EMBRIOLOGÍA CLÍNICA

10.ª edición

Keith L. Moore
BA, MSc, PhD, DSc, FIAC, FRSM, FAAA
Professor Emeritus, Division of Anatomy, Department of Surgery
Former Professor and Chair, Department of Anatomy and Associate Dean for Basic Medical Sciences
Faculty of Medicine, University of Toronto, Toronto, Ontario, Canada
Former Professor and Head of Anatomy, Faculty of Medicine, University of Manitoba, Winnipeg, Manitoba, Canada

T.V.N. (Vid) Persaud
MD, PhD, DSc, FRCPath (Lond.), FAAA
Professor Emeritus and Former Head, Department of Human Anatomy and Cell Science
Professor of Pediatrics and Child Health
Associate Professor of Obstetrics, Gynecology, and Reproductive Sciences, Faculty of Medicine,
University of Manitoba, Winnipeg, Manitoba, Canada
Professor of Anatomy, St. George's University, Grenada, West Indies

Mark G. Torchia
MSc, PhD
Associate Professor and Director of Development, Department of Surgery
Associate Professor, Department of Human Anatomy and Cell Sciences
Director, Centre for the Advancement of Teaching and Learning, University of Manitoba,
Winnipeg, Manitoba, Canada

ELSEVIER



CAPÍTULO

1

Introducción al desarrollo humano

Períodos del desarrollo 1
- Estadios del desarrollo embrionario 2
- Período posnatal 2
- Lactancia 2
- Niñez 2
- Pubertad 4
- Edad adulta 4

Importancia de la embriología 4
Aspectos históricos 4
- Visiones de la embriología humana en la antigüedad 4
- La embriología en la Edad Media 5
- El Renacimiento 5

Genética y desarrollo humano 7
Biología molecular del desarrollo humano 8
Embriología biocinética humana 8
Términos descriptivos en embriología 8
Problemas con orientación clínica 9

El desarrollo humano es un proceso continuo que se inicia cuando un **ovocito** (óvulo) de una mujer es fecundado por un **espermatozoide** de un hombre (fig. 1-1). Los procesos celulares de división, migración, muerte programada (apoptosis), diferenciación, crecimiento y reorganización transforman el ovocito fecundado, una célula totipotencial sumamente especializada, el **cigoto,** en un ser humano multicelular. La mayoría de los cambios ocurren durante los períodos embrionario y fetal; sin embargo, también se producen cambios importantes durante los períodos tardíos del desarrollo: período neonatal (primeras 4 semanas de vida extrauterina), lactancia (primer año de vida), niñez (desde los 2 años hasta la pubertad) y adolescencia (desde los 11 hasta los 19 años de vida). El desarrollo no se detiene al nacer. Además del crecimiento, tras el nacimiento se producen otros cambios (p. ej., el desarrollo de los dientes y el de las mamas femeninas).

PERÍODOS DEL DESARROLLO

Es habitual dividir el desarrollo humano en los períodos **prenatal** (antes del nacimiento) y **posnatal** (después del nacimiento). El desarrollo de un ser humano, desde la fertilización de un óvulo hasta el nacimiento, se divide en dos períodos principales, **embrionario** y **fetal.** Los principales cambios acaecidos antes del nacimiento se ilustran en la tabla cronológica del desarrollo prenatal humano (v. fig. 1-1). El estudio de esta tabla revela que la mayoría de los avances *visibles* ocurren durante las semanas 3 a 8, es decir, durante el período embrionario. A lo largo del período fetal los tejidos y órganos se diferencian y crecen, al tiempo que aumenta el ritmo de crecimiento del cuerpo.

© 2016. Elsevier España, S.L.U. Reservados todos los derechos

Estadios del desarrollo embrionario

El desarrollo precoz se describe en estadios debido a la variabilidad de tiempo que necesita el embrión para desarrollar ciertas características morfológicas. El estadio 1 se inicia con la fecundación y el desarrollo embrionario finaliza en el estadio 23, que ocurre el día 56 (v. fig. 1-1). Un **trimestre** es un período de 3 meses y representa la tercera parte del período de gestación de 9 meses. Las fases más críticas del desarrollo ocurren durante el primer trimestre (13 semanas), cuando se produce el desarrollo embrionario y fetal precoz.

Período posnatal

Es el período que se inicia tras el nacimiento. A continuación se explican los términos y los períodos utilizados con mayor frecuencia en el desarrollo.

Lactancia

Es el período más temprano de la vida extrauterina y cubre aproximadamente el primer año tras el nacimiento. Los **lactantes** con 1 mes de edad o menos se denominan recién nacidos o **neonatos.** La transición desde la vida intrauterina hasta la vida extrauterina requiere numerosos cambios cruciales, especialmente en los sistemas cardiovascular y respiratorio. Si el neonato sobrevive a las primeras horas tras su nacimiento, sus posibilidades de vivir suelen ser elevadas. El cuerpo crece con rapidez durante la lactancia; la longitud corporal total aumenta en, aproximadamente, un 50% y el peso corporal se suele triplicar. Hacia el primer año de edad, la mayoría de los lactantes ya posee entre seis y ocho dientes.

Niñez

Es el período que transcurre entre la lactancia y la pubertad. Siguen apareciendo los dientes primarios («de leche» o «deciduos»), que más tarde son sustituidos por los dientes secundarios (permanentes). Durante la primera niñez hay una osificación (formación de hueso) activa, pero el ritmo de crecimiento corporal disminuye a medida que aumenta la edad del niño. No obstante, inmediatamente antes de la pubertad se produce una aceleración del crecimiento, el denominado **estirón prepuberal.**

TABLA CRONOLÓGICA DEL DESARROLLO HUMANO, 1 a 10 semanas

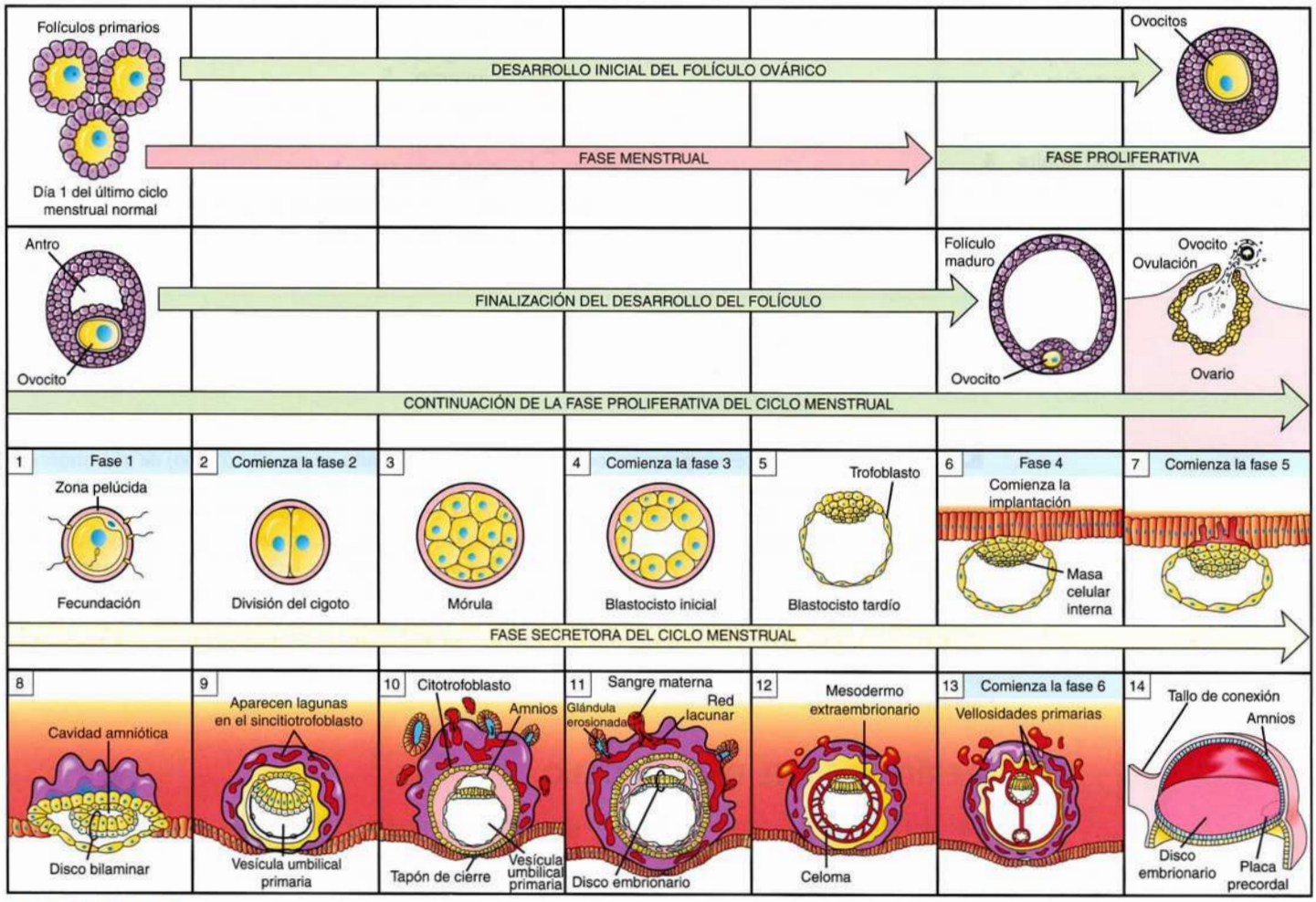

FIGURA 1-1 Fases iniciales del desarrollo. Se ilustran el desarrollo de un folículo ovárico que contiene un ovocito, la ovulación y las fases del ciclo menstrual. El desarrollo humano comienza con la fecundación, aproximadamente, 14 días después del inicio de la última menstruación normal. También se muestran la segmentación del cigoto en la trompa uterina, la implantación del blastocisto en el endometrio (revestimiento del útero) y el desarrollo temprano del embrión. Un término alternativo para denominar la vesícula umbilical es el de saco vitelino. Sin embargo, es un término inadecuado ya que la vesícula humana no contiene vitelo.

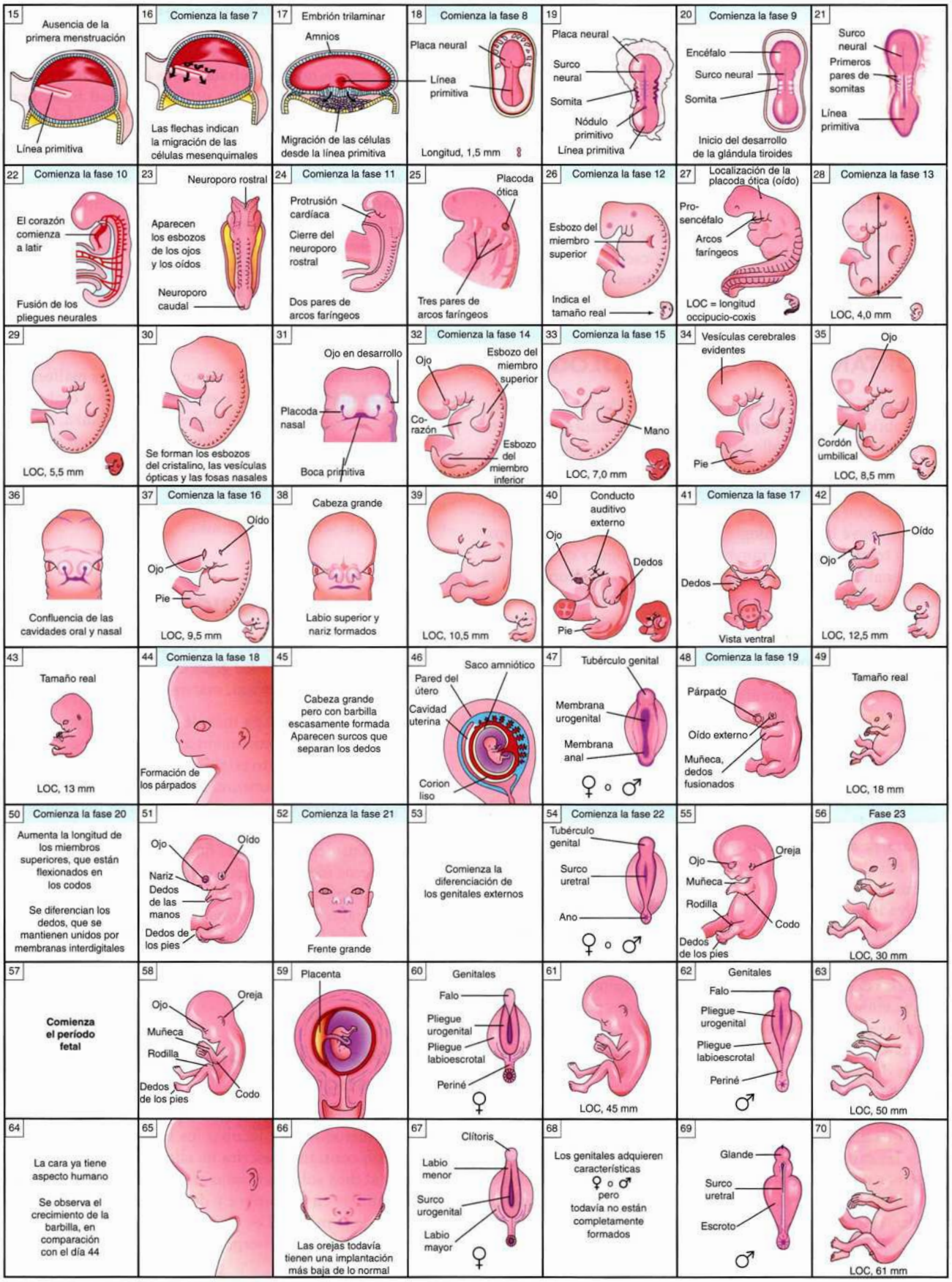

FIGURA 1-1, *(cont.)*

© Elsevier. Fotocopiar sin autorización es un delito.

Pubertad

Es el período en el que el ser humano adquiere la capacidad funcional de procrear (reproducción). La reproducción es el proceso por el cual los organismos generan descendencia. En las mujeres, los primeros signos de la pubertad pueden aparecer después de los 8 años de edad; en los hombres, la pubertad se inicia habitualmente a los 9 años.

Edad adulta

El crecimiento y la madurez completos se alcanzan en general entre los 18 y los 21 años de edad. La osificación y el crecimiento se completan prácticamente durante la primera etapa de la edad adulta (de los 21 a los 25 años de edad).

IMPORTANCIA DE LA EMBRIOLOGÍA

La **embriología con orientación clínica** hace referencia al estudio de los embriones; sin embargo, este término se utiliza generalmente para indicar el desarrollo prenatal de los embriones, los fetos y los recién nacidos (lactantes de 1 mes o menos). La **anatomía del desarrollo** estudia el conjunto de cambios estructurales que experimenta un ser humano desde la fecundación hasta la edad adulta e incluye la embriología, la fetología y el desarrollo posnatal. La **teratología** es la rama de la embriología y de la patología que analiza las alteraciones del desarrollo (malformaciones congénitas). Esta rama de la embriología contempla los distintos factores genéticos, ambientales o ambos, que alteran el desarrollo normal y provocan malformaciones congénitas (v. cap. 20).

La embriología con orientación clínica:

- Cubre la laguna existente entre el desarrollo prenatal y la obstetricia, la medicina perinatal, la pediatría y la anatomía clínica.
- Desarrolla conocimientos relativos al comienzo de la vida y a los cambios que se producen durante el desarrollo prenatal.
- Tiene valor práctico para comprender las causas de las variaciones en la estructura humana.
- Aclara la anatomía con orientación clínica y explica las razones por las cuales aparecen las relaciones normales y anómalas.
- Apoya la investigación y la aplicación de las células pluripotenciales en el tratamiento de ciertas enfermedades crónicas.

El conocimiento por parte de los médicos del desarrollo normal y de las causas de las malformaciones congénitas es necesario para que embriones y fetos tengan las mayores posibilidades de desarrollarse normalmente. Una parte importante de la práctica moderna de la obstetricia abarca la **embriología aplicada.** Los aspectos de la embriología que tienen un interés especial para los *obstetras* son los siguientes: ovulación, transporte de los ovocitos y los espermatozoides, fecundación, implantación, relaciones materno-fetales, circulación fetal, los períodos críticos del desarrollo y las causas de las malformaciones congénitas.

Además de atender a la madre, los médicos cuidan también la salud del embrión y el feto. La importancia de la embriología es evidente en el caso de los *pediatras,* ya que algunos de sus pacientes sufren malformaciones congénitas secundarias a alteraciones del desarrollo, como la hernia diafragmática, la espina bífida quística o las cardiopatías congénitas.

Las **malformaciones congénitas causan la mayoría de las muertes durante la lactancia.** El conocimiento del desarrollo de la estructura y la función es esencial para comprender los cambios fisiológicos que se producen durante el período neonatal (4 primeras semanas de vida) y para ayudar a los fetos y neonatos con dificultades. Los progresos efectuados en cirugía, especialmente en los grupos de edad fetal, perinatal y pediátrica, han permitido un conocimiento del desarrollo del ser humano cuya trascendencia clínica es incluso mayor. *En la actualidad es posible realizar tratamientos quirúrgicos a los fetos en determinadas situaciones.* El conocimiento y la corrección de la mayoría de las malformaciones congénitas dependen del conocimiento del desarrollo normal y de las posibles desviaciones. La comprensión de las malformaciones congénitas más frecuentes y de sus causas también permite a médicos, personal de enfermería y otros profesionales sanitarios explicar las bases embriológicas de las malformaciones congénitas, lo que a menudo hace desaparecer el sentimiento de culpa en los padres.

Los profesionales sanitarios que conocen las malformaciones congénitas más frecuentes y sus fundamentos embriológicos abordan situaciones excepcionales con confianza, en lugar de hacerlo con sorpresa. Por ejemplo, cuando sabemos que la arteria renal es tan sólo uno de los diversos vasos que irrigan originalmente el riñón del embrión, pueden comprenderse las frecuentes variaciones en el número y la disposición de los vasos renales y éstas dejan de ser algo inesperado.

ASPECTOS HISTÓRICOS

Sólo he sido capaz de ver más allá cuando me he colocado sobre los hombros de los gigantes que me han precedido.
Isaac Newton, matemático británico, 1643-1727

Esta frase, que tiene ya más de 300 años, subraya el hecho de que cada nueva aproximación a un problema descansa sobre una base de conocimiento establecida por los investigadores que lo han abordado previamente. Las teorías que se proponen en cada época ofrecen explicaciones basadas en los conocimientos y la experiencia de los investigadores de esa época. Aunque no debemos considerarlas teorías finales y definitivas, tenemos que agradecer esas ideas, en lugar de despreciarlas. Todas las culturas se han interesado siempre por el conocimiento del desarrollo del ser humano y por la forma en que nacemos, así como por las razones por las que algunos embriones y fetos muestran un desarrollo anómalo. Varios autores de la antigüedad elaboraron distintas respuestas sobre los motivos de las malformaciones congénitas.

Visiones de la embriología humana en la antigüedad

Los egipcios del Imperio Antiguo (aproximadamente, 3000 a.C.) conocían métodos para incubar los huevos de los pájaros, pero no dejaron constancia escrita de ello. **Akenatón** (Amenofis IV) adoraba al dios sol Atón como creador del germen en la mujer, de las semillas en el hombre y de la vida del hijo de ambos en el cuerpo de la madre. Los egipcios de aquella época creían que el alma entraba en el cuerpo del niño a través de la placenta, durante el parto.

Se considera que en 1416 a.C. se redactó en sánscrito un breve tratado acerca de la **embriología hindú de la antigüedad.** Esta sagrada escritura de los hindúes, denominada **Garbha Upanishad,**

describe las ideas de la antigüedad en relación con el embrión. En ella se dice lo siguiente:

> *La existencia del embrión comienza desde la conjugación de la sangre y el semen (la semilla). Durante el período favorable para la concepción, después del coito, aparece un* kalada *(un embrión de 1 día). Al cabo de siete noches se convierte en una vesícula. Al cabo de 15 días se convierte en una masa esférica. Al cabo de 1 mes se convierte en una masa dura. Al cabo de 2 meses se forma la cabeza. Al cabo de 3 meses aparecen los miembros.*

Los **eruditos de la Antigua Grecia** hicieron contribuciones importantes a la ciencia de la embriología. Los primeros estudios embriológicos aparecen en los libros de **Hipócrates de Cos,** el famoso médico griego (aproximadamente, 460-377 a.C.) al cual se considera el *padre de la medicina.* Para comprender el desarrollo del embrión humano, recomendaba:

> *Toma 20 huevos o más y deja que sean incubados por dos o más gallinas. Después, cada día a partir del segundo día de incubación, selecciona uno de estos huevos, ábrelo y examínalo. Verás exactamente lo que digo, que la naturaleza del ave es similar a la del hombre.*

Aristóteles de Estagira (aproximadamente, 384-322 a.C.), filósofo y científico griego, escribió un tratado de embriología en el que describía el desarrollo del pollo y de otros embriones. Aristóteles propuso la idea de que el embrión se desarrollaba a partir de una masa informe, que describió como «una semilla primordial con un alma nutritiva y con todas las partes del cuerpo». Aristóteles consideraba que el embrión se originaba a partir de la sangre menstrual tras su activación por el semen masculino.

Claudio Galeno (aproximadamente, 130-201 d.C.), médico griego que ejerció la ciencia médica en Roma, redactó la obra *Sobre la formación del feto,* en la cual describía el desarrollo y la nutrición de los fetos, así como de las estructuras que en la actualidad denominamos alantoides, amnios y placenta.

El **Talmud** contiene referencias a la formación del embrión. El médico judío **Samuel-el-Yehudi,** que vivió durante el siglo II, describió seis fases en la formación del embrión, desde «una masa enrollada informe» hasta «un niño a término». Los eruditos del Talmud consideraban que los huesos y los tendones, las uñas, la médula de la cabeza y el blanco de los ojos procedían del padre, «que siembra lo blanco», al tiempo que la piel, los músculos, la sangre y el pelo procedían de la madre, «que siembra lo rojo». Estos puntos de vista concordaban con las enseñanzas de Aristóteles y Galeno.

La embriología en la Edad Media

La ciencia se desarrolló lentamente durante la época medieval, pero algunos avances en la investigación embriológica que se produjeron durante esta época han llegado hasta nosotros. En el **Corán** (s. VII), el libro sagrado del islam, se cita que el ser humano procede de una mezcla de secreciones del hombre y la mujer. Aparecen varias referencias a la creación del ser humano a partir de una *nutfa* (gota pequeña). Asimismo se señala que el organismo resultante queda asentado en el útero como si fuera una semilla, 6 días después de su creación. Hay comentarios sobre el aspecto del embrión precoz, similar al de una sanguijuela; más adelante se indica que el embrión parece una «sustancia masticada».

Constantino el Africano de Salerno (aproximadamente, 1020-1087) escribió un breve tratado titulado *De Humana Natura.* En

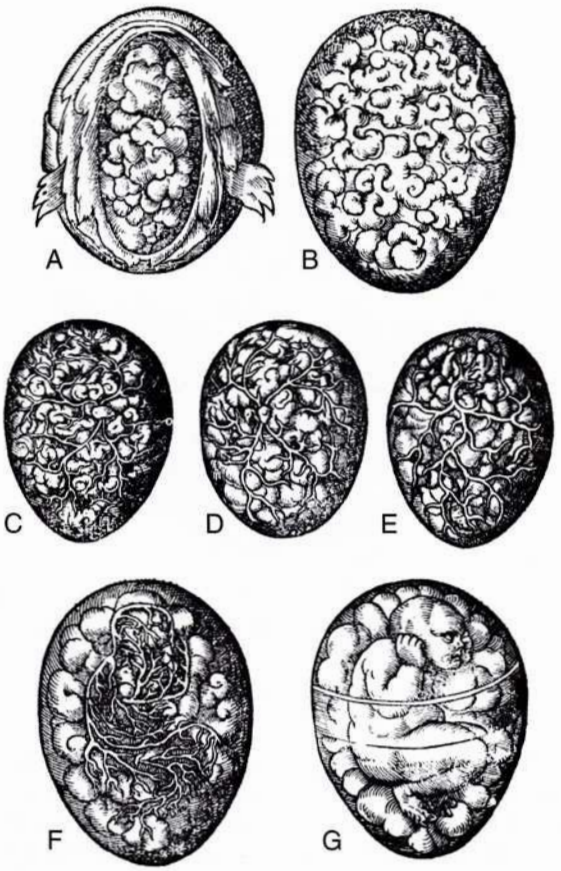

FIGURA 1-2 A-G, Ilustraciones recogidas en *De Conceptu et Generatione Hominis* (1554), de Jacob Rueff, en las cuales se muestra que el feto se desarrolla a partir de un coágulo de sangre y semen en el útero. Esta teoría estaba basada en las enseñanzas de Aristóteles y se mantuvo hasta finales del siglo XVIII. (*Tomada de Needham J: A history of embryology, 2.ª ed., Cambridge, United Kingdom, 1934, Cambridge University Press; reproducido con permiso de Cambridge University Press, Inglaterra.*)

él describía la composición y el desarrollo secuencial del embrión en relación con los planetas y con cada mes a lo largo de la gestación, un concepto desconocido en la Antigüedad clásica. Los eruditos medievales no se desviaron mucho de la **teoría de Aristóteles,** que proponía que el embrión procedía de la mezcla de la sangre menstrual y el semen. A consecuencia de la falta de conocimientos existente en la época, los esquemas del feto en el interior del útero lo mostraban a menudo como un niño plenamente desarrollado y jugando en el interior del vientre materno (fig. 1-2).

El Renacimiento

Leonardo da Vinci (1452-1519) realizó dibujos de gran precisión correspondientes a disecciones de úteros gestantes (fig. 1-3). Introdujo el método cuantitativo en la embriología al efectuar mediciones del crecimiento prenatal.

Se ha afirmado que la revolución embriológica comenzó con la publicación en 1651 del libro de William Harvey, *De Generatione Animalium.* **Harvey** consideraba que, tras introducirse en el vientre materno, los espermatozoides masculinos (la semilla) se metamorfoseaban en una sustancia parecida a un huevo a partir de la cual se desarrollaba el embrión. Harvey (1578-1657) estuvo influido por uno de sus profesores de la Universidad de

© Elsevier. Fotocopiar sin autorización es un delito.

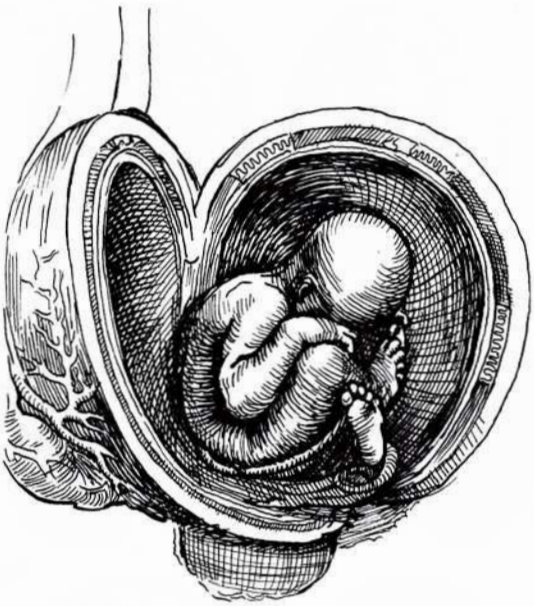

FIGURA 1-3 Reproducción de un dibujo de Leonardo da Vinci realizado en el siglo XV, en el cual se muestra un feto en el interior de un útero seccionado.

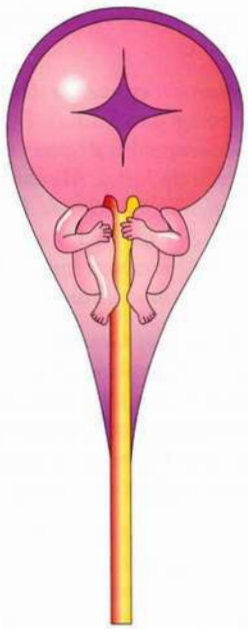

FIGURA 1-4 Copia del esquema de un espermatozoide dibujado por Hartsoeker en el siglo XVII. Se consideraba que en cada espermatozoide había un ser humano en miniatura que aumentaba de tamaño después de que el espermatozoide se introdujera en un óvulo. Sin embargo, otros embriólogos de esa época pensaban que el ovocito contenía un ser humano en miniatura que aumentaba de tamaño cuando era estimulado por un espermatozoide.

Padua, **Fabricius de Acquapendente,** anatomista y embriólogo italiano que llevó a cabo los *primeros estudios sobre embriones de diferentes especies de animales.* Harvey examinó los embriones del pollo a través de una lupa simple y realizó numerosas observaciones novedosas al respecto. También estudió el desarrollo del gamo; sin embargo, después de ser incapaz de observar las fases iniciales del desarrollo, concluyó que los embriones eran segregados por el útero. **Girolamo Fabricius** (1537-1619) escribió dos tratados importantes de embriología, uno de ellos titulado *De Formato Foetu (El feto formado),* que contenía numerosas ilustraciones de embriones y fetos en distintas fases del desarrollo.

Los primeros microscopios eran sencillos, pero abrieron un nuevo campo de observación de enorme interés. En 1672, **Regnier de Graaf** observó la presencia de pequeñas cavidades en el útero del conejo y llegó a la conclusión de que no eran producto de la secreción del propio útero. Propuso que debían proceder de unos órganos a los cuales denominó ovarios. Indudablemente, las pequeñas cavidades descritas por De Graaf eran blastocistos (v. fig. 1-1). También describió los folículos de De Graaf, que en la actualidad se denominan folículos ováricos vesiculares.

En 1675, **Marcello Malpighi,** mientras estudiaba lo que a su juicio eran huevos de gallina no fertilizados, observó embriones en sus fases iniciales. En consecuencia, consideró que el huevo contenía un pollo en miniatura. Un joven estudiante de medicina en Leiden, **Johan Ham van Arnheim,** y su compatriota **Anton van Leeuwenhoek** utilizaron en 1677 un microscopio mejorado y *observaron por primera vez los espermatozoides humanos.* Sin embargo, se equivocaron al describir la función que desempeñan los espermatozoides en la fecundación, pues consideraron que contenían un ser humano en miniatura que aumentaba de tamaño cuando era depositado en el aparato genital femenino (fig. 1-4).

Caspar Friedrich Wolff refutó en 1759 las dos versiones de la teoría de la preformación del embrión tras observar que algunas partes de éste se desarrollaban a partir de «glóbulos» (pequeños cuerpos esféricos). Estudió huevos no incubados, pero fue incapaz de visualizar los embriones descritos por Malpighi. Propuso el concepto de capas, según el cual la división de lo que denominamos actualmente cigoto lleva a la aparición de capas de células (en la actualidad denominadas **disco embrionario**) a partir de las cuales se desarrolla el embrión. Sus ideas constituyeron el fundamento de la teoría de la **epigénesis,** que sostiene que «el desarrollo se debe al crecimiento y la diferenciación de células especializadas». Estos importantes descubrimientos fueron publicados inicialmente en la tesis doctoral de Wolff, *Theoria Generationis.* Wolff también observó masas embrionarias de tejido que contribuían parcialmente al desarrollo de los sistemas urinario y genital (los cuerpos y los conductos de Wolff), en la actualidad denominados mesonefros y conductos mesonéfricos, respectivamente (v. cap. 12).

La controversia relativa a la preformación terminó en 1775, cuando **Lazaro Spallanzani** demostró que tanto el ovocito como los espermatozoides eran necesarios para iniciar el desarrollo de un nuevo individuo. A partir de sus experimentos, entre los cuales se cuenta la inseminación artificial en perros, concluyó que el esperma era el fertilizante que iniciaba los procesos del desarrollo. **Heinrich Christian Pander** , en su tesis doctoral de 1817, publicó el descubrimiento de las tres capas germinales del embrión, a las cuales denominó blastodermo.

Étienne Saint-Hilaire y su hijo, **Isidore Saint-Hilaire,** llevaron a cabo en 1818 los primeros estudios significativos acerca de las alteraciones del desarrollo. Efectuaron experimentos con animales diseñados para provocar la aparición de malformaciones congénitas, iniciando así lo que en la actualidad denominamos teratología.

Karl Ernst von Baer describió el ovocito en el folículo ovárico de una perra en 1827, es decir, aproximadamente 150 años después del descubrimiento de los espermatozoides. También observó la segmentación de los cigotos en la trompa uterina y los blastocistos en el útero. Aportó nuevos conocimientos sobre el origen de los tejidos y los órganos a partir de las capas que habían

descrito Malpighi y Pander. Von Baer formuló dos conceptos embriológicos importantes: los estadios correspondientes del desarrollo embrionario y el concepto según el cual las características generales anteceden a las características específicas. Sus decisivas contribuciones han hecho que se le considere el *padre de la embriología moderna*.

Matthias Schleiden y **Theodor Schwann** fueron responsables de grandes avances en la embriología al formular en 1839 la *teoría celular*. Dicha teoría sostenía que el cuerpo está formado por células y productos celulares. La teoría celular pronto llevó a la conclusión de que el embrión se desarrollaba a partir de una única célula, el **cigoto**, que experimentaba muchas divisiones celulares a medida que se formaban los tejidos y los órganos.

Wilhelm His (1831-1904), anatomista y embriólogo suizo, desarrolló una serie de mejoras en las técnicas de fijación, corte y tinción de los tejidos, y también en los métodos para la reconstrucción de embriones. Su método de reconstrucción gráfica abrió el camino a la metodología actual de generación informática de imágenes tridimensionales y estereoscópicas de embriones.

Franklin P. Mall (1862-1917), inspirado por los trabajos de His, comenzó a obtener embriones humanos para su estudio científico. La colección de Mall está incluida en la **Colección de embriones Carnegie**, conocida en todo el mundo. Actualmente forma parte de los fondos del National Museum of Health and Medicine del Armed Forces Institute of Pathology, en Washington, DC.

Wilhelm Roux (1850-1924) fue un auténtico innovador en los estudios experimentales analíticos sobre la fisiología del desarrollo de los anfibios, una línea de trabajo que continuó más adelante **Hans Spemann** (1869-1941). Spemann recibió en 1935 el premio Nobel por su descubrimiento del fenómeno de la inducción primaria, es decir, el mecanismo a través del cual un tejido determina el destino de otro. A lo largo de varias décadas, los científicos han ido aislando las sustancias transmitidas de un tejido a otro y que son las responsables de la inducción.

Robert G. Edwards y **Patrick Steptoe** fueron los pioneros de uno de los avances más revolucionarios en la historia de la reproducción humana: la técnica de la **fecundación *in vitro***. Sus estudios hicieron posible el nacimiento de Louise Brown, la primera «**niña probeta**», en 1978. Desde entonces, muchos millones de parejas de todo el mundo, consideradas infértiles, han experimentado el milagro de la paternidad mediante esta novedosa técnica de reproducción.

GENÉTICA Y DESARROLLO HUMANO

En 1859, el biólogo y evolucionista británico **Charles Darwin** (1809-1882) publicó *El origen de las especies*, obra en la que destacó la naturaleza hereditaria de la variabilidad entre los miembros de una especie como un factor importante en la evolución. En 1865, el monje austríaco **Gregor Mendel** desarrolló los fundamentos de la herencia genética, pero los médicos científicos y los biólogos tardaron muchos años en comprender la importancia de estos principios en el estudio del desarrollo de los mamíferos.

Walter Flemming observó los cromosomas en 1878 y propuso su probable función en la fecundación. En 1883, **Eduard von Beneden** observó que las células germinales maduras presentaban un número reducido de cromosomas y describió algunas características de la meiosis, es decir, el proceso a través del cual se reduce el número de cromosomas en las células germinales.

Walter Sutton (1877-1916) y **Theodor Boveri** (1862-1915) propusieron de manera independiente, en 1902, que el comportamiento de los cromosomas durante la formación de las células germinales y durante la fecundación seguía los principios de Mendel sobre la herencia genética. En ese mismo año, **Garrod** mencionó la alcaptonuria (un trastorno genético del metabolismo de la fenilalanina-tirosina) como el *primer ejemplo de herencia mendeliana* en el ser humano. Muchos genetistas consideran a **Archibald Garrod** (1857-1936) el *padre de la genética médica*. Pronto hubo constancia de que el cigoto contiene toda la información genética necesaria para dirigir el desarrollo de un nuevo ser humano.

Felix von Winiwarter publicó en 1912 las primeras observaciones relativas a los cromosomas humanos y señaló que las células del cuerpo humano contenían 47 cromosomas. **Theophilus Shickel Painter** llegó a la conclusión, en 1923, de que el número correcto de cromosomas en cada célula del cuerpo humano era 48, una conclusión que fue ampliamente aceptada hasta 1956, cuando **Joe Hin Tjio** y **Albert Levan** publicaron que las células embrionarias solamente poseían 46 cromosomas.

En 1953, **James Watson** y **Francis Crick** descifraron la estructura molecular del ácido desoxirribonucleico (ADN), y en el año 2000 se llevó a cabo la *secuenciación del genoma humano*. Se ha descifrado la naturaleza bioquímica de los genes contenidos en los 46 cromosomas humanos. Los estudios cromosómicos se aplicaron con rapidez en diversas áreas de la medicina, como el diagnóstico clínico, la cartografía de los cromosomas y el diagnóstico prenatal.

Una vez que se determinó más allá de toda duda el patrón cromosómico, al poco tiempo se hizo evidente que algunas personas con malformaciones congénitas tenían un número anómalo de cromosomas. En 1959, la demostración por parte de **Jérôme Jean Louis Marie Lejeune** y sus colegas de que las células de niños con **síndrome de Down (trisomía 21)** presentaban 47 cromosomas en sus células, en lugar de la cifra habitual de 46, inició una nueva era en la genética médica. Ahora sabemos que las aberraciones cromosómicas son una causa importante de malformaciones congénitas y de muerte embrionaria (v. cap. 20).

En 1941, **Norman Gregg** observó un «número excepcional de casos de cataratas» y de otras anomalías congénitas en lactantes de madres que habían contraído la rubeola (causada por el **virus de la rubeola**) en las fases iniciales del embarazo. Por primera vez, se presentó una evidencia sólida de que el desarrollo del embrión humano podía estar influido de manera adversa por un factor ambiental. Veinte años después, **Widukind Lenz** y **William McBride** publicaron la aparición de deficiencias raras en los miembros y de otras malformaciones congénitas graves en los hijos de mujeres que habían consumido el sedante **talidomida** durante el embarazo. La **tragedia de la talidomida** alertó a la sociedad y a los profesionales sanitarios de los posibles peligros que medicamentos, productos químicos y otros factores ambientales pueden causar durante el embarazo (v. cap. 20).

Murray Barr y su ayudante en la Western University, en London, Ontario (Canadá), **Ewart (Mike) Bertram**, descubrieron la cromatina sexual en 1949. Sus investigaciones revelaron que los núcleos de las células nerviosas de gatos hembra tenían cromatina sexual y que los gatos que carecían de ella eran ejemplares macho. El paso siguiente fue determinar si existía un fenómeno similar en las neuronas humanas. **Keith L. Moore**, que se unió al grupo de trabajo del Dr. Barr en 1950, descubrió que había patrones de cromatina sexual en células somáticas humanas y en otros muchos representantes del reino animal. También desarrolló una **prueba de cromatina sexual en frotis bucal**, que se aplica en la práctica clínica. Esta investigación constituye la base de varias

© Elsevier. Fotocopiar sin autorización es un delito.

técnicas usadas en la actualidad en todo el mundo para el cribado y el diagnóstico de patologías genéticas humanas.

BIOLOGÍA MOLECULAR DEL DESARROLLO HUMANO

Los rápidos avances que se han producido en el campo de la biología molecular han permitido la aplicación de técnicas sofisticadas (p. ej., la tecnología del ADN recombinante, la hibridación genómica del ARN, los modelos quiméricos, los ratones transgénicos y la manipulación de células pluripotenciales). Estos métodos se utilizan en la actualidad con mucha frecuencia en los laboratorios de investigación para resolver problemas diversos, como son la regulación genética de la morfogénesis, la expresión temporal y regional de genes específicos y los mecanismos que hacen que las células se diferencien para formar las diversas partes del embrión. Por primera vez, estamos empezando a entender cómo, cuándo y dónde se activan y se expresan genes específicos del embrión durante el desarrollo normal y patológico (v. cap. 21).

Ian Wilmut y sus colaboradores, utilizando la técnica de la transferencia nuclear en células somáticas, llevaron a cabo en 1997 la primera clonación de un mamífero, la oveja ***Dolly.*** Desde entonces, otros animales han sido clonados satisfactoriamente a partir de células adultas diferenciadas en cultivo. El interés por la clonación humana ha generado un acalorado debate debido a sus implicaciones sociales, éticas y legales. Además, existe la preocupación por la posibilidad de que la clonación pueda provocar el nacimiento de niños con malformaciones congénitas y enfermedades graves.

Las *células madre embrionarias humanas son pluripotenciales,* tienen capacidad de autorrenovación y se pueden diferenciar en tipos celulares especializados. El aislamiento y la reprogramación de células pluripotenciales embrionarias humanas en cultivo han abierto una gran esperanza para el tratamiento de enfermedades crónicas, tales como la esclerosis lateral amiotrófica, la enfermedad de Alzheimer y la enfermedad de Parkinson, así como para el de otros trastornos degenerativos, malignos y genéticos (v. National Institute of Health Guidelines on Human Stem Cell Research, 2009).

EMBRIOLOGÍA BIOCINÉTICA HUMANA

A mediados del siglo XX se realizaron reconstrucciones precisas del ectodermo de superficie y de todos los órganos y cavidades del interior del embrión humano en estadios del desarrollo representativos. Estas reconstrucciones aportaron perspectivas holísticas del desarrollo humano y revelaron datos novedosos sobre los movimientos que ocurren entre un estadio y el siguiente (Blechschmidt y Gasser, 1978). Puesto que todo movimiento está causado por una fuerza (biocinética), se descubrieron las fuerzas que actúan sobre el lugar donde surgen determinados tejidos y que se producen de forma simultánea en cada nivel de amplificación, desde la membrana celular hasta la superficie del embrión. Los movimientos y fuerzas llevan a la diferenciación, la cual comienza en el lado externo de la célula para desplazarse a continuación hasta el interior para interactuar con el núcleo. El núcleo responde a los diferentes estímulos en momentos concretos y con especificidad. Movimientos y fuerzas específicas actúan según las regiones se van diferenciando. Las fuerzas actúan en regiones denominadas *campos metabólicos*. Fue preciso acuñar nuevos términos para describir las fuerzas singulares que actúan en cada campo. Se descubrieron ocho campos metabólicos tardíos en los que tejidos específicos se diferencian a partir del mesénquima o del epitelio. Los nombres de cada campo y tejido específico de los que surgen son los siguientes: condensación = condensación mesenquimatosa; contusión = precartílago; condensación = cartílago; dilatación = músculo; retensión = tejido fibroso; detracción = hueso; corrosión = degradación epitelial; holgura paratelial = glándulas. Los movimientos y fuerzas comienzan en el momento de la fecundación y continúan a lo largo de toda la vida (p. ej., la membrana celular del ovocito [óvulo] fecundado se mueve hacia dentro, señalando el inicio de la división).

TÉRMINOS DESCRIPTIVOS EN EMBRIOLOGÍA

En algunos casos se utilizan los equivalentes de las formas latinas estándar de diversos términos, como espermatozoide (espermio). La Federative International Committee on Anatomical Terminology desaconseja el uso de **epónimos** (términos derivados de nombres propios), aunque se utilizan con frecuencia en la clínica, motivo por el cual se incluyen entre paréntesis, como la trompa uterina (trompa de Falopio). En anatomía y en embriología se utilizan diversos términos para indicar la posición y la dirección, y también se hace referencia a los diferentes planos del cuerpo. Todas las descripciones del adulto están fundamentadas en la suposición de que el cuerpo está en posición erecta y que los miembros superiores están colocados de manera que las palmas de las manos miran hacia delante (fig. 1-5*A*), en lo que se denomina **posición anatómica.**

Los términos *anterior* o *ventral* y *posterior* o *dorsal* se utilizan para describir las partes anterior y posterior del cuerpo o los miembros, así como las relaciones que presentan entre sí las estructuras corporales. En la descripción de los embriones se utilizan los términos *dorsal* y *ventral* (fig. 1-5*B*). Los términos *superior* e *inferior* se usan para indicar los niveles relativos de las distintas estructuras (v. fig. 1-5*A*). En lo relativo a los embriones, se aplican los términos *craneal* (o *rostral*) y *caudal* para indicar la relación con la cabeza y con la eminencia caudal (la cola), respectivamente (v. fig. 1-5*B*). Las distancias desde el centro del cuerpo o respecto al origen o inserción de una estructura se designan con los términos *proximal* (más cercano) o *distal* (más lejano). Por ejemplo, en el miembro inferior, la rodilla es proximal al tobillo y distal a la cadera.

El *plano medio* es un plano de corte vertical imaginario que atraviesa longitudinalmente el cuerpo. Las *secciones medias* dividen el cuerpo en las mitades derecha e izquierda (fig. 1-5*C*). Los términos *lateral* y *medial* se refieren a estructuras alejadas o cercanas, respectivamente, al plano medio del cuerpo. El *plano sagital* es cualquier plano vertical que atraviesa el cuerpo y que es paralelo al plano medio (v. fig. 1-5*C*). El *plano transversal (axial)* es cualquier plano que forma ángulos rectos con los planos medio y coronal (fig. 1-5*D*). El *plano frontal (coronal)* es cualquier plano vertical que forma un ángulo recto con el plano medio (fig. 1-5*E*) y que divide el cuerpo en las partes anterior (o ventral) y posterior (o dorsal).

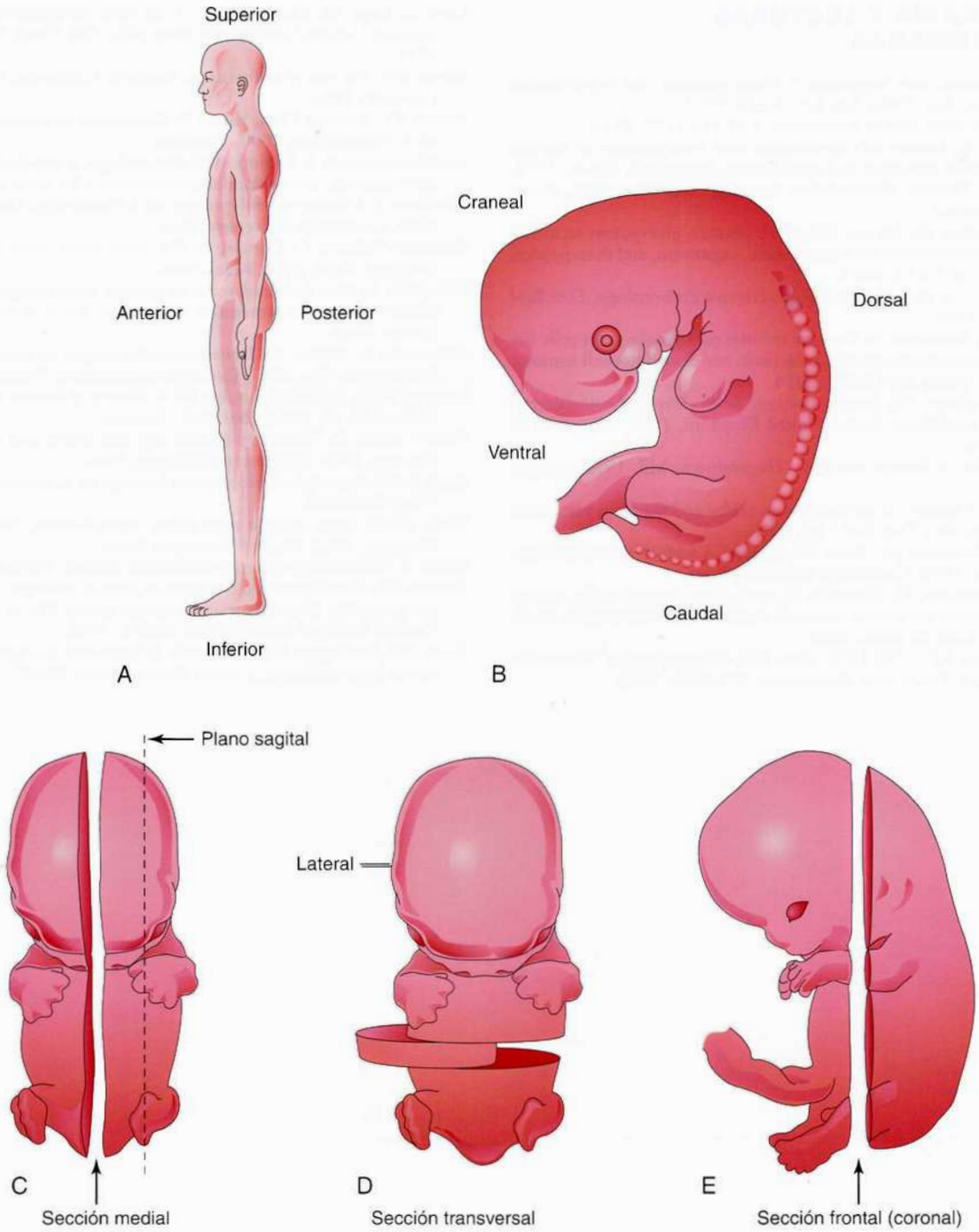

FIGURA 1-5 Esquemas que ilustran los términos descriptivos de posición y dirección del cuerpo, así como los de los planos corporales. A, Vista lateral de un adulto en posición anatómica. B, Vista lateral de un embrión de 5 semanas. C y D, Vistas ventrales de un embrión de 6 semanas. E, Vista lateral de un embrión de 7 semanas. En la descripción del desarrollo humano es necesario utilizar términos que indiquen la posición de una parte respecto a otra, o respecto al cuerpo en su conjunto. Por ejemplo, la columna vertebral se desarrolla en la parte dorsal del embrión, mientras que el esternón lo hace en la parte ventral.

PROBLEMAS CON ORIENTACIÓN CLÍNICA

- ¿Cuál es la secuencia de acontecimientos que se produce durante la pubertad? ¿Ocurren estos acontecimientos de la misma manera en los sexos masculino y femenino? ¿A qué edad comienza presumiblemente la pubertad en los niños y las niñas?
- ¿En qué difieren los términos *embriología* y *teratología*?
- ¿En qué se diferencian los términos *huevo*, *ovocito*, *óvulo*, *gameto* y *oocito*?

La discusión de estos problemas se recoge en el Apéndice al final del libro.

© Elsevier. Fotocopiar sin autorización es un delito.

BIBLIOGRAFÍA Y LECTURAS RECOMENDADAS

Allen GE: Inducers and "organizers": Hans Spemann and experimental embryology, *Hist Philos Life Sci* 15:229, 1993.

Anon (Voices): Stem cells in translation, *Cell* 153:1177, 2013.

Blechschmidt E, Gasser RF: *Biokinetics and biodynamics of human differentiation: principles and applications*, Springfield, Illinois, 1978, Charles C. Thomas. (Republished Berkeley, California, 2012, North Atlantic Books.)

Chen KG, Mallon BS, Mckay RD, et al: Human pluripotent stem cell culture: considerations for maintenance, expansion, and therapeutics, *Cell Stem Cell* 14:13, 2014.

Churchill FB: The rise of classical descriptive embryology, *Dev Biol (N Y)* 7:1, 1991.

Daughtry B1, Mitalipov S: Concise review: parthenote stem cells for regenerative medicine: genetic, epigenetic, and developmental features, *Stem Cells Transl Med* 3:290, 2014.

Dunstan GR, editor: *The human embryo: Aristotle and the Arabic and European traditions*, Exeter, United Kingdom, 1990, University of Exeter Press.

Gasser R: *Atlas of human embryos*, Hagerstown, Md, 1975, Harper & Row.

Hopwood N: A history of normal plates, tables and stages in vertebrate embryology, *Int J Dev Biol* 51:1, 2007.

Horder TJ, Witkowski JA, Wylie CC, editors: *A history of embryology*, Cambridge, 1986, Cambridge University Press.

Hovatta O, Stojkovic M, Nogueira M, et al: European scientific, ethical and legal issues on human stem cell research and regenerative medicine, *Stem Cells* 28:1005, 2010.

Kohl F, von Baer KE: 1792-1876. Zum 200. Geburtstag des "Vaters der Embryologie, *Dtsch Med Wochenschr* 117:1976, 1992.

Leeb C, Jurga M, McGuckin C, et al: New perspectives in stem cell research: beyond embryonic stem cells, *Cell Prolif* 44(Suppl 1):9, 2011.

Meyer AW: *The rise of embryology*, Stanford, California, 1939, Stanford University Press.

Moore KL, Persaud TVN, Shiota K: *Color atlas of clinical embryology*, ed 2, Philadelphia, 2000, Saunders.

Murillo-Gonzalés J: Evolution of embryology: a synthesis of classical, experimental, and molecular perspectives, *Clin Anat* 14:158, 2001.

Needham J: *A history of embryology*, ed 2, Cambridge, United Kingdom, 1959, Cambridge University Press.

Nusslein-Volhard C: *Coming to life: how genes drive development*, Carlsbad, Calif, 2006, Kales Press.

O'Rahilly R: One hundred years of human embryology. In Kalter H, editor: *Issues and reviews in teratology*, vol 4, New York, 1988, Plenum Press.

O'Rahilly R, Müller F: *Developmental stages in human embryos*, Washington, DC, 1987, Carnegie Institution of Washington.

Persaud TVN, Tubbs RS, Loukas M: *A history of human anatomy*, ed 2, Springfield, Ill, 2014, Charles C. Thomas.

Pinto-Correia C: *The ovary of Eve: egg and sperm and preformation*, Chicago, 1997, University of Chicago Press.

Slack JMW: *Essential developmental biology*, ed 3, Hoboken, NJ, 2012, Wiley-Blackwell.

Slack JMW: *Stem cells: a very short introduction*, Oxford, United Kingdom, 2012, Oxford University Press.

Smith A: Cell biology: potency unchained, *Nature* 505:622, 2014.

Streeter GL: Developmental horizons in human embryos: description of age group XI, 13 to 20 somites, and age group XII, 21 to 29 somites, *Contrib Embryol Carnegie Inst* 30:211, 1942.

Zech NH, Preisegger KH, Hollands P: Stem cell therapeutics—reality versus hype and hope, *J Assist Reprod Genet* 28:287, 2011.

CAPÍTULO

2

Primera semana del desarrollo humano

El que contempla cómo crecen las cosas desde el principio es el que mejor las conoce.

Aristóteles, 384-322 a.C.

Gametogénesis 11
Meiosis 12
Espermatogénesis 12
Ovogénesis 17
Maduración prenatal de los ovocitos 17
Maduración posnatal de los ovocitos 17
Comparación de los gametos 17
Útero, trompas uterinas y ovarios 18
Útero 18
Trompas uterinas 18
Ovarios 18
Ciclos reproductivos femeninos 20
Ciclo ovárico 20
Desarrollo folicular 21
Ovulación 21
Cuerpo lúteo 22
Ciclo menstrual 23
Fases del ciclo menstrual 23
Transporte de los gametos 24
Transporte del ovocito 24
Transporte de los espermatozoides 25
Maduración de los espermatozoides 26
Viabilidad de los gametos 26
Secuencia de la fecundación 27
Fases de la fecundación 29
Fecundación 29
Segmentación del cigoto 30
Formación del blastocisto 33
Resumen de la primera semana 35
Problemas con orientación clínica 36

El desarrollo humano comienza con la fecundación, cuando un espermatozoide se fusiona con un ovocito (óvulo) para formar una célula única que se denomina **cigoto.** Esta *célula totipotencial* (capaz de generar cualquier tipo de célula) y sumamente especializada indica el comienzo de cada persona como un individuo único. El cigoto, visible a simple vista, contiene cromosomas y genes que proceden de la madre y del padre. El cigoto se divide numerosas veces y se transforma progresivamente en un ser humano multicelular a través de los procesos de división, migración, crecimiento y diferenciación celulares.

GAMETOGÉNESIS

La gametogénesis (formación de los gametos) es el proceso a través del cual se forman y desarrollan células germinativas o **gametos** (ovocitos o espermatozoides) a partir de células precursoras bipotenciales. Este proceso, en el cual participan los **cromosomas** y el **citoplasma** de los gametos, prepara a estas células sexuales para la fecundación. Durante la **gametogénesis** el número de cromosomas se reduce a la mitad

© 2016. Elsevier España, S.L.U. Reservados todos los derechos

y se modifica la forma de las células (fig. 2-1). Un cromosoma se define por la presencia de un **centrómero,** que es la parte constreñida existente en el propio cromosoma. Antes de la replicación del ADN, en la fase S del ciclo celular, los cromosomas están constituidos por una única **cromátida** (fig. 2-2). Una cromátida (una del par de hebras cromosómicas), está formada por cadenas de ADN paralelas. Tras la replicación del ADN, los cromosomas presentan dos cromátidas.

Los espermatozoides y los ovocitos (gametos masculinos y femeninos, respectivamente) son células sexuales altamente especializadas. Cada una de estas células contiene un número de cromosomas que es la mitad (número haploide) del existente en las células somáticas (corporales). El número de cromosomas se reduce durante la **meiosis,** un tipo especial de división celular que sólo ocurre durante la **gametogénesis.** La maduración de los gametos se denomina espermatogénesis en el hombre y ovogénesis en la mujer. La cronología de los acontecimientos durante la meiosis es distinta en los dos sexos.

MEIOSIS

La meiosis es un tipo especial de división celular que conlleva dos divisiones celulares meióticas (v. fig. 2-2). Las células germinales diploides producen **gametos haploides** (espermatozoides y ovocitos).

La **primera división meiótica** es una división de reducción dado que el número de cromosomas disminuye desde la cifra diploide hasta la haploide a través de un proceso de emparejamiento de los cromosomas homólogos en la **profase** (primera etapa de la meiosis) y de su segregación en la **anafase** (etapa en que los cromosomas se mueven desde la placa ecuatorial). Los cromosomas homólogos, denominados en ocasiones simplemente **homólogos** (uno de cada progenitor), se emparejan durante la profase y se separan durante la anafase de manera que cada uno de los componentes de cada pareja se desplaza aleatoriamente a cada uno de los polos del huso meiótico (v. fig. 2-2*A* a *D*). El huso establece contacto con los cromosomas a través del **centrómero** (parte constreñida del cromosoma; v. fig. 2-2*B*). En esta fase ya son cromosomas con dos cromátidas.

Los *cromosomas X e Y no son homólogos,* pero presentan segmentos homólogos en los extremos de sus brazos cortos y solamente se emparejan en estas regiones. Hacia el final de la primera división meiótica, cada una de las nuevas células formadas (**ovocito secundario**) muestra un número haploide de cromosomas, es decir, un número de cromosomas que es la mitad del que poseía la célula original. Esta separación o disyunción de los cromosomas homólogos emparejados es el fundamento físico de la segregación, es decir, de la separación de los **genes alélicos** (pueden ocupar el mismo locus en un cromosoma concreto) durante la meiosis.

La **segunda división meiótica** (v. fig. 2-1) se produce tras la primera sin que exista entre ambas una interfase normal (es decir, sin un paso intermedio de replicación del ADN). Cada cromosoma con dos cromátidas se divide y cada una de sus mitades (una cromátida) es arrastrada a un polo diferente; por tanto, se mantiene el número haploide de cromosomas (23) y cada célula hija procedente de la meiosis posee este número haploide reducido de cromosomas, con un representante de cada pareja original de cromosomas (ahora, cromosomas con una cromátida única). La segunda división meiótica es similar a una mitosis convencional, excepto por el hecho de que el número de cromosomas de la célula que inicia la segunda división meiótica es haploide.

Meiosis:

- Permite mantener la constancia en el número de cromosomas generación tras generación al reducir dicho número de diploide a haploide y, así, producir gametos haploides.
- Permite la mezcla aleatoria de los cromosomas maternos y paternos entre los gametos.
- Reubica segmentos de los cromosomas maternos y paternos a través de su entrecruzamiento, lo que «baraja» los genes y produce la recombinación del material genético.

GAMETOGÉNESIS ANÓMALA

Alteraciones en la meiosis durante la gametogénesis, como la falta de disyunción (fig. 2-3), condicionan la formación de gametos con alteraciones cromosómicas. Si gametos que tienen alterado el número de cromosomas participan en la fecundación tiene lugar un desarrollo anormal, como ocurre en los niños con síndrome de Down (v. cap. 20).

ESPERMATOGÉNESIS

La espermatogénesis es la secuencia de acontecimientos a través de la cual las espermatogonias (células germinativas primordiales) se transforman en espermatozoides maduros, un proceso que se inicia con la pubertad (v. fig. 2-1). Las **espermatogonias** permanecen en una situación latente en los túbulos seminíferos de los testículos durante los períodos fetal y posnatal (v. fig. 2-12). Después, su número aumenta durante la pubertad. Tras varias divisiones mitóticas, las espermatogonias crecen y experimentan modificaciones.

Las espermatogonias se transforman en **espermatocitos primarios,** que son las células germinales de mayor tamaño existentes en los túbulos seminíferos de los testículos (v. fig. 2-1). Cada espermatocito primario experimenta después una división reductora *(la primera división meiótica)* para formar dos **espermatocitos secundarios** haploides, cuyo tamaño es aproximadamente la mitad del tamaño de los espermatocitos primarios. Más adelante, los espermatocitos secundarios experimentan una segunda división meiótica para formar cuatro **espermátidas haploides,** cuyo tamaño es aproximadamente la mitad del tamaño de los espermatocitos secundarios (v. fig. 2-1). Las espermátidas (células en una etapa tardía del desarrollo de los espermatozoides) se transforman gradualmente en cuatro **espermatozoides maduros** mediante un proceso denominado **espermiogénesis** (fig. 2-4). El proceso completo, incluida la espermiogénesis, tarda aproximadamente 2 meses. Cuando se completa la espermiogénesis, los espermatozoides entran en la luz de los túbulos seminíferos.

Las **células de Sertoli,** que revisten los túbulos seminíferos, sostienen y nutren a las células germinales (células sexuales —espermatozoides y ovocitos—) y están implicadas en la regulación de la espermatogénesis. Los espermatozoides son transportados de forma pasiva desde los **túbulos seminíferos** hasta el epidídimo, donde quedan almacenados hasta que —durante la pubertad— alcanzan la madurez funcional. El **epidídimo** es un conducto

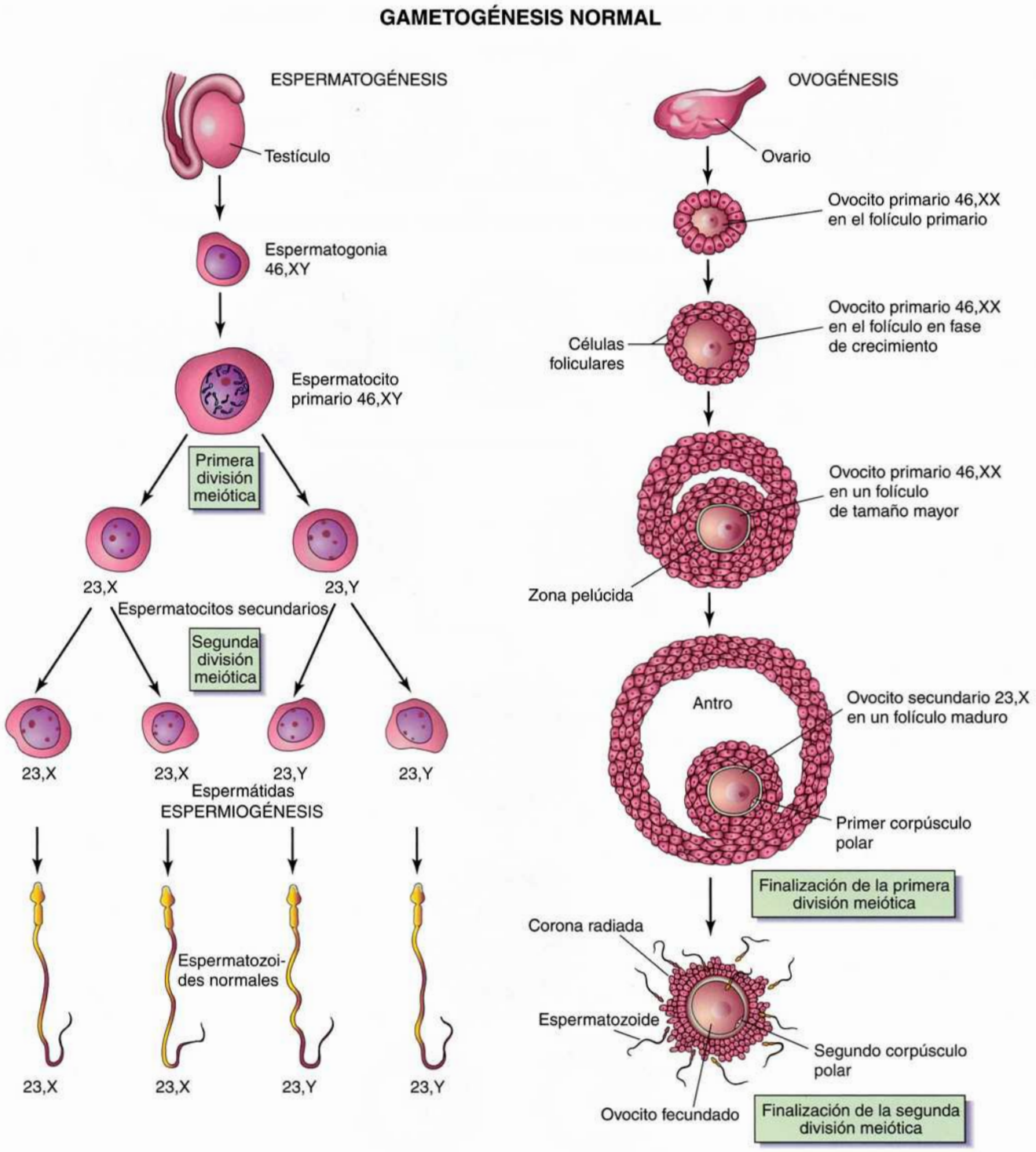

FIGURA 2-1 Gametogénesis normal: conversión de las células germinales en gametos (células sexuales). En la figura se comparan la espermatogénesis y la ovogénesis. No aparecen las ovogonias ya que se diferencian en ovocitos primarios antes del nacimiento. En cada fase se muestra el complemento cromosómico de las células germinales. La cifra indica el número de cromosomas, incluyendo los cromosomas sexuales después de la coma. ***Notas:*** *1) tras las dos divisiones meióticas, el número diploide de cromosomas (46) queda reducido al número haploide (23); 2) a partir del espermatocito primario se forman cuatro espermatozoides mientras que al final del proceso de maduración de un ovocito primario solamente se forma un ovocito maduro, y 3) el citoplasma se conserva durante la ovogénesis para formar una célula grande, el ovocito maduro* (v. fig. 2-5C). *Los corpúsculos polares son pequeñas células no funcionales que finalmente degeneran.*

© Elsevier. Fotocopiar sin autorización es un delito.

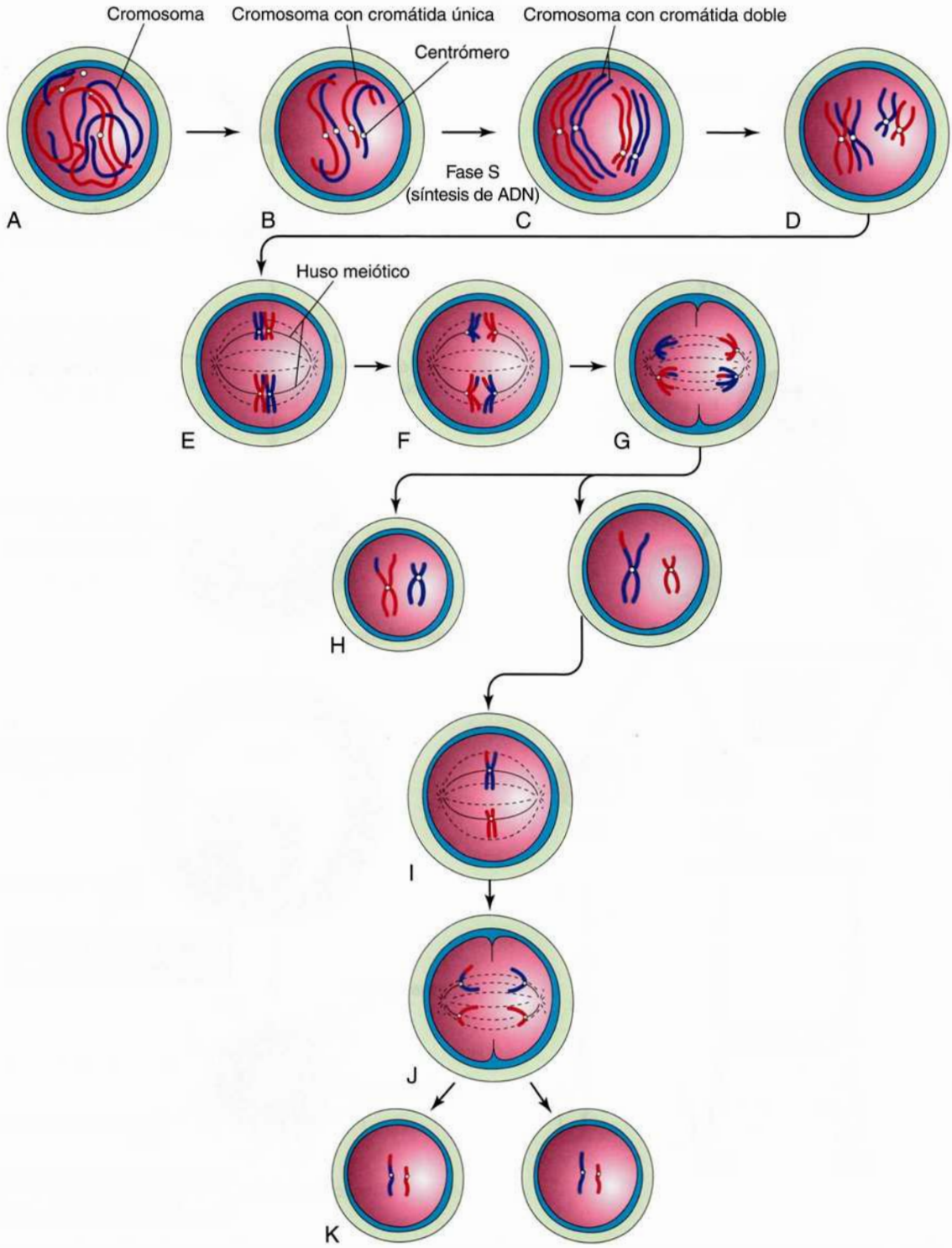

FIGURA 2-2 Representación esquemática de la meiosis. Se muestran dos pares de cromosomas. **A** a **D**, Fases de la profase de la primera división meiótica. Los cromosomas homólogos se aproximan entre sí y se emparejan; cada miembro de la pareja está constituido por dos cromátidas. Se puede observar el entrecruzamiento simple en un par de cromosomas con intercambio de los segmentos de las cromátidas. **E**, Metafase. Los dos miembros de cada pareja se orientan en el huso meiótico. **F**, Anafase. **G**, Telofase. Los cromosomas migran hacia los polos opuestos. **H**, Distribución de las parejas de cromosomas de los progenitores al final de la primera división meiótica. **I** a **K**, Segunda división meiótica. Es similar a la mitosis, excepto por el hecho de que las células son haploides.

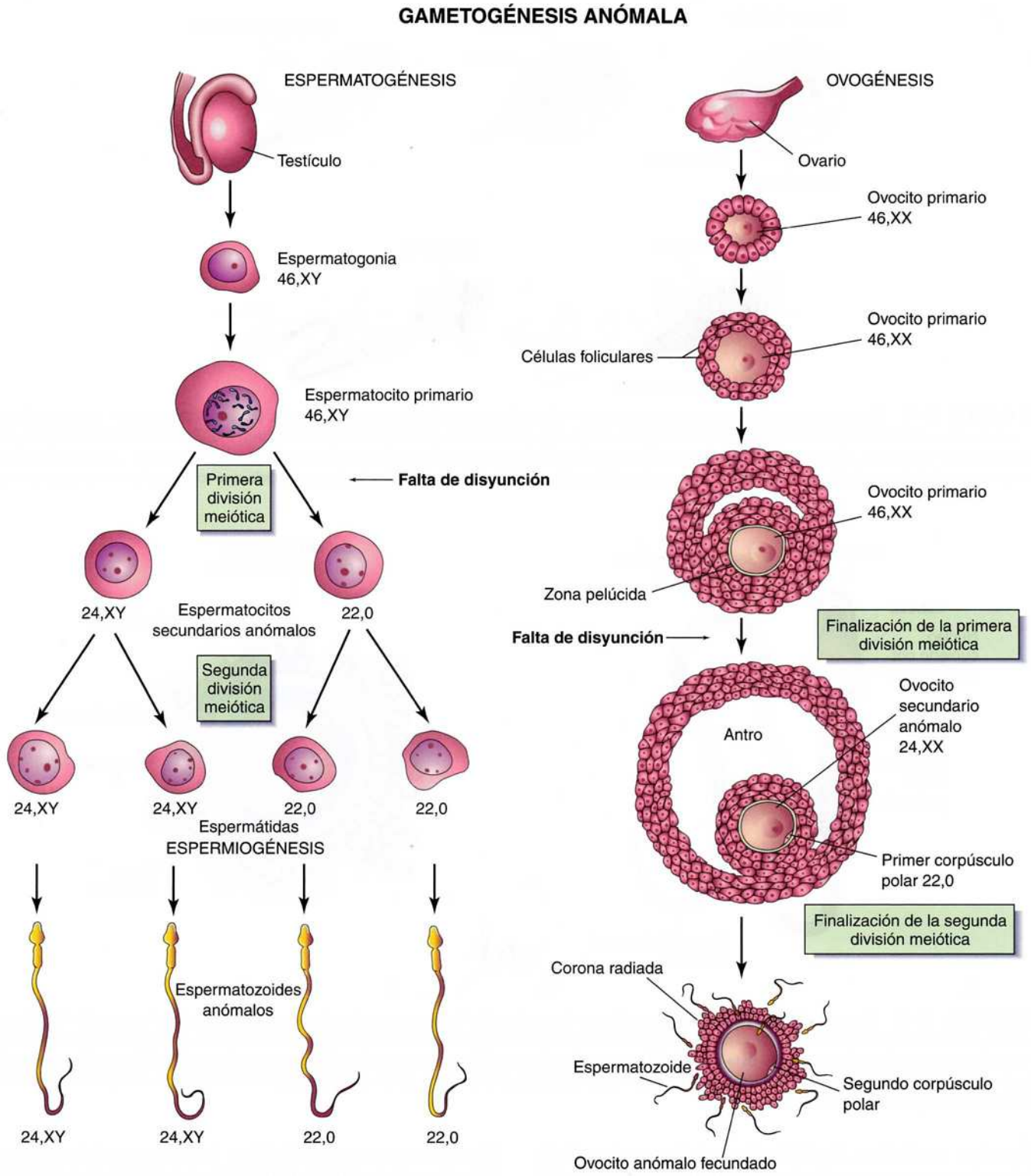

FIGURA 2-3 Gametogénesis anómala. Se muestra el modo en que la falta de disyunción (falta de separación de uno o más pares de cromosomas en la fase de meiosis) ocasiona una distribución anómala de los cromosomas en los gametos. Aunque se ilustra la falta de disyunción de los cromosomas sexuales, se puede producir un defecto similar en los autosomas (cualquier cromosoma diferente a los cromosomas sexuales). Cuando la falta de disyunción ocurre durante la primera división meiótica de la espermatogénesis, un espermatocito secundario contiene 22 autosomas más un cromosoma X y un cromosoma Y mientras que el otro contiene 22 autosomas y no muestra ningún cromosoma sexual. De la misma forma, la falta de disyunción durante la ovogénesis puede generar un ovocito con 22 autosomas y dos cromosomas X (como se muestra) o bien a un ovocito con 22 autosomas y sin cromosoma sexual.

© Elsevier. Fotocopiar sin autorización es un delito.

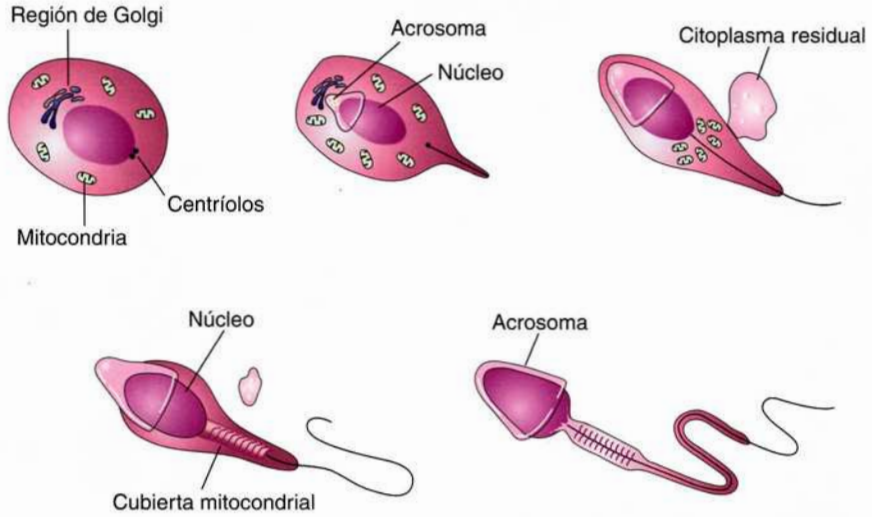

FIGURA 2-4 Ilustraciones de la espermiogénesis, es decir, de la última fase de la espermatogénesis. Durante este proceso, la espermátida redondeada se transforma en un espermatozoide alargado. Se puede observar la pérdida del citoplasma (v. fig. 2-5C), el desarrollo de la cola y la formación del acrosoma. El acrosoma, procedente de la región de Golgi (primer dibujo) de la espermátida, contiene enzimas que son liberadas al comienzo de la fecundación para ayudar al espermatozoide a atravesar la corona radiada y la zona pelúcida que rodean al ovocito secundario.

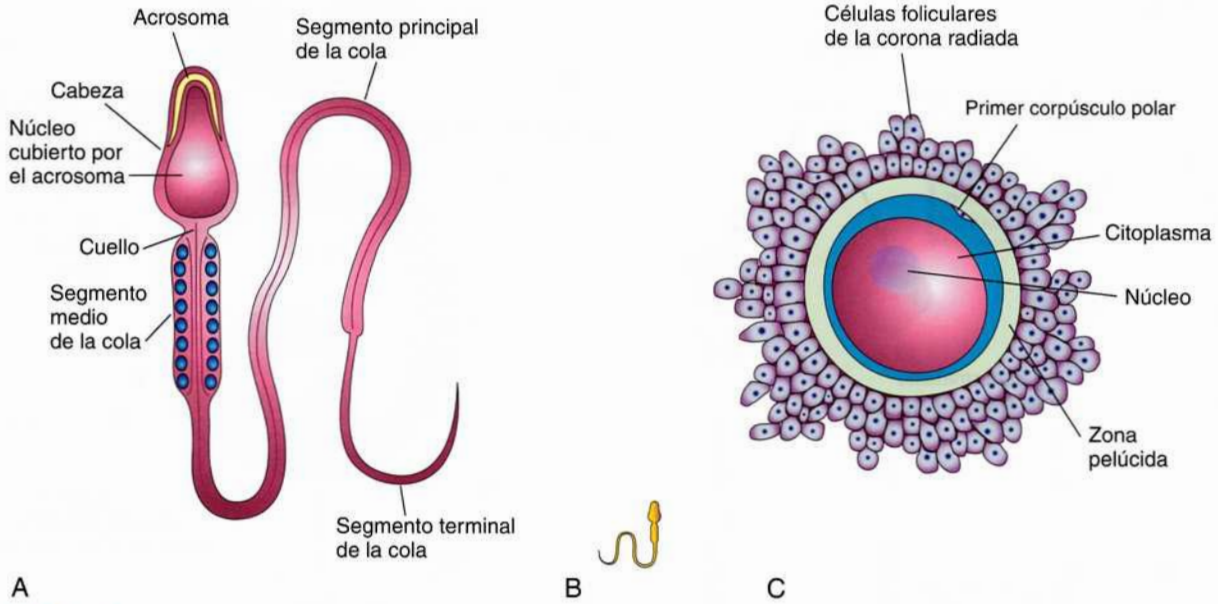

FIGURA 2-5 Gametos (células sexuales) masculino y femenino. **A,** Partes principales de un espermatozoide humano (×1.250). La cabeza, constituida principalmente por el núcleo, está cubierta parcialmente por el acrosoma en forma de casquete, un orgánulo que contiene enzimas. La cola del espermatozoide está constituida por tres regiones: el segmento medio, el segmento principal y el segmento terminal. **B,** Un espermatozoide dibujado aproximadamente a la misma escala que el ovocito. **C,** Un ovocito secundario humano (×200) rodeado por la zona pelúcida y por la corona radiada.

alargado y enrollado (v. fig. 2-12). Se continúa con el **conducto deferente,** que transporta los espermatozoides hasta la uretra (v. fig. 2-12).

Los **espermatozoides maduros** son células con movilidad que se desplazan activa y libremente, formados por una cabeza y una cola (fig. 2-5*A*). El *cuello del espermatozoide* es la zona de unión entre la cabeza y la cola. La *cabeza del espermatozoide* representa la parte más voluminosa de estas células y contiene el núcleo. Los dos tercios anteriores de la cabeza están cubiertos por el **acrosoma,** un orgánulo sacular similar a un casquete que contiene varias enzimas (v. figs. 2-4 y 2-5*A*). Cuando son liberadas, estas enzimas facilitan la dispersión de las células foliculares de la **corona radiada,** lo que facilita que el espermatozoide atraviese la **zona pelúcida** durante la fecundación (v. figs. 2-5*A* y *C*, y 2-13*A* y *B*).

La cola del espermatozoide está formada por tres segmentos: intermedio, principal y terminal (fig. 2-5*A*). La cola proporciona la motilidad al espermatozoide permitiendo su desplazamiento hasta la zona de la fecundación. El *segmento intermedio* de la cola contiene **mitocondrias,** que proporcionan el *adenosín trifosfato* (ATP) necesario para proporcionar la energía requerida para su movilidad.

Hay numerosos genes y factores moleculares implicados en la espermatogénesis. Por ejemplo, en estudios recientes se ha observado que proteínas de la *familia Bcl-2* están implicadas en la maduración de las células germinales y también en su supervivencia en las diferentes fases. A nivel molecular, los *genes HOX* tienen un papel en la dinámica de los microtúbulos, así como en el modelado de la cabeza del espermatozoide y la formación de la cola. Para que la espermatogénesis sea normal, el cromosoma Y es esencial; las microdeleciones ocasionan una espermatogénesis defectuosa e infertilidad.

OVOGÉNESIS

La ovogénesis es la secuencia de acontecimientos por la cual las **ovogonias** (células germinales primordiales) se transforman en ovocitos maduros. Todas las ovogonias se desarrollan en ovocitos primarios antes del nacimiento; ninguna ovogonia se desarrolla después del nacimiento. La ovogénesis continúa hasta la **menopausia,** que es la fase en la que se produce la interrupción permanente del ciclo menstrual (v. figs. 2-7 y 2-11).

Maduración prenatal de los ovocitos

Durante las primeras etapas de la vida fetal, las ovogonias proliferan mediante **mitosis** (reproducción de las células), un tipo especial de división celular (fig. 2-2). Las **ovogonias** (células sexuales primordiales) aumentan de tamaño para formar **ovocitos primarios** antes del nacimiento; por esta razón, en las figuras 2-1 y 2-3 no se muestra ninguna ovogonia. A la vez que se forman los ovocitos primarios, hay células de tejido conjuntivo que los rodean, formando una capa única de **células foliculares** aplanadas (v. fig. 2-8). El ovocito primario rodeado por esta capa de células constituye un **folículo primordial** (v. fig. 2-9*A*). A medida que aumenta de tamaño el ovocito primario durante la pubertad, las células epiteliales foliculares adquieren una morfología cúbica y, más tarde, cilíndrica, formando un **folículo primario** (v. fig. 2-1).

El ovocito primario se rodea pronto por una cubierta de material glucoproteico, acelular y amorfo, la **zona pelúcida** (v. figs. 2-8 y 2-9*B*). La microscopia electrónica de barrido revela que la superficie de la zona pelúcida tiene un aspecto de malla reticular regular, con perforaciones intrincadas. Los ovocitos primarios inician las primeras divisiones meióticas antes del nacimiento (v. fig. 2-3), pero la finalización de la **profase** (v. fig. 2-2*A* a *D*) no se produce hasta la adolescencia (inicio de la pubertad). Las células foliculares que rodean los ovocitos primarios segregan una sustancia denominada **inhibidor de la maduración del ovocito,** que mantiene detenido el proceso de la meiosis del ovocito.

Maduración posnatal de los ovocitos

A partir de la pubertad, cada mes madura generalmente un folículo y se produce la **ovulación** (liberación de un ovocito desde el folículo ovárico; v. fig. 2-7), excepto cuando se utilizan anticonceptivos orales. La larga duración de la primera división meiótica (hasta los 45 años) puede explicar en parte la frecuencia relativamente elevada de **errores en la meiosis,** como la falta de disyunción (falta de separación de las cromátidas emparejadas de un cromosoma), que se produce en los casos en los que la edad materna es avanzada. Los **ovocitos primarios** detenidos en la profase (dictioteno) son vulnerables a agentes ambientales, como la radiación.

Después del nacimiento no se forman ovocitos primarios, a diferencia de lo que ocurre con los espermatocitos primarios, cuya producción es continua (v. fig. 2-3). Los ovocitos primarios se mantienen en fase latente en los folículos ováricos hasta la pubertad (v. fig. 2-8). A medida que madura el folículo, el ovocito primario aumenta de tamaño y, poco tiempo antes de que se produzca la ovulación, completa la primera división meiótica para generar un **ovocito secundario** (v. fig. 2-10*A* y *B*) y el primer corpúsculo polar. Sin embargo, a diferencia de lo que ocurre en la fase correspondiente de la espermatogénesis, la división del **citoplasma** es desigual. El ovocito secundario recibe casi todo el citoplasma (fig. 2-1), mientras que el **primer corpúsculo polar** recibe una cantidad muy escasa. Este **corpúsculo** polar es una célula pequeña destinada a degenerar.

Durante la ovulación, el núcleo del ovocito secundario inicia la segunda división meiótica, pero solamente progresa hasta la metafase (v. fig. 2-2*E*), momento en que se detiene la división. Si un espermatozoide se introduce en el ovocito secundario, se completa la segunda división meiótica y de nuevo una célula, el ovocito fecundado (fig. 2-1), retiene la mayor parte del citoplasma. La otra célula resultante, denominada **segundo corpúsculo polar,** degenerará. La maduración del ovocito se completa en cuanto son expulsados los corpúsculos polares.

En el ovario de una niña recién nacida hay aproximadamente 2 millones de ovocitos primarios; sin embargo, la mayoría de ellos experimentan una regresión durante la niñez, de manera que en la adolescencia no quedan más de 40.000. De ellos, unos 400 se convierten en ovocitos secundarios y son expulsados con la ovulación durante el período reproductivo. Pocos o ninguno de estos ovocitos son fecundados. El número de ovocitos expulsados con la ovulación disminuye marcadamente en las mujeres que toman anticonceptivos orales, ya que las hormonas que contienen impiden la ovulación.

COMPARACIÓN DE LOS GAMETOS

Los gametos (ovocitos y espermatozoides) son **células haploides** (poseen la mitad del número de cromosomas) que pueden experimentar **cariogamia** (fusión de los núcleos de dos células sexuales). El ovocito es una célula de tamaño mucho mayor que el espermatozoide y carece de movilidad, mientras que el espermatozoide es muy pequeño y tiene gran movilidad (fig. 2-5*A*). El ovocito está rodeado por la **zona pelúcida** y por una capa de células foliculares denominada **corona radiada** (fig. 2-5*C*).

En lo que se refiere a la **constitución de los cromosomas sexuales,** *existen dos tipos de espermatozoides normales:* 23,X y 23,Y, mientras que sólo hay un tipo de ovocito secundario: 23,X (v. fig. 2-1). Por convención, para indicar la constitución de los cromosomas sexuales se utiliza el número 23 seguido por una coma (,) y por una X o una Y; por ejemplo, 23,X indica que el complemento cromosómico está formado por 23 cromosomas, 22 de los cuales son **autosomas** (los cromosomas no sexuales) y el restante es un cromosoma sexual (X, en este caso). La diferencia en el complemento de los cromosomas sexuales de los espermatozoides representa el fundamento de la determinación sexual primaria.

© Elsevier. Fotocopiar sin autorización es un delito.

GAMETOS ANÓMALOS

Se considera que la edad biológica ideal de la madre para la reproducción se sitúa entre los 20 y los 35 años. La probabilidad de alteraciones cromosómicas en el embrión aumenta gradualmente a medida que la madre envejece. En las mujeres que dan a luz a una edad avanzada hay un *riesgo apreciable de síndrome de Down* (trisomía 21) o de otras formas de trisomía en el niño (v. cap. 20). La probabilidad de una mutación genética (cambio en el ADN) reciente también aumenta con la edad. Cuanto mayores son los progenitores en el momento de la fecundación, más probable es que hayan acumulado mutaciones que puedan heredar los embriones.

Durante la gametogénesis, los cromosomas homólogos a veces no se separan. Este proceso patogénico se denomina **falta de disyunción**; como resultado, algunos gametos presentan 24 cromosomas mientras que otros solamente presentan 22 (v. fig. 2-3). Si un gameto con 24 cromosomas se une durante la fecundación a un gameto normal con 23 cromosomas, se forma un cigoto con 47 cromosomas (v. cap. 20, fig. 20-2). Este trastorno se denomina **trisomía** debido a la presencia de tres representantes de un cromosoma concreto en vez de los dos representantes habituales. Cuando un gameto que solamente presenta 22 cromosomas se une a un gameto normal, se forma un cigoto con 45 cromosomas. Este trastorno se denomina **monosomía** ya que solamente está presente un representante del par cromosómico afectado. En el capítulo 20 se recoge una descripción de los trastornos clínicos asociados a las alteraciones en el número de cromosomas.

Hasta el 10% de los espermatozoides eyaculados muestran alteraciones extremas (p. ej., dos cabezas), pero se considera que estos espermatozoides anómalos no son capaces de fecundar los ovocitos ya que carecen de la movilidad normal. La mayoría de los espermatozoides morfológicamente anómalos son incapaces de atravesar el moco del canal cervical. La capacidad de desplazamiento anterógrada es un parámetro subjetivo de la calidad del movimiento de los espermatozoides. No se considera que dichos espermatozoides afecten a la fecundidad, a menos que su número supere el 20%. Aunque algunos ovocitos presentan dos o tres núcleos, estas células mueren antes de alcanzar la madurez. De la misma forma, algunos folículos ováricos contienen dos o más ovocitos, pero este fenómeno es infrecuente.

ÚTERO, TROMPAS UTERINAS Y OVARIOS

Se recoge a continuación una descripción sucinta de la estructura del útero, las trompas uterinas y los ovarios para poder comprender los ciclos ováricos reproductivos y la implantación del blastocisto (figs. 2-6 y 2-7; v. también fig. 2-19).

Útero

El útero es un órgano muscular de pared gruesa y configuración piriforme que tiene, por término medio, una longitud de 7-8 cm, una anchura de 5-7 cm en su parte superior y un grosor parietal de 2-3 cm. Está formado por dos partes principales (v. fig. 2-6*A* y *B*): el **cuerpo,** que constituye los dos tercios superiores, y el **cuello uterino,** que representa el tercio inferior y tiene configuración cilíndrica.

El **cuerpo del útero** muestra un estrechamiento progresivo desde el **fondo** (la parte redondeada superior del cuerpo uterino) hasta el **istmo,** la región estrecha de 1 cm de longitud que existe entre el cuerpo y el cuello del útero (v. fig. 2-6*A*). El **cuello del útero** es el extremo vaginal, con forma de huso, y configuración casi cilíndrica. La luz del cuello uterino, el **canal cervical,** muestra una abertura u orificio estrecho en cada uno de sus extremos. El **orificio cervical interno** establece comunicación con la cavidad del cuerpo uterino y el **orificio cervical externo** lo hace con la vagina (v. fig. 2-6*A* y *B*).

Las paredes del cuerpo del útero están formadas por tres capas (v. fig. 2-6*B*):

- Perimetrio, la capa externa fina.
- Miometrio, la capa gruesa de músculo liso.
- Endometrio, la capa interna fina.

El **perimetrio** es una capa del peritoneo que se une firmemente al **miometrio** (v. fig. 2-6*B*). Durante la *fase luteínica (secretora)* del ciclo menstrual se pueden distinguir microscópicamente tres capas en el endometrio (v. fig. 2-6*C*):

- Una **capa compacta** fina constituida por tejido conjuntivo denso alrededor de los cuellos de las glándulas uterinas.
- Una **capa esponjosa** gruesa constituida por tejido conjuntivo edematoso, con grandes cantidades de líquido, que contiene los cuerpos tortuosos y dilatados de las glándulas uterinas.
- Una **capa basal** fina que contiene los extremos ciegos de las glándulas uterinas.
- En el momento de su desarrollo máximo, el **endometrio** tiene un grosor de 4-5 mm (v. fig. 2-6*B* y *C*). La capa basal del endometrio posee su propia vascularización sanguínea y no se desprende durante la **menstruación** (v. fig. 2-7). Las capas compacta y esponjosa, denominadas en conjunto *capa funcional,* se desintegran y son expulsadas durante la menstruación y tras el **alumbramiento** (expulsión del feto).

Trompas uterinas

Las **trompas uterinas** tienen una longitud y un diámetro aproximados de 10 cm y 1 cm, respectivamente, y se extienden lateralmente desde los cuernos del útero (v. figs. 2-6*A* y *B*). Cada trompa se abre en su extremo proximal en uno de los cuernos del útero y hacia la cavidad peritoneal en el extremo distal. Con fines descriptivos, la trompa uterina se divide en cuatro partes: **infundíbulo, ampolla, istmo** y **porción uterina** (v. fig. 2-6*B*). Una de las trompas transporta un ovocito desde uno de los ovarios y también los espermatozoides procedentes del útero, de manera que ambos puedan llegar a la zona de fecundación en la **ampolla** (v. figs. 2-6*B* y 2-20). La trompa uterina también conduce el cigoto en fase de segmentación hacia la cavidad uterina.

Ovarios

Los **ovarios** son glándulas reproductoras con forma de almendra, situadas en la proximidad de las paredes pélvicas laterales, a cada lado del útero. Producen los ovocitos (v. fig. 2-6*B*), estrógenos y progesterona, que son las hormonas responsables del desarrollo de los caracteres sexuales secundarios y de la regulación del embarazo.

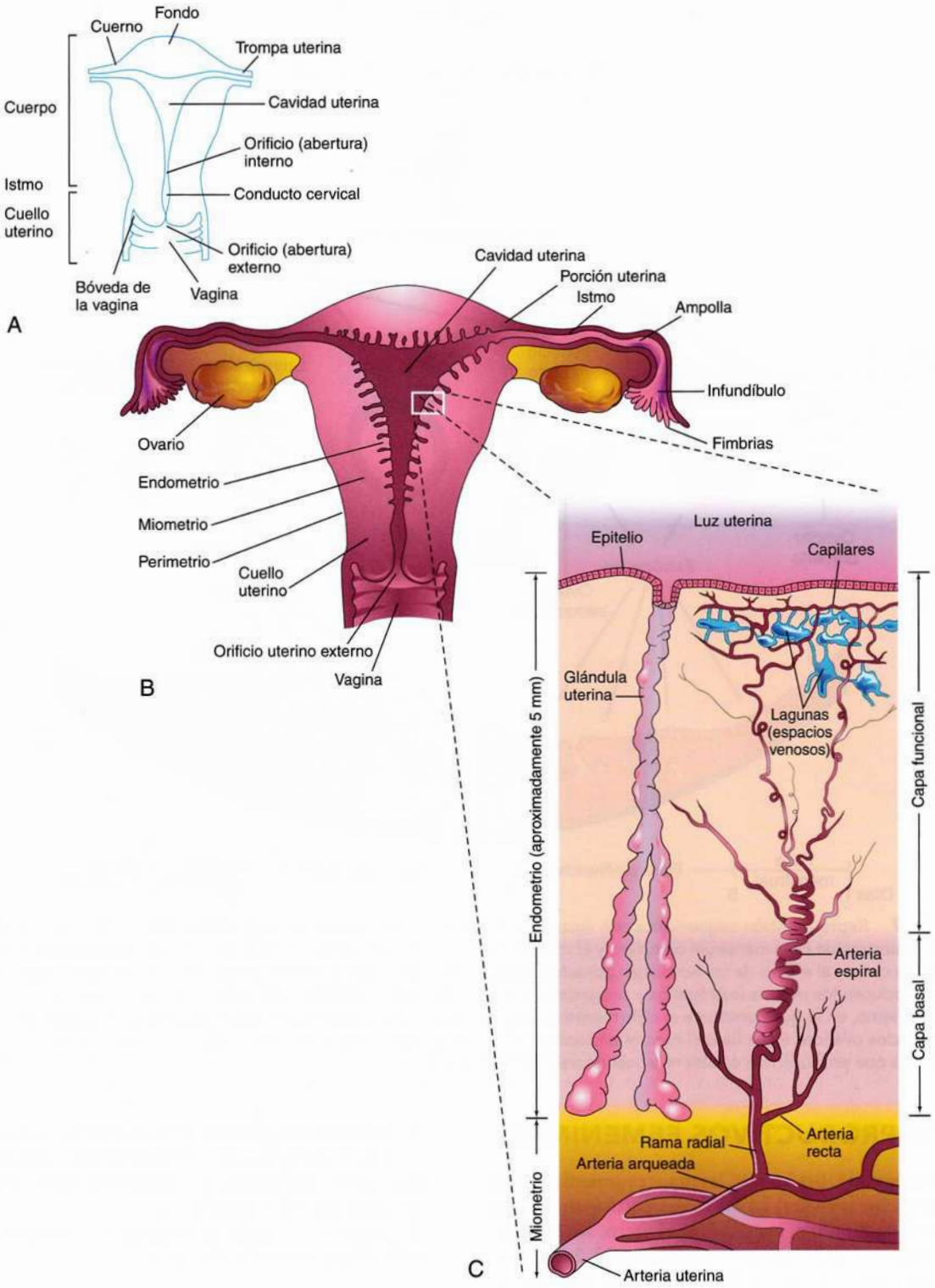

FIGURA 2-6 A, Partes del útero y la vagina. **B,** Representación esquemática de una sección frontal del útero, las trompas uterinas y la vagina. También se muestran los ovarios. **C,** Aumento del área delineada en **B.** La capa funcional del endometrio se desprende durante la menstruación.

© Elsevier. Fotocopiar sin autorización es un delito.

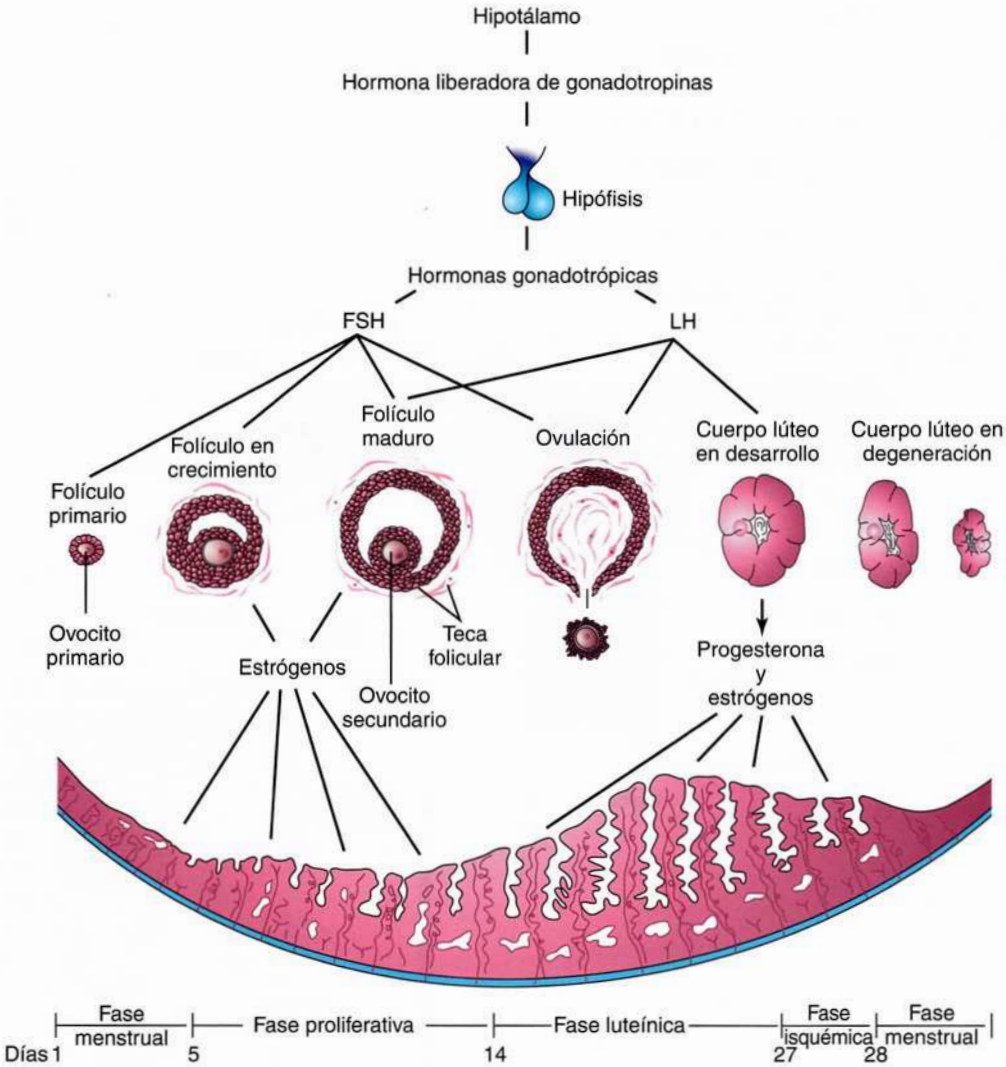

FIGURA 2-7 Representación esquemática con ilustración de las relaciones existentes entre el hipotálamo, la hipófisis, los ovarios y el endometrio. Se muestran un ciclo menstrual completo y el comienzo del ciclo menstrual siguiente. Los cambios que se producen en los ovarios, *el ciclo ovárico*, se deben al efecto de las hormonas gonadotrópicas (hormona estimulante del folículo [FSH] y hormona luteinizante [LH]). Las hormonas que producen los ovarios (estrógenos y progesterona) estimulan posteriormente una serie de cambios cíclicos en la estructura y la función del endometrio, en lo que constituye el *ciclo menstrual*. Así, la actividad cíclica del ovario está relacionada íntimamente con los cambios en el útero. Los ciclos ováricos están bajo el control endocrino rítmico de la hipófisis que, a su vez, está controlado por la hormona liberadora de gonadotropinas que producen las células neurosecretoras del hipotálamo.

CICLOS REPRODUCTIVOS FEMENINOS

A partir de la pubertad (10-13 años), las mujeres presentan ciclos reproductivos (ciclos sexuales) en los cuales participan el **hipotálamo** cerebral, la hipófisis, los ovarios, el útero, las trompas uterinas, la vagina y las glándulas mamarias (v. fig. 2-7). Estos ciclos mensuales preparan el sistema reproductor para la gestación.

Células neurosecretoras del hipotálamo sintetizan la *hormona liberadora de gonadotropinas*. Esta hormona es transportada a lo largo de una red de capilares, el **sistema porta hipofisario,** hasta el lóbulo anterior de la hipófisis. Esta hormona estimula la liberación de dos hormonas producidas por la hipófisis y que actúan sobre los ovarios:

- La **hormona estimulante del folículo** (FSH), que estimula el desarrollo de los folículos ováricos y la producción de estrógenos por parte de las células foliculares.
- La **hormona luteinizante** (LH), que actúa como «desencadenante» de la ovulación (liberación del ovocito secundario) y estimula la producción de progesterona por parte de las células foliculares y del cuerpo lúteo.
- Estas hormonas también provocan el crecimiento de los folículos ováricos y del endometrio.

CICLO OVÁRICO

La FSH y la LH producen cambios cíclicos en los ovarios, en lo que se denomina **ciclo ovárico** (v. fig. 2-7): desarrollo de los folículos (fig. 2-8), **ovulación** (liberación de un ovocito desde un folículo maduro) y **formación del cuerpo lúteo.** En cada ciclo, la FSH provoca el crecimiento de varios folículos primordiales para formar de 5 a 12 folículos primarios (fig. 2-9*A*); sin embargo, generalmente sólo uno de los folículos primarios se convierte en

un **folículo maduro** y se rompe en la superficie del ovario desde donde expulsa su ovocito (fig. 2-10).

Desarrollo folicular

El desarrollo de un folículo ovárico (v. figs. 2-8 y 2-9) se caracteriza por:

- El crecimiento y la diferenciación del ovocito primario.
- La proliferación de las células foliculares.
- La formación de la zona pelúcida.
- El desarrollo de la teca folicular.

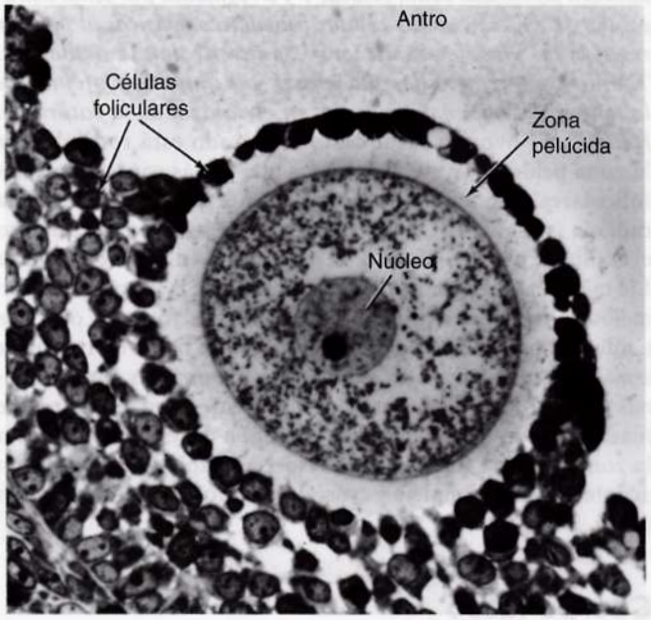

FIGURA 2-8 Microfotografía de un ovocito primario humano en un folículo secundario, rodeado por la zona pelúcida y por células foliculares. El montículo de tejido, el cúmulo ovígero, se proyecta en el antro. *(Tomada de Bloom W, Fawcett DW:* A Textbook of Histology, *10.ª ed. Filadelfia, WB Saunders, 1975. Por cortesía de L. Zamboni.)*

A medida que aumenta el tamaño del **folículo primario**, el tejido conjuntivo adyacente se organiza para formar una cápsula denominada **teca folicular** (v. fig. 2-7). Al poco tiempo, la teca folicular se diferencia en dos capas, una capa vascular y glandular interna, la **teca interna**, y otra capa seudocapsular, la **teca externa.** Se considera que las células de la teca producen un **factor angiogénico** que estimula el crecimiento de vasos sanguíneos en la teca interna, lo que proporciona el soporte nutricional necesario para el desarrollo folicular. Las células foliculares se dividen activamente y generan una capa estratificada alrededor del ovocito (v. fig. 2-9*B*). Pronto, el folículo ovárico adquiere una configuración oval y el ovocito se sitúa excéntricamente en su interior. Más adelante, aparecen espacios rellenos de líquido alrededor de las células foliculares y la coalescencia posterior de dichos espacios genera una cavidad única y grande, el **antro,** que contiene **líquido folicular** (v. figs. 2-8 y 2-9*B*). Tras la formación del antro, el folículo ovárico se denomina **folículo secundario** o vesicular.

El ovocito primario es empujado hacia uno de los lados del folículo, donde queda rodeado por un conjunto de células foliculares que se denomina **cúmulo ovígero,** que se proyecta hacia el antro (v. fig. 2-9*B*). El folículo sigue aumentando de tamaño hasta que alcanza la madurez y genera la aparición de una zona sobresaliente en la superficie del ovario (estigma folicular, v. fig. 2-10*A*).

El desarrollo temprano de los folículos ováricos está inducido por la FSH, pero en las fases finales de la maduración también es necesaria la participación de la LH. Los folículos en fase de crecimiento producen **estrógenos,** que regulan el desarrollo y función de los órganos de la reproducción. La teca interna vascularizada segrega **líquido folicular** y algo de estrógenos (v. fig. 2-10*B*). Sus células también segregan andrógenos, que alcanzan las células foliculares (v. fig. 2-8), donde finalmente se convierten en estrógenos. También producen cierta cantidad de estrógenos algunos grupos de células secretoras estromales ampliamente dispersos, conocidos en conjunto como **glándula intersticial del ovario.**

Ovulación

Aproximadamente hacia la mitad del ciclo ovárico, el folículo ovárico experimenta un **brote súbito de crecimiento** bajo la influencia de la FSH y la LH, con aparición de una zona sobre-

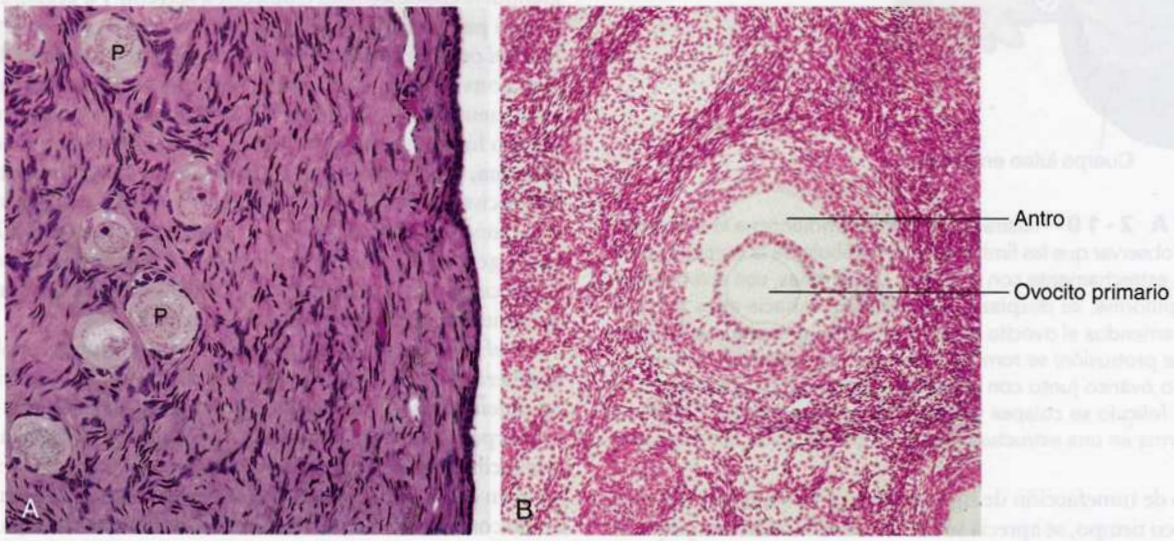

FIGURA 2-9 Microfotografía de la corteza ovárica. **A,** Se pueden observar varios folículos primordiales (P; ×270). Los ovocitos primarios están rodeados por células foliculares. **B,** Folículo ovárico secundario. El ovocito está rodeado por células de la granulosa del cúmulo ovígero (×132). Se puede observar claramente el antro (*). *(Tomada de Gartner LP, Hiatt JL:* Color Textbook of Histology, *2.ª ed. Filadelfia, WB Saunders, 2001.)*

© Elsevier. Fotocopiar sin autorización es un delito.

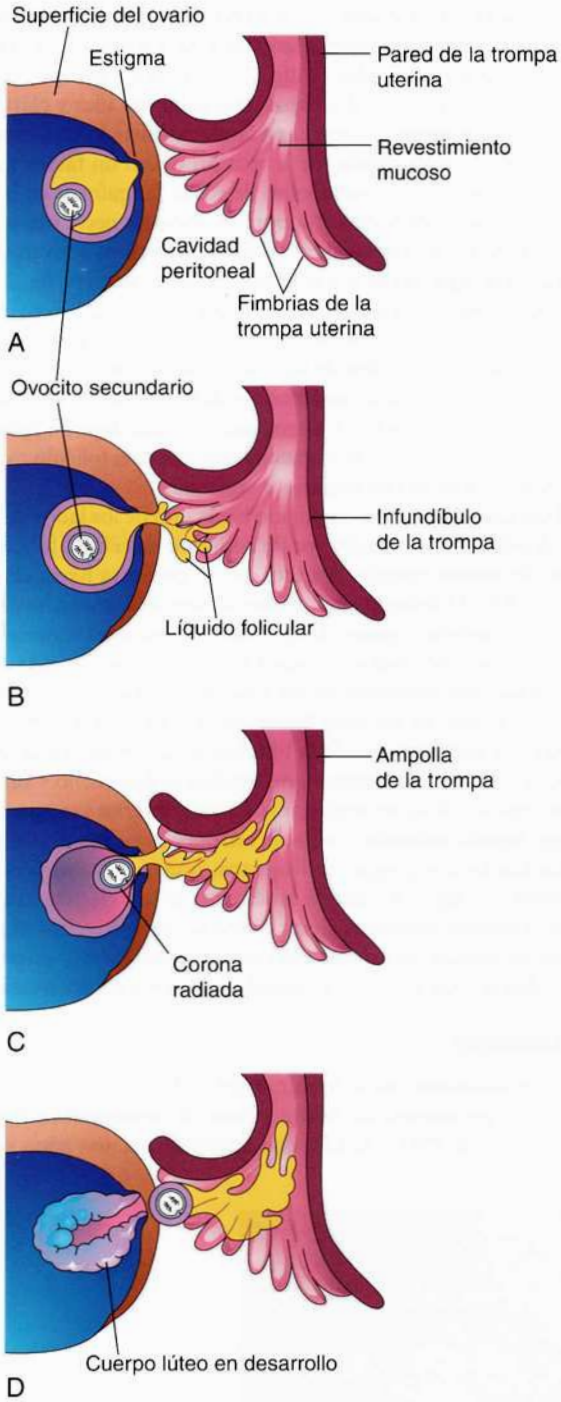

FIGURA 2-10 Ilustraciones correspondientes a la ovulación. Se puede observar que las fimbrias del infundíbulo de la trompa uterina contactan estrechamente con el ovario. Las fimbrias, con una configuración digitiforme, se desplazan hacia delante y hacia atrás sobre el ovario, «barriendo» el ovocito hacia el infundíbulo. Cuando el estigma (la zona de protrusión) se rompe, el ovocito secundario es expulsado del folículo ovárico junto con el líquido folicular. Tras la ovulación, la pared del folículo se colapsa y queda formando pliegues. El folículo se transforma en una estructura glandular denominada cuerpo lúteo.

saliente o de tumefacción de tipo quístico en la superficie del ovario. Al poco tiempo, se aprecia sobre esta tumefacción una pequeña zona avascular, el **estigma** (v. fig. 2-10*A*). Antes de la ovulación, el ovocito secundario y algunas células del cúmulo ovígero se desprenden en el interior del folículo distendido (v. fig. 2-10*B*).

La ovulación se desencadena a causa de un **incremento en la producción de LH** (fig. 2-11) y generalmente ocurre a las 12-24 horas de que la concentración de LH alcance su valor máximo. Aparentemente, el aumento en la producción de LH, provocado por las elevadas concentraciones de estrógenos en la sangre, parece causar la configuración redondeada del estigma y la formación de una vesícula (v. fig. 2-10*A*). Poco después, el estigma se rompe, expulsándose el ovocito secundario junto con el líquido folicular (v. fig. 2-10*B* a *D*). La expulsión del ovocito es el resultado de la presión intrafolicular y, posiblemente, de la contracción de las fibras musculares lisas existentes en la teca externa (vaina), secundaria a la estimulación por prostaglandinas.

Las proteína-cinasas 3 y 1 activadas por mitógeno (MAPK 3/1), también conocidas como cinasas 1 y 2 reguladas por señal extracelular (ERK1/2), en las células foliculares ováricas al parecer regulan las vías de señalización que controlan la ovulación. También parece que las plasminas y las metaloproteínas de la matriz desempeñan un papel en el control de la rotura del folículo. El ovocito secundario expulsado está rodeado por la **zona pelúcida** (v. fig. 2-8) y por una o más capas de células foliculares, que se disponen radialmente formando la **corona radiada** (v. fig. 2-10*C*), todo lo cual se denomina en conjunto el complejo ovocito-cúmulo. El **incremento en la producción de LH** también parece inducir la reanudación de la primera división meiótica del ovocito primario. Por tanto, los folículos ováricos maduros contienen ovocitos secundarios (v. fig. 2-10*A* y *B*). La zona pelúcida (v. fig. 2-8) está constituida por tres glucoproteínas (ZPA, ZPB y ZPC), que habitualmente forman una red de filamentos con múltiples poros. La unión del espermatozoide a la zona pelúcida (interacciones espermatozoide-ovocito) es un acontecimiento complejo y crucial en el proceso de fecundación (v. fig. 2-13*A* y *B*).

Cuerpo lúteo

Poco después de la ovulación, las paredes del folículo ovárico y la teca folicular se colapsan y forman una serie de pliegues (v. fig. 2-10*D*). Bajo la influencia de la LH, estas estructuras se convierten en una formación glandular, el **cuerpo lúteo,** que segrega progesterona y cierta cantidad de estrógenos, causando que las glándulas endometriales empiecen a secretar y a preparar el endometrio para la implantación del blastocisto (v. figs. 2-7 y 2-10).

Si el ovocito es fecundado, el cuerpo lúteo aumenta de tamaño y se convierte en el denominado **cuerpo lúteo del embarazo,** incrementando su producción hormonal. La degeneración del cuerpo lúteo se evita por el efecto de la **gonadotropina coriónica humana,** una hormona segregada por el sincitiotrofoblasto del blastocisto (v. fig. 2-19*B*). El cuerpo lúteo del embarazo se mantiene funcionalmente activo a lo largo de las primeras 20 semanas de la gestación. En ese momento, la placenta ha asumido la producción de los estrógenos y la progesterona necesarios para el mantenimiento del embarazo (v. cap. 7).

Si el ovocito no es fecundado, el cuerpo lúteo involuciona y degenera a los 10-12 días de la ovulación (v. fig. 2-7), convirtiéndose en el denominado **cuerpo lúteo de la menstruación.** Más adelante, el cuerpo lúteo se transforma en un tejido cicatrizal blanquecino que recibe el nombre de **cuerpo *albicans*.** Los ciclos ováricos desaparecen con la **menopausia** o cese permanente de la menstruación como consecuencia de la insuficiencia ovárica; la menopausia suele tener lugar entre los 48 y los 55 años. Los cambios endocrinos, somáticos (corporales) y psicológicos que aparecen al final del período reproductivo reciben el nombre de **climaterio.**

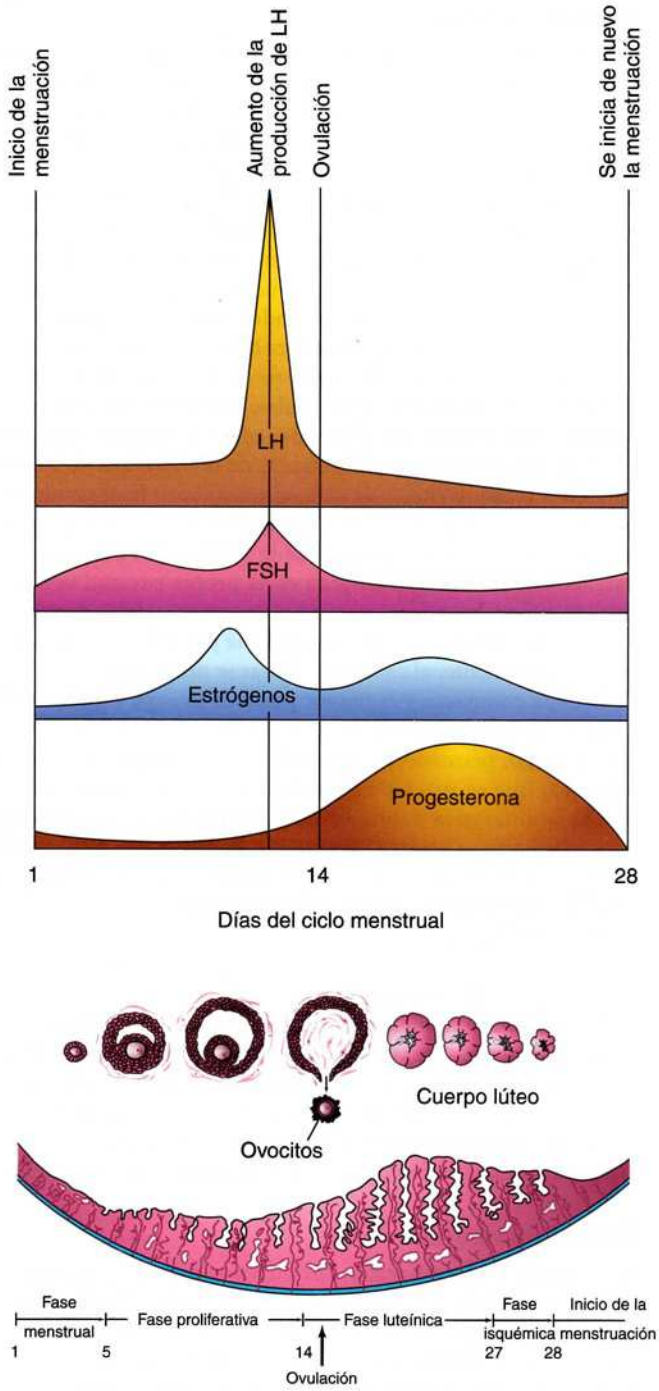

FIGURA 2-11 Ilustración correspondiente a las concentraciones sanguíneas de diversas hormonas durante el ciclo menstrual. La hormona estimulante del folículo (FSH) favorece el desarrollo de los folículos ováricos y su producción de estrógenos. Las concentraciones de los estrógenos aumentan hasta alcanzar su nivel máximo inmediatamente antes del incremento en la producción de la hormona luteinizante (LH). Normalmente, la ovulación tiene lugar 24-36 horas después del incremento en la producción de LH. Cuando no se produce la fecundación, disminuyen las concentraciones sanguíneas de los estrógenos y la progesterona circulantes. Esta reducción hormonal provoca la regresión del endometrio y a continuación se vuelve a iniciar la menstruación.

CICLO MENSTRUAL

El ciclo menstrual es el período de tiempo durante el cual el ovocito madura, experimenta la ovulación y se introduce en la trompa uterina. Las hormonas producidas por los folículos ováricos y por el cuerpo lúteo (estrógenos y progesterona) ocasionan cambios cíclicos en el endometrio (v. fig. 2-11). Los cambios cíclicos mensuales que se producen en la capa interna del útero constituyen el **ciclo endometrial,** denominado normalmente **ciclo menstrual** o simplemente período, ya que la menstruación (la expulsión de sangre desde el útero) es un acontecimiento obvio.

El endometrio es como un «espejo» del ciclo ovárico, pues responde de manera estable a las fluctuaciones en las concentraciones de las hormonas gonadotrópicas y ováricas (v. figs. 2-7 y 2-11). El promedio de la duración del ciclo menstrual es 28 días, considerando el día 1 del ciclo aquel en el cual se inicia el flujo menstrual. Los ciclos menstruales pueden presentar variaciones de varios días en su duración. En el 90% de las mujeres, la duración del ciclo menstrual oscila entre 23 y 35 días. Casi todas estas variaciones se deben a modificaciones en la duración de la fase proliferativa del ciclo menstrual (v. fig. 2-11).

Fases del ciclo menstrual

Las modificaciones en las concentraciones de estrógenos y progesterona provocan cambios cíclicos en la estructura del aparato reproductor femenino y especialmente en el endometrio. El ciclo menstrual es un proceso continuo; cada fase da paso gradualmente a la siguiente (v. fig. 2-11).

MITTELSCHMERZ Y OVULACIÓN

En algunas mujeres, la ovulación provoca un cuadro de dolor abdominal de intensidad variable, el denominado ***Mittelschmerz*** (del alemán *Mittel*, «parte media», y *Schmerz*, «dolor»). En estos casos, la ovulación causa una pequeña hemorragia en la cavidad peritoneal, con aparición de un dolor súbito y constante en la parte baja del abdomen. El *Mittelschmerz* se puede utilizar como un indicador secundario de la ovulación aunque hay otros indicadores primarios mejores, como la ligera disminución de la temperatura corporal basal.

ANOVULACIÓN

Algunas mujeres no ovulan (cese de la ovulación o anovulación) debido a la liberación de una cantidad inadecuada de gonadotropinas. En algunos de estos casos, la ovulación puede provocarse mediante la administración de gonadotropinas o de un medicamento ovulatorio, como el citrato de clomifeno. Este fármaco estimula la liberación de gonadotropinas hipofisarias (FSH y LH), lo que ocasiona la maduración de varios folículos ováricos y ovulaciones múltiples. La incidencia de embarazo múltiple aumenta significativamente en los casos de inducción de la ovulación. No es frecuente que sobrevivan más de siete embriones.

© Elsevier. Fotocopiar sin autorización es un delito.

CICLOS MENSTRUALES ANOVULATORIOS

El ciclo menstrual típico, ilustrado en la figura 2-11, no siempre ocurre, ya que es posible que el ovario no produzca un folículo maduro y, por tanto, no sucede la ovulación. En los ciclos anovulatorios, los cambios endometriales son mínimos; el endometrio proliferativo se desarrolla de la forma habitual, pero no se produce la ovulación y, en consecuencia, no se forma el cuerpo lúteo. Paralelamente, el endometrio no progresa hasta la fase luteínica, sino que se mantiene en la fase proliferativa hasta que comienza la menstruación. Los ciclos anovulatorios pueden deberse a hipofunción ovárica. Los estrógenos, con o sin progesterona, correspondientes a los anticonceptivos orales actúan sobre el hipotálamo y la hipófisis e inhiben la secreción de la hormona liberadora de gonadotropinas y de la FSH y la LH, una secreción que es esencial para que se produzca la ovulación.

Fase menstrual

La capa funcional de la pared uterina (v. fig. 2-6*C*) se desprende y se elimina con el flujo menstrual, proceso denominado **menstruación** (hemorragia mensual), que generalmente dura entre 4 y 5 días. La sangre eliminada a través de la vagina se mezcla con fragmentos pequeños de tejido endometrial. Después de la menstruación, el endometrio erosionado tiene un grosor escaso (v. fig. 2-11).

Fase proliferativa

Esta fase, que dura aproximadamente 9 días, coincide con el crecimiento de los folículos ováricos y está controlada por los estrógenos secretados por estos folículos. El grosor del endometrio y su contenido en agua se duplica o triplica, durante esta fase de reparación y proliferación (v. fig. 2-11). En los primeros momentos de esta fase, el epitelio de la superficie se reforma y cubre el endometrio. Aumentan el número y la longitud de las glándulas, y las arterias espirales experimentan un alargamiento (v. fig. 2-6).

Fase luteínica

La fase luteínica o secretora, que dura aproximadamente 13 días, coincide con la formación, función y crecimiento del cuerpo lúteo. La progesterona producida por el cuerpo lúteo estimula el epitelio glandular a secretar un material rico en glucógeno. Las glándulas se ensanchan y adquieren una configuración tortuosa y sacular, mientras que el endometrio se engruesa debido a la influencia de la progesterona y los estrógenos secretados por el cuerpo lúteo (v. figs. 2-7 y 2-11) y al incremento en la cantidad de líquido en el tejido conjuntivo. El grado de enrollamiento de las **arterias espirales** es cada vez mayor a medida que dichas arterias crecen en la capa compacta superficial (v. fig. 2-6*C*). La red venosa es progresivamente más compleja y se forman grandes **lagunas** (espacios venosos). Las anastomosis arteriovenosas directas constituyen un rasgo notorio de esta fase.

Si no se produce la fecundación:

- El cuerpo lúteo degenera.
- Disminuyen los niveles de estrógenos y progesterona, y el endometrio secretor inicia una fase isquémica.
- Se produce la menstruación (v. fig. 2-7).

Fase isquémica

Esta fase ocurre cuando el ovocito no es fecundado; las arterias espirales sufren vasoconstricción (v. fig. 2-6*C*), dando al endometrio una coloración pálida. Dicha constricción se debe a la disminución de la secreción de hormonas, principalmente la progesterona, por la degeneración del cuerpo lúteo (v. fig. 2-11). Aparte de los cambios vasculares, la reducción de las hormonas origina la interrupción de la secreción glandular, la pérdida de líquido intersticial y una reducción intensa del volumen del endometrio. Hacia el final de la fase isquémica, las arterias espirales sufren constricción durante períodos más prolongados. Esta situación produce **estasis venosa** (congestión y ralentización de la circulación en las venas) y **necrosis** (muerte celular) **isquémica** parcheada en los tejidos superficiales. Por último, se produce la rotura de las paredes vasculares dañadas y la sangre se derrama en el tejido conjuntivo circundante, de manera que se forman pequeñas acumulaciones de sangre que afloran finalmente en la superficie del endometrio, causando una hemorragia en la cavidad uterina, que se elimina a través de la vagina. Los extremos desgarrados de las arterias sangran en la propia cavidad uterina a medida que se desprenden pequeños fragmentos del endometrio y alcanzan la cavidad uterina, causando la pérdida de 20-80 ml de sangre. Finalmente, al cabo de 3-5 días se desprende la totalidad de la capa compacta y la mayor parte de la capa esponjosa del endometrio, en lo que denominamos *menstruación* (v. fig. 2-11). Sin embargo, permanecen restos de las capas esponjosa y basal, sobre los que se produce el proceso de regeneración durante la fase proliferativa subsiguiente del endometrio. Con las descripciones que se acaban de realizar, es obvio que la actividad hormonal cíclica del ovario está íntimamente relacionada con los cambios histológicos cíclicos del endometrio.

Si se produce la fecundación:

- Comienzan la segmentación del cigoto y la blastogénesis (formación del blastocisto).
- El blastocisto comienza a implantarse en el endometrio aproximadamente al sexto día de la fase luteínica (v. fig. 2-19*A*).
- La gonadotropina coriónica humana, una hormona producida por el sincitiotrofoblasto (v. fig. 2-19*B*), mantiene la secreción de estrógenos y progesterona por parte del cuerpo lúteo.
- Continúa la fase luteínica y no se produce la menstruación.

Fase de embarazo

Si se produce el embarazo, los ciclos menstruales cesan y el endometrio inicia la fase de gestación. Cuando ésta finaliza, se reanudan los ciclos ovárico y menstrual tras un período de tiempo variable (generalmente, de 6 a 10 semanas en las mujeres que no lactan). Excepto durante la gestación, los ciclos reproductivos continúan hasta la menopausia.

TRANSPORTE DE LOS GAMETOS

1

Transporte del ovocito

El ovocito secundario es expulsado del folículo ovárico durante la ovulación, acompañado de líquido folicular (fig. 2-10*C* y *D*). Durante la ovulación, el extremo con fimbrias de la trompa uterina se adapta estrechamente sobre el ovario. Las prolongaciones digitiformes de la trompa, las **fimbrias,** se desplazan hacia delante y hacia atrás sobre el ovario. La acción de barrido de las fimbrias y las corrientes de líquido producidas por los cilios (extensiones móviles) de las células mucosas de las fimbrias «barren» el

ovocito secundario hacia el **infundíbulo** de la trompa uterina, que tiene una configuración en embudo (v. fig. 2-10*B*). Después, el ovocito pasa a la **ampolla** de la trompa (v. fig. 2-10*C*) debido, principalmente, al **peristaltismo** (movimientos peristálticos de la pared tubárica, caracterizados por fases alternadas de contracción y relajación), haciendo que el ovocito alcance el útero.

Transporte de los espermatozoides

La eyaculación refleja del semen se puede dividir en dos fases:

- **Emisión:** el semen alcanza la uretra prostática a través de los conductos eyaculadores y debido al peristaltismo (movimientos peristálticos) de los conductos deferentes (fig. 2-12); la emisión es una respuesta simpática.
- **Eyaculación:** el semen sale de la uretra a través de su orificio externo debido al cierre del esfínter vesical en el cuello de la vejiga, la contracción del músculo uretral y la contracción de los músculos bulboesponjosos.

Los espermatozoides son transportados rápidamente desde el epidídimo hasta la uretra gracias a las contracciones peristálticas de la cubierta muscular gruesa del **conducto deferente** (v. fig. 2-12). Las glándulas sexuales accesorias, es decir, las **glándulas seminales** (vesículas), la **próstata** y las **glándulas bulbouretrales** producen secreciones que se añaden al líquido en que están contenidos los espermatozoides en el conducto deferente y en la uretra.

Durante el coito se depositan en el orificio externo del cuello uterino y en el fondo del saco vaginal unos 200-600 millones de espermatozoides (v. fig. 2-6*A* y *B*). Los espermatozoides atraviesan el canal cervical gracias a los movimientos de sus colas (v. fig. 2-5*A*). La enzima *vesiculasa*, producida por la próstata, facilita la reducción de la viscosidad (licuefacción) de un coágulo de líquido seminal que se forma poco después de la eyaculación. Cuando se produce la ovulación, aumenta la cantidad de moco cervical y disminuye su viscosidad (menos pegajoso), lo que facilita el transporte de los espermatozoides.

El paso de los espermatozoides a través del útero y hacia las trompas uterinas se debe principalmente a las contracciones musculares de las paredes de estos órganos. Parece que las **prostaglandinas** (sustancias fisiológicamente activas) existentes en el semen estimulan la movilidad uterina en el momento del coito y así facilitan el movimiento de los espermatozoides hasta la zona de la fecundación, en la ampolla de la trompa uterina. La **fructosa** segregada por las glándulas seminales es una fuente de energía para los espermatozoides contenidos en el semen.

El promedio del volumen de **eyaculado** (espermatozoides mezclados con secreciones procedentes de las glándulas sexuales accesorias) es de 3,5 ml, con un intervalo de 2 a 6 ml. Los espermatozoides se desplazan a una velocidad de 2-3 mm por minuto, en función del pH del entorno. Los espermatozoides carecen de movilidad durante su fase de almacenamiento en el epidídimo (v. fig. 2-12), pero adquieren esta capacidad en el eyaculado. Se desplazan lentamente en el entorno ácido de la vagina, pero muestran una rapidez mayor en el entorno alcalino del útero. No sabemos cuánto tiempo tardan los espermatozoides en alcanzar la zona de fecundación en la ampolla de la trompa uterina (v. figs. 2-10*C* y 2-20), pero posiblemente el tiempo de transporte sea breve. Se han recuperado **espermatozoides con**

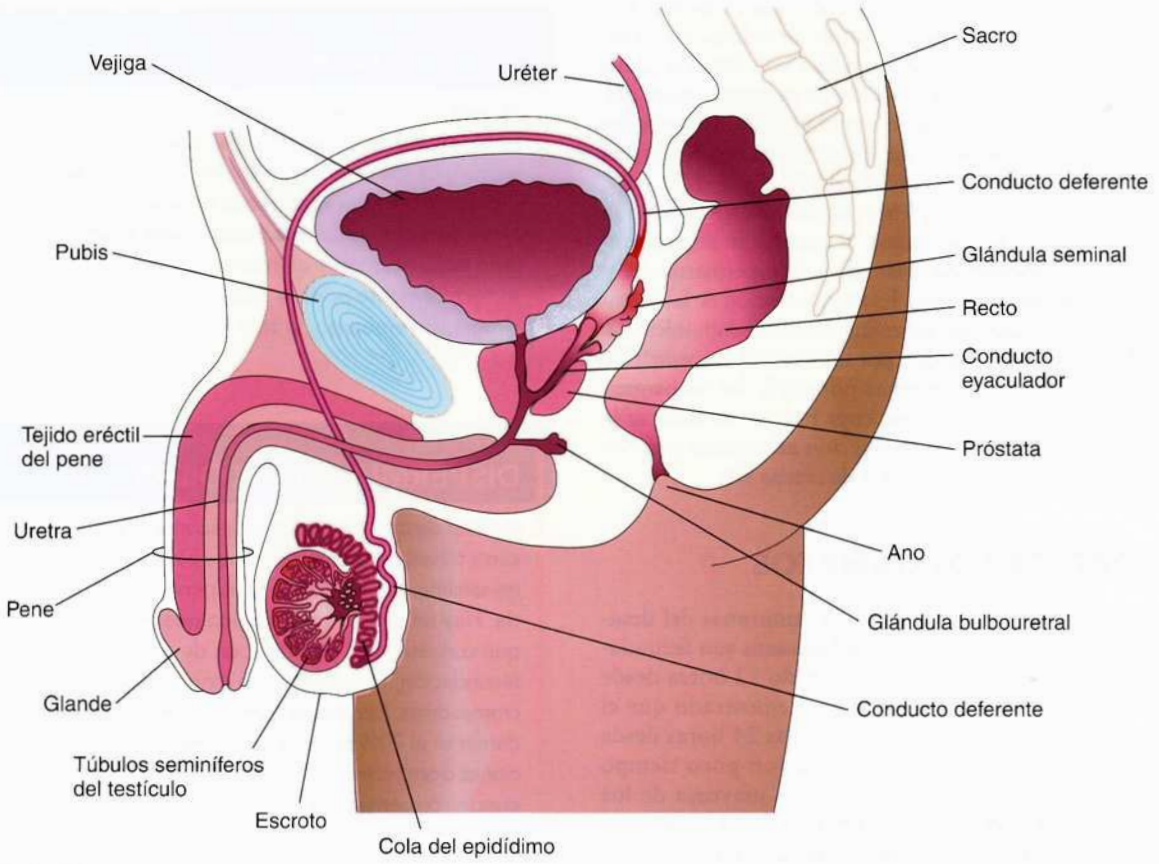

FIGURA 2-12 Corte sagital de la pelvis masculina con las diferentes partes del sistema reproductor masculino.

© Elsevier. Fotocopiar sin autorización es un delito.

movilidad en la ampolla 5 min después de haber sido depositados en la proximidad del orificio externo del cuello uterino (v. fig. 2-6*B*). No obstante, algunos espermatozoides necesitan hasta 45 min para completar este recorrido. El número de espermatozoides que alcanza la zona de fecundación es de 200, aproximadamente; sin embargo, la mayoría de los espermatozoides sufre degeneración y se absorbe en el aparato genital femenino.

MADURACIÓN DE LOS ESPERMATOZOIDES

Los espermatozoides recién eyaculados no son capaces de fecundar los ovocitos. Para hacerlo, necesitan experimentar un período de acondicionamiento (**capacitación**), que tiene una duración aproximada de 7 horas. Durante este período se eliminan de la superficie del **acrosoma** del espermatozoide una cubierta glucoproteica y diversas proteínas seminales (v. figs. 2-4 y 2-5*A*). Los componentes de la membrana de los espermatozoides experimentan, asimismo, cambios importantes. Los **espermatozoides capacitados** no muestran cambios morfológicos, pero presentan una actividad mayor. Habitualmente, los espermatozoides experimentan la capacitación en el útero o en las trompas uterinas debido al efecto de sustancias secretadas por estas estructuras del aparato genital femenino. En el transcurso de la **fecundación *in vitro*** se provoca la capacitación mediante la incubación de los espermatozoides en un medio específico durante varias horas (v. fig. 2-15). Tras la finalización de la capacitación, se produce la reacción acrosomal.

El **acrosoma** de los espermatozoides capacitados se une a una glucoproteína (ZP3) localizada en la zona pelúcida (fig. 2-13*A* y *B*). En varios estudios se ha demostrado que la membrana plasmática del espermatozoide, los iones de calcio, las prostaglandinas y la progesterona desempeñan una función clave en la **reacción acrosomal.** Esta reacción es necesaria para que el espermatozoide pueda fusionarse con el ovocito. Cuando los espermatozoides capacitados entran en contacto con la **corona radiada** que rodea al ovocito secundario (v. fig. 2-13*A* y *B*), sufren cambios moleculares complejos que provocan la aparición de zonas de perforación en el acrosoma. Se generan múltiples puntos de fusión entre la **membrana plasmática** del espermatozoide y la **membrana externa del acrosoma.** La fragmentación de las membranas en estos puntos hace que aparezcan zonas de comunicación o abertura. Los cambios inducidos por la reacción acrosomal se asocian con la liberación de enzimas por parte del acrosoma, como la hialuronidasa y la acrosina, cuya función es facilitar la fecundación. *La capacitación y la reacción acrosomal parecen estar reguladas por una tirosina-cinasa, la cinasa src.*

VIABILIDAD DE LOS GAMETOS

En los estudios efectuados sobre las fases tempranas del desarrollo se ha observado que los **ovocitos humanos** son fecundados generalmente antes de haber transcurrido 12 horas desde la ovulación. Observaciones *in vitro* han demostrado que el ovocito no puede ser fecundado a partir de las 24 horas desde la ovulación y que experimenta degeneración poco tiempo después de este período. Probablemente, la mayoría de los **espermatozoides humanos** no sobreviven más de 48 horas en el interior del aparato genital femenino. **Tras la eyaculación,** los espermatozoides atraviesan el cuello uterino y acceden al útero.

FERTILIDAD MASCULINA

Durante la evaluación de la fertilidad masculina se lleva a cabo un análisis del semen. Los espermatozoides representan menos del 10% del semen. El resto del eyaculado está formado por secreciones de las glándulas seminales, la próstata y las glándulas bulbouretrales. Suele haber más de 100 millones de espermatozoides por cada mililitro de semen en el eyaculado de un hombre normal. A pesar de que existen grandes variaciones entre casos individuales, los hombres cuyo semen contiene 20 millones de espermatozoides por mililitro o bien 50 millones de espermatozoides en la muestra total posiblemente sean fértiles. Sin embargo, los hombres con menos de 10 millones de espermatozoides por mililitro de semen tienen mayor probabilidad de ser estériles, en especial cuando el eyaculado contiene espermatozoides carentes de movilidad o anómalos. Para que la fertilidad sea posible, el 50% de los espermatozoides deben presentar movilidad al cabo de 2 horas y todavía tiene que haber espermatozoides con movilidad al cabo de 24 horas. La infertilidad masculina puede deberse a los factores siguientes: recuento bajo de espermatozoides, escasa movilidad de los espermatozoides, consumo de medicamentos y sustancias, trastornos endocrinos, exposición a tóxicos ambientales, tabaquismo, presencia de espermatozoides anómalos u obstrucción de un conducto genital, como el conducto deferente (v. fig. 2-12). En el 30-50% de las parejas que no pueden tener hijos hay un factor de infertilidad masculina.

VASECTOMÍA

El método más eficaz para la anticoncepción masculina permanente es la vasectomía, que consiste en la resección quirúrgica de un segmento de cada uno de los conductos deferentes. Tras la vasectomía no aparecen espermatozoides en el semen ni en el eyaculado, pero el volumen del eyaculado es básicamente el mismo. La reversión de la vasectomía es técnicamente posible mediante procedimientos de microcirugía; sin embargo, la tasa de éxito es variable.

DISPERMIA Y TRIPLOIDÍA

A pesar de que son varios los espermatozoides que se introducen a través de la corona radiada y la zona pelúcida (fig. 2-14A), generalmente sólo uno de ellos penetra en el ovocito y lo fecunda. Hay un proceso patológico que se denomina **dispermia,** que consiste en la participación de dos espermatozoides en la fecundación, formándose un cigoto con un conjunto extra de cromosomas. Las **concepciones triploides** representan aproximadamente el 20% de los abortos espontáneos debidos a alteraciones cromosómicas. Los embriones triploides (69 cromosomas) pueden presentar un aspecto normal, pero casi siempre finalizan en aborto o fallecen poco tiempo después del nacimiento.

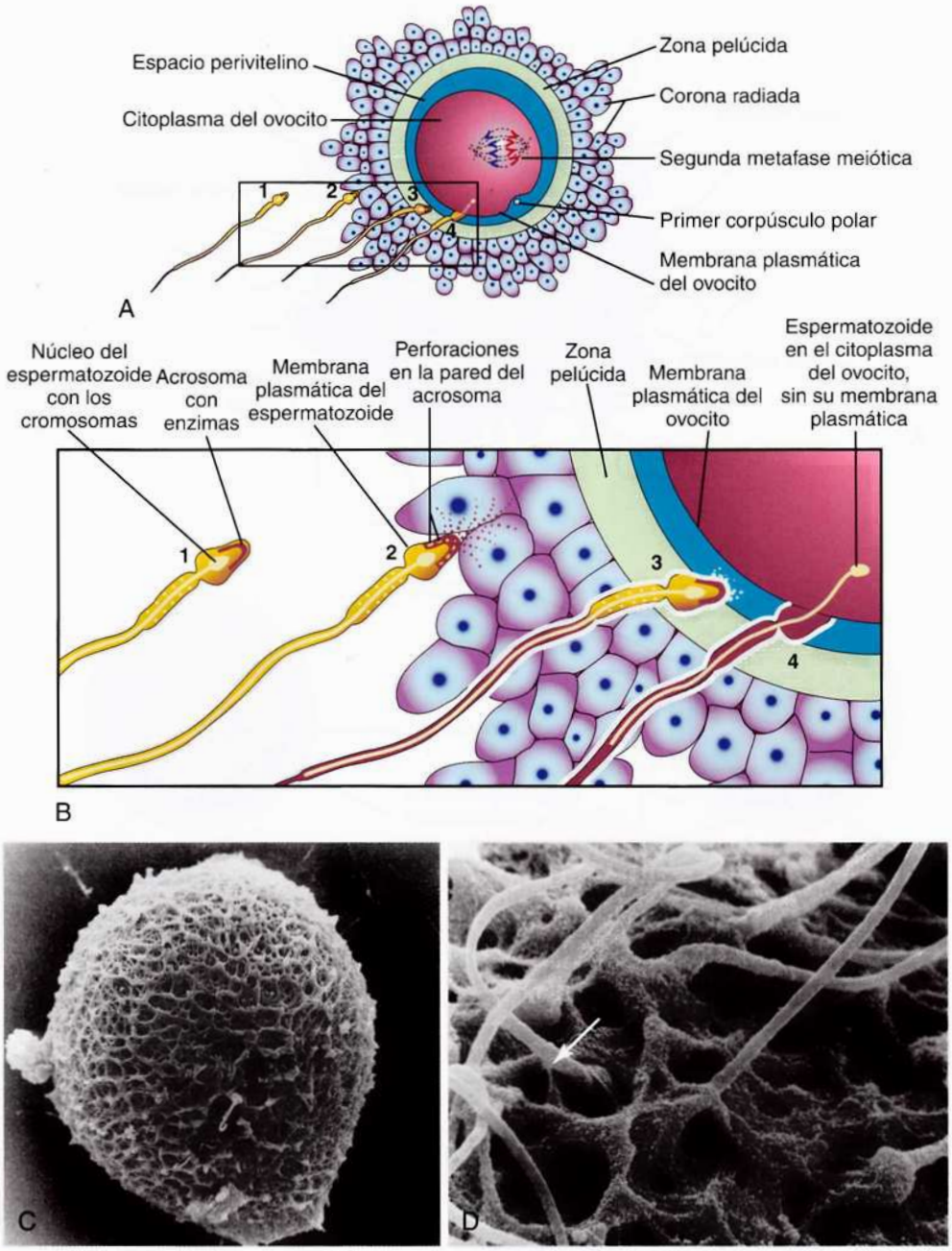

FIGURA 2-13 Reacción acrosomal y entrada del espermatozoide en un ovocito. El detalle de la zona recuadrada correspondiente a **A** se muestra en **B**. 1, Espermatozoide durante la fase de capacitación, un período de acondicionamiento que se produce en el aparato reproductor femenino. 2, Espermatozoide experimentando la reacción acrosomal, durante la cual se forman zonas de perforación en el acrosoma. 3, Espermatozoide abriéndose camino a través de la zona pelúcida por efecto de las enzimas liberadas a partir del acrosoma. 4, Espermatozoide introduciéndose en el citoplasma del ovocito. Se puede observar que las membranas plasmáticas del espermatozoide y del ovocito se han fusionado, y que la cabeza y la cola del espermatozoide se introducen en el ovocito, al tiempo que la membrana plasmática del espermatozoide queda unida a la membrana plasmática del ovocito. **C**, Imagen de microscopia electrónica de barrido correspondiente a un ovocito humano no fecundado que muestra una cantidad relativamente escasa de espermatozoides sobre la zona pelúcida. **D**, Imagen de microscopia electrónica de barrido correspondiente a un ovocito humano en el cual se observa la penetración del espermatozoide *(flecha)* en la zona pelúcida. *(Por cortesía de P. Schwartz y H.M. Michelmann, Universidad de Goettingen, Goettingen, Alemania.)*

Algunos espermatozoides se agrupan en los pliegues de las *criptas cervicales* y son liberados gradualmente, alcanzando la cavidad uterina y, finalmente, las trompas uterinas. El corto período de tiempo durante el cual los espermatozoides se acumulan en las criptas facilita su liberación gradual hacia las trompas uterinas, lo que incrementa las posibilidades de fecundación. Es posible congelar y almacenar los espermatozoides y los ovocitos durante muchos años, pudiéndose utilizar para la *fecundación in vitro*.

SECUENCIA DE LA FECUNDACIÓN

La fecundación se produce habitualmente en la ampolla de la trompa uterina (v. fig. 2-6*B* y 2-20). Si el ovocito no es fecundado en esta zona, atraviesa lentamente toda la trompa hasta alcanzar el cuerpo uterino, donde experimenta degeneración y reabsorción. La fecundación puede ocurrir en otras partes de la trompa uterina, pero no se produce en el cuerpo del útero. Las señales

© Elsevier. Fotocopiar sin autorización es un delito.

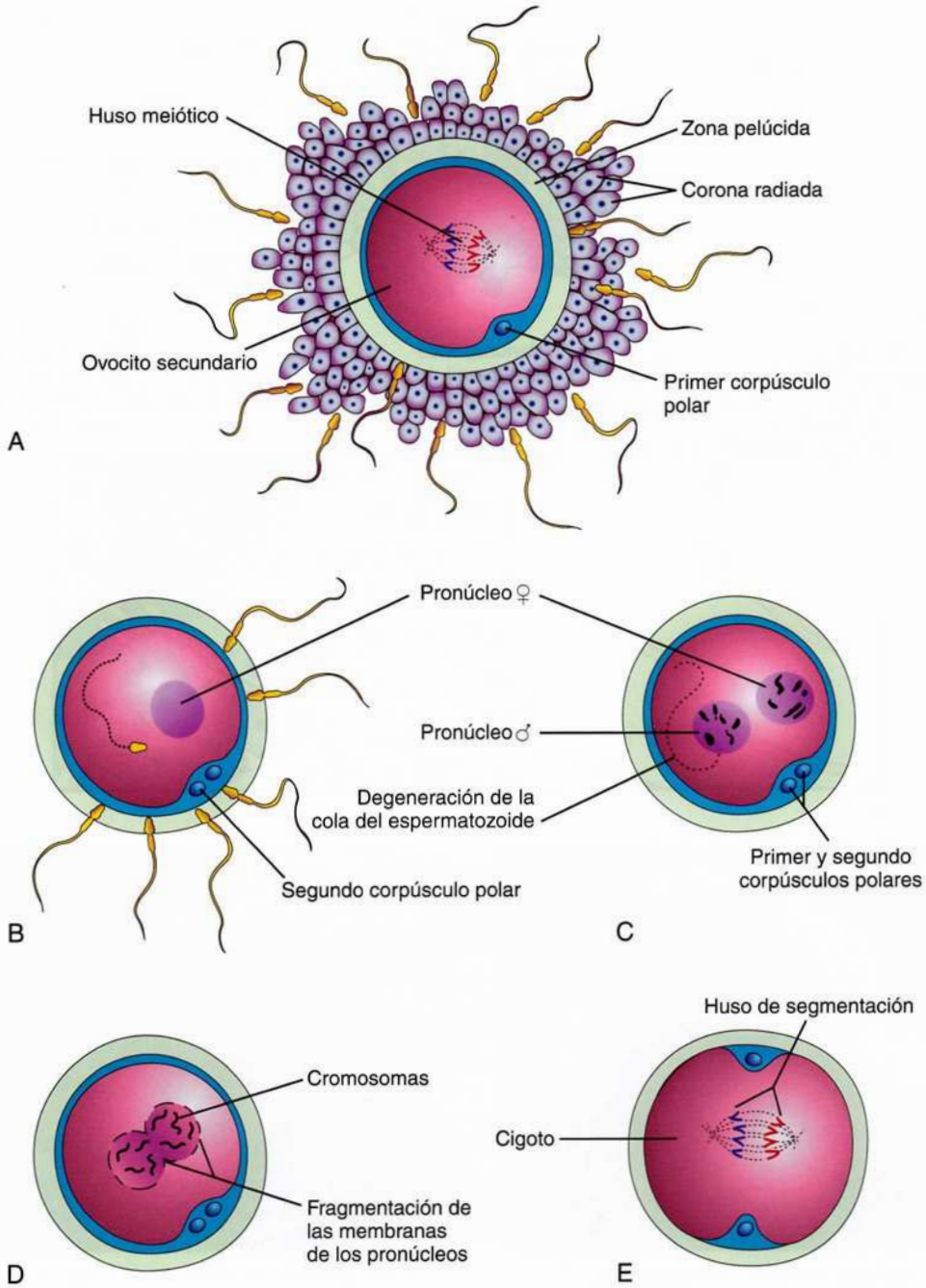

FIGURA 2-14 Ilustraciones de la fecundación, es decir, de la serie de acontecimientos que se inicia cuando el espermatozoide establece contacto con la membrana plasmática del ovocito secundario y que finaliza con la mezcla de los cromosomas maternos y paternos durante la metafase de la primera división meiótica del cigoto. **A,** Ovocito secundario rodeado por varios espermatozoides, dos de los cuales han atravesado la corona radiada. (Sólo se muestran cuatro de los 23 pares de cromosomas.) **B,** No se muestra la corona radiada; un espermatozoide se ha introducido en el ovocito y se ha producido la segunda división meiótica con formación de un ovocito maduro. Ahora, el núcleo del ovocito es el pronúcleo femenino. **C,** La cabeza del espermatozoide ha aumentado de tamaño y forma el pronúcleo masculino. Esta célula, que ahora se denomina ovótido, contiene los pronúcleos masculino y femenino. **D,** Fusión de los pronúcleos. **E,** Se ha formado el cigoto, que contiene 46 cromosomas (el número diploide).

químicas (factores de atracción) segregadas por el ovocito y por las células foliculares que lo rodean guían a los **espermatozoides capacitados** (quimiotaxis de los espermatozoides) hasta el ovocito.

La fecundación es una secuencia compleja de acontecimientos moleculares coordinados, que se inicia con el contacto entre un espermatozoide y un ovocito (v. fig. 2-13*A* y *B*) y finaliza con la mezcla de los cromosomas de orígenes materno y paterno en la metafase de la primera división mitótica del **cigoto,** que es un embrión unicelular (v. fig. 2-14*E*).

Los defectos en cualquiera de las fases de la secuencia de estos acontecimientos pueden provocar la muerte del cigoto. El proceso de fecundación requiere aproximadamente 24 horas. En estudios realizados sobre ratones transgénicos con eliminación selectiva de genes se ha demostrado que las moléculas de unión a hidratos de carbono y proteínas específicas de los gametos localizadas en la superficie de los espermatozoides están implicadas en el reconocimiento y unión del espermatozoide y el óvulo.

Fases de la fecundación

Como se ha mencionado previamente, la fecundación es una secuencia de acontecimientos coordinados (v. figs. 2-13 y 2-14):

- **Paso de un espermatozoide a través de la corona radiada.** La dispersión de las células foliculares de la corona radiada que rodea al ovocito y a la zona pelúcida parece que se debe, principalmente, al efecto de la enzima *hialuronidasa* liberada desde el **acrosoma del espermatozoide** (v. fig. 2-5*A*) aunque las pruebas existentes al respecto son contradictorias. Al parecer, también las enzimas secretadas por la mucosa tubárica facilitan este proceso de dispersión. Asimismo, los movimientos de la cola del espermatozoide son importantes para que pueda atravesar la corona radiada (v. fig. 2-13*A*).
- **Penetración de la zona pelúcida.** El paso de un espermatozoide a través de la zona pelúcida es la fase más importante en el inicio de la fecundación. La formación de una vía de paso también se debe a la acción de las enzimas liberadas desde el acrosoma. Las enzimas esterasas, acrosina y neuraminidasa parece que provocan la **lisis** (disolución u holgura) de la zona pelúcida y abren así un camino para que el espermatozoide se pueda introducir en el ovocito. La más importante de estas enzimas es la **acrosina,** una enzima proteolítica.
- Una vez que el espermatozoide atraviesa la zona pelúcida se produce una **reacción de zona** (un cambio en las propiedades de la zona pelúcida), que la hace impermeable al paso de otros espermatozoides. La composición de esta cubierta glucoproteica extracelular se modifica tras la fecundación. Parece que la reacción de zona se debe a la acción de las enzimas lisosómicas liberadas por gránulos corticales en la proximidad de la membrana plasmática del ovocito. El contenido de estos gránulos, que también es liberado hacia el **espacio perivitelino** (v. fig. 2-13*A*), ocasiona, asimismo, cambios en la membrana plasmática que la impermeabilizan frente al paso de otros espermatozoides.
- **Fusión de las membranas celulares del ovocito y el espermatozoide.** Las membranas celulares o plasmáticas del ovocito y del espermatozoide se fusionan y desaparecen individualmente en el área de fusión. La cabeza y la cola del espermatozoide se introducen en el citoplasma del ovocito (v. fig. 2-13*A* y *B*), pero no ocurre así con la membrana celular (membrana plasmática) del espermatozoide ni con sus mitocondrias.
- **Finalización de la segunda división meiótica del ovocito y formación del pronúcleo femenino.** La penetración del ovocito por un espermatozoide activa al ovocito para finalizar la segunda división meiótica y convertirse en un **ovocito maduro** y en un segundo corpúsculo polar (v. fig. 2-14*B*). Tras la descondensación de los cromosomas maternos, el núcleo del ovocito maduro se convierte en el pronúcleo femenino.
- **Formación del pronúcleo masculino.** En el interior del citoplasma del ovocito, el núcleo del espermatozoide aumenta de tamaño y forma el pronúcleo masculino al tiempo que la cola del espermatozoide experimenta degeneración (v. fig. 2-14C). Desde el punto de vista morfológico, los pronúcleos masculino y femenino son indistinguibles. Durante el crecimiento de los pronúcleos se produce la replicación de su ADN-1n (haploide), 2c (dos cromátidas). El ovocito contiene ahora dos pronúcleos haploides y se denomina **ovótido,** el ovocito prácticamente maduro después de que se hayan completado las primeras divisiones meióticas (v. fig. 2-14C).
- **A medida que los pronúcleos se fusionan y ocasionan una agregación diploide única de cromosomas, el ovótido se convierte en un cigoto.** Los cromosomas del cigoto se disponen en un huso de segmentación (v. fig. 2-14*E*) en preparación para la segmentación del cigoto (v. fig. 2-16).
- El *cigoto es único desde el punto de vista genético* ya que la mitad de sus cromosomas procede de la madre y la otra mitad, del padre. El cigoto contiene una nueva combinación de cromosomas que es distinta de la existente en las células de cualquiera de los progenitores. Este mecanismo es el fundamento de la **herencia biparental** y de la variación en la especie humana. La meiosis permite la mezcla independiente de los cromosomas maternos y paternos entre las células germinales (v. fig. 2-2). El **cruzamiento de los cromosomas,** al recolocar los segmentos de los cromosomas maternos y paternos, «baraja» los genes y así provoca una recombinación del material genético. *El sexo cromosómico del embrión se determina en el proceso de fecundación* y depende del tipo de espermatozoide (X o Y) que fecunda al ovocito. La fecundación por un espermatozoide portador del cromosoma X genera un cigoto 46,XX, que se convierte finalmente en un individuo femenino, mientras que la fecundación del ovocito por un espermatozoide portador del cromosoma Y genera un cigoto 46,XY, que se convierte finalmente en un individuo masculino.

Fecundación

- Estimula al ovocito penetrado por un espermatozoide para completar la segunda división meiótica.
- Restablece el número diploide normal de cromosomas (46) en el cigoto.
- Es el mecanismo en que se basa la variación en la especie humana a través de la mezcla de los cromosomas maternos y paternos.
- Determina el sexo cromosómico del embrión.
- Origina la activación metabólica del **ovótido** (un ovocito casi maduro) e inicia la segmentación del cigoto.

PRESELECCIÓN DEL SEXO DEL EMBRIÓN

Dado que los espermatozoides con el cromosoma X y los espermatozoides con el cromosoma Y se forman en un número aproximadamente igual, la expectativa es que el cociente sexual en la fecundación (cociente sexual primario) sea de 1,00 (es decir, 100 niños por cada 100 niñas). Sin embargo, es bien conocido que en todos los países nacen más niños que niñas. Por ejemplo, el cociente sexual en el momento del nacimiento (cociente sexual secundario) en Norteamérica es de aproximadamente 1,05 (es decir, 105 niños por cada 100 niñas). Se han desarrollado varias técnicas microscópicas en el intento de separar los espermatozoides portadores del cromosoma X de los espermatozoides portadores del cromosoma Y (selección del sexo) y para ello se han utilizado:

- Las distintas capacidades de desplazamiento de los espermatozoides X y los espermatozoides Y.
- Las diferentes velocidades de migración de los espermatozoides en un campo eléctrico.
- Las diferencias de aspecto entre los espermatozoides X y los espermatozoides Y.
- La diferencia de ADN entre los espermatozoides X (el 2,8% más de ADN) y los espermatozoides Y.

El uso de una muestra seleccionada de espermatozoides en el contexto de la inseminación artificial puede lograr un embrión del sexo deseado.

© Elsevier. Fotocopiar sin autorización es un delito.

TECNOLOGÍAS DE REPRODUCCIÓN ASISTIDA

Fecundación *in vitro* y transferencia embrionaria

Las técnicas de **fecundación *in vitro*** (FIV) de los ovocitos y de la transferencia al útero de cigotos en fase de segmentación han ofrecido la oportunidad de ser madre a muchas mujeres estériles (p. ej., debido a una obstrucción tubárica). En 1978, Robert G. Edwards y Patrick Steptoe fueron los pioneros de la FIV, uno de los adelantos más revolucionarios en la historia de la reproducción humana. Sus estudios concluyeron con el nacimiento del primer «bebé probeta», Louise Brown. Desde entonces han nacido millones de niños mediante FIV. Los pasos implicados en la FIV y en la transferencia embrionaria son los siguientes (fig. 2-15):

- Se estimula el crecimiento y la maduración de los folículos ováricos mediante la administración de citrato de clomifeno o de gonadotropinas (superovulación).
- Mediante laparoscopia se realiza la aspiración de varios ovocitos maduros a partir de folículos ováricos maduros. Los ovocitos también pueden extraerse mediante una aguja guiada con ecografía e introducida a través de la pared vaginal hasta los folículos ováricos.
- Los ovocitos se depositan sobre una placa de Petri que contiene un medio de cultivo especial y espermatozoides capacitados.
- La fecundación de los ovocitos y la segmentación de los cigotos se controlan microscópicamente durante 3-5 días.
- En función de la edad de la madre, entre uno y tres de los embriones resultantes (estadio de 4 a 8 células o blastocistos tempranos) son transferidos al útero mediante la introducción de un catéter a través de la vagina y del canal cervical. Cualquier embrión restante quedará almacenado en nitrógeno líquido para su utilización posterior.
- La paciente debe permanecer en decúbito supino durante varias horas. Las posibilidades de embarazo múltiple son mayores con la FIV, y también lo es la incidencia de aborto espontáneo.

Criopreservación de los embriones

Los embriones tempranos resultantes de la FIV pueden conservarse durante largos períodos de tiempo mediante su congelación en nitrógeno líquido junto con una sustancia crioprotectora (p. ej., glicerol o dimetilsulfóxido [DMSO]). En la actualidad es habitual conseguir buenos resultados con la transferencia al útero de embriones de 4 a 8 células y de blastocistos tras su descongelación. El período más prolongado de **criopreservación de los espermatozoides** que ha permitido el nacimiento de un niño vivo ha sido de 21 años.

Inyección intracitoplásmica de espermatozoides

Un espermatozoide puede ser inyectado directamente en el citoplasma de un ovocito maduro. Esta técnica ha dado buenos resultados en el tratamiento de las parejas en las que no ha habido éxito con la FIV o en los casos en los que el hombre genera pocos espermatozoides.

Fecundación *in vivo* asistida

Una técnica que permite la fecundación en la trompa uterina es la denominada **transferencia intratubárica de gametos.** Precisa de la superovulación (similar a la que se utiliza en la FIV) previa, la obtención de ovocitos, la recogida de espermatozoides y la colocación en las trompas uterinas mediante laparoscopia de varios ovocitos y espermatozoides. Con esta técnica, la fecundación se produce en la ampolla tubárica, que es su localización habitual.

Madres de alquiler

Algunas mujeres producen ovocitos maduros pero no se quedan embarazadas, como en el caso de aquéllas que han sido sometidas a **histerectomía** (extirpación del útero). En estos casos se puede llevar a cabo la FIV y, después, los embriones son transferidos al útero de otra mujer para su desarrollo hasta el nacimiento.

En varios estudios se ha mencionado mayor incidencia de malformaciones congénitas, como tumores embrionarios y cambios (moleculares) cromosómicos (mutaciones génicas), en niños concebidos como resultado de la aplicación de técnicas de reproducción asistida. El seguimiento a largo plazo y la evaluación de estos niños proporcionará una guía para los progenitores y los médicos.

SEGMENTACIÓN DEL CIGOTO

El proceso de segmentación consiste en divisiones mitóticas repetidas del cigoto, lo que incrementa rápidamente su número de células (blastómeros). Estas células embrionarias son cada vez más pequeñas con cada división sucesiva (figs. 2-16 y 2-17). La segmentación se produce mientras el cigoto atraviesa la trompa uterina hacia el útero (v. fig. 2-20). Durante la segmentación, el cigoto permanece en el interior de la zona pelúcida (v. fig. 2-17*A*). La división del cigoto en blastómeros se inicia aproximadamente 30 horas después de la fecundación. Las divisiones de segmentación subsiguientes se producen una tras otra, con formación de blastómeros progresivamente más pequeños (v. fig. 2-16*D* a *F*). Tras la fase de nueve células, los blastómeros muestran un cambio de forma y se alinean estrechamente entre sí para formar una masa redondeada y compacta de células (v. fig. 2-16*D*). Este fenómeno, denominado **compactación,** posiblemente está mediado por glucoproteínas de adhesión de la superficie celular. La compactación permite mayor interacción entre las células y es un requisito imprescindible para la segregación de las células internas que forman el **embrioblasto (masa celular interna)** del blastocisto (v. fig. 2-16*E* y *F*). *La vía de señalización Hippo desempeña un papel crucial en la segregación del embrioblasto desde el trofoblasto.* Cuando ya se han formado entre 12 y 32 blastómeros, el ser humano en desarrollo se denomina **mórula.** Las células internas de la mórula están rodeadas por células trofoblásticas. La mórula se forma aproximadamente 3 días después de la fecundación, en el momento en que se introduce en el útero (v. figs. 2-16*D* y 2-20).

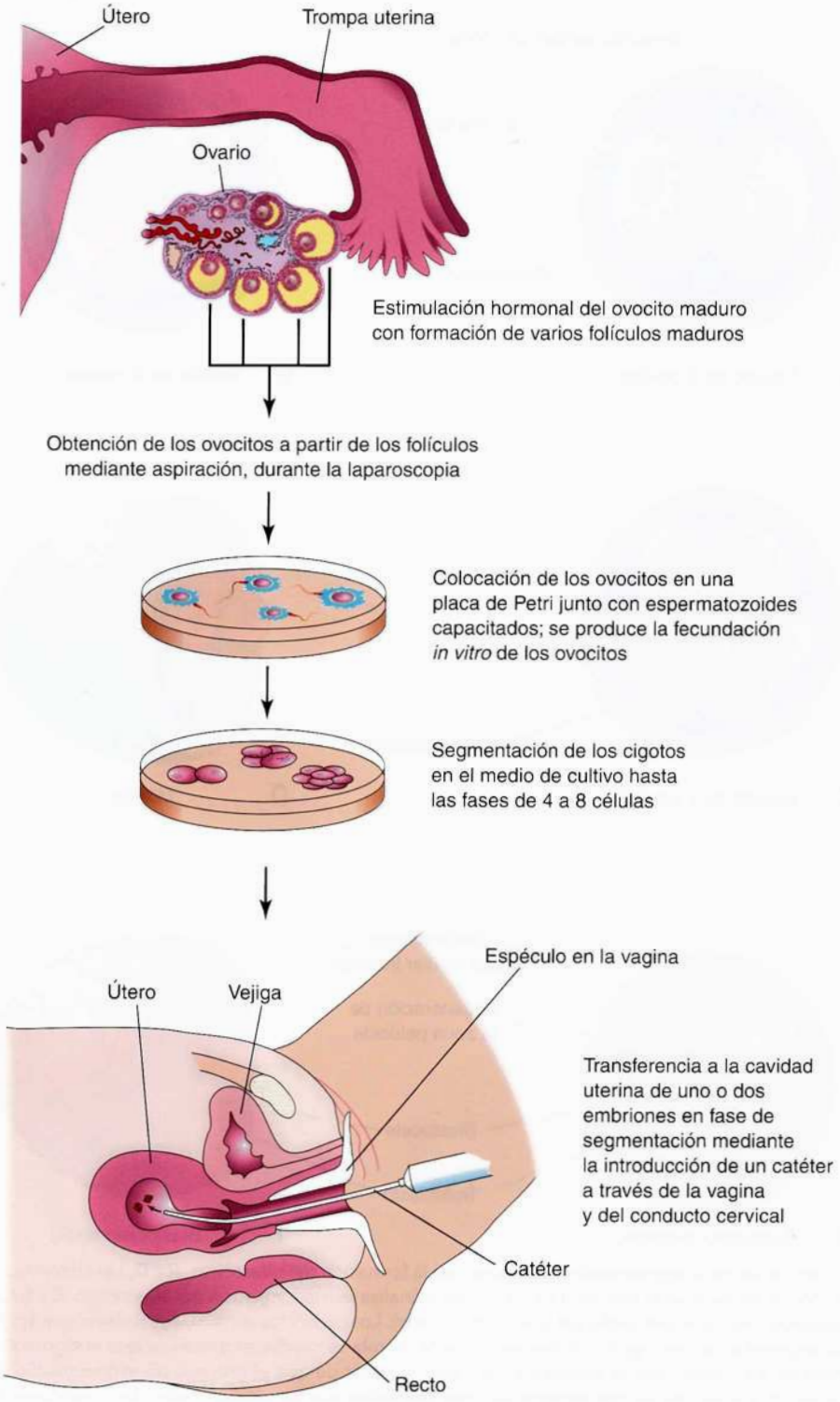

FIGURA 2-15 Procedimientos de la fecundación *in vitro* y de la transferencia de embriones.

© Elsevier. Fotocopiar sin autorización es un delito.

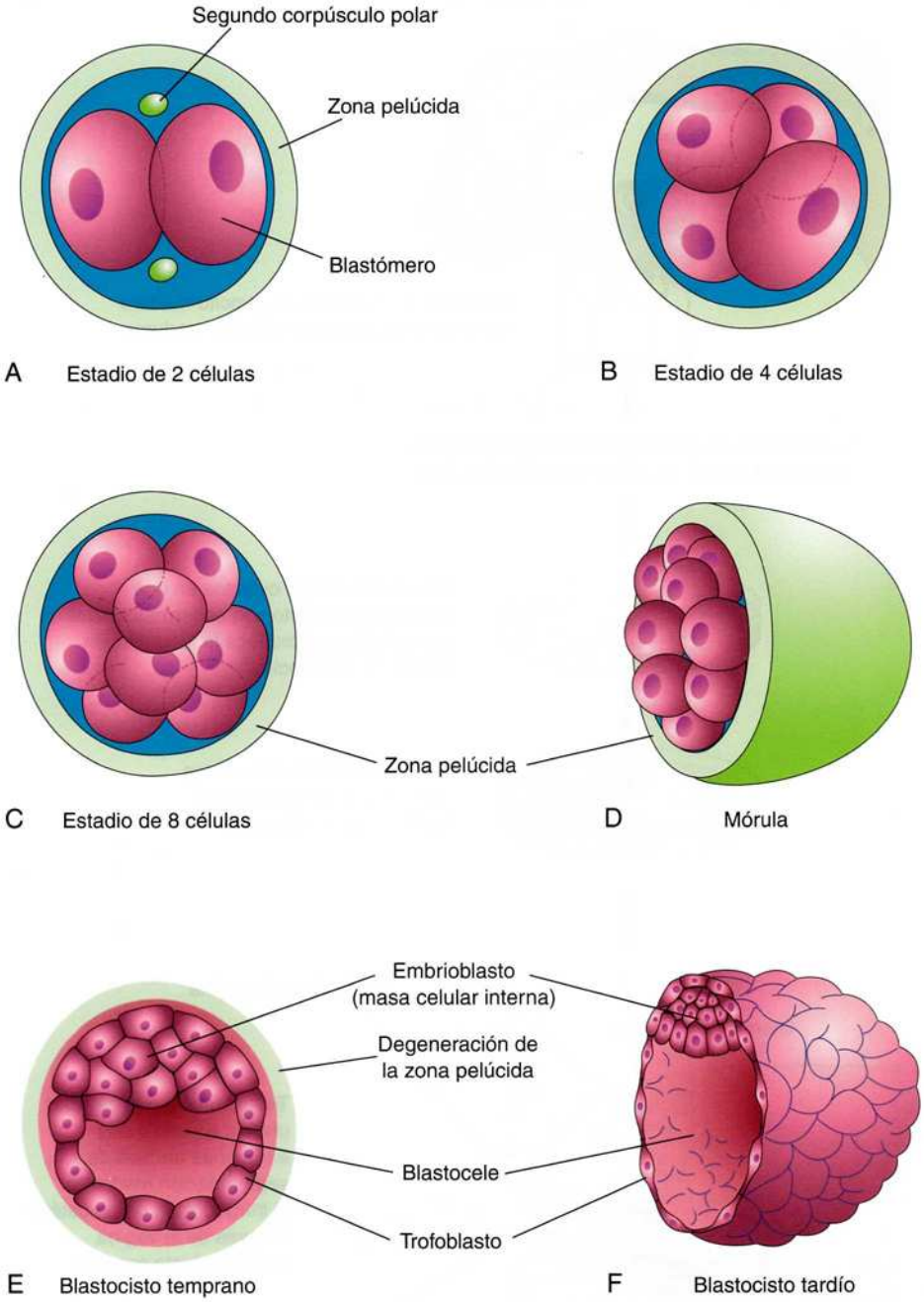

FIGURA 2-16 Ilustraciones de la segmentación del cigoto y de la formación del blastocisto. A a D, Las diferentes fases de la segmentación del cigoto. El período de mórula se inicia en la fase de 12 a 16 células y finaliza con la formación del blastocisto. E y F, Cortes de los blastocistos. La zona pelúcida ha desaparecido hacia la fase tardía del blastocisto (5 días). Los segundos corpúsculos polares que aparecen en A son pequeñas células no funcionales. La segmentación del cigoto y la formación de la mórula se producen a medida que el cigoto en fase de división recorre la trompa uterina. La formación del blastocisto se produce en el útero. A pesar de que el proceso de segmentación incrementa el número de blastómeros, se puede observar que las células hija siempre son más pequeñas que las células madre. En consecuencia, no aumenta el tamaño del embrión hasta que degenera la zona pelúcida. Después, el blastocisto aumenta de tamaño considerablemente (F).

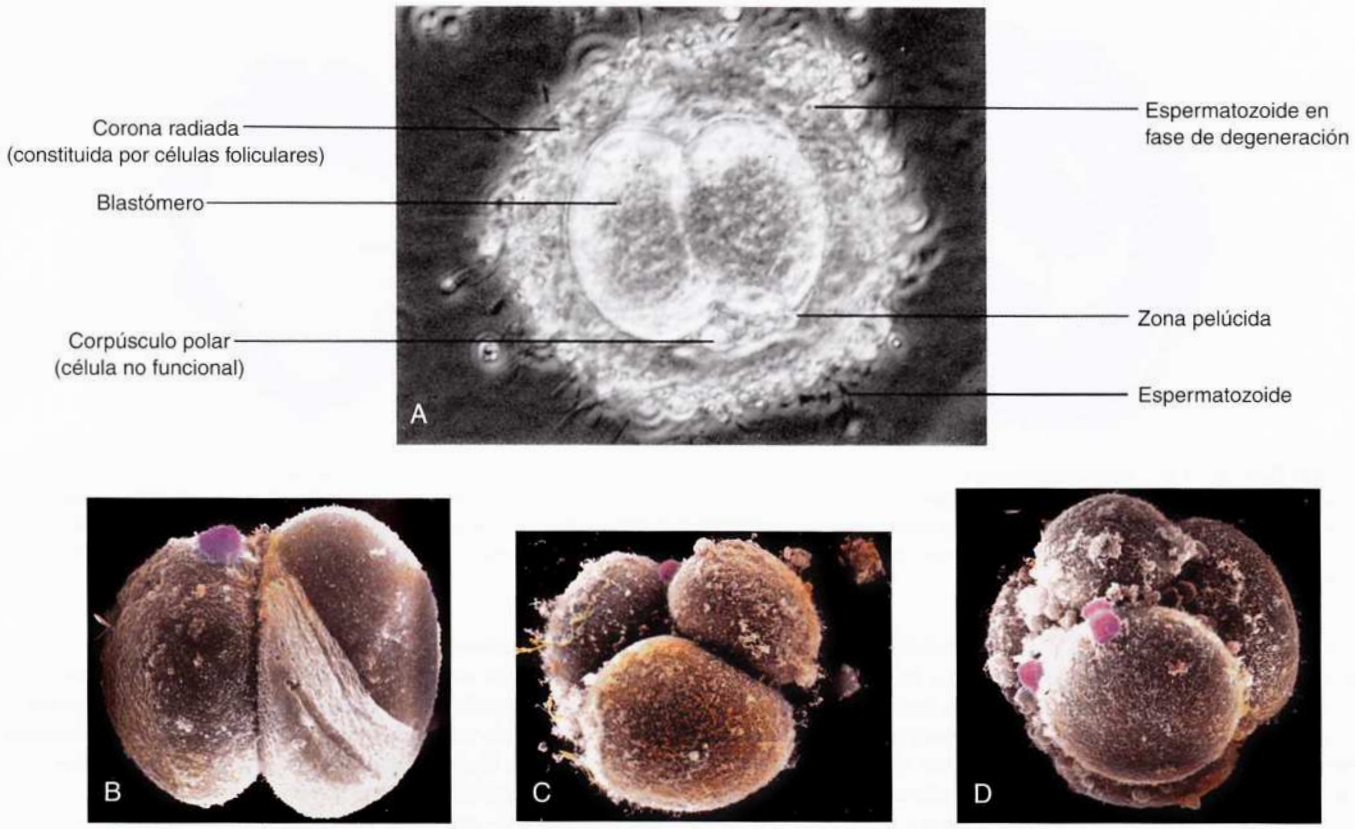

FIGURA 2-17 A, Estadio de 2 células de un cigoto en fase de segmentación desarrollado *in vitro*. Se puede observar que está rodeado por numerosos espermatozoides. B, Fecundación *in vitro*, embrión humano en estadio de 2 células. La zona pelúcida ha sido retirada. Todavía se observa en la superficie de un blastómero un pequeño corpúsculo polar redondeado (color rosa; coloración artificial, microscopia electrónica de barrido, ×1.000). C. Embrión humano en estadio de 3 células, fecundación *in vitro* (microscopia electrónica de barrido, ×1.300). D, Embrión humano en estadio de 8 células, fecundación *in vitro* (microscopia electrónica de barrido, ×1.100). Se pueden observar los grandes blastómeros redondeados con varios espermatozoides adheridos. (A, *Por cortesía de M.T. Zenzes, In Vitro Fertilization Program, Toronto Hospital, Toronto, Ontario, Canadá;* D, *Tomada de Makabe S, Naguro T, Motta PM: Three-dimensional features of human cleaving embryo by ODO method and field emission scanning electron microscopy. En: Motta PM, ed.* Microscopy of reproduction and development: a dynamic approach. *Roma, 1997, Antonio Delfino Editore.*)

MOSAICISMO

En los casos de no disyunción (ausencia de separación de un par de cromosomas) durante una división de segmentación temprana de un cigoto, se forma un embrión con dos o más líneas celulares que presentan complementos cromosómicos distintos. Las personas con mosaicismo numérico se denominan **mosaicos**; por ejemplo, un cigoto con un cromosoma 21 adicional puede perder el cromosoma extra durante una división temprana del cigoto. En consecuencia, algunas células del embrión presentan un complemento cromosómico normal mientras que otras tendrán un cromosoma 21 adicional. En general, las personas que son mosaicos para una trisomía concreta, como el síndrome de Down mosaico, muestran una afectación menos intensa que las que sufren la enfermedad y no presentan mosaicismo.

FORMACIÓN DEL BLASTOCISTO

Poco tiempo después de la entrada de la mórula en el útero (aproximadamente, 4 días después de la fecundación) aparece en su interior un espacio relleno de líquido, la **cavidad blastocística** o blastocele (v. fig. 2-16*E*). El líquido atraviesa la zona pelúcida procedente de la cavidad uterina y forma este espacio. A medida que aumenta la cantidad de líquido en el blastocele, separa los blastómeros en dos zonas:

- Una capa celular externa delgada, el **trofoblasto** (del griego *trophe*, nutrición), que da lugar a la parte embrionaria de la placenta (v. fig. 2-18).
- Un grupo de blastómeros localizados centralmente, el **embrioblasto,** que genera el embrión (v. fig. 2-16*F*).

El **factor temprano del embarazo** es una proteína inmunosupresora secretada por las células trofoblásticas, que aparece en el suero materno a las 24-48 horas de la fecundación. Este factor es la base de la prueba de embarazo realizada durante los primeros 10 días de desarrollo.

Durante esta fase del desarrollo, denominada **blastogénesis,** el producto de la concepción (el embrión y sus membranas) se denomina **blastocisto** (fig. 2-18). Ahora, el embrioblasto se proyecta en el blastocele y el trofoblasto forma la pared del blastocisto. Después de que el blastocisto permanezca flotando en las secreciones uterinas durante unos 2 días, la **zona pelúcida** experimenta gradualmente degeneración y desaparece (v. figs. 2-16*E* y *F*, y 2-18*A*). La descamación de la zona pelúcida y la incubación del blastocisto han sido observadas *in vitro*. La **eliminación de la zona pelúcida** permite que el blastocisto incubado aumente rápidamente de

© Elsevier. Fotocopiar sin autorización es un delito.

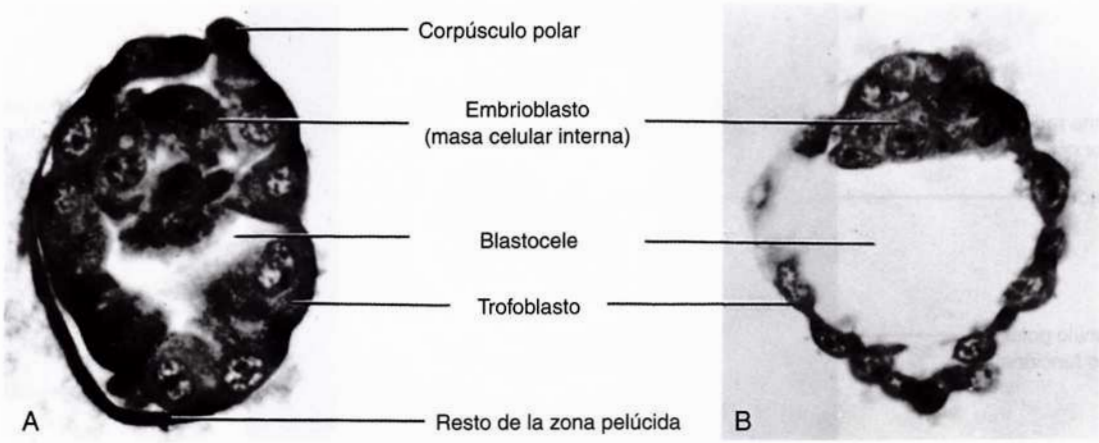

FIGURA 2-18 Microfotografías correspondientes a cortes de blastocistos humanos obtenidos de la cavidad uterina (×600). **A,** A los 4 días: el blastocele está empezando a formarse y la zona pelúcida ya presenta deficiencia en parte del blastocisto. **B,** A los 4,5 días: el blastocele ha aumentado de tamaño y están claramente definidos el embrioblasto y el trofoblasto. La zona pelúcida ha desaparecido. (*Tomada de Hertig AT, Rock J, Adams EC:* A description of 34 human ova within the first seventeen days of development. *Am J Anat 98:435, 1956. Por cortesía de la Carnegie Institution of Washington.*)

tamaño. Mientras flota en el útero, el embrión se nutre a partir de las secreciones de las glándulas uterinas (v. fig. 2-6*C*).

Aproximadamente 6 días después de la fecundación (día 20 de un ciclo menstrual de 28 días), el blastocisto se une al epitelio endometrial, normalmente en la zona adyacente al polo embrionario (fig. 2-19*A*). Tan pronto como se une al **epitelio endometrial,** el trofoblasto prolifera con rapidez y se diferencia en dos capas (v. fig. 2-19*B*):

- Una capa interna de **citotrofoblasto.**
- Una capa externa de **sincitiotrofoblasto** formada por una masa protoplásmica multinucleada en la cual no se distinguen los límites celulares.

DIAGNÓSTICO GENÉTICO PREVIO A LA IMPLANTACIÓN

El diagnóstico genético previo a la implantación se puede llevar a cabo a los 3-5 días de la FIV del ovocito (v. fig. 2-15). Se extraen una o dos células (blastómeros) del embrión con riesgo de defecto genético único o anomalía cromosómica. Después, estas células se analizan antes de su transferencia al útero. También es posible determinar el sexo del embrión a partir de un blastómero obtenido en un cigoto de 6 a 8 células en fase de división, que se analiza mediante técnicas de reacción en cadena de la polimerasa y de hibridación *in situ* de fluorescencia. Este procedimiento se ha utilizado para detectar los embriones de sexo femenino durante los procedimientos de FIV en casos en los que el embrión de sexo masculino pudiera presentar riesgo de enfermedad grave ligada al cromosoma X. También es posible estudiar el corpúsculo polar para detectar enfermedades en los casos en que la madre sea portadora (v. fig. 2-14*A*).

Factores intrínsecos y de la matriz extracelular modulan la diferenciación del trofoblasto a través de secuencias cronológicas cuidadosamente coordinadas. *El factor de crecimiento transformador beta (TGF-β) regula la proliferación y diferenciación del trofoblasto mediante la interacción del ligando con receptores I y II, tipo proteína serina/treonina-cinasas.* Aproximadamente a los 6 días, el sincitiotrofoblasto extiende hacia el epitelio endometrial una serie de prolongaciones digitiformes que invaden el tejido conjuntivo. Hacia el final de la primera semana, el blastocisto está implantado superficialmente en la capa compacta del endometrio y se nutre de los tejidos maternos parcialmente erosionados (v. fig. 2-19*B*). El sincitiotrofoblasto, intensamente invasivo, se expande con rapidez a la zona adyacente al embrioblasto, el área denominada **polo embrionario** (v. fig. 2-19*A*). El sincitiotrofoblasto produce enzimas que erosionan los tejidos maternos y permiten al blastocisto «enterrarse» en el endometrio. Las células endometriales ayudan también a controlar la profundidad de penetración del sincitiotrofoblasto. Aproximadamente a los 7 días aparece, en la superficie del embrioblasto enfrentada al blastocele, una capa celular denominada **hipoblasto** (endodermo primario; v. fig. 2-19*B*). La embriología comparada sugiere que el hipoblasto se origina por la deslaminación de los blastómeros desde el embrioblasto.

EMBRIONES ANÓMALOS Y ABORTOS ESPONTÁNEOS

Muchos cigotos, mórulas y blastocistos son abortados espontáneamente. La implantación temprana del blastocisto es un período crítico del desarrollo que puede fallar debido a la producción insuficiente de progesterona y estrógenos por parte del cuerpo lúteo (v. fig. 2-7). En ocasiones, los ginecólogos atienden a pacientes que señalan que su última menstruación se retrasó varios días y que el flujo menstrual fue inusualmente abundante. Es muy probable que estas pacientes hayan tenido un aborto espontáneo temprano. Se considera que la **tasa global de aborto espontáneo** temprano es, aproximadamente, el 45%. El aborto espontáneo temprano está causado por varias razones; una de ellas es la presencia de alteraciones cromosómicas. Más de la mitad de todos los abortos espontáneos conocidos se deben a alteraciones de este tipo. La pérdida temprana de embriones puede constituir un proceso de eliminación de embriones anómalos que no se habrían desarrollado con normalidad; es decir, puede ser un proceso de selección natural de embriones sin el cual la incidencia de niños nacidos con malformaciones congénitas sería mucho mayor.

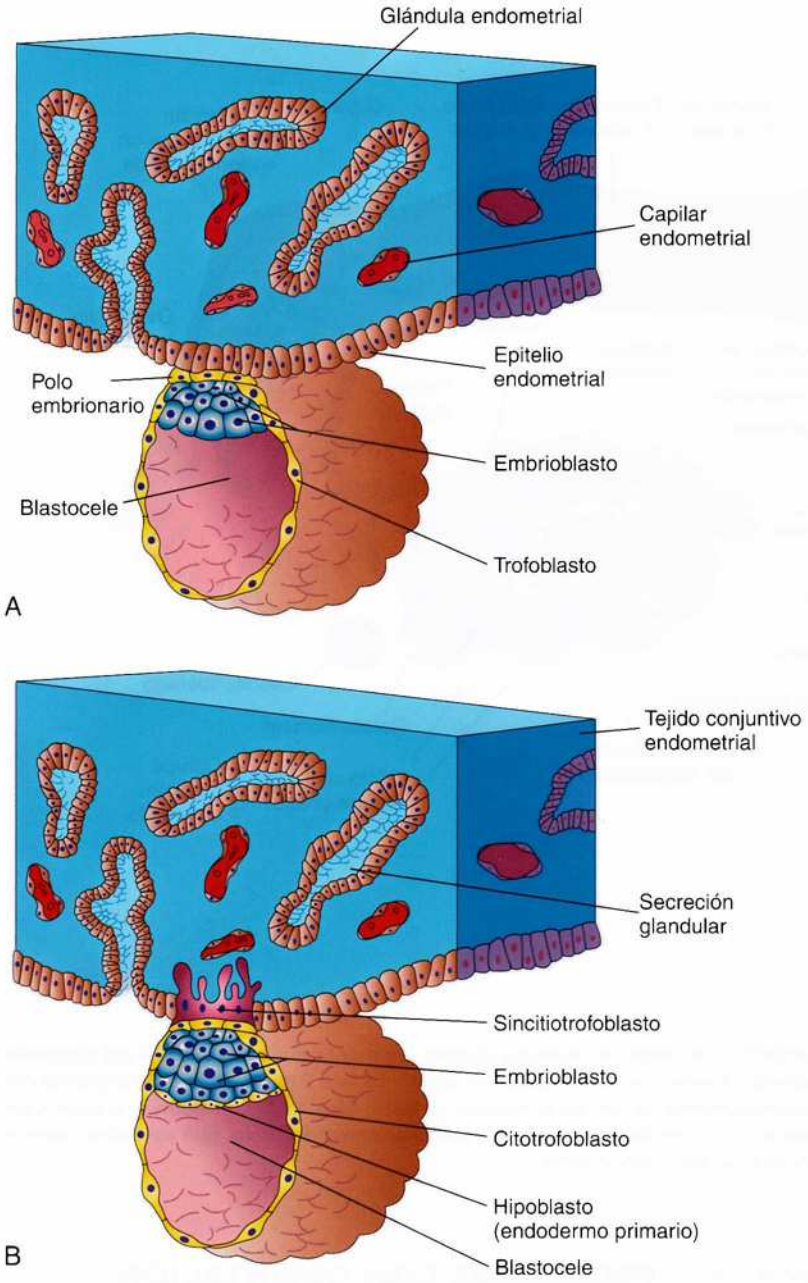

FIGURA 2-19 Unión del blastocisto al epitelio endometrial durante las fases iniciales de la implantación. A, A los 6 días: el trofoblasto se une al epitelio endometrial en el polo embrionario del blastocisto. B, A los 7 días: el sincitiotrofoblasto se ha introducido en el epitelio y ha comenzado a infiltrar el tejido conjuntivo endometrial. ***Nota:*** *en los estudios embriológicos se suele mostrar el embrión con su superficie dorsal hacia arriba. Dado que el embrión se implanta sobre su futura superficie dorsal, parece que el dibujo está al revés si se utiliza la convención histológica (epitelio hacia arriba). En este libro se utiliza la convención histológica cuando la consideración principal se refiere al endometrio (p. ej.,* fig. 2-6C) *y la convención embriológica cuando la consideración principal se refiere al embrión, como aparece en las ilustraciones adyacentes.*

RESUMEN DE LA PRIMERA SEMANA

- Los ovocitos son producidos por los ovarios (ovogénesis) y después expulsados de este órgano durante la ovulación (fig. 2-20). Las fimbrias de la trompa uterina arrastran el ovocito hacia la ampolla, donde éste puede ser fecundado. Generalmente, durante la ovulación sólo se expulsa un ovocito.
- Los espermatozoides son producidos en los testículos (**espermatogénesis**) y almacenados en el **epidídimo** (v. fig. 2-12). La eyaculación del semen crea un depósito de millones de espermatozoides en la vagina. Varios cientos de espermatozoides atraviesan el útero y alcanzan las trompas uterinas.
- Cuando un ovocito entra en contacto con un espermatozoide, completa la segunda división meiótica (v. fig. 2-1), lo que genera la formación de un ovocito maduro y de un segundo corpúsculo polar. El núcleo del ovocito maduro constituye el pronúcleo femenino (v. fig. 2-14*B* y *C*).
- Después de que el espermatozoide se introduce en el ovocito, su cabeza se separa de la cola y aumenta de tamaño para convertirse en el pronúcleo masculino (v. figs. 2-13 y 2-14*C*). La fecundación se completa cuando se unen los pronúcleos masculino y femenino y se mezclan los cromosomas maternos y paternos durante la metafase de la primera división mitótica del cigoto (v. fig. 2-14*D* y *C*).
- A medida que discurre a lo largo de la trompa uterina hacia el útero, el cigoto experimenta un proceso de segmentación (una serie de divisiones celulares mitóticas), mediante el cual se forma cierto número de células más pequeñas, los blastómeros. Aproximadamente 3 días después de la fecundación, entra en el útero una masa celular redondeada y compacta constituida por 12 o más blastómeros (la mórula) (v. fig. 2-20).

© Elsevier. Fotocopiar sin autorización es un delito.

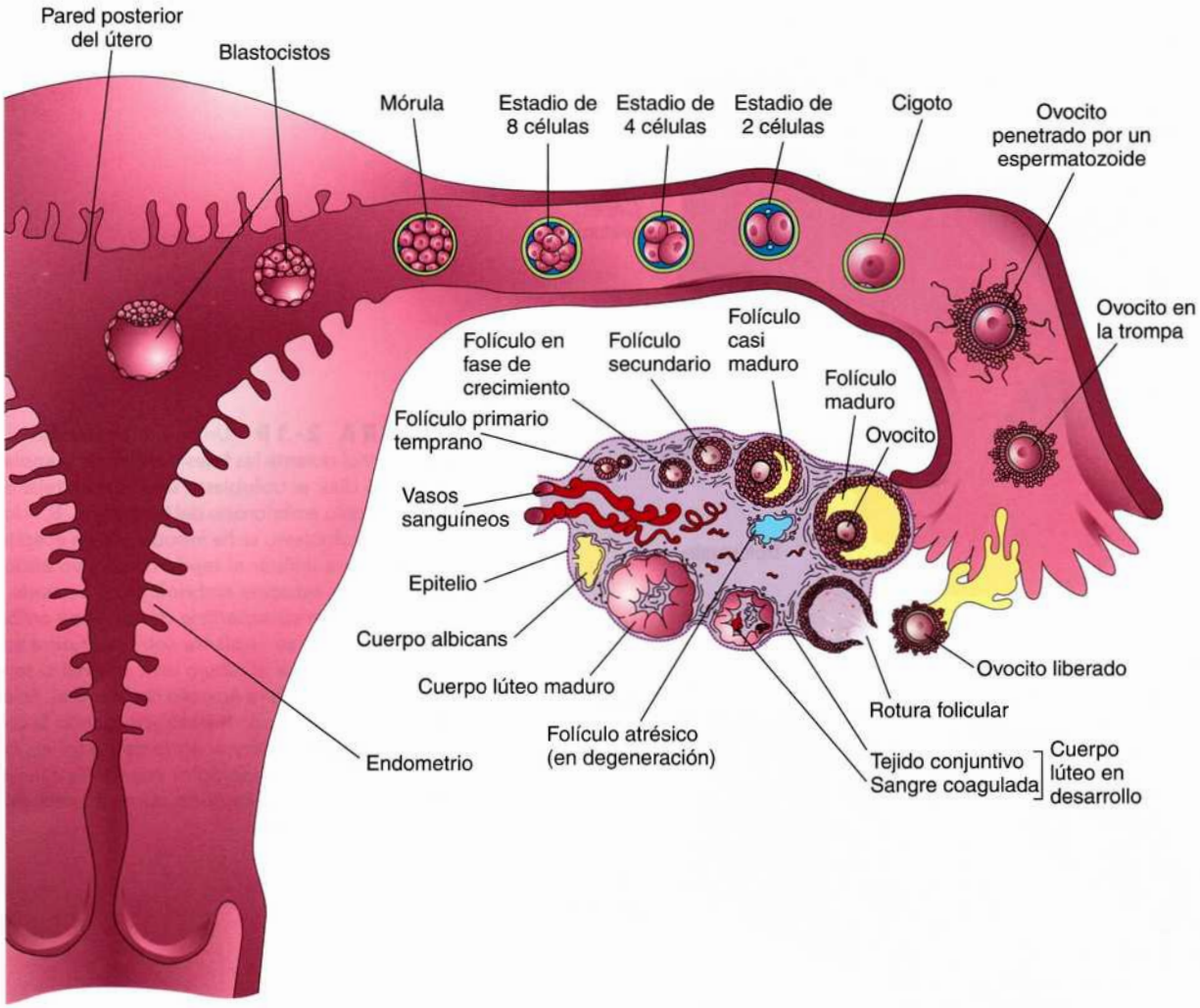

FIGURA 2-20 Resumen del ciclo ovárico, la fecundación y el desarrollo humano durante la primera semana. La fase 1 del desarrollo comienza con la fecundación en la ampolla de la trompa uterina y finaliza con la formación del cigoto. La fase 2 (días 2 a 3) se corresponde con los primeros estadios de segmentación (desde 2 hasta aproximadamente 32 células, la mórula). La fase 3 (días 4 a 5) corresponde al blastocisto libre (no implantado). La fase 4 (días 5 a 6) está representada por la unión del blastocisto a la pared posterior del útero, que es la zona habitual de implantación. Los blastocistos han sido cortados para mostrar su estructura interna.

- Se forma una cavidad en el interior de la mórula, que se convierte en el blastocisto, constituido por el embrioblasto, el blastocele y el trofoblasto (v. fig. 2-16*D* a *F*). El trofoblasto abarca al embrioblasto y al blastocele, y más adelante forma estructuras extraembrionarias y la parte embrionaria de la placenta.
- A los 4-5 días de la fecundación se desprende la zona pelúcida y el trofoblasto adyacente al embrioblasto se ancla al epitelio endometrial (v. fig. 2-16*E*).
- El trofoblasto existente en el polo embrionario se diferencia en dos capas, una externa, el sincitiotrofoblasto, y otra interna, el citotrofoblasto (v. fig. 2-19*B*). El sincitiotrofoblasto infiltra el epitelio endometrial y el tejido conjuntivo subyacente. Al mismo tiempo, en la superficie profunda del embrioblasto se forma una capa cúbica de hipoblasto. Hacia el final de la primera semana, el blastocisto está implantado superficialmente en el endometrio (v. fig. 2-19*B*).

PROBLEMAS CON ORIENTACIÓN CLÍNICA

- ¿Cuál es la causa principal de las aberraciones en el número de cromosomas? Defina este proceso. ¿Cuál es el resultado habitual de este tipo de anomalía cromosómica?
- Durante la segmentación de un cigoto *in vitro*, todos los blastómeros de una mórula muestran un conjunto extra de cromosomas. Explique cómo se llega a ello. ¿Puede una mórula de estas características desarrollarse hacia la formación de un feto viable?
- ¿Cuál es la causa principal a) de la infertilidad femenina y b) de la infertilidad masculina?
- Algunas personas muestran una mezcla de células con 46 cromosomas y otras con 47 (p. ej., algunos pacientes con síndrome de Down). ¿Cómo se forman los mosaicos?

¿Presentan los niños con mosaicismo y síndrome de Down las mismas alteraciones que otros lactantes con este síndrome? ¿En qué fase del desarrollo se produce el mosaicismo? ¿Se puede diagnosticar esta anomalía cromosómica antes del nacimiento?

- Una mujer joven solicita información acerca de la denominada «píldora del día después» (anticonceptivos orales poscoitales). ¿Cómo se le podrían explicar los efectos de dicho medicamento?
- ¿Cuál es la anomalía más frecuente que se observa en los embriones que experimentan un aborto espontáneo temprano?
- Mary, de 26 años, no ha podido quedarse embarazada tras cuatro años de matrimonio. Su marido, Jerry, de 32 años, parece que tiene buena salud. Mary y Jerry consultan a su médico de atención primaria, que les remite a una clínica de infertilidad. ¿Cuál es la frecuencia de infertilidad en las parejas que desean tener un hijo? ¿Cuál piensa que puede ser el problema que presenta esta pareja? ¿Qué prueba o pruebas diagnósticas serían recomendables inicialmente?

La discusión de estos problemas se recoge en el Apéndice al final del libro.

BIBLIOGRAFÍA Y LECTURAS RECOMENDADAS

Alfarawati S, Goodall N, Gordon T, et al: Cytogenetic analysis of human blastocysts with the use of FISH, CGH and aCGH: scientific data and technical evaluation, *Hum Reprod* 25(Suppl 1):i41, 2010.

American Society for Reproductive Medicine: Revised guidelines for human embryology and andrology laboratories, *Fertil Steril* 90(Suppl):s45, 2008.

Barratt CLR, Kay V, Oxenham SK: The human spermatozoa—a stripped down but refined machine, *J Biol* 8:63, 2009.

Cameron S: The normal menstrual cycle. In Magowan BA, Owen P, Thomson A, editors: *Clinical obstetrics and gynaecology*, ed 3, Philadelphia, 2014, Saunders.

Chiu PC, Lam KK, Wong RC, et al: The identity of zona pellucida receptor on spermatozoa: an unresolved issue in developmental biology, *Semin Cell Dev Biol* 30:86, 2014.

Clermont Y, Trott M: Kinetics of spermatogenesis in mammals: seminiferous epithelium cycle and spermatogonial renewal, *Physiol Rev* 52:198, 1972.

Duggavathi R, Murphy BD: Ovulation signals, *Science* 324:890, 2009.

Fragouli E, Lenzi M, Ross R, et al: Comprehensive molecular cytogenetic analysis of the human blastocyst stage, *Hum Reprod* 23:2596, 2008.

Frey KA: Male reproductive health and infertility, *Prim Care* 37:643, 2010.

Gadella BM: Dynamic regulation of sperm interactions with the zona pellucida prior to and after fertilisation, *Reprod Fertil Dev* 25:26, 2012.

Gleicher N, Kushnir VA, Barad DH: Preimplantation genetic screening (PGS) still in search of a clinical application: a systematic review, *Reprod Biol Endocrinol* 12:22, 2014.

Gunby J, Bissonnette F, Librach C, et al: Assisted reproductive technologies (ART) in Canada: 2007 results from the Canadian ART Register, *Fertil Steril* 95:542, 2011.

Harper J, editor: *Preimplantation genetic diagnosis*, ed 2, Cambridge, 2009, Cambridge University Press.

Hertig AT, Rock J, Adams EC, et al: Thirty-four fertilized human ova, good, bad, and indifferent, recovered from 210 women of known fertility, *Pediatrics* 23:202, 1959.

Jequier AM: *Male infertility: a clinical guide*, ed 2, Cambridge, 2011, Cambridge University Press.

Jia J, Geng L, Zong Y: Birth defects in assisted reproductive technology and spontaneously conceived children: a meta-analysis, *J Reprod Contracept* 24:237, 2013.

Myers M, Pangas SA: Regulatory roles of transforming growth factor beta family members in folliculogenesis, *WIREs Syst Biol Med* 2:117, 2010.

Nusbaum RL, McInnes RR, Willard HF: *Thompson and Thompson genetics in medicine*, ed 7, Philadelphia, 2007, Saunders.

Quenby S, Brosens JJ: Human implantation: a tale of mutual maternal and fetal attraction, *Biol Reprod* 88:81, 2013.

Robertson SA: Immune regulation of embryo implantation: all about quality control, *J Reprod Immun* 81:113, 2009.

Rock J, Hertig AT: The human conceptus during the first two weeks of gestation, *Am J Obstet Gynecol* 55:6, 1948.

Simpson JL: Birth defects and assisted reproductive technology, *Semin Fetal Neonatal Med* 19:177, 2014.

Steptoe PC, Edwards RG: Birth after implantation of a human embryo, *Lancet* 2:36, 1978.

Weremowicz S, Sandstrom DJ, Morton CC, et al: Fluorescence in situ hybridization (FISH) for rapid detection of aneuploidy: experience in 911 prenatal cases, *Prenat Diagn* 21:262, 2001.

Wilmut I, Schnieke AE, McWhir J, et al: Viable offspring derived from fetal and adult mammalian cells, *Nature* 385:810, 1997.

© Elsevier. Fotocopiar sin autorización es un delito.



CAPÍTULO

3

Segunda semana del desarrollo humano

Finalización de la implantación del blastocisto 39
Formación de la cavidad amniótica, el disco embrionario y la vesícula umbilical 41
Desarrollo del saco coriónico 42
Sitios de implantación de los blastocistos 46
Resumen de la implantación 46
Resumen de la segunda semana 48
Problemas con orientación clínica 49

A medida que se produce la implantación del blastocisto, se producen cambios morfológicos en el embrioblasto que generan un **disco embrionario** bilaminar constituido por el epiblasto y el hipoblasto (fig. 3-1*A*). El **disco embrionario** origina las tres capas germinales que forman todos los tejidos y órganos del embrión. Las estructuras extraembrionarias que se forman durante la segunda semana son la cavidad amniótica, el amnios, la vesícula umbilical (saco vitelino), el tallo de conexión y el saco coriónico.

FINALIZACIÓN DE LA IMPLANTACIÓN DEL BLASTOCISTO

La implantación del blastocisto se completa durante la segunda semana. Se produce durante un período de tiempo específico correspondiente a los 6-10 días posteriores a la ovulación y la fecundación. Conforme se implanta el blastocisto (v. fig. 3-1), aumenta la cantidad de trofoblasto que establece contacto con el endometrio y se diferencia en dos capas:

- Una capa interna denominada citotrofoblasto, que presenta actividad mitótica (es decir, muestra imágenes visibles de mitosis) y que genera nuevas células que migran hacia la masa cada vez mayor de sincitiotrofoblasto, donde se fusionan y pierden sus membranas celulares.
- El sincitiotrofoblasto, una masa multinucleada en rápida expansión, en la cual no pueden discernirse los límites celulares.

El **sincitiotrofoblasto** erosivo infiltra el tejido conjuntivo endometrial y, así, el blastocisto queda incluido, lenta y completamente, en el interior del endometrio (fig. 3-2). Las **células del sincitiotrofoblasto** desplazan a las células endometriales en la zona de implantación. Las células endometriales sufren **apoptosis** (muerte celular programada), lo que facilita este proceso de infiltración.

Los mecanismos moleculares de la implantación requieren la sincronización entre el blastocisto infiltrante y un endometrio receptor. Las microvellosidades de las células endometriales, las moléculas de

© 2016. Elsevier España, S.L.U. Reservados todos los derechos

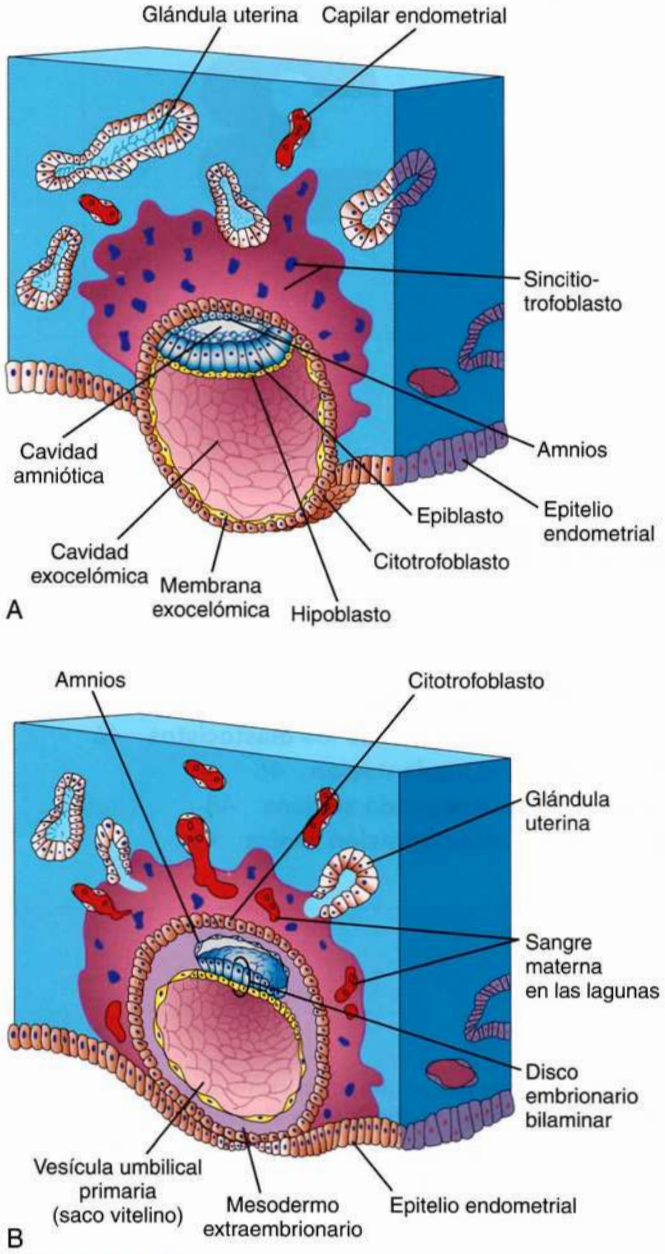

FIGURA 3-1 Implantación de un blastocisto en el endometrio. El tamaño real del producto de la **concepción** es de 0,1 mm, es decir, aproximadamente el tamaño del punto y seguido que hay al final de esta frase. **A,** Dibujo correspondiente a un corte a través de un blastocisto incrustado parcialmente en el endometrio uterino (aproximadamente, 8 días). Se puede observar la cavidad amniótica con forma de hendidura. **B,** Dibujo correspondiente a un corte a través de un blastocisto de aproximadamente 9 días implantado en el endometrio. Se observa la aparición de lagunas en el sincitiotrofoblasto.

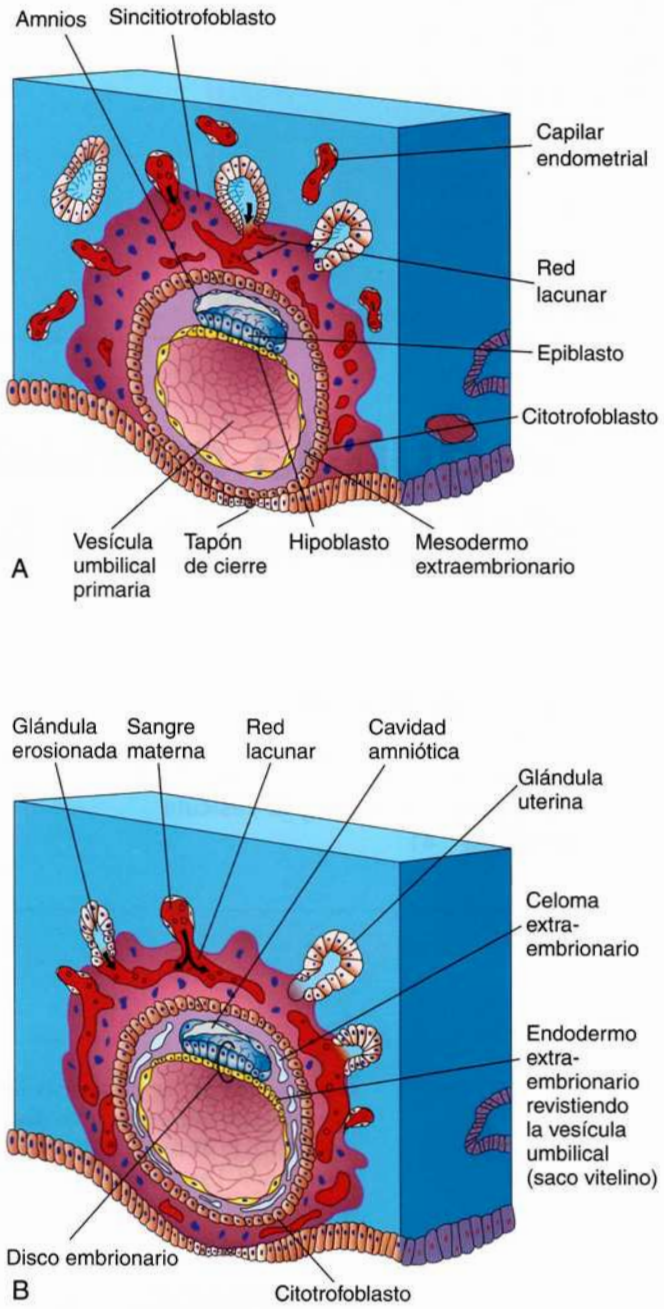

FIGURA 3-2 Blastocistos implantados. **A,** 10 días; **B,** 12 días. Esta fase del desarrollo se caracteriza por la comunicación de las redes lacunares rellenas de sangre. En **B** se puede observar que han aparecido **espacios celómicos** en el **mesodermo extraembrionario,** lo que constituye el inicio del **celoma extraembrionario** (cavidad).

adhesión celular (integrinas), las citocinas, las prostaglandinas, diversas hormonas (gonadotropina coriónica humana [hCG] y progesterona), los factores de crecimiento y la matriz extracelular y enzimas (metaloproteinasa de matriz y proteína-cinasa A) tienen un papel en la capacitación del endometrio como estructura receptora. Además, las células endometriales facilitan la modulación de la profundidad de penetración del sincitiotrofoblasto.

Las células del tejido conjuntivo que rodean el sitio de implantación acumulan glucógeno y lípidos, y adquieren un aspecto poliédrico (numerosos lados). Algunas de estas células, las **células deciduales,** experimentan degeneración en la zona adyacente al sincitiotrofoblasto infiltrante. El sincitiotrofoblasto engulle a estas células y las utiliza como una rica fuente de nutrición embrionaria. El **sincitiotrofoblasto** elabora una hormona glucoproteica, la **gonadotropina coriónica humana** (hCG), que alcanza la sangre materna a través de cavidades aisladas **(lagunas)** existentes en el sincitiotrofoblasto (v. fig. 3-1*B*). La hCG mantiene la actividad hormonal del cuerpo lúteo en el ovario durante el embarazo. El **cuerpo lúteo** es una estructura glandular endocrina que secreta estrógenos y progesterona para mantener la gestación (v. cap. 2, fig. 2-11). Existen técnicas de radioinmunoanálisis con un elevado nivel de sensibilidad, que permiten detectar la hCG y en las que se basan las **pruebas de embarazo.** Al final de la

segunda semana, el sincitiotrofoblasto produce la cantidad suficiente de hCG como para ofrecer un resultado positivo en la prueba de embarazo, incluso a pesar de que en ese momento la mujer todavía no sea consciente de que está embarazada.

FORMACIÓN DE LA CAVIDAD AMNIÓTICA, EL DISCO EMBRIONARIO Y LA VESÍCULA UMBILICAL

A medida que progresa la implantación del blastocisto, aparece un espacio de pequeño tamaño en el embrioblasto, que constituye el primordio de la **cavidad amniótica** (v. figs. 3-1*A* y 3-2*B*). Al poco tiempo, las células amniogénicas (formadoras del amnios), los **amnioblastos,** se separan del epiblasto y forman el **amnios,** que rodea la cavidad amniótica. Simultáneamente se produce una serie de cambios morfológicos en el **embrioblasto** (conjunto de células a partir del cual se desarrolla el embrión), que resultan en la formación de una placa plana bilaminar de células, casi circular, que se denomina **disco embrionario** y que está formada por dos capas (v. fig. 3-2*A* y *B*):

- **Epiblasto,** que es la capa más gruesa, constituida por células cilíndricas altas relacionadas con la cavidad amniótica.
- **Hipoblasto,** formado por pequeñas células cúbicas adyacentes a la cavidad exocelómica.

El **epiblasto** forma el suelo de la cavidad amniótica y se continúa en la periferia con el amnios. El **hipoblasto** forma el techo de la **cavidad exocelómica** (v. fig. 3-1*A*) y se continúa con la fina **membrana exocelómica.** Esta membrana, junto con el hipoblasto, reviste la **vesícula umbilical primaria.** El disco embrionario se sitúa ahora entre la cavidad amniótica y la vesícula (v. fig. 3-1*B*). Las células de la vesícula forman una capa de tejido conjuntivo que se denomina **mesodermo extraembrionario** (v. fig. 3-2*A*) y que rodea el amnios y la vesícula umbilical. La vesícula umbilical y la cavidad amniótica hacen posibles los movimientos morfogenéticos de las células del disco embrionario.

Conforme se forman el amnios, el disco embrionario y la vesícula umbilical primaria, aparecen **lagunas** (espacios pequeños) en el sincitiotrofoblasto (v. figs. 3-1*A* y 3-2). Las lagunas se rellenan de una mezcla de sangre materna procedente de los capilares endometriales rotos y de restos celulares procedentes de las glándulas uterinas erosionadas (v. cap. 2, fig. 2-6*C*). El líquido de los espacios lacunares, denominado **embriotrofo,** llega al disco embrionario por difusión y proporciona material nutritivo al embrión.

La comunicación entre los capilares endometriales erosionados y las lagunas del sincitiotrofoblasto establece la **circulación uteroplacentaria primordial.** Cuando la sangre materna alcanza las **redes lacunares** (v. fig. 3-2*A* y *B*), las sustancias nutritivas y el oxígeno pasan al embrión. La **sangre oxigenada** alcanza las lagunas procedente de las **arterias endometriales espirales** (v. cap. 2, fig. 2-6*C*), mientras que la **sangre poco oxigenada** es eliminada de las lagunas a través de las venas endometriales.

El **producto de la concepción humana de 10 días** (embrión y membranas extraembrionarias) está incrustado de manera completa en el endometrio uterino (v. fig. 3-2*A*). Inicialmente, hay una solución de continuidad en la superficie del epitelio endometrial que pronto queda ocluida por un **tapón de cierre,** formado por un coágulo de fibrina de la sangre (v. fig. 3-2*A*). Hacia el día 12, el tapón de cierre está cubierto de manera casi completa por epitelio uterino regenerado (fig. 3-3 y v. fig. 3-2*B*). Este proceso se debe en parte a señales generadas por el adenosín monofosfato cíclico

FIGURA 3-3 Fotografía de la superficie endometrial del cuerpo uterino, en la que se observa el sitio de implantación del embrión de 12 días que se muestra en la figura 3-4. El **producto de la concepción** implantado da lugar a una pequeña elevación (*flecha;* ×8). (*Tomada de Hertig AT, Rock J: Two human ova of the pre-villous stage, having an ovulation age of about eleven and twelve days respectively,* Contrib Embryol Carnegie Inst *29:127, 1941. Por cortesía de Carnegie Institution of Washington, DC.*)

y la progesterona. A medida que se produce la implantación del producto de la concepción, las células del tejido conjuntivo endometrial siguen experimentando una transformación que se denomina **reacción decidual.** Estas células se hinchan debido a la acumulación de glucógeno y lípidos en su citoplasma. La función principal de la reacción decidual es la nutrición del embrión temprano y la creación de un sitio privilegiado, desde el punto de vista inmunológico, para el producto de la concepción.

En el **embrión de 12 días,** las lagunas adyacentes del sincitiotrofoblasto se han fusionado y forman **redes lacunares** (fig. 3-4*B* y v. fig. 3-2*B*), lo que confiere al sincitiotrofoblasto un aspecto esponjoso. Estas redes, que son especialmente evidentes alrededor del polo embrionario, representan el primordio de los **espacios intervellosos de la placenta** (v. cap. 7, fig. 7-5). Los capilares endometriales que rodean al embrión implantado experimentan congestión y dilatación, formando los **sinusoides maternos,** que son vasos terminales de pared fina y de calibre mayor al de los capilares convencionales (fig. 3-5*A*). La formación de vasos sanguíneos en el **estroma** endometrial (entramado de tejido conjuntivo) está influenciada por los estrógenos y la progesterona. *La expresión de la conexina 43 (Cx43), una proteína de las uniones comunicantes, desempeña un papel clave para la angiogénesis en el sitio de implantación y también para el mantenimiento del embarazo.*

El sincitiotrofoblasto erosiona los sinusoides y, así, la sangre materna fluye libremente hacia las redes lacunares (v. figs. 3-4*B* y 3-8*B*). El trofoblasto absorbe el líquido nutritivo procedente de las redes lacunares y lo transfiere al embrión. *El crecimiento del disco embrionario bilaminar es lento* en comparación con el del trofoblasto (v. figs. 3-1, 3-2 y 3-8*B*). El embrión de 12 días implantado causa una elevación mínima en la superficie endometrial que sobresale hacia la cavidad uterina (v. figs. 3-3 y 3-4).

A medida que se producen los distintos cambios en el trofoblasto y en el endometrio, aumenta de volumen el mesodermo extraembrionario y aparecen **espacios celómicos extraembrionarios** aislados en su interior (v. figs. 3-2*B* y 3-4*B*). Estos espacios se fusionan rápidamente para formar una gran cavidad aislada, el **celoma extraembrionario** (v. fig. 3-5*A*). Esta cavidad, llena de líquido, rodea el amnios y la vesícula umbilical, excepto en la zona en la que estas estructuras están unidas al **corion** (membrana fetal más externa) por el **tallo de conexión** (v. fig. 3-8*A* y *B*). Conforme se forma el celoma

© Elsevier. Fotocopiar sin autorización es un delito.

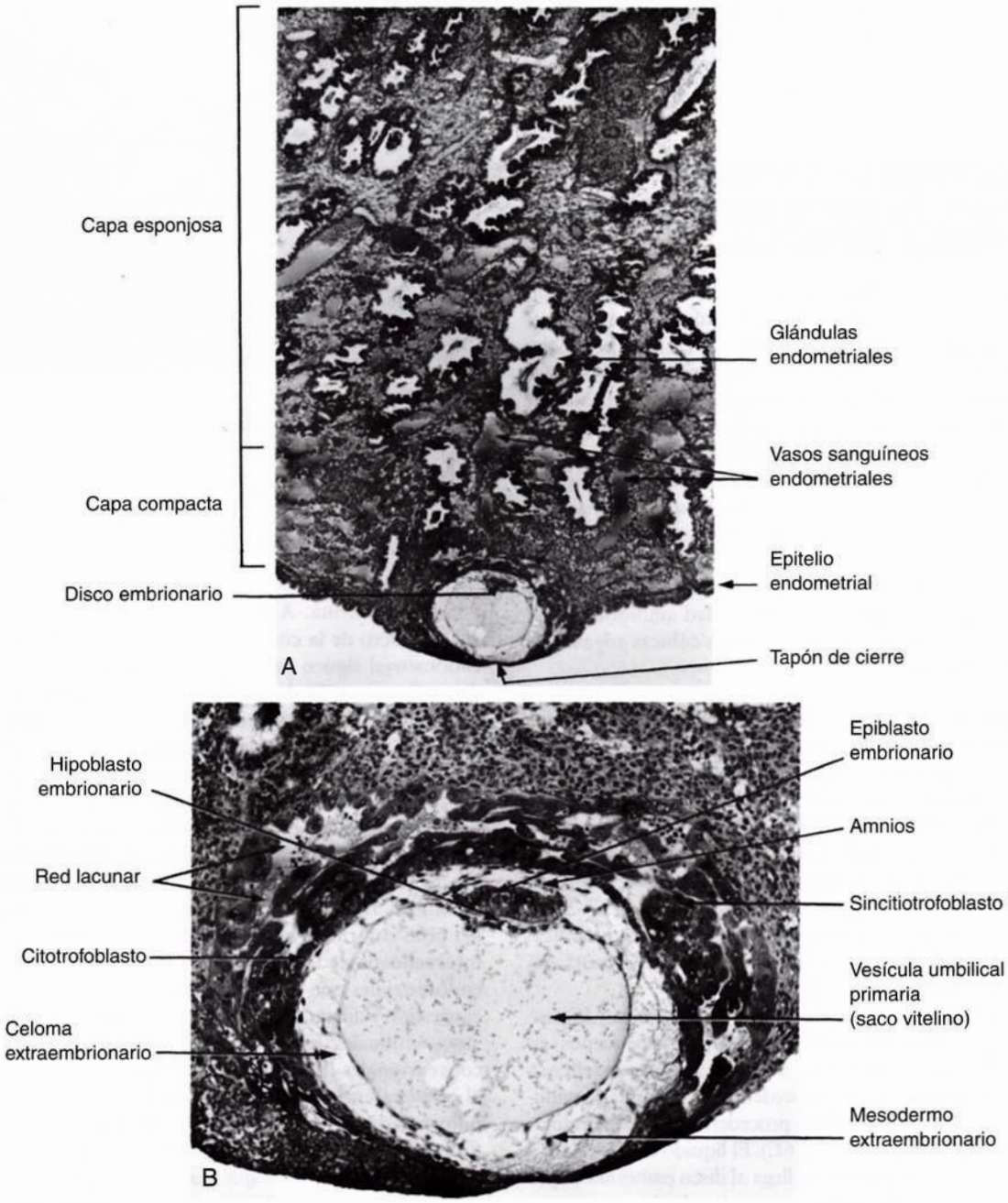

FIGURA 3-4 Blastocisto implantado. **A,** Corte a través del sitio de implantación del embrión de 12 días descrito en la figura 3-3. El embrión está incrustado superficialmente en la capa compacta del endometrio (×30). **B,** Aumento del producto de la concepción y del endometrio uterino que lo rodea (×100). En el sincitiotrofoblasto se pueden observar lagunas (pequeñas cavidades) que contienen sangre materna. (*Tomada de Hertig AT, Rock J: Two human ova of the pre-villous stage, having an ovulation age of about eleven and twelve days respectively,* Contrib Embryol Carnegie Inst *29:127, 1941. Por cortesía de Carnegie Institution of Washington, DC.*)

extraembrionario, la vesícula umbilical primaria disminuye de tamaño y se forma una **vesícula umbilical secundaria** más pequeña (v. fig. 3-5*B*). Esta vesícula de tamaño menor está formada por células extraembrionarias que migran desde el hipoblasto existente en el interior de la vesícula umbilical primaria (fig. 3-6). Durante la formación de la vesícula umbilical secundaria queda comprimida una parte importante de la vesícula umbilical primaria, dejando un resto de la vesícula (v. fig. 3-5*B*). *La vesícula umbilical del ser humano no contiene vitelo;* sin embargo, desempeña funciones importantes (p. ej., es el sitio de origen de las células germinales primordiales; v. cap. 12). También puede desempeñar una función en la transferencia selectiva de nutrientes al embrión.

DESARROLLO DEL SACO CORIÓNICO

El final de la segunda semana se caracteriza por la aparición de las **vellosidades coriónicas primarias** (v. fig. 3-5*A* y *B*). Las vellosidades (procesos vasculares del corion) forman columnas cubiertas por sincitio. Las extensiones celulares crecen hacia el

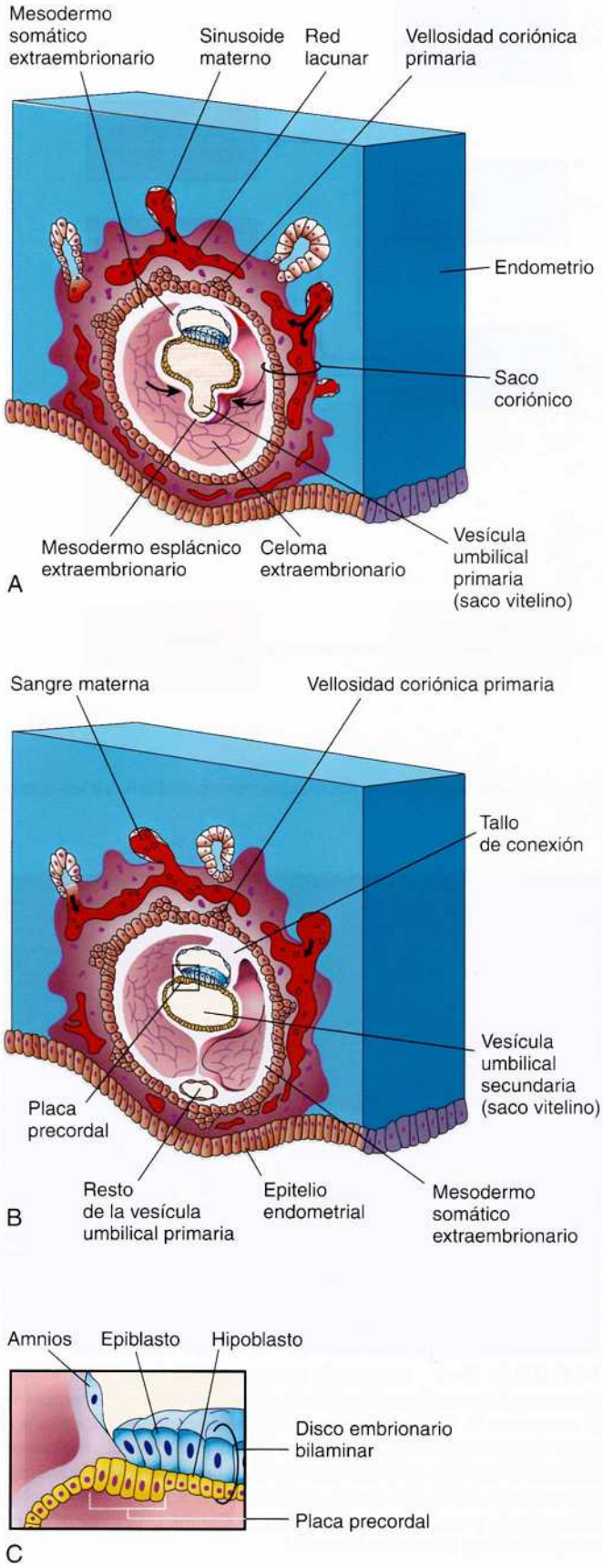

FIGURA 3-5 Dibujos correspondientes a cortes de embriones humanos implantados, basados principalmente en los estudios de Hertig y cols. (1956). Se puede observar: *1)* que ha desaparecido la solución de continuidad en el epitelio endometrial; *2)* que se ha formado una pequeña vesícula umbilical secundaria; *3)* que ahora la vesícula umbilical y el amnios están rodeados por una cavidad grande, el celoma extraembrionario, excepto en la zona en la que el amnios se une al corion mediante el tallo de conexión, y *4)* que el celoma extraembrionario desdobla el mesodermo extraembrionario en dos capas: el mesodermo somático extraembrionario, que reviste el trofoblasto y cubre el amnios, y el mesodermo esplácnico extraembrionario que rodea la vesícula umbilical. A, Embrión de 13 días, con ilustración de la disminución del tamaño relativo de la vesícula umbilical primaria y de la aparición inicial de las vellosidades coriónicas primarias. B, Embrión de 14 días, con ilustración de la vesícula umbilical secundaria recién formada y de la localización de la placa precordal en su techo. C, Detalle de la placa precordal destacado en B.

© Elsevier. Fotocopiar sin autorización es un delito.

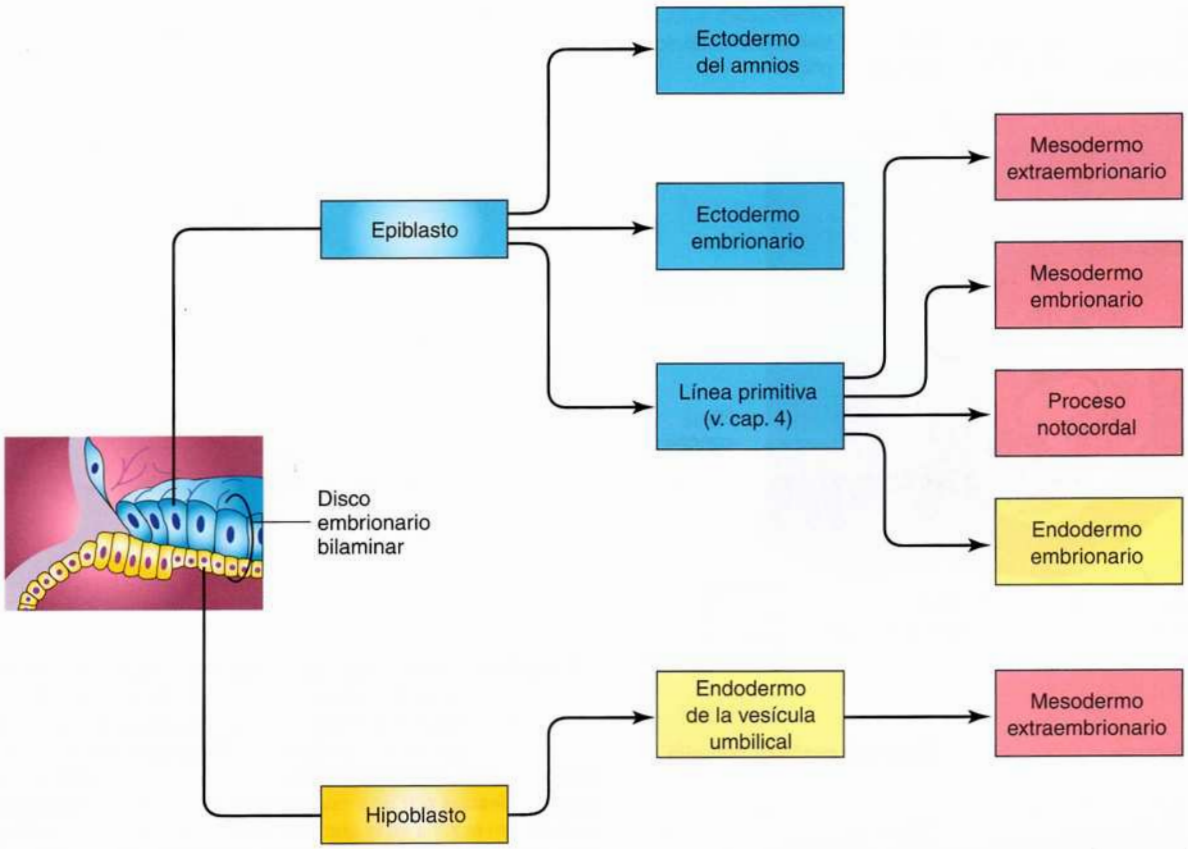

FIGURA 3-6 Origen de los tejidos embrionarios. Los colores de los rectángulos se utilizan en los dibujos correspondientes a los cortes de los embriones.

sincitiotrofoblasto y dicho crecimiento se cree está provocado por el **mesodermo somático extraembrionario** subyacente. Las proyecciones celulares forman las **vellosidades coriónicas primarias** (v. fig. 3-5*A* y *B*), que representan la primera fase del desarrollo de las vellosidades coriónicas de la **placenta** (órgano de intercambio metabólico maternofetal entre el embrión y la madre).

El **celoma extraembrionario** desdobla el mesodermo extraembrionario en dos capas (v. fig. 3-5*A* y *B*):

- El **mesodermo somático extraembrionario,** que reviste el trofoblasto y cubre el amnios.
- El **mesodermo esplácnico extraembrionario,** que rodea la vesícula umbilical.

El mesodermo somático extraembrionario y las dos capas de trofoblasto forman el **corion** (membrana fetal más externa), que constituye la pared del **saco coriónico** (v. fig. 3-5*A* y *B*), dentro del cual el embrión, el saco amniótico y la vesícula umbilical están suspendidos por el tallo de conexión. (Es preferible utilizar el término ***vesícula umbilical*** ya que en el saco vitelino no hay vitelo en los seres humanos.) El celoma extraembrionario es el primordio de la **cavidad coriónica.**

La **ecografía transvaginal** (ecografía intravaginal) se utiliza para medir el diámetro del saco coriónico (fig. 3-7). Esta medición es útil para evaluar el desarrollo embrionario temprano y la evolución del embarazo.

El embrión de 14 días todavía tiene la forma de **disco embrionario bilaminar** plano (fig. 3-8B y v. fig. 3-5*C*), pero las **células hipoblásticas** de una zona localizada adquieren ahora una configuración cilíndrica y forman una zona circular gruesa que se denomina **placa precordal** (v. fig. 3-5*B* y *C*). La placa precordal indica la futura localización de la boca y es un elemento organizador importante en la región de la cabeza.

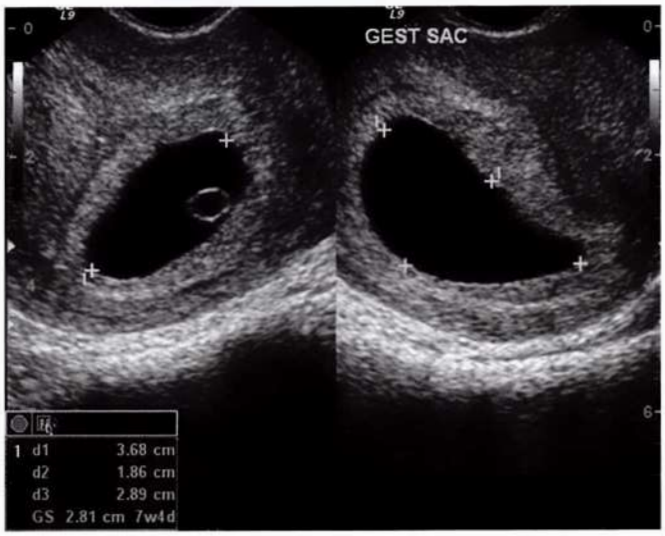

FIGURA 3-7 Imagen de una ecografía intravaginal (proyecciones sagital y axial) con visualización de un saco coriónico temprano (5 semanas; +). El diámetro medio del saco coriónico se calcula a partir de tres mediciones ortogonales (d1, d2 y d3). También se puede observar la vesícula umbilical secundaria en la imagen de la izquierda. *(Por cortesía del Dr. E.A. Lyons, profesor de Radiología, Obstetricia y Ginecología, y Anatomía, Health Sciences Centre, University of Manitoba, Winnipeg, Manitoba, Canadá.)*

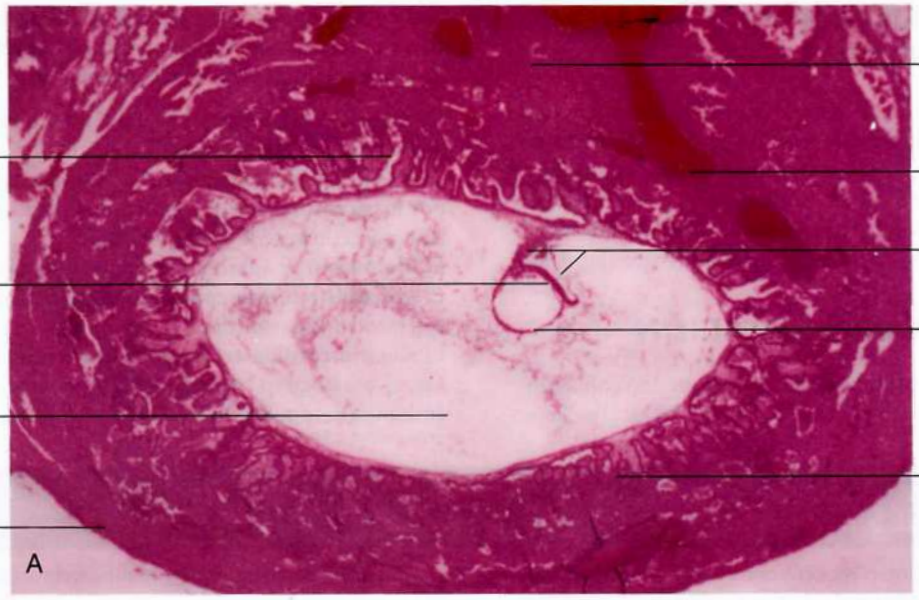

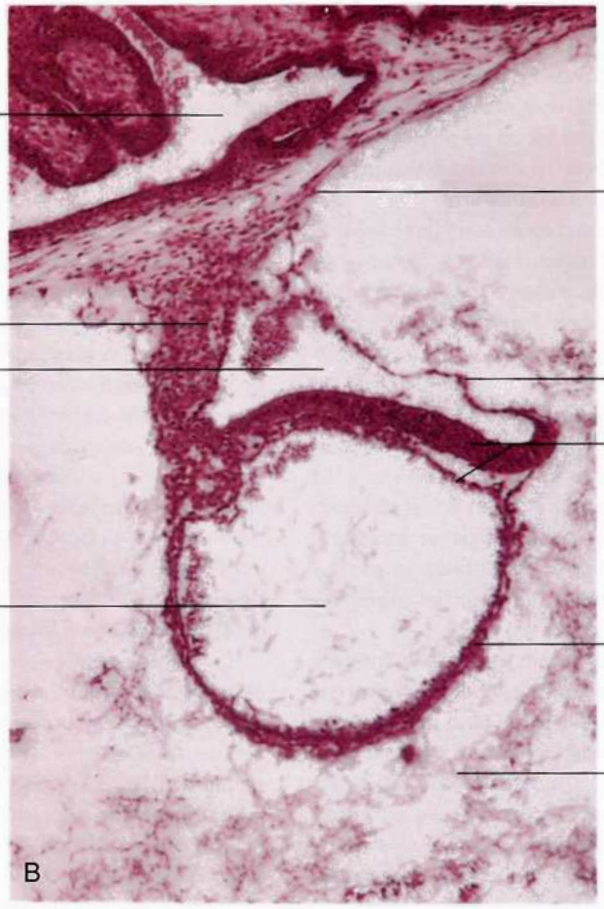

FIGURA 3-8 Microfotografías de cortes longitudinales de un embrión de 14 días incrustado en el endometrio. Se puede observar el gran tamaño del celoma extraembrionario. **A**, Imagen a pequeño aumento (×18). **B**, Imagen a gran aumento (×95). El embrión está representado por el disco embrionario bilaminar constituido por el epiblasto y por el hipoblasto. (*Tomada de Nishimura H, ed.:* Atlas of human prenatal histology, *Tokyo, Igaku-Shoin, 1983.*)

© Elsevier. Fotocopiar sin autorización es un delito.

SITIOS DE IMPLANTACIÓN DE LOS BLASTOCISTOS

3

La implantación de los blastocistos suele ocurrir en el endometrio uterino, en la parte superior del cuerpo del útero, con una frecuencia ligeramente mayor en la pared posterior que en la anterior (v. fig. 3-10). La implantación de un blastocisto se puede detectar mediante **ecografía** y técnicas de **radioinmunoanálisis de alta sensibilidad para la hCG** ya desde el final de la segunda semana (fig. 3-9).

RESUMEN DE LA IMPLANTACIÓN

La implantación del blastocisto en el endometrio uterino comienza al final de la primera semana (v. cap. 2, fig. 2-19*B*) y concluye al final de la segunda semana (v. fig. 3-2*B*). Los acontecimientos celulares y moleculares relacionados con la implantación son complejos. La implantación se puede resumir de la forma siguiente:

- La **zona pelúcida degenera** (día 5). Su desaparición se debe al aumento de tamaño del blastocisto y a la degeneración causada por lisis enzimática. Las **enzimas líticas** son liberadas por los acrosomas de los espermatozoides que rodean e infiltran parcialmente la zona pelúcida.
- El **blastocisto se adhiere** al epitelio endometrial (día 6).
- El **trofoblasto se diferencia en dos capas:** el sincitiotrofoblasto y el citotrofoblasto (día 7).
- El **sincitiotrofoblasto erosiona los tejidos endometriales** y, así, el blastocisto comienza a incrustarse en el espesor del endometrio (día 8).

IMPLANTACIONES EXTRAUTERINAS

Los blastocistos se implantan en ocasiones fuera del útero (localizaciones ectópicas). Estas implantaciones provocan **embarazos ectópicos;** el 95-98% de las implantaciones ectópicas ocurren en las trompas uterinas, *sobre todo en la ampolla y en el istmo* (figs. 3-9 a 3-11 y v. cap. 2, fig. 2-6*B*). La incidencia de embarazo ectópico ha aumentado en la mayoría de los países y oscila entre un caso por cada 80 y uno por cada 250 embarazos, dependiendo, en parte, del nivel socioeconómico del grupo de población evaluado. En Estados Unidos, la frecuencia del embarazo ectópico se aproxima al 2% de todos los embarazos; *el embarazo tubárico es la causa principal de mortalidad materna durante el primer trimestre.*

Una mujer con un **embarazo tubárico** muestra signos y síntomas de embarazo. También puede presentar dolor abdominal y sensibilidad dolorosa a la palpación debido a la distensión de la trompa uterina, así como hemorragia anómala e irritación del peritoneo pélvico **(peritonitis).** *El dolor se puede confundir con un cuadro de apendicitis si el embarazo se localiza en la trompa uterina derecha.* Los embarazos ectópicos producen gonadotropina coriónica humana β en tasas inferiores a las presentadas en los embarazos normales y, en consecuencia, las determinaciones de esta hormona pueden mostrar resultados falsamente negativos cuando se miden demasiado pronto. La **ecografía transvaginal** es muy útil para la detección temprana de los embarazos tubáricos ectópicos (v. fig. 3-9).

El embarazo tubárico tiene varias causas y está relacionado a menudo con factores que retrasan o impiden el desplazamiento del cigoto en proceso de segmentación hasta el útero; por ejemplo, adherencias en la mucosa de la trompa uterina o el bloqueo de la trompa secundario al proceso cicatrizal que acompaña a la **enfermedad pélvica inflamatoria.** Los embarazos tubáricos ectópicos provocan generalmente la rotura de la trompa uterina, con hemorragia hacia la cavidad peritoneal durante las primeras 8 semanas, seguida de la muerte del embrión. *La rotura y la hemorragia tubáricas constituyen una amenaza para la vida de la madre.* En estos casos, el tratamiento habitual consiste en la extirpación quirúrgica de la trompa afectada y del producto de la concepción (v. fig. 3-11).

Cuando el blastocisto se implanta en el **istmo de la trompa uterina** (fig. 3-10*D* y v. cap. 2, fig. 2-6*B*), la trompa suele romperse en una fase temprana, pues este segmento tubárico estrecho tiene una capacidad de expansión relativamente escasa y a menudo se produce una hemorragia abundante, debido posiblemente a la gran cantidad de anastomosis existentes entre los vasos ováricos y uterinos que hay en esta zona. Cuando el blastocisto se implanta en la parte uterina (intramural) de la trompa (v. fig. 3-10*E*), puede desarrollarse hasta más allá de las 8 semanas antes de que se produzca su expulsión. Si se rompe un embarazo tubárico intramural, generalmente se produce una hemorragia profusa.

El blastocisto que se implanta en la ampolla o en las fimbrias de la trompa uterina (v. fig. 3-10*A* y v. cap. 2, fig. 2-10*A*) puede ser expulsado hacia la cavidad peritoneal, donde a menudo se implanta en el **fondo de saco rectouterino** (un repliegue formado por la acomodación del peritoneo al recto y el útero). En casos excepcionales, un **embarazo abdominal** puede llegar a término y el niño puede nacer vivo mediante una laparotomía. No obstante, lo más habitual es que la placenta se adhiera a los órganos abdominales (v. fig. 3-10*G*) y cause una hemorragia intraperitoneal considerable. *El embarazo abdominal aumenta 90 veces el riesgo de mortalidad materna secundaria a hemorragia* en comparación con el embarazo intrauterino y siete veces en comparación con el embarazo tubárico. En casos muy infrecuentes, el producto de la concepción (embrión/feto y membranas) implantado en la cavidad abdominal muere y no es detectado; el feto se calcifica y forma lo que se ha denominado un «feto calcáreo» o **litopedion.**

Los **embarazos heterotópicos** (embarazos intrauterino y extrauterino simultáneos) son infrecuentes y se observan en aproximadamente uno de cada 8.000-30.000 embarazos concebidos naturalmente. La incidencia es mucho mayor (aproximadamente 3 de cada 1.000) en las mujeres tratadas con **fármacos inductores de la ovulación** como parte de las tecnologías de reproducción asistida. El embarazo ectópico queda enmascarado inicialmente por la presencia del embarazo uterino. En general, el embarazo ectópico puede eliminarse quirúrgicamente al extirpar la trompa uterina afectada, sin interferir con el embarazo intrauterino (v. fig. 3-11).

Las implantaciones cervicales son infrecuentes (v. fig. 3-10); en algunos casos, la placenta se adhiere con firmeza a los tejidos fibrosos y musculares del cuello uterino y suele producir una hemorragia que obliga a llevar a cabo algún tipo de intervención quirúrgica, como una **histerectomía** (extirpación del útero).

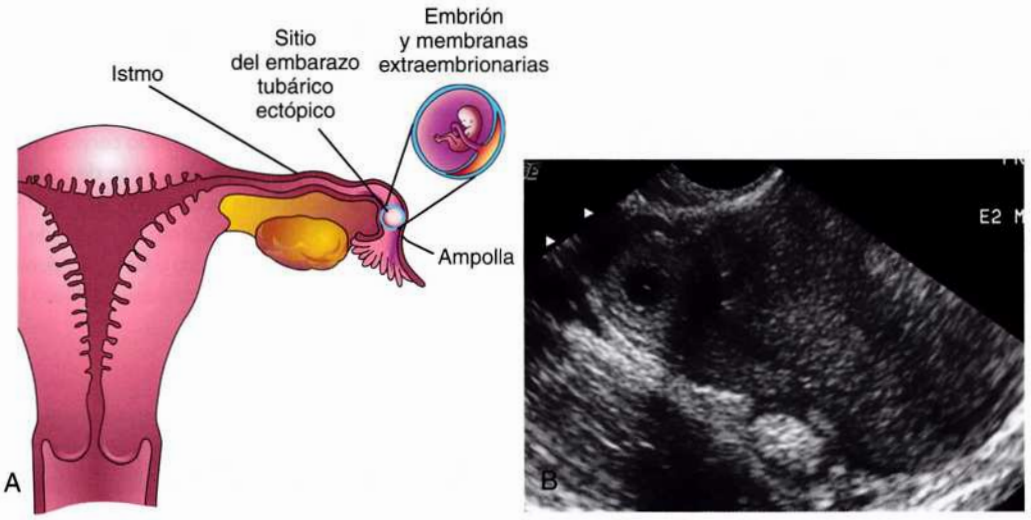

FIGURA 3-9 A, Dibujo de un corte frontal del útero y de la trompa uterina izquierda con ilustración de un embarazo ectópico en la ampolla tubárica. B, Embarazo ectópico tubárico. Imagen axial de una ecografía intravaginal correspondiente al fondo uterino y a la porción ístmica de la trompa derecha. La masa oscura con forma de anillo es un saco coriónico ectópico de 4 semanas localizado en la trompa. *(Por cortesía del Dr. E.A. Lyons, profesor de Radiología, Obstetricia y Ginecología, y Anatomía, Health Sciences Centre, University of Manitoba, Winnipeg, Manitoba, Canadá.)*

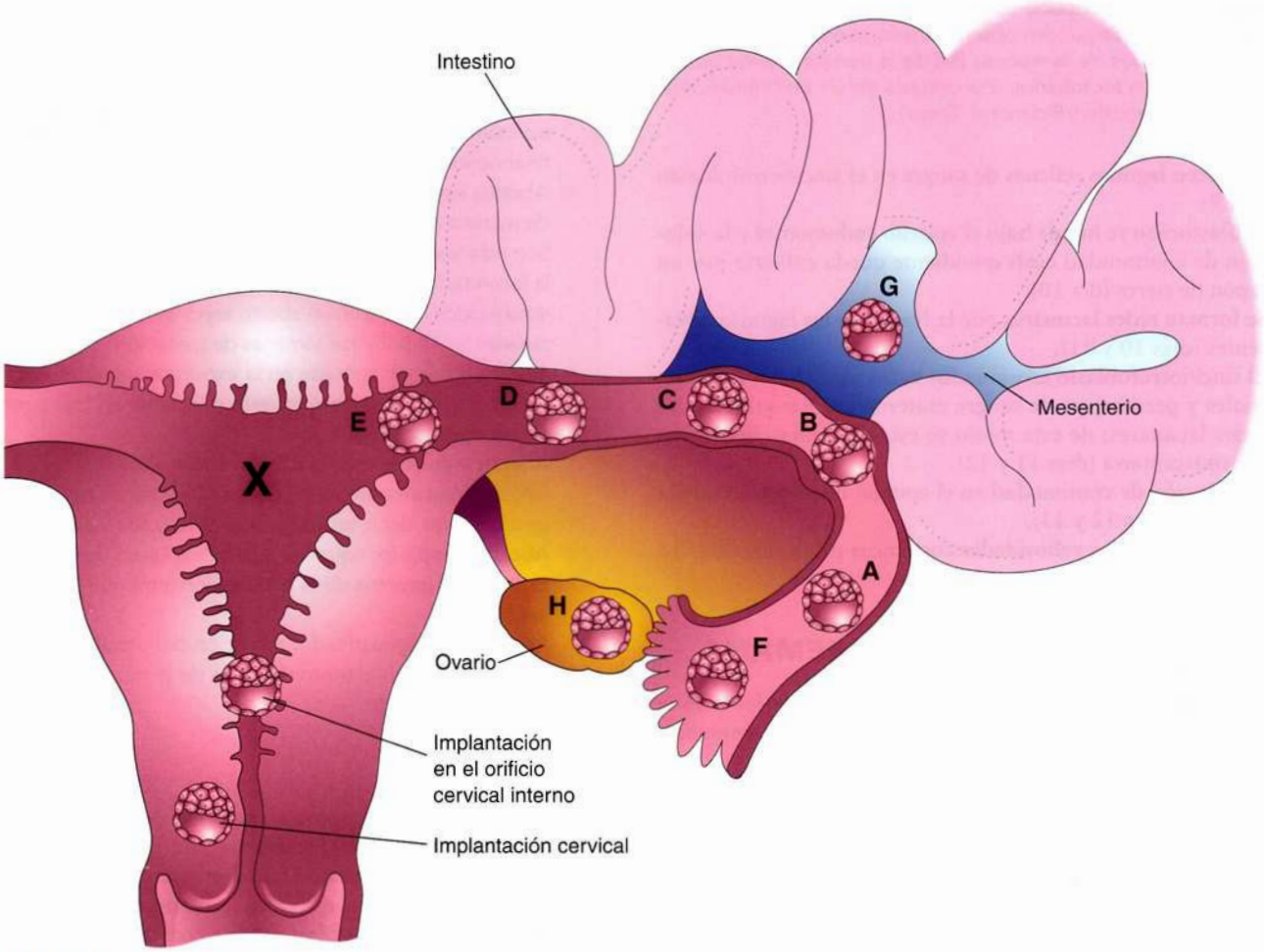

FIGURA 3-10 Sitios de implantación del blastocisto. La localización habitual en la pared posterior del cuerpo uterino está indicada por una «X». El orden aproximado de frecuencia de las implantaciones ectópicas está indicado alfabéticamente con letras mayúsculas (**A**, el más frecuente; **H**, el menos frecuente). **A** a **F**, Embarazos tubáricos; **G**, Embarazo abdominal; **H**, Embarazo ovárico. Los embarazos tubáricos son el tipo más frecuente de embarazo ectópico. A pesar de que se incluye apropiadamente en el grupo de los sitios de embarazo uterino, el embarazo cervical suele considerarse un embarazo ectópico.

© Elsevier. Fotocopiar sin autorización es un delito.

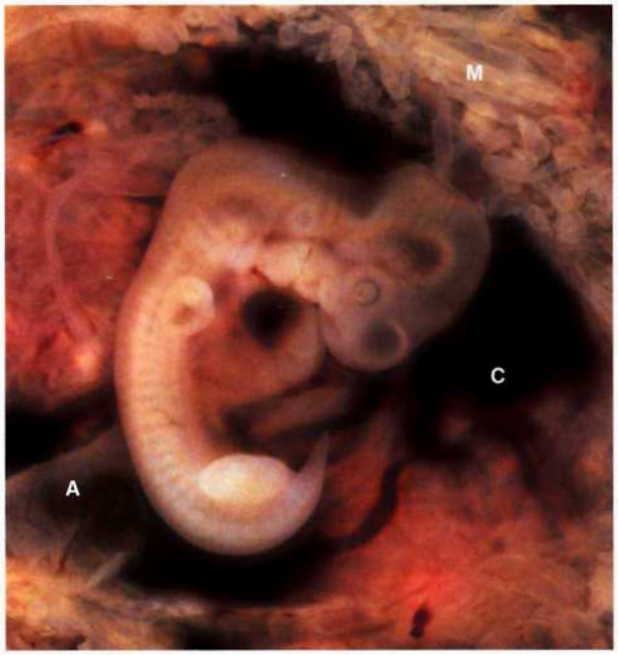

FIGURA 3-11 Embarazo tubárico. La trompa uterina ha sido extirpada quirúrgicamente y seccionada para mostrar el embrión de 5 semanas (longitud occipucio-coxis, 10 mm) en el interior del saco coriónico abierto (C). *Se pueden observar los fragmentos del amnios (A) y los finos pliegues de la mucosa (M) de la trompa uterina que se proyectan hacia la luz tubárica. (Por cortesía del Dr. Ed Uthman, anatomopatólogo, Houston/Richmond, Texas.)*

- **Aparecen lagunas rellenas de sangre** en el sincitiotrofoblasto (día 9).
- El **blastocisto se hunde bajo el epitelio endometrial** y la solución de continuidad correspondiente queda cubierta por un tapón de cierre (día 10).
- **Se forman redes lacunares** por la fusión de las lagunas adyacentes (días 10 y 11).
- **El sincitiotrofoblasto erosiona los vasos sanguíneos endometriales** y permite que la sangre materna entre y salga de las redes lacunares; de este modo se establece una circulación uteroplacentaria (días 11 y 12).
- **La solución de continuidad en el epitelio endometrial queda reparada** (días 12 y 13).
- **Se desarrollan las vellosidades coriónicas primarias** (días 13 y 14).

RESUMEN DE LA SEGUNDA SEMANA

- **La proliferación y la diferenciación rápidas del trofoblasto** se producen a medida que el blastocisto completa la implantación en el endometrio uterino.
- Los cambios endometriales que derivan de la adaptación de estos tejidos como forma de preparación a la implantación se denominan en conjunto **reacción decidual.**
- Simultáneamente, se forma la **vesícula umbilical primaria** y se desarrolla el **mesodermo extraembrionario.** Se forma el celoma (cavidad) extraembrionario a partir de los espacios que se desarrollan en el mesodermo extraembrionario. Después, el celoma se convierte en la **cavidad coriónica.**
- La vesícula umbilical primaria disminuye de tamaño y desaparece gradualmente a medida que se desarrolla la **vesícula umbilical secundaria.**

PLACENTA PREVIA

La implantación de un blastocisto en el segmento inferior del útero, en la proximidad del orificio cervical interno (el orificio de abertura del útero), origina lo que se denomina placenta previa, es decir, una placenta que cubre parcial o totalmente dicho orificio (v. fig. 3-10). La placenta previa puede causar hemorragia debido a su desprendimiento prematuro durante el embarazo o en el momento del alumbramiento del feto (v. cap. 7).

ABORTO

- **Aborto** (del latín, *aboriri*, abortar). Interrupción prematura del desarrollo y expulsión del **producto de la concepción** desde el útero o la expulsión de un embrión o un feto antes de que éste pueda ser viable, es decir, capaz de sobrevivir fuera del útero. Un aborto es cualquier producto (o todos los productos) de un aborto. Existen varios tipos de abortos:
- **Amenaza de aborto espontáneo** (hemorragia con posibilidad de aborto): es una complicación en cerca del 25% de los embarazos clínicamente aparentes. A pesar de todos los esfuerzos por evitar un aborto espontáneo, aproximadamente la mitad de estos embriones abortan finalmente.
- **Abortos espontáneos:** son embarazos perdidos que ocurren de manera natural antes de la semana 20ª de gestación. Son más frecuentes durante la tercera semana después de la fecundación. Aproximadamente, el 15% de embarazos reconocidos finaliza en un aborto espontáneo, normalmente durante las 12 primeras semanas de gestación.
- **Aborto habitual:** consiste en la expulsión espontánea de un embrión o un feto muerto o inviable en tres o más embarazos consecutivos.
- **Aborto inducido:** es un nacimiento provocado farmacológicamente antes de las 20 semanas de gestación (es decir, antes de que el feto sea viable).
- **Aborto completo:** aquel en que se expulsan del útero todos los productos de la concepción (embrión y sus membranas).
- **Aborto no diagnosticado:** retención del producto de la concepción en el útero después de la muerte del embrión o del feto.

- La **cavidad amniótica aparece** en forma de un espacio entre el citotrofoblasto y el embrioblasto.
- El **embrioblasto se diferencia hacia un disco embrionario bilaminar** constituido por el **epiblasto** (relacionado con la cavidad amniótica) y por el **hipoblasto** (adyacente al blastocele).
- La **placa precordal se desarrolla** en forma de un engrosamiento localizado del hipoblasto, que indica la futura región craneal del embrión y la localización futura de la boca; la placa precordal también es un elemento organizador importante de la región de la cabeza.

ABORTO ESPONTÁNEO DE EMBRIONES Y FETOS

El **aborto espontáneo** ocurre durante las primeras 12 semanas completas del embarazo, con una incidencia del 10-20%. La mayoría de los abortos espontáneos de embriones se produce durante las primeras 3 semanas. Los **abortos espontáneos esporádicos y los abortos recurrentes** son dos de los problemas ginecológicos más habituales. Es difícil determinar la frecuencia de los abortos espontáneos tempranos ya que, a menudo, se producen antes de que la mujer sea consciente de que está embarazada. Es muy fácil confundir una menstruación tardía con el aborto espontáneo que se produce varios días después de la primera falta de la menstruación.

Más del 50% de los abortos espontáneos conocidos se deben a anomalías cromosómicas. Probablemente, la mayor incidencia de abortos espontáneos tempranos en las mujeres mayores se debe al incremento en la frecuencia de **ausencia de disyunción durante la ovogénesis** (v. cap. 2). Se ha estimado que el 30-50% de todos los cigotos no llega a desarrollarse hasta la fase de blastocisto ni tampoco se implantan. La falta de implantación del blastocisto puede deberse a un endometrio con desarrollo insuficiente; sin embargo, muchos casos de este tipo posiblemente se expliquen por la existencia de anomalías cromosómicas letales en el embrión. Hay una incidencia mayor de abortos espontáneos de fetos con defectos del tubo neural, labio hendido y paladar hendido.

INHIBICIÓN DE LA IMPLANTACIÓN

La administración de dosis relativamente elevadas de progestágenos, estrógenos o ambos (la «píldora del día después») durante varios días, que comienzan al poco tiempo de un coito sin protección, no suele evitar la fecundación, pero a menudo impide la implantación del blastocisto. La administración de una dosis elevada de ***dietilestilbestrol*** a diario durante 5-6 días también puede acelerar el paso del cigoto en segmentación a través de la trompa uterina. Normalmente, el endometrio progresa hasta la fase luteínica del ciclo menstrual a medida que se forma el cigoto, experimenta segmentación y se introduce en el útero. La gran cantidad de estrógenos exógenos altera el equilibrio normal entre los estrógenos y la progesterona necesario para la preparación del endometrio de cara a la implantación.

La colocación de un **dispositivo intrauterino (DIU)** suele interferir con la implantación al provocar una reacción inflamatoria local. Algunos DIU contienen progesterona, que es liberada lentamente y que interfiere con el desarrollo del endometrio de manera que no suele producirse la implantación. Otros DIU tienen una envoltura de cable de cobre, el cual tiene efectos tóxicos directos sobre los espermatozoides y también provoca que las células endoteliales uterinas produzcan sustancias tóxicas para los espermatozoides.

PROBLEMAS CON ORIENTACIÓN CLÍNICA

CASO 3-1

Mujer de 22 años que se queja de un «catarro fuerte», remitida para realizarle una radiografía de tórax.

- ¿Es aconsejable evaluar mediante una radiografía de tórax a una mujer sana durante la última fase de su ciclo menstrual?
- ¿Podrían aparecer malformaciones congénitas en su hijo en caso de que estuviera embarazada?

CASO 3-2

Una mujer a la cual se administraron dosis altas de estrógenos (dos veces al día) con objeto de interrumpir un posible embarazo.

- En el caso de que se hubiera producido la fecundación, ¿cuál piensa el lector que podría ser el mecanismo de acción de esta hormona?
- ¿Cómo se denomina popularmente este tratamiento médico? ¿Es esto lo que los medios de comunicación denominan «píldora abortiva»? En caso negativo, explique el método de acción del tratamiento hormonal.
- ¿A partir de qué momento se puede detectar un embarazo?

CASO 3-3

Una mujer de 23 años consulta a su médico acerca de un cuadro de dolor intenso en la parte inferior derecha del abdomen. Señala que no ha tenido las dos últimas menstruaciones. Se establece un diagnóstico de embarazo ectópico.

- ¿Qué técnicas se podrían utilizar para confirmar este diagnóstico?
- ¿Cuál es la localización de la implantación extrauterina más probable?
- ¿Cómo piensa el lector que podría tratar este problema el médico que atiende a la paciente?

CASO 3-4

Una mujer de 30 años fue intervenida de apendicectomía mientras estaba en la fase final del ciclo menstrual; al cabo de ocho meses y medio tiene un hijo con una malformación cerebral congénita.

- ¿Es posible que la causa de la malformación congénita del niño sea la cirugía previa?
- Razone su respuesta.

© Elsevier. Fotocopiar sin autorización es un delito.

CASO 3-5

Una mujer de 42 años se queda finalmente embarazada tras varios años intentándolo. Está preocupada por el desarrollo de su hijo.

- ¿Qué podría decirle el médico a este respecto?
- ¿Pueden tener hijos sin anomalías las mujeres mayores de 40 años?
- ¿Qué pruebas y técnicas diagnósticas se podrían realizar en este contexto?

La discusión de estos casos se recoge en el Apéndice al final del libro.

BIBLIOGRAFÍA Y LECTURAS RECOMENDADAS

Basile F, Di Cesare C, Quagliozzi L, et al: Spontaneous heterotopic pregnancy, simultaneous ovarian and intrauterine: a case report, *Case Rep Obstet Gynecol* 509:694, 2012.

Benirschke K: Normal early development. In Creasy RK, Resnik R, Iams JD, et al, editors: *Creasy and Resnik's maternal-fetal medicine: principles and practice*, ed 7, St. Louis, 2014, Saunders.

Bianchi DW, Wilkins-Haug LE, Enders AC, et al: Origin of extraembryonic mesoderm in experimental animals: relevance to chorionic mosaicism in humans, *Am J Med Genet* 46:542, 1993.

Cadmak H, Taylor HS: Implantation failure: treatment and clinical implications, *Hum Reprod Update* 17:242, 2011.

Callen PW: Obstetric ultrasound examination. In Callen PW, editor: *Ultrasonography in obstetrics and gynecology*, ed 5, Philadelphia, 2008, Saunders.

Cole LA: New discoveries on the biology and detection of human chorionic gonadotropin, *Reprod Biol Endocrinol* 7:8, 2009.

Capmas P, Bouyer J, Fernandez H: Treatment of ectopic pregnancies in 2014: new answers to some old questions, *Fertil Steril* 101:615, 2014.

Coulam CB, Faulk WP, McIntyre JA: Spontaneous and recurrent abortions. In Quilligan EJ, Zuspan FP, editors: *Current therapy in obstetrics and gynecology*, vol 3, Philadelphia, 1990, Saunders.

Dickey RP, Gasser R, Olar TT, et al: Relationship of initial chorionic sac diameter to abortion and abortus karyotype based on new growth curves for the 16 to 49 post-ovulation day, *Hum Reprod* 9:559, 1994.

Enders AC, King BF: Formation and differentiation of extraembryonic mesoderm in the rhesus monkey, *Am J Anat* 181:327, 1988.

FitzPatrick DR: Human embryogenesis. In Magowan BA, Owen P, Thomson A, editors: *Clinical obstetrics and gynaecology*, 3rd ed, Philadelphia, 2014, Saunders.

Galliano D, Pellicer A: MicroRNA and implantation, *Fertil Steril* 101:1531, 2014.

Hertig AT, Rock J: Two human ova of the pre-villous stage, having a development age of about seven and nine days respectively, *Contrib Embryol Carnegie Inst* 31:65, 1945.

Hertig AT, Rock J: Two human ova of the pre-villous stage, having a developmental age of about eight and nine days, respectively, *Contrib Embryol Carnegie Inst* 33:169, 1949.

Hertig AT, Rock J, Adams EC: A description of 34 human ova within the first seventeen days of development, *Am J Anat* 98:435, 1956.

Hertig AT, Rock J, Adams EC, et al: Thirty-four fertilized human ova, good, bad, and indifferent, recovered from 210 women of known fertility, *Pediatrics* 23:202, 1959.

Kirk E, Bottomley C, Bourne T: Diagnosing ectopic pregnancy and current concepts in the management of pregnancy of unknown location, *Hum Reprod Update* 20:250, 2014.

Koot YE, Teklenburg G, Salker MS, et al: Molecular aspects of implantation failure, *Biochim Biophys Acta* 1822(12):1943, 2012.

Levine D: Ectopic pregnancy. In Callen PW, editor: *Ultrasonography in obstetrics and gynecology*, ed 5, Philadelphia, 2008, Saunders.

Lindsay DJ, Lovett IS, Lyons EA, et al: Endovaginal sonography: yolk sac diameter and shape as a predictor of pregnancy outcome in the first trimester, *Radiology* 183:115, 1992.

Luckett WP: Origin and differentiation of the yolk sac and extraembryonic mesoderm in presomite human and rhesus monkey embryos, *Am J Anat* 152:59, 1978.

Nogales FF, editor: *The human yolk sac and yolk sac tumors*, New York, 1993, Springer-Verlag.

Quenby S, Brosens JJ: Human implantation: a tale of mutual maternal and fetal attraction, *Biol Reprod* 88:81, 2013.

Saravelos SH, Regan L: Unexplained recurrent pregnancy loss, *Obstet Gynecol Clin North Am* 41:157, 2014.

Streeter GL: Developmental horizons in human embryos. Description of age group XI, 13 to 20 somites, and age group XII, 21 to 29 somites, *Contrib Embryol Carnegie Inst* 30:211, 1942.

Zorn AM, Wells JM: Vertebrate endoderm development and organ formation, *Annu Rev Cell Dev Biol* 25:221, 2009.

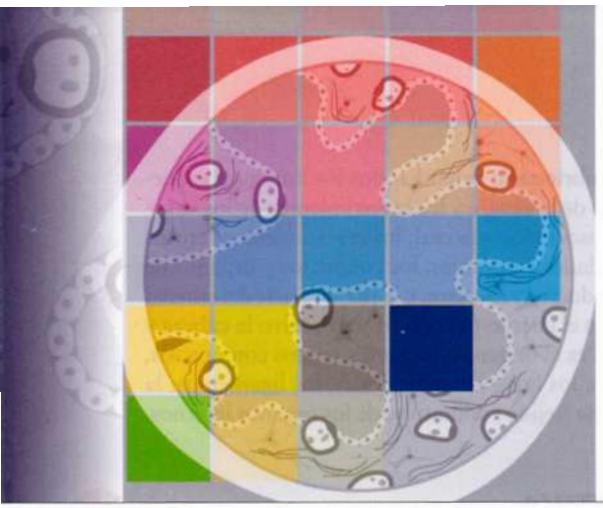

CAPÍTULO

4

Tercera semana del desarrollo humano

Gastrulación: formación de las capas germinativas 51
Línea primitiva 52
Destino de la línea primitiva 54
Proceso notocordal y notocorda 54
Alantoides 58
Neurulación: formación del tubo neural 58
Placa neural y tubo neural 59
Formación de la cresta neural 59
Desarrollo de los somitas 61
Desarrollo del celoma intraembrionario 62
Desarrollo inicial del sistema cardiovascular 62
Vasculogénesis y angiogénesis 62
Sistema cardiovascular primordial 62
Desarrollo de las vellosidades coriónicas 63
Resumen de la tercera semana 64
Problemas con orientación clínica 67

El rápido desarrollo del embrión a partir del **disco embrionario trilaminar** durante la tercera semana (v. fig. 4-2*H*) se caracteriza por:

- Aparición de la línea primitiva.
- Desarrollo de la notocorda.
- Diferenciación de las tres capas germinativas.

La tercera semana del desarrollo coincide con la semana siguiente a la primera falta de la menstruación, es decir, cinco semanas después del primer día de la última menstruación normal. *El cese de la menstruación es, a menudo, el primer indicador de que una mujer puede estar embarazada.* Aproximadamente cinco semanas después de la última menstruación normal (fig. 4-1) ya se puede detectar un embarazo normal mediante ecografía.

GASTRULACIÓN: FORMACIÓN DE LAS CAPAS GERMINATIVAS

4

La gastrulación es el proceso formativo por el cual se forman en el embrión las tres capas germinativas, que son las estructuras precursoras de todos los tejidos embrionarios, estableciéndose la orientación axial. Durante la gastrulación, el disco embrionario bilaminar se convierte en el **disco embrionario trilaminar** (fig. 4-2*H*). El proceso de la gastrulación está causado por un elevado número de episodios de cambio de forma, reordenación y movimiento, así como diversas alteraciones en las propiedades de adherencia celulares.

© 2016. Elsevier España, S.L.U. Reservados todos los derechos

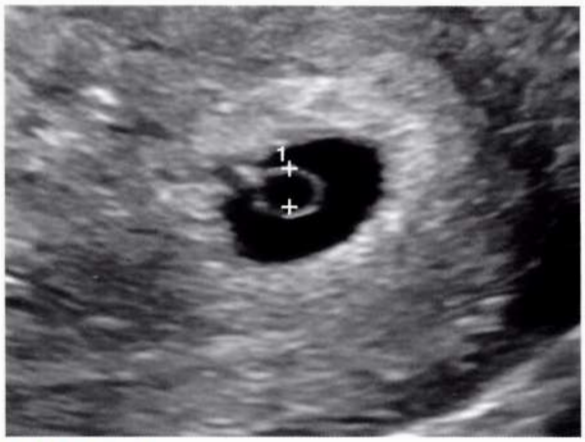

FIGURA 4-1 Imagen ecográfica de un producto de la concepción de 3,5 semanas. A su alrededor puede observarse la vesícula umbilical secundaria *(calibradores)* y el trofoblasto circundante *(1, anillo blanquecino de tejido). (Por cortesía del Dr. E.A. Lyons, profesor de Radiología, Obstetricia y Ginecología, Health Sciences Centre, University of Manitoba, Winnipeg, Manitoba, Canadá.)*

SÍNTOMAS DEL EMBARAZO

Los síntomas más frecuentes del embarazo son las náuseas y vómitos, que pueden aparecer hacia el final de la tercera semana; sin embargo, el momento de inicio de estos síntomas es variable. *La aparición de una hemorragia vaginal en el momento esperado de la menstruación no descarta el embarazo* ya que, en ocasiones, se produce una leve hemorragia a partir del sitio de implantación del blastocisto. **La hemorragia asociada a la implantación** se debe a la pérdida de sangre desde el tapón de cierre hacia la cavidad uterina procedente de las **redes lacunares** fragmentadas en el blastocisto implantado (v. cap. 3, figs. 3-2*A* y 3-5*A*). Cuando esta hemorragia se interpreta como una menstruación, se produce un error en la determinación de la fecha esperada del parto.

La gastrulación representa el comienzo de la **morfogénesis** (desarrollo de la configuración o forma del cuerpo) y es el acontecimiento más importante que tiene lugar en la tercera semana. A lo largo de este período, el embrión puede denominarse **gástrula.** *Las proteínas morfogenéticas óseas y otras moléculas señalizadoras, como el factor de crecimiento fibroblástico (FGF), Shh* (sonic hedgehog), *Tgif y Wnt desempeñan una función clave en la gastrulación.*

Se forman las tres capas germinativas (ectodermo, mesodermo y endodermo), cada una de las cuales produce tejidos y órganos específicos:

- El **ectodermo embrionario** origina la epidermis, los sistemas nerviosos central y periférico, los ojos y los oídos internos; también da lugar a las células de la cresta neural y, a través de ellas, a muchos de los tejidos conjuntivos de la cabeza.
- El **endodermo embrionario** es el origen de los revestimientos epiteliales de los aparatos respiratorio y digestivo, incluyendo las glándulas que se abren hacia el interior de este último y las células glandulares de los órganos asociados, tales como el hígado y el páncreas.
- El **mesodermo embrionario** origina todos los músculos esqueléticos, las células de la sangre y los revestimientos de los vasos sanguíneos, el músculo liso visceral, los revestimientos serosos de todas las cavidades corporales, los conductos y órganos de los sistemas reproductor y excretor, y la mayor parte del sistema cardiovascular. En el cuerpo (tronco o torso), salvo la cabeza y las extremidades, es el origen de todos los tejidos conjuntivos, como el cartílago, los huesos, los tendones, los ligamentos, la dermis y el estroma (tejido conjuntivo) de los órganos internos.

LÍNEA PRIMITIVA

4

El primer signo morfológico de la gastrulación es la formación de la **línea primitiva** en la superficie del **epiblasto** del disco embrionario bilaminar (fig. 4-2*A, B* y *C*). Hacia el comienzo de la tercera semana aparece una banda lineal y gruesa de epiblasto caudalmente en el plano medio de la parte dorsal del disco embrionario (fig. 4-3*A* y *B*, y v. fig. 4-2*C*). La línea primitiva es el resultado de la proliferación y el movimiento de las células del epiblasto hacia el plano medio del disco embrionario. En cuanto aparece la línea primitiva, es posible identificar el eje craneocaudal del embrión, los extremos craneal y caudal, las superficies dorsal y ventral y los lados derecho e izquierdo. A medida que la línea primitiva aumenta de longitud al ir añadiéndose células en su extremo caudal, su extremo craneal prolifera y forma el **nodo primitivo** (v. figs. 4-2*E* y *F* y 4-3*A* y *B*).

Simultáneamente, se desarrolla en la línea primitiva un surco estrecho, el **surco primitivo,** que muestra continuidad con una pequeña depresión en el nodo primitivo, la **fosita primitiva.** El surco primitivo y la fosita primitiva proceden de la invaginación (movimiento hacia el interior) de las células del epiblasto, como indican las flechas en la figura 4-2*E*.

Poco tiempo después de la aparición de la línea primitiva, las células abandonan su superficie profunda y toman la apariencia de **mesénquima,** un tejido conjuntivo embrionario formado por células fusiformes y pequeñas que se disponen con una densidad celular baja en una matriz extracelular (sustancia intercelular) en la cual hay también un número escaso de fibras de colágeno (reticular) (fig. 4-4*B*). *Este mesénquima forma los tejidos de soporte del embrión,* como la mayoría de los tejidos conjuntivos del cuerpo y el entramado de tejido conjuntivo de las glándulas. Parte de este mesénquima forma el **mesoblasto** (mesodermo indiferenciado), que a su vez origina el mesodermo intraembrionario (v. fig. 4-2*D*).

Las células procedentes del **epiblasto,** así como las que proceden del nodo primitivo y de otras partes de la línea primitiva, desplazan al hipoblasto y forman el **endodermo embrionario** en el techo de la vesícula umbilical (v. fig. 4-2*H*). Las células que permanecen en el epiblasto forman el **ectodermo embrionario.**

Datos científicos sugieren que moléculas señalizadoras (factores nodales) de la superfamilia de los factores de crecimiento transformador β inducen la formación del mesodermo. La acción concertada de otras moléculas señalizadoras (p. ej., Wnt3a, Wnt5a o FGF) también participa en la especificación del destino de esta capa germinativa. Además, el factor de crecimiento transformador β (nodal), un factor de transcripción T-box (veg T) y la vía señalizadora de Wnt parecen estar implicados en la especificación del endodermo.

Las células mesenquimales (o mesenquimatosas) procedentes de la línea primitiva experimentan una migración muy amplia. Estas células pluripotenciales se diferencian en diversos tipos celulares, como fibroblastos, condroblastos y osteoblastos (v. cap. 5). En resumen, a través del proceso de gastrulación, las células del

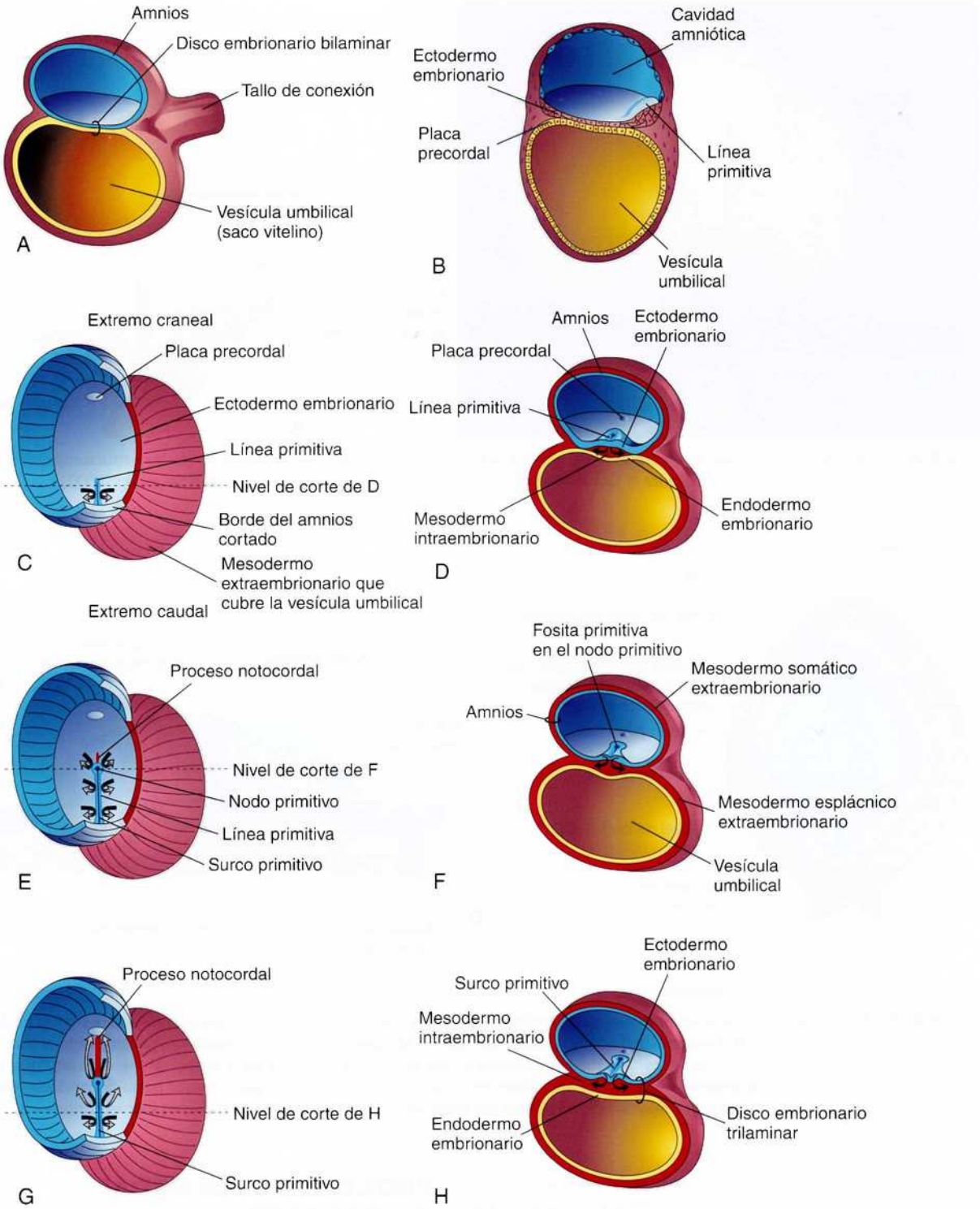

FIGURA 4-2 Ilustraciones correspondientes a la formación del disco embrionario trilaminar (días 15 a 16). Las *flechas* indican la invaginación y migración de las células mesenquimales desde la línea primitiva, entre el ectodermo y el endodermo. C, E y G, Visiones dorsales del disco embrionario trilaminar al comienzo de la tercera semana, tras la eliminación del amnios. A, B, D, F y H, Cortes transversales a través del disco embrionario. Los niveles de los cortes se indican en C, E y G. La placa precordal, correspondiente a la región de la cabeza en la figura 4-2*C*, está indicada por un óvalo azul claro dado que este engrosamiento del endodermo no se puede observar desde la superficie dorsal.

© Elsevier. Fotocopiar sin autorización es un delito.

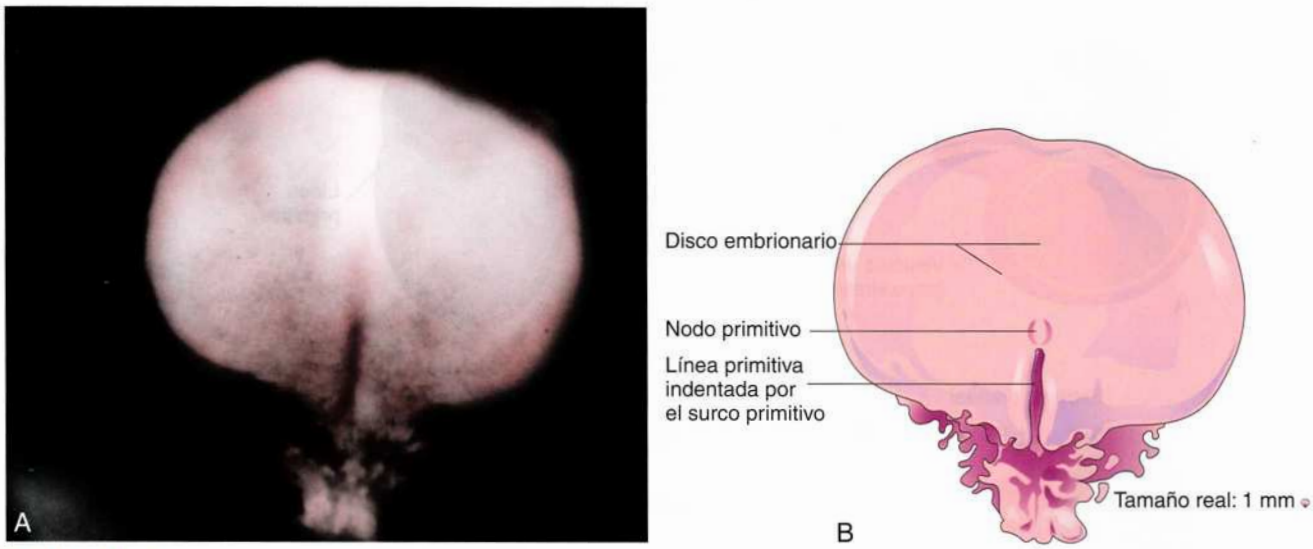

FIGURA 4-3 A, Visión dorsal de un embrión de aproximadamente 16 días de vida. B, Esquema de las estructuras que aparecen en A. (A, *Tomada de Moore KL, Persaud TVN, Shiota K:* Color Atlas of Clinical Embryology, *2.ª ed. Filadelfia, WB Saunders, 2000.*)

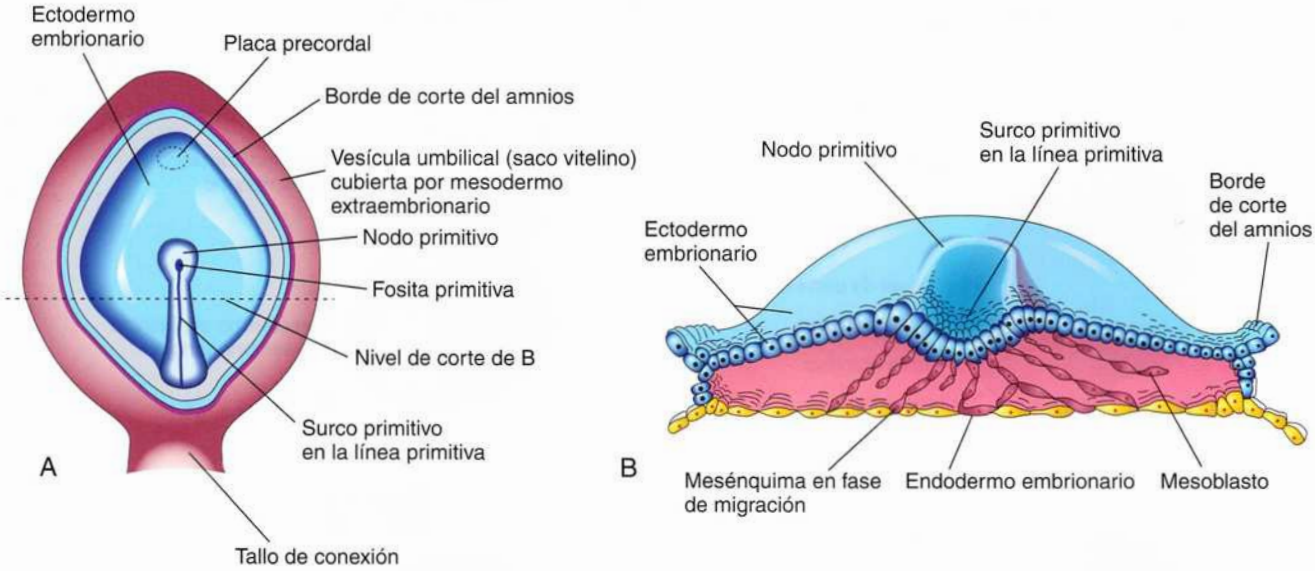

FIGURA 4-4 A, Esquema de la visión dorsal de un embrión de 16 días. Se ha eliminado el amnios para dejar a la vista el nodo primitivo, la fosita primitiva y la línea primitiva. B, Esquema de la mitad craneal del disco embrionario. Se ha seccionado transversalmente el disco embrionario trilaminar para mostrar la migración de las células mesenquimatosas desde la línea primitiva para formar el mesoblasto, que al poco tiempo se organiza y constituye el mesodermo intraembrionario. Asimismo, esta ilustración muestra que la mayor parte del endodermo embrionario también se origina a partir del epiblasto. La mayoría de las células del hipoblasto es desplazada hacia regiones extraembrionarias, como la pared de la vesícula umbilical.

epiblasto generan las tres capas germinativas del embrión, representando de este modo el primordio o esbozo de todos sus tejidos y órganos.

Destino de la línea primitiva

Hasta el principio de la cuarta semana, la línea primitiva genera el mesodermo mediante el ingreso de células de forma muy activa; después, la producción del mesodermo se reduce. El tamaño relativo de la línea primitiva disminuye y se acaba convirtiendo en una estructura insignificante localizada en la región sacrococcígea del embrión (fig. 4-5*D*). Normalmente, la línea primitiva sufre cambios degenerativos y desaparece hacia el final de la cuarta semana.

PROCESO NOTOCORDAL Y NOTOCORDA

4

Algunas células mesenquimales migran a través de la línea primitiva y se convierten en células del mesodermo. Después, estas células migran cranealmente desde el nodo primitivo y la fosita primitiva para formar un cordón celular de localización medial que se denomina **proceso notocordal.** Al poco tiempo, este proceso desarrolla una luz en su interior, el *canal notocordal* (fig. 4-7*C* a *E*). El proceso notocordal crece cranealmente entre el ectodermo y el endodermo hasta que alcanza la **placa precordal** (v. fig. 4-7*A* y *C*), un área circular pequeña formada por células endodérmicas cilíndricas en la cual se fusionan el

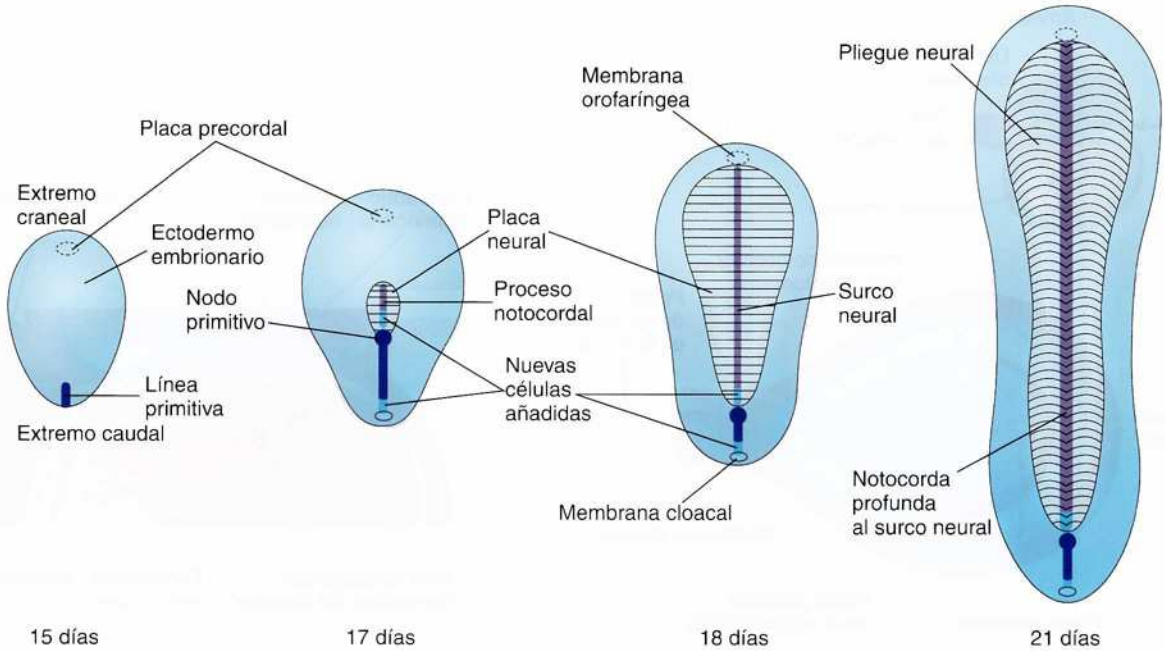

FIGURA 4-5 Esquemas correspondientes a las vistas dorsales del disco embrionario en las cuales se muestran su alargamiento y los cambios en su forma durante la tercera semana. La línea primitiva se alarga al añadirse células en su extremo caudal al tiempo que el proceso notocordal lo hace debido a la migración de células desde el nodo primitivo. El proceso notocordal y el mesodermo adyacente inducen la formación de la placa neural, primordio del sistema nervioso central, en el ectodermo embrionario suprayacente. Se puede observar que, a medida que el proceso notocordal aumenta de longitud, la línea primitiva se acorta. Al final de la tercera semana el proceso notocordal se ha transformado en la notocorda.

TERATOMA SACROCOCCÍGEO

Los restos de la línea primitiva pueden persistir y originar un **teratoma sacrococcígeo** (fig. 4-6). El teratoma es uno de los diversos tipos de tumores, benignos o malignos, de células germinales. Como se originan a partir de células pluripotenciales de la línea primitiva, estos tumores contienen tejidos derivados de las tres capas germinativas en fases distintas de diferenciación. El teratoma sacrococcígeo es el tumor más frecuente del recién nacido y aparece con una incidencia aproximada de un caso por cada 35.000 recién nacidos; la mayoría de los bebés afectados (80%) son de sexo femenino. El teratoma sacrococcígeo se suele diagnosticar en la ecografía sistemática realizada antes del parto; en la mayoría de los casos es un tumor benigno. Estos teratomas se suelen extirpar pronto quirúrgicamente y su pronóstico es bueno. Un teratoma presacro puede causar obstrucción intestinal o urinaria en el recién nacido, y la resección quirúrgica de estas masas puede provocar secuelas a largo plazo en la función de estos mismos sistemas.

ectodermo y el endodermo. El **mesodermo precordal** es una población mesenquimal procedente de la cresta neural, situada rostralmente a la notocorda. La **placa precordal** da lugar al endodermo de la **membrana orofaríngea,** localizada en la zona de la futura cavidad bucal (fig. 4-8C). *La placa precordal actúa como un centro de señales (Shh y PAX6) para controlar el desarrollo de estructuras craneales, incluyendo el prosencéfalo y los ojos.*

FIGURA 4-6 Lactante de sexo femenino con un gran teratoma sacrococcígeo que se ha desarrollado a partir de restos de la línea primitiva. El tumor, formado por varios tipos de tejidos, se extirpó quirúrgicamente. *(Por cortesía del Dr. A.E. Chudley, Section of Genetics and Metabolism, Department of Pediatrics and Child Health, Children's Hospital and University of Manitoba, Winnipeg, Manitoba, Canadá.)*

© Elsevier. Fotocopiar sin autorización es un delito.

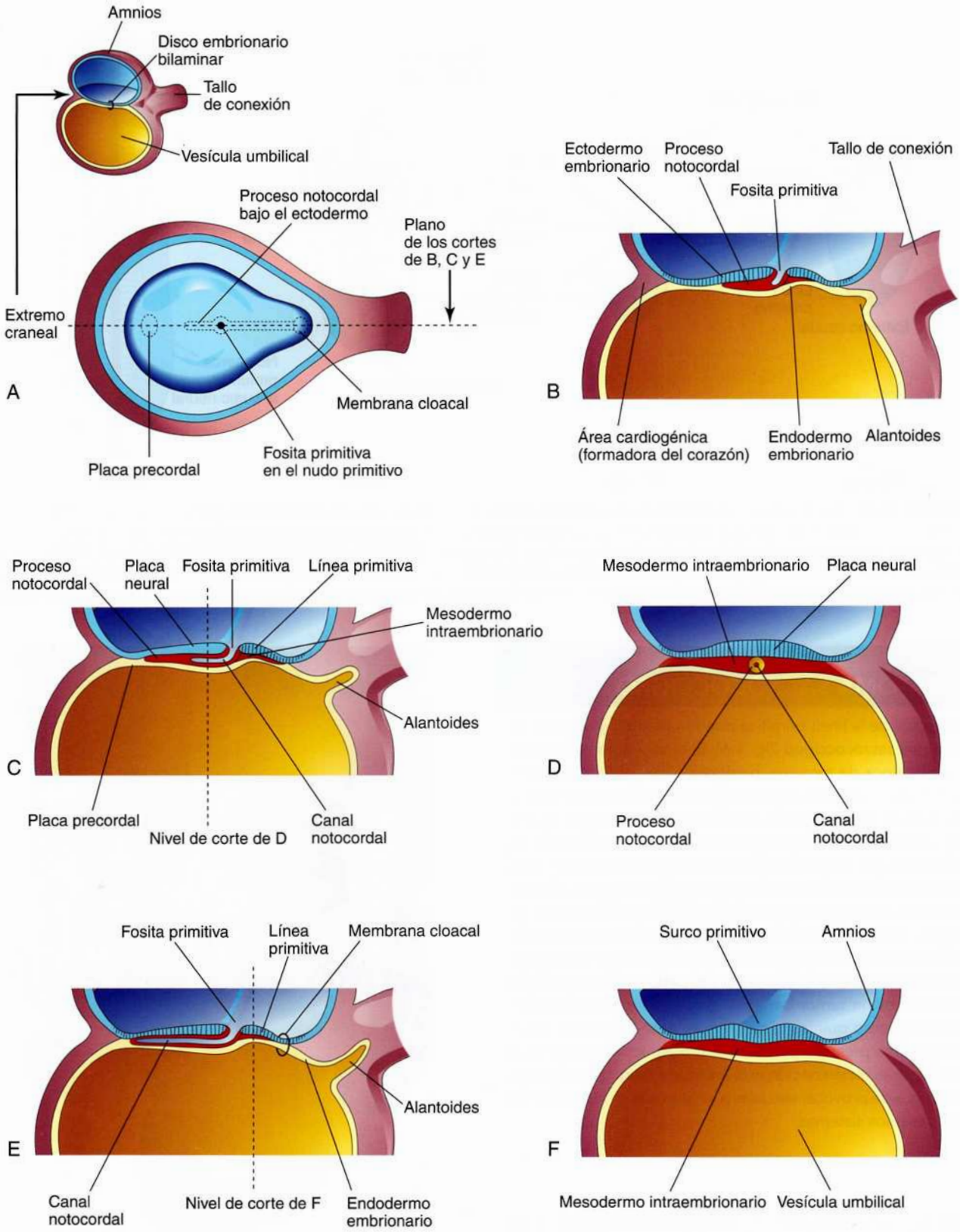

FIGURA 4-7 Ilustraciones correspondientes al proceso notocordal en fase de desarrollo. La ilustración que aparece en la parte superior izquierda se muestra a modo de orientación. **A**, Visión dorsal del disco embrionario (aproximadamente, 16 días) expuesto tras la eliminación del amnios. El proceso notocordal se muestra como si fuera visible a través del ectodermo embrionario. **B**, **C** y **E**, Cortes mediales a través del plano que se muestra en **A**, con ilustración de las fases sucesivas en el desarrollo del proceso notocordal y del canal notocordal. Las fases que se muestran en **C** y **E** se producen, aproximadamente, a los 18 días. **D** y **F**, Cortes transversales a través del disco embrionario, en los niveles que se muestran en **C** y **E**.

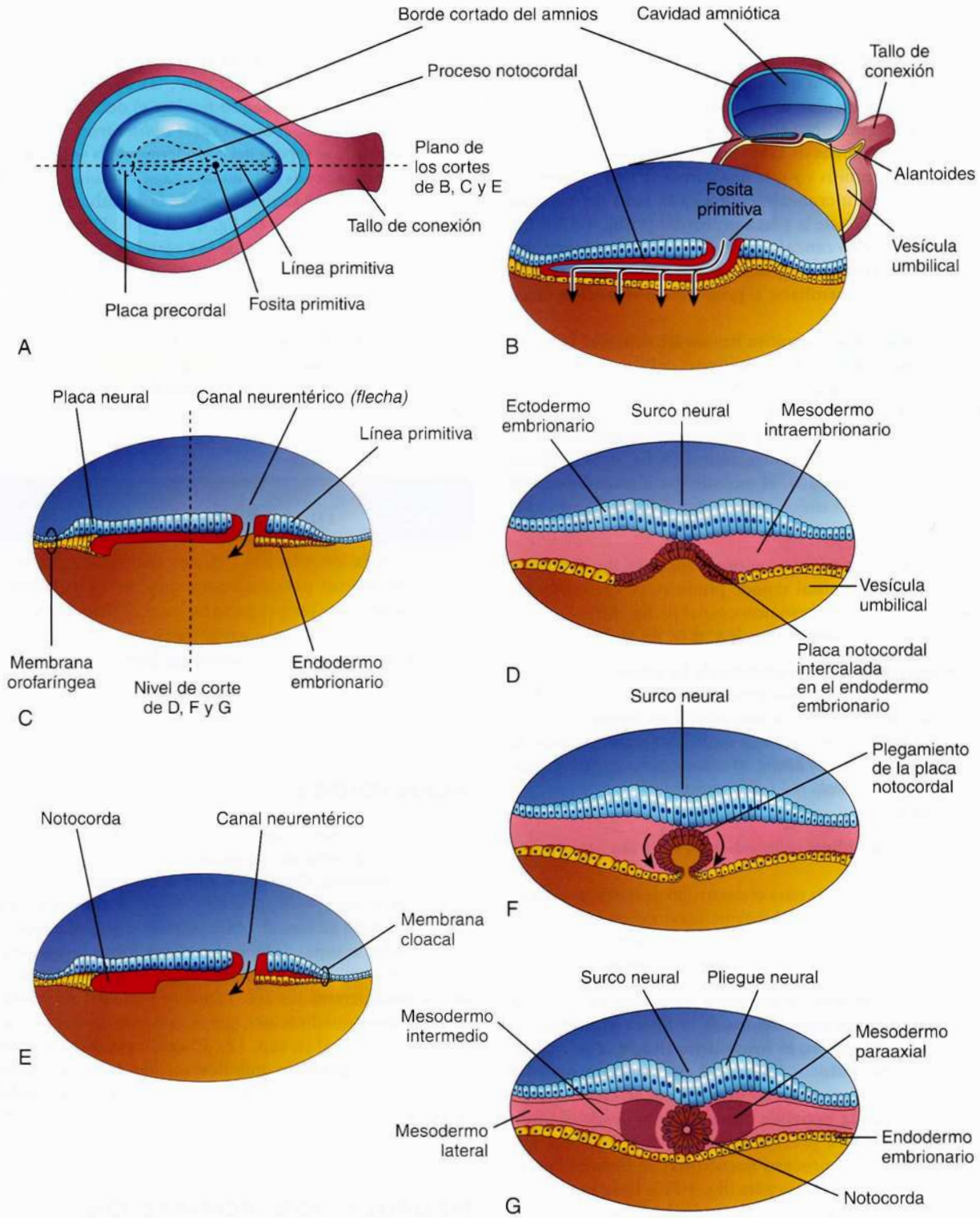

FIGURA 4-8 Ilustraciones correspondientes al desarrollo de la notocorda a partir de la transformación del proceso notocordal. **A**, Visión dorsal del disco embrionario bilaminar a los 18 días, expuesto tras la eliminación del amnios. **B**, Corte sagital y medio tridimensional del embrión. **C** y **E**, Cortes similares de embriones ligeramente mayores. **D**, **F** y **G**, Cortes transversales del disco embrionario trilaminar en los niveles mostrados en **C** y **E**.

© Elsevier. Fotocopiar sin autorización es un delito.

Las células mesenquimatosas procedentes de la línea primitiva y del proceso notocordal migran lateral y cranealmente, entre otras células mesodérmicas y también entre el ectodermo y el endodermo, hasta que alcanzan los bordes del disco embrionario. Estas células se continúan con el mesodermo extraembrionario que cubre el amnios y la vesícula umbilical (v. fig. 4-2*C* y *D*). Algunas de las células mesenquimales procedentes de la línea primitiva y que finalmente se van a convertir en mesodermo migran cranealmente a cada lado del proceso notocordal y alrededor de la placa precordal (v. fig. 4-4*A* y *C*). En esta zona se unen cranealmente y forman el mesodermo cardiogénico en el **área cardiogénica,** donde al final de la tercera semana comienza a desarrollarse el **primordio o esbozo cardíaco** (v. fig. 4-7*B* y 4-11*B*).

Caudalmente a la línea primitiva hay un área circular, la **membrana cloacal,** que señala la ubicación futura del ano (v. fig. 4-7*E*). El disco embrionario sigue siendo bilaminar en esta zona y en la **membrana orofaríngea,** pues en estas áreas el ectodermo y el endodermo están fusionados y ello impide la migración de las células mesenquimatosas entre ambos (v. fig. 4-8*C*). Hacia la mitad de la tercera semana, el mesodermo intraembrionario separa el ectodermo y el endodermo (v. fig. 4-8*D* y *G*) en todas las zonas, excepto:

- Cranealmente, en la membrana orofaríngea (v. fig. 4-8*C*).
- En el plano medio, craneal al nodo primitivo (v. fig. 4-4*A* y *B*), donde se localiza el proceso notocordal (v. fig. 4-5).
- Caudalmente, en la membrana cloacal (v. fig. 4-7*A* y *E*).

Señales instructoras procedentes de la región de la línea primitiva inducen a las células precursoras de la notocorda a formar la **notocorda,** una estructura celular en forma de varilla (v. fig. 4-8*E*). *Entre los mecanismos moleculares que generan la inducción de dichas células están, al menos, señales Shh procedentes de la placa del suelo del tubo neural.*

La **notocorda:**

- Define el eje longitudinal primordial del embrión y le confiere cierta rigidez.
- Genera señales necesarias para el desarrollo de estructuras musculoesqueléticas axiales y del sistema nervioso central (SNC).
- Contribuye a la formación de los discos intervertebrales interpuestos entre los cuerpos de dos vértebras consecutivas.

Inicialmente, el **proceso notocordal** se elonga debido a la invaginación de células procedentes de la fosita primitiva. Se desarrolla una indentación, la **fosita primitiva,** que se extiende hasta el proceso notocordal, y crea un **canal notocordal** (v. fig. 4-7*C*). Ahora, el proceso notocordal se convierte en un tubo celular que se extiende cranealmente desde el nodo primitivo hasta la placa precordal (v. figs. 4-5 y 4-7*A* a *D*). Más tarde, el suelo del proceso notocordal se fusiona con el endodermo embrionario subyacente (fig. 4-7*E*). Las capas fusionadas experimentan una degeneración gradual con formación de zonas de abertura en el suelo del proceso notocordal, lo que permite la comunicación del canal notocordal con la vesícula umbilical (v. fig. 4-8*B*). Estas aberturas confluyen rápidamente hasta que al final el suelo del canal notocordal desaparece (v. fig. 4-8*C*); los restos del proceso notocordal forman entonces una estructura aplanada y con forma de surco que se denomina **placa notocordal** (v. fig. 4-8*D*). Comenzando en el extremo craneal del embrión, las células de la placa notocordal proliferan y se pliegan hacia dentro para formar la **notocorda** (v. fig. 4-8*F* y *G*). La parte proximal del canal notocordal persiste temporalmente como **canal neuroentérico** (v. fig. 4-8*C* y *E*), que establece una comunicación transitoria entre las cavidades amniótica y la vesícula umbilical. Cuando finaliza el desarrollo de la notocorda, *el canal neuroentérico suele obliterarse.*

La notocorda se separa del endodermo de la vesícula umbilical que, de nuevo, se convierte en una capa continua (v. fig. 4-8*G*).

La notocorda se extiende desde la membrana orofaríngea hasta el nodo primitivo (v. fig. 4-5*B* y *D*). Degenera a medida que se forman los cuerpos de las vértebras, aunque pequeñas porciones de la misma persisten formando el *núcleo pulposo* de cada disco intervertebral (v. cap. 14).

La notocorda actúa como inductor primario (centro señalizador) en el embrión temprano. La notocorda en desarrollo induce el engrosamiento del ectodermo embrionario suprayacente y la formación de la **placa neural** (v. fig. 4-8*C*), primordio del SNC.

RESTOS DEL TEJIDO NOTOCORDAL

A partir de los restos vestigiales del tejido notocordal se pueden formar tumores benignos y malignos (**cordomas**). Alrededor de la tercera parte de los cordomas se localizan en la base del cráneo y se extienden hacia la nasofaringe. Los cordomas crecen lentamente y las formas malignas infiltran el hueso adyacente.

ALANTOIDES

La alantoides aparece aproximadamente el día 16 en forma de un pequeño divertículo (evaginación) en la pared caudal de la vesícula umbilical, divertículo que se extiende hasta el tallo de conexión (v. figs. 4-7*B*, *C* y *E*, y 4-8*B*). En el ser humano, la alantoides tiene un tamaño muy pequeño, pero el mesodermo de la alantoides se expande bajo el corion y forma vasos sanguíneos que nutren la placenta. La parte proximal del divertículo alantoideo original persiste durante la mayor parte del desarrollo como un tallo denominado **uraco,** que se extiende desde la vejiga hasta la región umbilical (v. cap. 12). El uraco está representado en el adulto por el **ligamento umbilical medial.** Los vasos sanguíneos del tallo alantoideo se convierten en las **arterias umbilicales** (v. fig. 4-12). La parte intraembrionaria de las venas umbilicales tiene un origen distinto.

NEURULACIÓN: FORMACIÓN DEL TUBO NEURAL

Los procesos implicados en la formación de la placa neural y de los pliegues neurales, así como en el proceso de cierre de los pliegues neurales para formar el tubo neural, se denominan **neurulación.** La neurulación se completa hacia el final de la cuarta semana, cuando se cierra el **neuroporo caudal** (v. cap. 5, fig. 5-9*A* y *B*).

QUISTES ALANTOIDEOS

Los quistes alantoideos son restos de la porción extraembrionaria de la alantoides y se localizan generalmente entre los vasos umbilicales fetales; se pueden detectar mediante ecografía. Aparecen con mayor frecuencia en la parte proximal del cordón umbilical, en la proximidad de su inserción en la pared abdominal anterior. Estos quistes suelen ser asintomáticos hasta la niñez o la adolescencia, cuando pueden infectarse o inflamarse.

Placa neural y tubo neural

A medida que se desarrolla, la notocorda induce el engrosamiento del ectodermo embrionario suprayacente que se localiza en la línea media o adyacente a ésta, y la formación de una **placa neural** alargada constituida por células epiteliales engrosadas (v. fig. 4-7*C* y *D*). El neuroectodermo de la placa neural origina el **SNC,** es decir, el encéfalo y la médula espinal. El **neuroectodermo** también origina otras estructuras, como la retina. En un primer momento, la placa neural tiene la misma longitud que la notocorda subyacente. Es rostral (extremo de la cabeza) al nodo primitivo y dorsal (posterior) a la notocorda y al mesodermo adyacente (v. fig. 4-5*B*). Conforme la notocorda aumenta su longitud, la placa neural se ensancha y, finalmente, se extiende en dirección craneal hasta la **membrana orofaríngea** (v. figs. 4-5*C* y 4-8*C*). Al final, la placa neural llega más allá de la notocorda.

Aproximadamente hacia el día 18, la placa neural muestra una invaginación en todo su eje central y forma un surco neural longitudinal medial que presenta a cada lado pliegues neurales (v. fig. 4-8*G*). Los pliegues neurales son especialmente evidentes en el extremo craneal del embrión y representan los primeros signos del desarrollo del encéfalo. Hacia el final de la tercera semana, los pliegues neurales comienzan a desplazarse de manera conjunta y a fusionarse, lo que convierte la placa neural en el tubo neural, es decir, el primordio de las vesículas cerebrales y de la médula espinal (figs. 4-9 y 4-10). Poco tiempo después, el tubo neural se separa del ectodermo superficial a medida que los pliegues neurales establecen contacto entre sí.

Las células de la cresta neural experimentan una transición de epitelial a mesenquimatosa y migran hacia zonas alejadas a medida que los pliegues neurales se fusionan entre sí y los bordes libres del ectodermo superficial (ectodermo no neural) también se fusionan, con lo que esta capa se hace continua sobre todo el tubo neural y en la parte posterior del embrión (v. fig. 4-10*E* y *F*). Más adelante, el ectodermo superficial se diferencia hacia epidermis. *La neurulación se completa durante la cuarta semana.* La formación del tubo neural es un proceso celular complejo y multifactorial en el cual está implicada una secuencia de *mecanismos moleculares* y factores extrínsecos (v. cap. 17).

Formación de la cresta neural

A medida que los pliegues neurales se fusionan para formar el **tubo neural,** parte de las células neuroectodérmicas que revisten el borde interno de cada pliegue neural pierde sus afinidades epiteliales y se une a las células adyacentes (v. fig. 4-10). Cuando el tubo neural se separa del ectodermo de superficie, las *células de la cresta neural* forman una masa irregular y aplanada, la **cresta neural,** entre el tubo neural y el ectodermo superficial suprayacente (fig. 4-10*E*). *La vía de señalización Wnt/β-catenina activa el gen homeobox GBX2, siendo esencial para el desarrollo de la cresta neural.*

Poco tiempo después, la cresta neural se desdobla en dos partes, derecha e izquierda, modificando las zonas dorsolaterales del tubo neural. De estas células se originan los ganglios sensitivos de la médula espinal y los nervios craneales. Más tarde, células de la cresta neural se desplazan hacia y sobre la superficie de los somitas. Aunque es difícil identificar estas células, la aplicación de técnicas con marcadores especiales ha revelado que las células de la cresta neural se diseminan ampliamente aunque casi siempre a lo largo de vías predefinidas. *Los procesos de diferenciación y migración de las células de la cresta neural están regulados por interacciones moleculares de genes específicos (p. ej., FOXD3, SNAIL2, SOX9 y SOX10), moléculas señalizadoras y factores de transcripción.*

Las células de la cresta neural originan los ganglios espinales (ganglios de las raíces dorsales) y los ganglios del sistema nervioso autónomo. Los ganglios de los pares craneales V, VII, IX y X también proceden en parte de las células de cresta neural. Además de formar las células ganglionares, las células de la cresta neural originan las vainas del neurolema de los nervios periféricos y contribuyen a la formación de las **leptomeninges,** es decir, la aracnoides y la piamadre (v. cap. 17, fig. 17-10). Las células de la cresta neural también contribuyen a la formación de células pigmentadas, de la médula suprarrenal y de otros muchos tejidos y órganos.

Estudios de laboratorio han demostrado la necesidad de interacciones celulares en el interior del epitelio de superficie y entre dicho epitelio y el mesodermo subyacente para establecer los límites de la placa neural y especificar las zonas donde se va a producir la transformación epitelio-mesenquimatosa. *Dichas interacciones están mediadas por las proteínas morfogenéticas óseas y por los sistemas señalizadores Wnt, Notch y FGF. Además, moléculas como las efrinas son importantes para guiar las oleadas concretas de células de la cresta neural en fase de migración.* Muchas enfermedades del ser humano se deben a alteraciones en los procesos de migración, diferenciación, o ambos, de las células de la cresta neural.

MALFORMACIONES CONGÉNITAS SECUNDARIAS A ANOMALÍAS DE LA NEURULACIÓN

Dado que la placa neural (el primordio del SNC) aparece durante la tercera semana y que da origen a los pliegues neurales y al inicio del tubo neural, las alteraciones de la neurulación pueden generar malformaciones congénitas graves del encéfalo y la médula espinal (v. cap. 17). Los **defectos del tubo neural** están entre las malformaciones congénitas más frecuentes (v. cap. 17, fig. 17-12). Hay evidencia científica que sugiere que el trastorno primario (p. ej., el uso de un medicamento teratogénico; v. cap. 20) afecta a la diferenciación celular, la adhesión celular y el mecanismo de cierre del tubo neural, por todo lo cual los pliegues neurales no se fusionan correctamente y no se forma el tubo neural.

© Elsevier. Fotocopiar sin autorización es un delito.

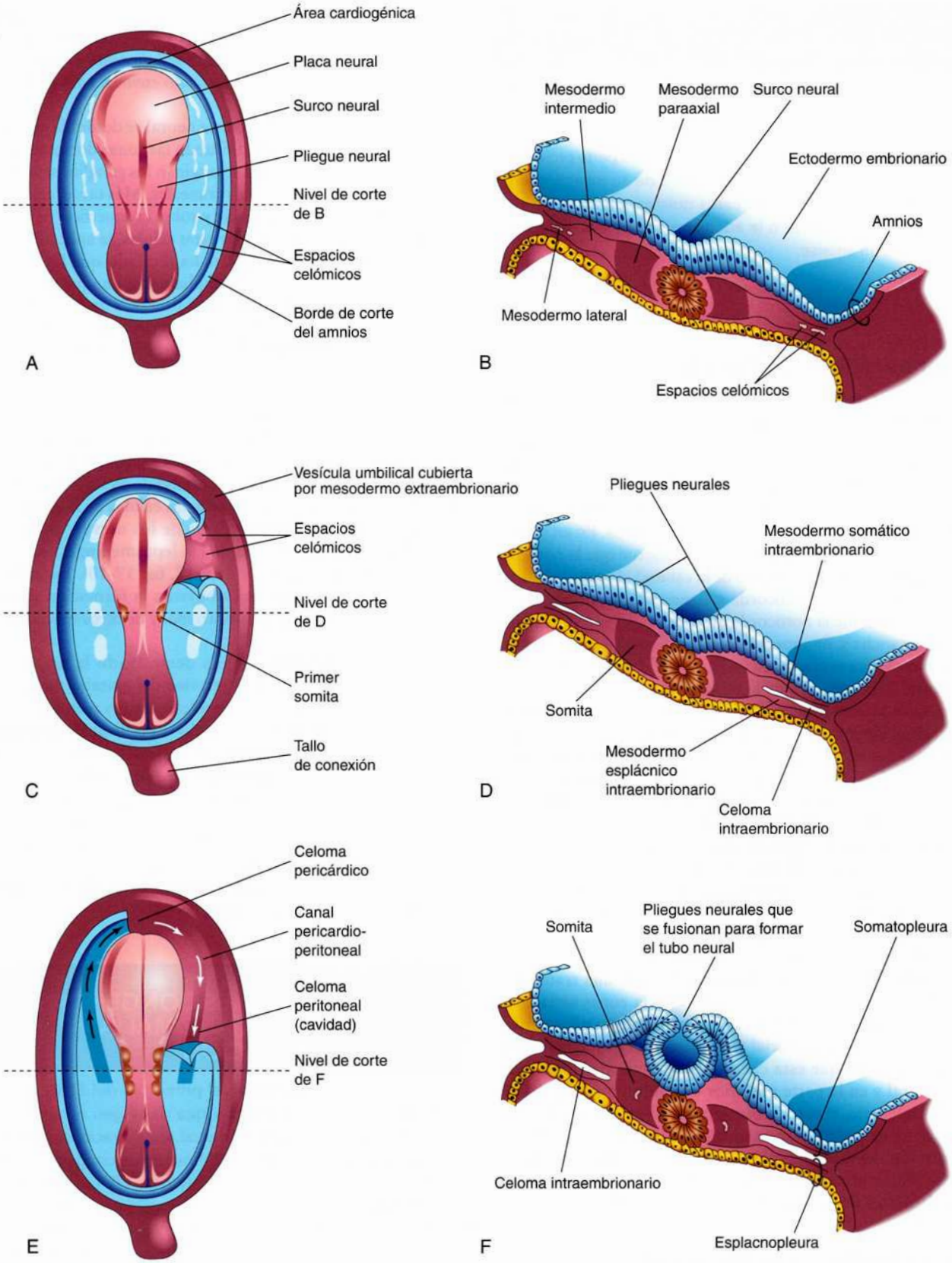

FIGURA 4-9 Esquemas correspondientes a embriones de 19 a 21 días, con ilustración del desarrollo de los somitas y del celoma intraembrionario. **A, C** y **E,** Visiones dorsales del embrión, expuesto mediante la eliminación del amnios. **B, D** y **F,** Cortes transversales a través del disco embrionario trilaminar en los niveles mostrados. **A,** Embrión presomítico de aproximadamente 18 días. **C,** Un embrión de aproximadamente 20 días en el cual se observa el primer par de somitas; a la derecha se ha retirado parte de la somatopleura para mostrar los espacios celómicos en el mesodermo lateral. **E,** Un embrión con tres pares de somitas (aproximadamente, 21 días) en el cual se observa el celoma intraembrionario con forma de herradura, expuesto a la derecha mediante la eliminación de parte de la somatopleura.

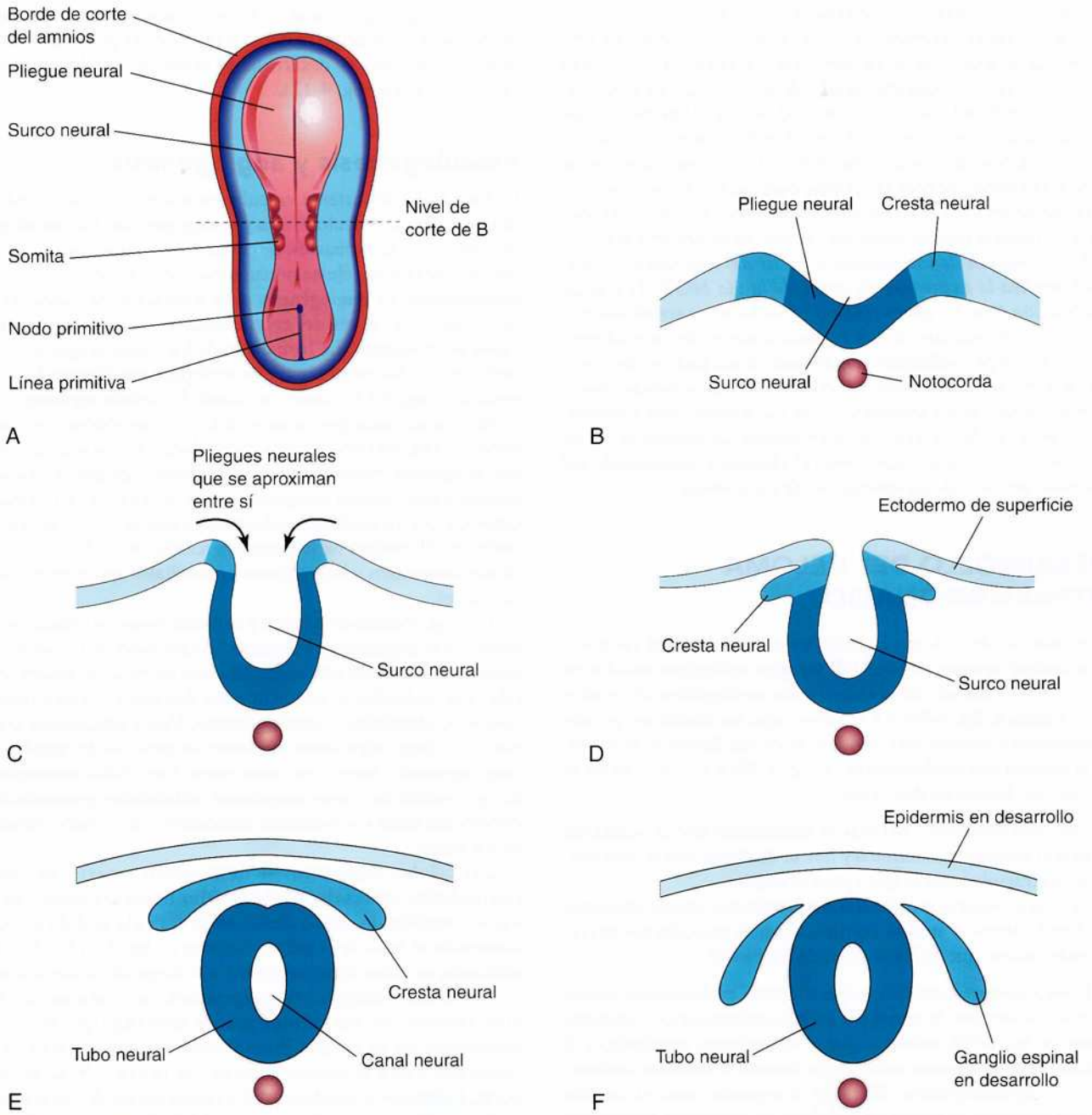

FIGURA 4-10 A-F, Representaciones esquemáticas de cortes transversales de embriones progresivamente mayores, con ilustración de la formación del surco neural, los pliegues neurales, el tubo neural y la cresta neural. A, Visión dorsal de un embrión de alrededor de 21 días.

© Elsevier. Fotocopiar sin autorización es delito.

DESARROLLO DE LOS SOMITAS

Aparte de la notocorda, las células derivadas del nodo primitivo forman el **mesodermo paraaxial** (v. figs. 4-9*B* y 4-10*A*). Esta población celular aparece en forma de una columna densa y longitudinal de células en la proximidad del nodo primitivo (figs. 4-8*G* y 4-9*B*). Cada columna se continúa lateralmente con el **mesodermo intermedio,** que experimenta un adelgazamiento paulatino hasta convertirse en una capa del mesodermo lateral. El **mesodermo lateral** se continúa con el mesodermo extraembrionario que cubre la vesícula umbilical y el amnios. Hacia el final de la tercera semana se diferencia el **mesodermo paraaxial,** que se condensa y comienza a dividirse en cuerpos cúbicos emparejados denominados **somitas** (del griego *soma,* «cuerpo»), que se disponen en una secuencia craneocaudal.

Estos bloques de mesodermo se localizan a cada lado del tubo neural en desarrollo (v. fig. 4-9*C* a *F*). Durante el *período somítico del desarrollo humano* (días 20 a 30) se forman unos 38 pares de somitas. El tamaño y la forma de los somitas están condicionados por interacciones intercelulares. Hacia el final de la quinta semana hay de 42 a 44 pares de somitas. Los somitas protruyen de forma bien definida en la superficie del embrión y tienen una forma relativamente triangular en los cortes transversales (v. fig. 4-10*A* a *F*). Dado que los somitas son tan evidentes durante la cuarta y la quinta semana, representan uno de los diferentes criterios utilizados para determinar la edad del embrión (v. cap. 5, tabla 5-1).

Los somitas aparecen inicialmente en la futura región occipital de la cabeza del embrión (v. fig. 4-9*C* a *F*). Al poco tiempo comienzan a desarrollarse en dirección craneocaudal y originan la mayor parte del ***esqueleto axial*** y de la musculatura asociada, así como también la dermis cutánea adyacente. El primer par de somitas aparece muy cerca del sitio donde se forma la placoda ótica, caudalmente a ésta (v. fig. 4-9*C*). Los axones motores de la médula espinal inervan las células musculares de los somitas a través de un proceso que requiere la guía adecuada de los axones desde la médula espinal hasta las células diana apropiadas.

La formación de los somitas a partir del mesodermo paraaxial implica la expresión de genes de la vía NOTCH (vía de señalización Notch), genes HOX y otros factores señalizadores. Además, la formación de los somitas a partir del mesodermo paraaxial está precedida por la expresión de los factores de transcripción en cabeza de tenedor FoxC1 y FoxC2, al tiempo que el patrón craneocaudal segmentario de los somitas está regulado por la señal Delta-Notch. Se ha propuesto la existencia de un oscilador o reloj molecular como el elemento responsable del ordenado proceso de secuenciación de los somitas.

DESARROLLO DEL CELOMA INTRAEMBRIONARIO

6

El primordio del celoma intraembrionario (cavidad corporal embrionaria) aparece en forma de **espacios celómicos** aislados en el mesodermo lateral y en el *mesodermo cardiogénico* (*formador del corazón;* v. fig. 4-9*A* y C). Estos espacios muestran pronto coalescencia y forman una cavidad única con forma de herradura, el **celoma intraembrionario** (v. fig. 4-9*D* y *E*), que divide el mesodermo lateral en dos capas:

- Una capa somática o parietal de mesodermo lateral localizada bajo el epitelio ectodérmico y que se continúa con el mesodermo extraembrionario que cubre el amnios.
- Una capa esplácnica o visceral de mesodermo lateral adyacente al endodermo y que se continúa con el mesodermo extraembrionario que cubre la vesícula umbilical.

El *mesodermo somático* y el ectodermo embrionario suprayacente constituyen la pared del cuerpo embrionario, o **somatopleura** (v. fig. 4-9*F*), mientras que el mesodermo esplácnico y el endodermo embrionario subyacente forman el intestino embrionario, o *esplacnopleura*. Durante el segundo mes, el celoma intraembrionario se divide en tres tipos de cavidades corporales: *cavidad pericárdica, cavidades pleurales y cavidad peritoneal.* En el capítulo 8 se incluye la descripción de estas divisiones del celoma intraembrionario.

DESARROLLO INICIAL DEL SISTEMA CARDIOVASCULAR

Al final de la segunda semana, el embrión se nutre a partir de la sangre materna mediante difusión a través del celoma extraembrionario y de la vesícula umbilical. Al comienzo de la tercera semana, en el mesodermo extraembrionario de la vesícula umbilical, en el tallo embrionario y en el corion se inician los procesos de formación de los vasos sanguíneos (fig. 4-11). Los **vasos sanguíneos embrionarios** comienzan a desarrollarse aproximadamente 2 días después. La formación inicial del sistema cardiovascular se correlaciona con la necesidad urgente de vasos sanguíneos que aporten al embrión oxígeno y nutrientes procedentes de la circulación materna a través de la placenta. Durante la tercera semana se desarrolla el primordio de la circulación uteroplacentaria (fig. 4-12).

Vasculogénesis y angiogénesis

La formación del sistema vascular embrionario ocurre mediante dos procesos: la vasculogénesis y la angiogénesis. La **vasculogénesis** consiste en la formación de canales vasculares nuevos a través del ensamblaje de células precursoras individuales denominadas **angioblastos.** La **angiogénesis** es la formación de vasos sanguíneos nuevos a través del crecimiento y la ramificación de los vasos preexistentes. La formación de los vasos sanguíneos en el embrión y en las membranas extraembrionarias durante la tercera semana (v. fig. 4-11) comienza cuando las células mesenquimales se diferencian hacia precursoras de las células endoteliales, denominadas angioblastos (células formadoras de vasos sanguíneos), que se agrupan creando acúmulos celulares angiogénicos aislados, denominadas **islotes sanguíneos,** que se asocian a la vesícula umbilical o a los cordones endoteliales existentes en el interior del embrión. Al confluir hendiduras intercelulares en el interior de los islotes sanguíneos y los **cordones endoteliales** aparecen pequeñas cavidades.

Los angioblastos se aplanan y se transforman en células endoteliales que se disponen alrededor de las cavidades de los islotes sanguíneos, y forman el endotelio. Muchas de estas cavidades revestidas por endotelio se fusionan poco después y forman redes de canales endoteliales (vasculogénesis). Vasos adicionales crecen hacia las áreas adyacentes mediante un proceso de ramificación (angiogénesis) y fusión con otros vasos. Las células mesenquimales que rodean los **vasos sanguíneos endoteliales** primordiales se diferencian hacia los elementos musculares y del tejido conjuntivo de los vasos.

Las **células sanguíneas** se desarrollan a partir de células endoteliales especializadas (epitelio hemangiógeno) de los vasos a medida que éstos crecen en la vesícula umbilical y en la alantoides al final de la tercera semana (v. fig. 4-11*E* y *F*) y, más adelante, en sitios especializados a lo largo de la aorta dorsal.

Las células sanguíneas progenitoras se originan también directamente de las células madre hemangiopoyéticas. La formación de la sangre (hematogénesis) en el embrión no comienza hasta la quinta semana. Se inicia a lo largo de la aorta, y después se produce en diferentes partes del mesénquima embrionario, principalmente en el hígado y más tarde en el bazo, la médula ósea y también los ganglios linfáticos. Los eritrocitos fetales y del adulto proceden de las *células progenitoras hematopoyéticas.*

Sistema cardiovascular primordial

El **corazón** y los **grandes vasos** se forman a partir de las células mesenquimatosas en el *área cardiogénica* (v. figs. 4-9*A* y 4-11*B*). Durante la tercera semana se desarrollan canales pares y longitudinales que están revestidos por endotelio, los **tubos cardíacos endocárdicos,** que finalmente se fusionan y forman el **tubo cardíaco primitivo** (v. fig. 4-12). El corazón tubular establece conexiones con los vasos sanguíneos en el embrión, conectando el tallo de conexión, el corion y la vesícula umbilical para formar el **sistema cardiovascular primitivo.** Hacia el final de la tercera semana ya hay circulación sanguínea y *el corazón comienza a latir aproximadamente a partir del día 21 o 22.*

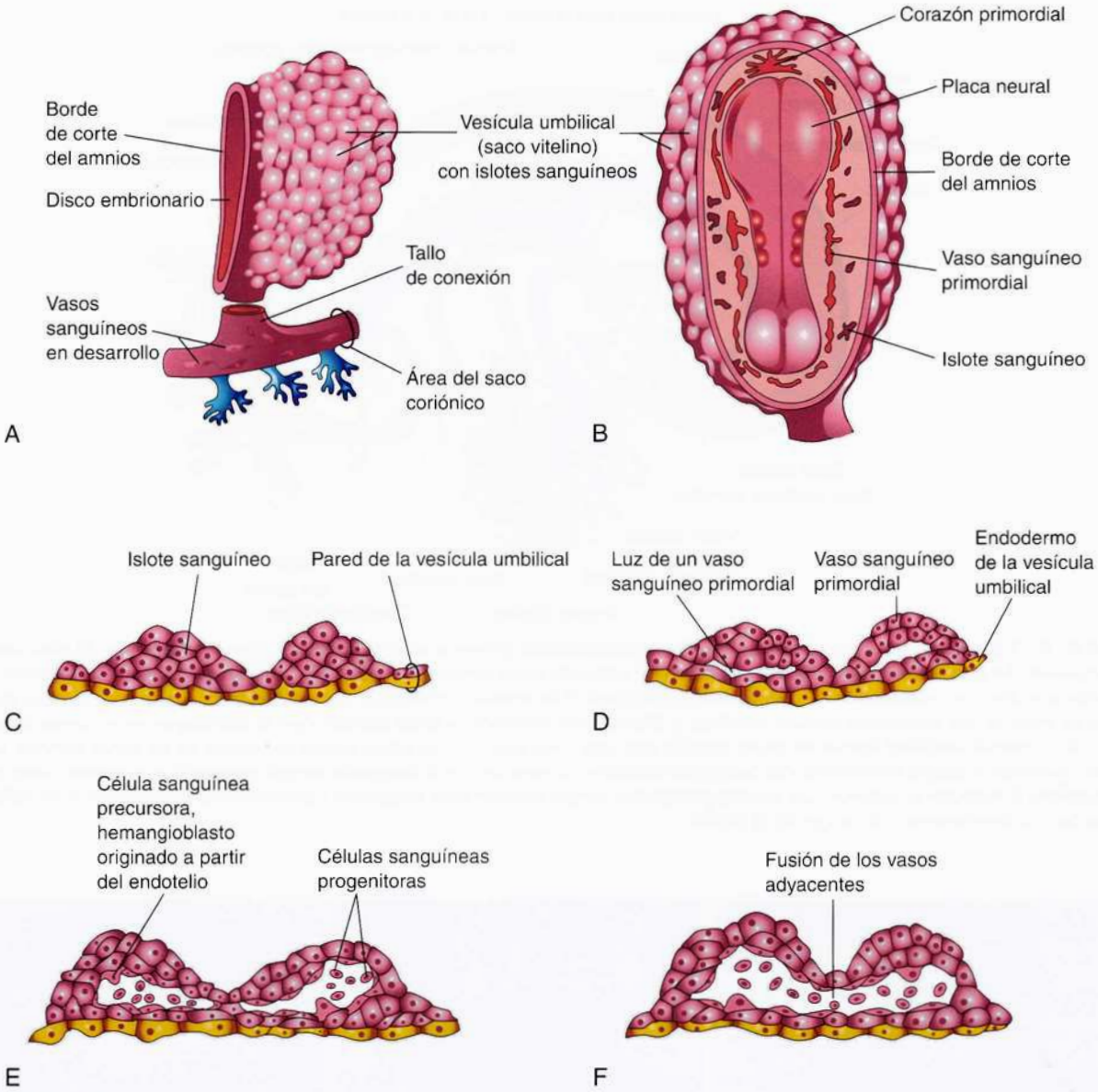

FIGURA 4-11 Fases sucesivas en el desarrollo de la sangre y los vasos sanguíneos. A, Visión lateral de la vesícula umbilical y de parte del saco coriónico (aproximadamente, 18 días). B, Visión dorsal del embrión expuesto mediante la eliminación del amnios (aproximadamente, 20 días). C a F, Cortes de los islotes sanguíneos donde se muestran las fases sucesivas en el desarrollo de la sangre y de los vasos sanguíneos.

El sistema cardiovascular es el primer sistema orgánico que alcanza un estado funcional. El latido cardíaco embrionario se puede detectar mediante ecografía Doppler durante la cuarta semana, aproximadamente 6 semanas después de la última menstruación normal (fig. 4-13).

DESARROLLO DE LAS VELLOSIDADES CORIÓNICAS

Las **vellosidades coriónicas primarias** comienzan a ramificarse poco tiempo después de su aparición, al final de la segunda semana. Al principio de la tercera semana, el mesénquima crece hacia estas vellosidades primarias, formando un núcleo de tejido mesenquimatoso. Las vellosidades de esta fase, denominadas **vellosidades coriónicas secundarias,** cubren toda la superficie del saco coriónico (fig. 4-14*A* y *B*). Algunas células mesenquimales de las vellosidades se diferencian al poco tiempo con la formación de capilares y de células sanguíneas (fig. 4-14*C* y *D*). Se denominan **vellosidades coriónicas terciarias** cuando ya son visibles los vasos sanguíneos en su interior.

Los capilares de las vellosidades coriónicas se fusionan y forman **redes arteriocapilares,** que al poco tiempo se conectan con el corazón embrionario a través de los vasos que se diferencian en el mesénquima del corion y del tallo de conexión (v. fig. 4-12). Hacia el final de la tercera semana la sangre embrionaria comienza a fluir lentamente a través de los capilares de las vellosidades coriónicas. El oxígeno y los nutrientes de la sangre materna existente en el **espacio intervelloso** difunden a través de las paredes de las vellosidades y alcanzan la sangre del embrión (v. fig. 4-14*C* y *D*). Además, el dióxido de carbono y los productos de desecho difunden hasta la sangre materna desde la sangre de los capilares fetales y a través de la pared de las vellosidades coriónicas. Al mismo tiempo, las células del citotrofoblasto de las vellosidades coriónicas proliferan y se extienden en el sincitiotrofoblasto, formando una **cubierta**

© Elsevier. Fotocopiar sin autorización es un delito.

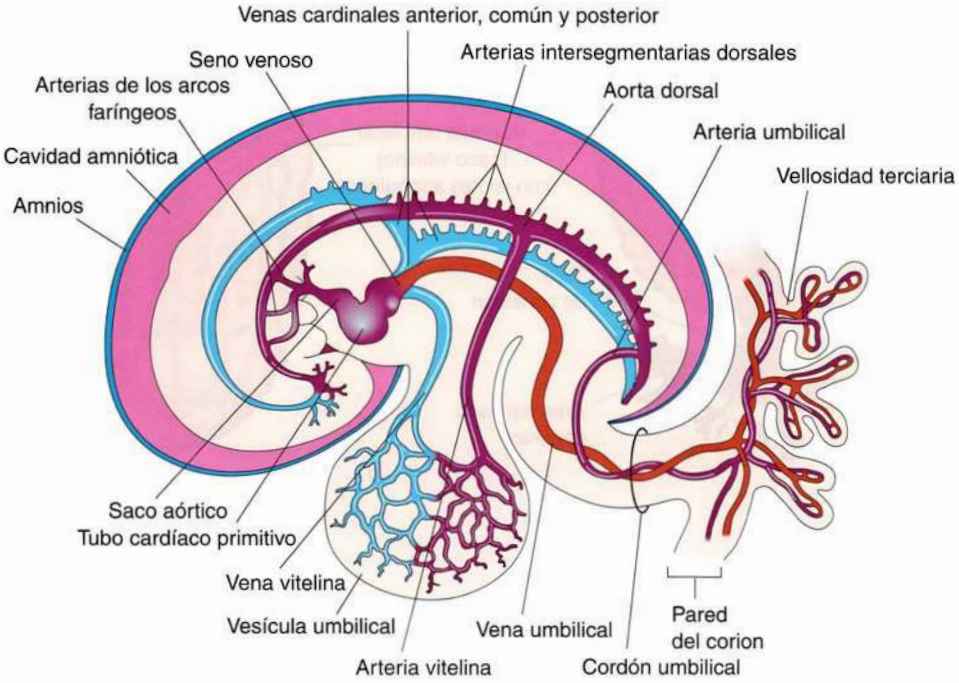

FIGURA 4-12 Esquema correspondiente al sistema cardiovascular primitivo en un embrión de, aproximadamente, 21 días, visto desde el lado izquierdo. Se puede observar la fase transitoria de los pares de vasos simétricos. Cada tubo cardíaco se continúa dorsalmente con una aorta dorsal, que discurre caudalmente. Las ramas de las aortas son: *1)* las arterias umbilicales, que establecen conexión con los vasos del corion; *2)* las arterias vitelinas que alcanzan la vesícula umbilical, y *3)* las arterias intersegmentarias dorsales que se distribuyen en el cuerpo del embrión. Los vasos de la vesícula umbilical forman un plexo vascular que está conectado con los tubos cardíacos a través de las venas vitelinas. Las venas cardinales devuelven la sangre procedente del cuerpo del embrión. La vena umbilical transporta sangre oxigenada y nutrientes hasta el corion, que proporciona la nutrición al embrión. Las arterias transportan sangre escasamente oxigenada y productos de desecho hacia las vellosidades coriónicas para su transferencia a la sangre de la madre.

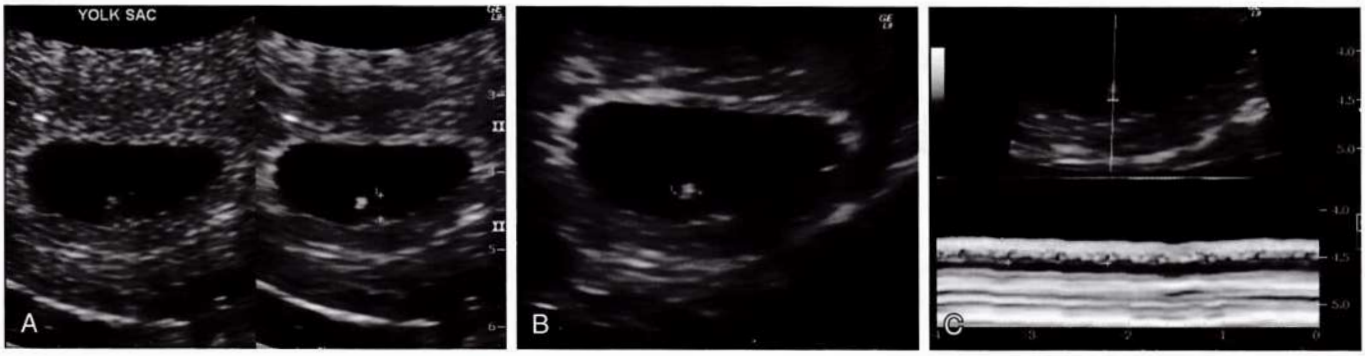

FIGURA 4-13 Ecografía intravaginal correspondiente a un embrión de 4 semanas. **A,** Vesícula umbilical secundaria (calibradores, 2 mm). **B,** Embrión de 4 semanas con aspecto brillante (ecogénico; calibradores, 2,4 mm). **C,** Actividad cardíaca de 116 lat./min demostrada mediante el modo de movimiento. Los calibradores se utilizan para abarcar 2 latidos. *(Por cortesía del Dr. E.A. Lyons, profesor de Radiología, Obstetricia y Ginecología, Health Sciences Centre, University of Manitoba, Winnipeg, Manitoba, Canadá.)*

citotrofoblástica extravellositaria (v. fig. 4-14C), que rodea gradualmente el saco coriónico y lo une al endometrio.

Las vellosidades que se unen a los tejidos maternos a través de la cubierta citotrofoblástica son las **vellosidades coriónicas troncales** (vellosidades de anclaje). Por su parte, las vellosidades que crecen desde las zonas laterales de las vellosidades troncales se denominan **vellosidades coriónicas ramificadas.** Es precisamente a través de las paredes de las vellosidades ramificadas donde se produce el intercambio principal de material entre la sangre de la madre y el embrión. Las vellosidades ramificadas (v. cap. 7, fig. 7-5) están bañadas por la sangre materna del espacio intervelloso, en continuo recambio (v. fig. 4-14C).

RESUMEN DE LA TERCERA SEMANA

- El **disco embrionario bilaminar** se convierte en un **disco embrionario trilaminar** durante la **gastrulación.** Estos cambios comienzan con la aparición de la **línea primitiva,** lo que se produce al comienzo de la tercera semana en forma de un engrosamiento del epiblasto en el extremo caudal del disco embrionario.
- La **línea primitiva** procede de la migración de las células del epiblasto hasta el plano medial del disco. La invaginación de las células epiblásticas a partir de la línea primitiva origina las células mesenquimatosas, que migran ventral, lateral y cranealmente entre el **epiblasto** y el **hipoblasto.**

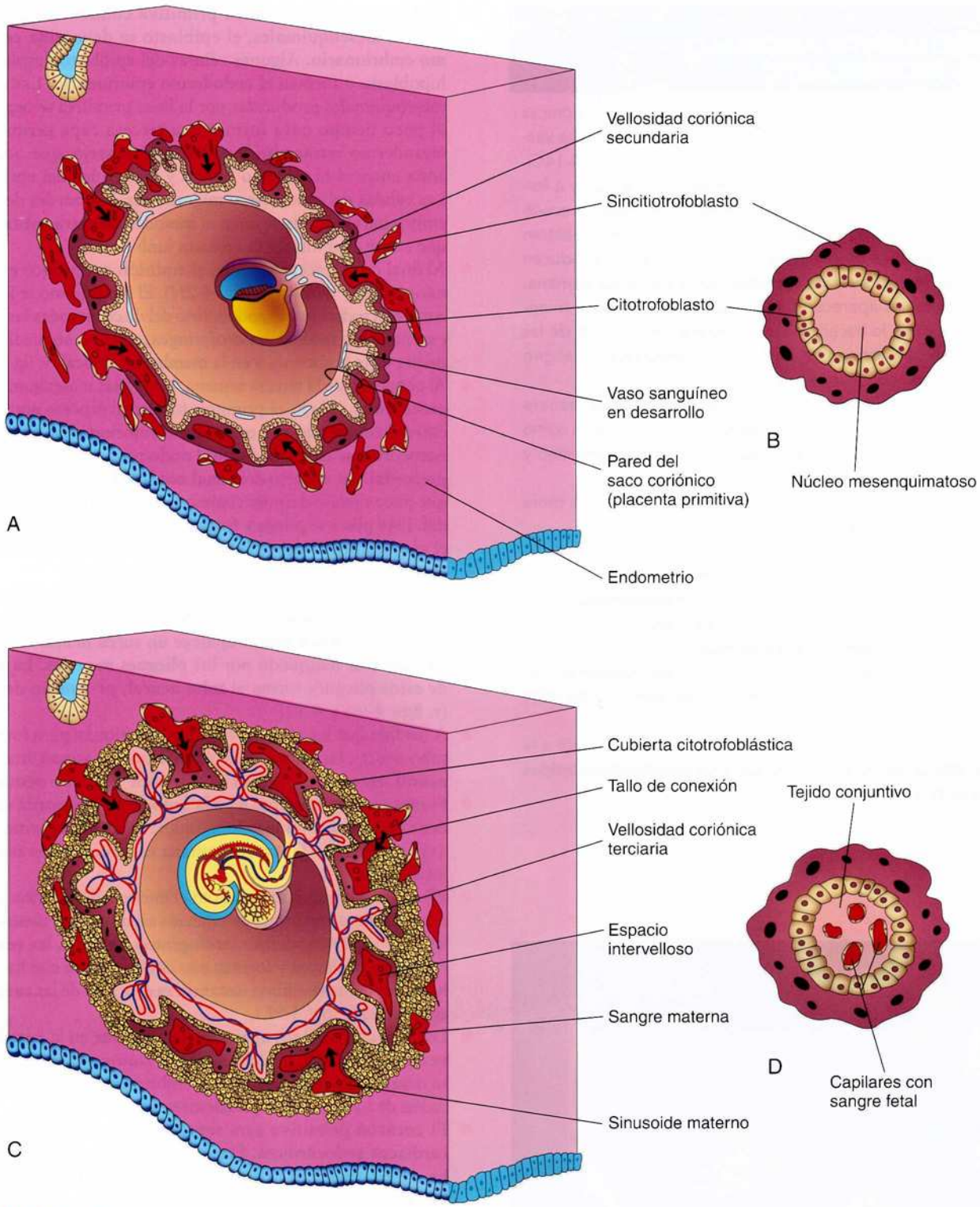

FIGURA 4-14 Esquemas ilustrativos de la transformación de las vellosidades coriónicas secundarias en vellosidades coriónicas terciarias. También se muestra la formación inicial de la placenta. A, Corte sagital de un embrión (aproximadamente, 16 días). B, Corte de una vellosidad coriónica secundaria. C, Corte de un embrión implantado (aproximadamente, 21 días). D, Corte de una vellosidad coriónica terciaria. La sangre fetal de los capilares está separada de la sangre materna que rodea a la vellosidad por el endotelio del capilar, el tejido conjuntivo embrionario, el citotrofoblasto y el sincitiotrofoblasto.

© Elsevier. Fotocopiar sin autorización es un delito.

CRECIMIENTO ANÓMALO DEL TROFOBLASTO

En ocasiones, el embrión muere y las vellosidades coriónicas (v. fig. 4-14*A*) no completan su desarrollo, es decir, no se vascularizan para formar **vellosidades terciarias** (v. fig. 4-14*C*). Estas vellosidades de carácter degenerativo dan lugar a formaciones quísticas (**mola hidatidiforme**), cuyo aspecto recuerda al de un racimo de uvas (fig. 4-15). Las molas muestran grados variables de proliferación del trofoblasto y producen cantidades excesivas de **gonadotropina coriónica humana.** Algunas molas aparecen tras un aborto espontáneo, mientras que otras lo hacen tras un parto normal. El 3-5% de las molas se transforman en un proceso trofoblástico maligno denominado coriocarcinoma.

El **coriocarcinoma** metastatiza (se disemina) de manera invariable a través del torrente sanguíneo hacia lugares como los pulmones, la vagina, el hígado, los huesos, el intestino y el cerebro.

Los mecanismos principales del desarrollo de la **mola hidatidiforme completa** son los siguientes:

- Fecundación de un ovocito vacío (sin pronúcleo o con un pronúcleo inactivo) por parte de un espermatozoide, seguido de una duplicación (**mola monospérmica**).
- Fecundación de un ovocito vacío por dos espermatozoides (**mola dispérmica**).

La mayoría de las molas hidatidiformes completas son monospérmicas. En ambos tipos, el origen genético del ADN nuclear es paterno.

La **mola hidatidiforme parcial** se debe generalmente a la fecundación de un ovocito por parte de dos espermatozoides (**dispermia**).

FIGURA 4-15 Imagen ecográfica que muestra una mola hidatidiforme completa. Obsérvense los numerosos espacios quísticos de pequeño tamaño. El «signo de racimo de uvas» es una característica típica de un embarazo molar. *(Por cortesía de los Dres. Maulik S. Patel y Frank Gaillard, Radiopaedia.com.)*

- Tan pronto como la línea primitiva comienza a producir células mesenquimales, el epiblasto se denomina **ectodermo embrionario.** Algunas células del epiblasto desplazan el hipoblasto y forman el **endodermo embrionario.** Las células mesenquimales producidas por la línea primitiva se organizan al poco tiempo para formar una tercera capa germinal, el **mesodermo intraembrionario o embrionario,** que ocupa la zona entre el hipoblasto previo y las células del epiblasto. Las células del mesodermo migran hasta los bordes del disco embrionario, donde se unen al **mesodermo extraembrionario** que cubre el amnios y la vesícula umbilical.
- Al final de la tercera semana, el embrión es un disco embrionario plano y ovoideo (v. fig. 4-2*H*). El mesodermo se localiza entre el ectodermo y el endodermo del disco en todas las zonas, excepto en la **membrana orofaríngea,** en el plano medial ocupado por la notocorda y en la **membrana cloacal** (v. fig. 4-8*E*).
- Al comienzo de la tercera semana, las células mesenquimatosas procedentes de la línea primitiva forman el **proceso notocordal** entre el ectodermo y el endodermo embrionarios. El proceso notocordal se extiende desde el nodo primitivo hasta la **placa precordal.** En el suelo del **canal notocordal** se abren orificios que poco tiempo después coalescen y forman la **placa notocordal.** Esta placa se pliega y forma la **notocorda,** que representa el eje primordial del embrión alrededor del cual se forma el **esqueleto axial** (es decir, la columna vertebral).
- La **placa neural** aparece en forma de un engrosamiento del ectodermo embrionario inducido por la notocorda en desarrollo. En la placa neural aparece un **surco neural** longitudinal que está flanquedo por los **pliegues neurales.** La fusión de estos pliegues forma el **tubo neural,** primordio del **SNC** (v. figs. 4-9*A* y 4-10)
- A medida que los pliegues neurales se fusionan para formar el tubo neural, las células neuroectodérmicas forman una **cresta neural,** entre el ectodermo de superficie y el tubo neural.
- El mesodermo existente a cada lado de la notocorda se condensa y forma columnas longitudinales de mesodermo paraaxial; al final de la tercera semana estas columnas originan los **somitas.**
- El **celoma** (cavidad) existente en el interior del embrión aparece inicialmente en forma de espacios aislados en el mesodermo lateral y en el mesodermo cardiogénico. Después, las **vesículas celómicas** coalescen y forman una cavidad única con forma de herradura, que en última instancia es el origen de las **cavidades corporales** (v. fig. 4-9*E*).
- Los **vasos sanguíneos** aparecen inicialmente en la pared de la vesícula umbilical, la alantoides y el corion, y al poco tiempo se desarrollan en el interior del embrión. Los eritrocitos proceden de los diferentes precursores hematopoyéticos.
- El **corazón primitivo** está representado por los **dos tubos cardíacos endocárdicos.** Hacia el final de la tercera semana, los tubos cardíacos se fusionan y forman un **corazón tubular,** al que se conectan los vasos del embrión, de la vesícula umbilical, el corion y el tallo de conexión, formando el **sistema cardiovascular primitivo** (v. fig. 4-12).
- Las **vellosidades coriónicas primarias** se convierten en **vellosidades coriónicas secundarias** a medida que adquieren núcleos centrales de mesénquima. Antes del final de la tercera semana se desarrollan capilares en las vellosidades coriónicas secundarias, lo que las transforma en **vellosidades coriónicas terciarias** (v. fig. 4-14*C*). Extensiones del citotrofoblasto procedentes de estas vellosidades troncales se fusionan y forman una **cubierta citotrofoblástica** que ancla el saco coriónico al endometrio.

PROBLEMAS CON ORIENTACIÓN CLÍNICA

CASO 4-1

Una mujer de 30 años se queda embarazada 2 meses después de dejar de tomar anticonceptivos orales. Aproximadamente 3 semanas después, presenta un aborto espontáneo temprano.

- ¿Cómo influyen las hormonas de los anticonceptivos orales en los ciclos ovárico y menstrual?
- ¿Cuál podría ser la causa de este aborto espontáneo?

CASO 4-2

Una mujer de 25 años con antecedentes de ciclos menstruales regulares muestra un retraso de 5 días en el inicio de la menstruación. Se somete a una extracción menstrual (evacuación uterina). Se evalúa el tejido extraído para comprobar si hay signos de embarazo.

- ¿Qué método de radioinmunoanálisis de alta sensibilidad permitiría detectar el embarazo en esta fase tan temprana?
- ¿Qué hallazgos clínicos indicarían un embarazo temprano?
- ¿Qué edad tendría en este momento el producto de la concepción?

CASO 4-3

Una mujer que está en situación de amenorrea se muestra preocupada por el hecho de que la semana anterior tomó un vaso de vino y por la posibilidad de que ello pudiera haber perjudicado al embrión.

- ¿Qué sistemas orgánicos experimentan un desarrollo precoz durante la tercera semana?
- ¿Qué malformación congénita grave podría deberse a factores teratogénicos (v. cap. 20) que actúan durante esta fase del desarrollo?
- ¿Qué información compartiría con la paciente?

CASO 4-4

Un lactante de sexo femenino presenta un tumor de gran tamaño localizado entre el ano y el sacro. Se establece un diagnóstico de teratoma sacrococcígeo y se reseca quirúrgicamente el tumor.

- ¿Cuál es el probable origen embriológico de este tumor?
- Explique las razones por las cuales estos tumores contienen a menudo tipos diversos de tejidos derivados de las tres capas germinativas.

CASO 4-5

Una mujer con antecedentes de abortos espontáneos tempranos es evaluada mediante ecografía para determinar si el embrión sigue implantado.

- ¿Tiene la ecografía algún valor para evaluar el embarazo durante la tercera semana? En caso afirmativo, ¿deben emplearse técnicas ecográficas especiales?
- ¿Qué estructuras podrían identificarse?
- En caso de que la prueba de embarazo fuera negativa, ¿sería correcto asumir que la mujer no está embarazada? Razone la respuesta.
- ¿Podría presentar un embarazo extrauterino?

La discusión de estos problemas se recoge en el Apéndice al final del libro.

BIBLIOGRAFÍA Y LECTURAS RECOMENDADAS

De Val S: Key transcriptional regulators of early vascular development, *Arterioscler Thromb Vasc Biol* 31:1469, 2011.

Dias AS, de Almeida I, Belmonte JM: Somites without a clock, *Science* 343:791, 2014.

Downs KM: The enigmatic primitive streak: prevailing notions and challenges concerning the body axis of mammals, *Bioessays* 31:892, 2009.

Gasser RF: Evidence that some events of mammalian embryogenesis can result from differential growth, making migration unnecessary, *Anat Rec B New Anat* 289B:53, 2006.

Gibb S, Maroto M, Dale JK: The segmentation clock mechanism moves up a notch, *Trends Cell Biol* 20:593, 2010.

Gucciardo L, Uyttebroek A, De Wever I, et al: Prenatal assessment and management of sacrococcygeal teratoma, *Prenat Diagn* 31:678, 2011.

Hall BK: *Bones and cartilage: developmental skeletal biology*, Philadelphia, 2005, Elsevier.

Hur E-M, Zhou F-Q: GSK3 signalling in neural development, *Nature Rev Neurosci* 11:539, 2010.

Jagannathan-Bogdan M, Zon LI: Hematopoiesis, *Development* 140:2463, 2013.

Lewis J, Hanisch A, Holder M: Notch signaling, the segmentation clock, and the patterning of vertebrate somites, *J Biol* 8:44, 2009.

Liu W, Komiya Y, Mezzacappa C, et al: MIM regulates vertebrate neural tube closure, *Development* 138:2035, 2011.

Mayor R, Theveneau E: The neural crest, *Development* 140:2247, 2013.

Piccolo S: Developmental biology: mechanics in the embryo, *Nature* 504:223, 2013.

Satoh N, Tagawa K, Takahasi H: How was the notochord born? *Evol Dev* 14:56, 2012.

Savage P: Gestational trophoblastic disease. In Magowan BA, Owen P, Thomson A, editors: *Clinical obstetrics and gynaecology*, ed 3, Philadelphia, 2014, Saunders.

Slack JMW: *Essential developmental biology*, ed 2, Oxford, 2006, Blackwell.

Tovar JA: The neural crest in pediatric surgery, *J Pediatr Surg* 42:915, 2007.

Zorn AM, Wells JM: Vertebrate endoderm development and organ formation, *Annu Rev Cell Dev Biol* 25:221, 2009.

© Elsevier. Fotocopiar sin autorización es un delito.

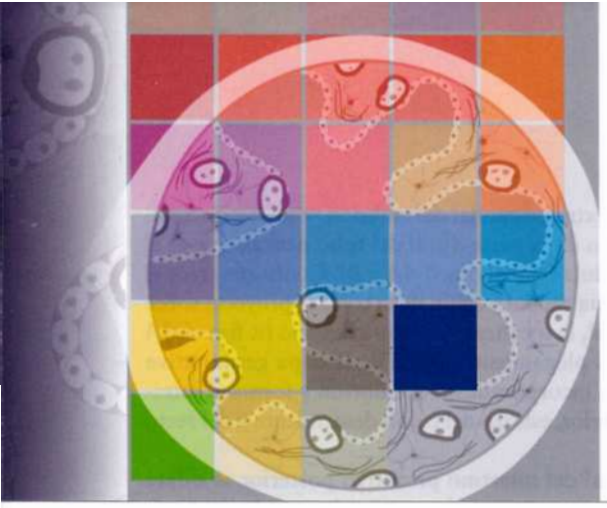

CAPÍTULO

5

De la cuarta a la octava semana del desarrollo humano

Fases del desarrollo embrionario 69
Plegamiento del embrión 70
Plegamiento del embrión en el plano medio 70
Plegamiento del embrión en el plano horizontal 70
Derivados de las capas germinativas 70
Control del desarrollo embrionario 72
Aspectos destacados de la cuarta a la octava semana 74
Cuarta semana 74
Quinta semana 75
Sexta semana 75
Séptima semana 78
Octava semana 84
Estimación de la edad embrionaria 85
Resumen de la cuarta a la octava semana 87
Problemas con orientación clínica 88

Todas las estructuras externas e internas principales quedan establecidas durante las semanas cuarta a octava. Al final de este período embrionario ya se han empezado a desarrollar los órganos y sistemas más importantes. La forma del embrión se modifica a medida que se forman los tejidos y los órganos, de manera que hacia el final de la octava semana ya tiene un aspecto claramente humano. Dado que los tejidos y los órganos se diferencian con rapidez, la exposición del embrión a factores teratogénicos durante este período puede originar malformaciones congénitas importantes. Los **teratógenos** son agentes (como medicamentos y virus) que causan malformaciones congénitas directamente o que aumentan su incidencia (v. cap. 20).

FASES DEL DESARROLLO EMBRIONARIO

El desarrollo humano se puede dividir en tres fases, que en alguna medida están relacionadas entre sí:

- La primera fase es la del **crecimiento,** que comprende la división celular y la elaboración de productos celulares.
- La segunda fase es la de **morfogénesis,** que supone el desarrollo de la forma, el tamaño y otras características de un órgano concreto, una parte del mismo o del cuerpo entero. La morfogénesis es un proceso molecular complejo controlado por la expresión y la regulación de genes específicos, que tiene lugar secuencialmente y de una manera ordenada. Los cambios en el destino, la configuración y los movimientos de las células les permiten interactuar entre sí durante la formación de los tejidos y los órganos.

© 2016. Elsevier España, S.L.U. Reservados todos los derechos

- La tercera fase es la de la **diferenciación,** durante la cual las células se organizan según un patrón preciso de tejidos y órganos capaces de llevar a cabo funciones especializadas.

PLEGAMIENTO DEL EMBRIÓN

5

Un acontecimiento significativo en el establecimiento de la forma corporal es el plegamiento del disco embrionario trilaminar plano y la formación de un embrión de configuración cilíndrica (fig. 5-1). El plegamiento se produce en los planos medio y horizontal, y se debe al rápido crecimiento del embrión. El ritmo de crecimiento en las partes laterales del disco embrionario no se correlaciona con el que tiene lugar en el eje longitudinal, pues el embrión aumenta rápidamente su longitud. El plegamiento de los extremos craneal y caudal se lleva a cabo simultáneamente al de las partes laterales del embrión. Al mismo tiempo, se produce una constricción relativa en la zona de unión del embrión y la vesícula umbilical.

Plegamiento del embrión en el plano medio

El plegamiento de los extremos del embrión origina los **pliegues de la cabeza y la cola,** lo cual condiciona que las regiones craneal y caudal se desplacen ventralmente a medida que el embrión aumenta su longitud craneal y caudalmente (v. fig. 5-1A_2 a D_2).

Pliegue cefálico

Al comienzo de la cuarta semana, los **pliegues neurales** de la región craneal forman el **primordio del encéfalo** (v. fig. 5-1A_2 y B_2). Inicialmente, el encéfalo en desarrollo se proyecta dorsalmente hacia la **cavidad amniótica,** la cavidad llena de líquido en el interior del **amnios** (la membrana más interna alrededor del embrión). La cavidad amniótica contiene líquido amniótico y el embrión. Más adelante, el prosencéfalo en desarrollo crece cranealmente más allá de la **membrana orofaríngea** y sobrepasa el corazón en desarrollo (v. fig. 5-2*B y C*). Al mismo tiempo, el **septo transverso,** el corazón primitivo, el celoma pericárdico y la membrana orofaríngea se desplazan hacia la superficie ventral del embrión. Durante el proceso de plegamiento, parte del endodermo de la **vesícula umbilical** queda incorporado en el embrión, constituyendo el **intestino primitivo anterior** (primordio de la faringe, el esófago y la parte inferior del sistema respiratorio; v. cap. 11 y fig. 5-2*C*). El intestino primitivo anterior se sitúa entre el prosencéfalo y el corazón primitivo, y la **membrana orofaríngea** separa el intestino primitivo anterior del **estomodeo,** el primordio de la boca (v. figs. 5-3*B* y 5-2*C*).

Tras el plegamiento de la cabeza, el **septo transverso** queda situado caudal al corazón, lugar en el que más adelante se desarrolla el **centro tendinoso del diafragma,** separando las cavidades abdominal y torácica (v. cap. 8 y fig. 5-3*B*). El plegamiento de la cabeza también influye en la disposición del **celoma embrionario** (primordio de las cavidades corporales). Antes del plegamiento, el celoma está formado por una cavidad aplanada y con forma de herradura (v. fig. 5-1A_1). Después del plegamiento, el **celoma pericárdico** queda situado ventral al corazón y craneal al septo transverso (v. fig. 5-2*B y C*). En esta fase, el **celoma intraembrionario** se comunica ampliamente a cada lado con el **celoma extraembrionario** (v. figs. 5-1A_3 y 5-3*A* y *B*).

Pliegue caudal

El plegamiento del extremo caudal del embrión se debe principalmente al crecimiento de la parte distal del **tubo neural,** que es el primordio de la médula espinal (fig. 5-4*A* y *B*). Conforme crece el embrión, la **eminencia caudal** (región de la cola) se proyecta sobre la **membrana cloacal,** la localización futura del ano (v. figs. 5-3*A* y 5-4*B*). Durante el plegamiento, parte de la capa germinativa endodérmica queda incorporada en el embrión y forma el **intestino primitivo posterior,** esbozo del colon descendente y del recto (v. fig. 5-4*B*).

La parte terminal del intestino primitivo posterior se dilata ligeramente al poco tiempo para formar la **cloaca,** el esbozo de la vejiga urinaria y del recto (v. caps. 11 y 12, y fig. 5-4*B*). Antes del plegamiento, la **línea primitiva** se sitúa cranealmente respecto a la membrana cloacal (v. fig. 5-4*A*); después del plegamiento, queda caudal a ella (v. fig. 5-4*B*). El **tallo de conexión** (primordio del cordón umbilical) queda unido ahora a la superficie ventral del embrión (v. fig. 5-4*A*) y la **alantoides,** un divertículo de la vesícula umbilical, queda incorporada parcialmente en el embrión (v. fig. 5-4*A* y *B*).

Plegamiento del embrión en el plano horizontal

El plegamiento de las partes laterales del embrión origina los **pliegues laterales** derecho e izquierdo (v. fig. 5-1A_3 a D_3). El plegamiento lateral se debe al crecimiento rápido de la médula espinal y de los somitas. El primordio de la pared abdominal ventrolateral se pliega hacia el plano medio, de manera que los bordes del **disco embrionario** se enrollan ventralmente, dando lugar a un embrión de forma aproximadamente cilíndrica (v. fig. 5-6*A*). A medida que se forman la **pared abdominal,** una parte del endodermo queda incorporada en el embrión, constituyendo el **intestino primitivo medio,** el primordio del intestino delgado (v. fig. 5-1C_2 y cap. 11).

Inicialmente hay una conexión amplia entre el intestino primitivo medio y la vesícula umbilical (v. fig. 5-1A_2). Sin embargo, tras el plegamiento lateral se reduce la conexión, formándose el **conducto onfaloentérico** (v. fig. 5-1C_2). La zona de unión del **amnios** a la superficie ventral del embrión también queda reducida a una región umbilical relativamente estrecha (v. fig. 5-1D_2 y D_3). A medida que se forma el **cordón umbilical** a partir del tallo de conexión (v. fig. 5-1B_2 y D_2), la fusión ventral de los pliegues laterales reduce la región de comunicación entre las cavidades celómicas intraembrionaria y extraembrionaria hasta dejarla estrecha (v. fig. 5-1C_2). Al mismo tiempo que la cavidad amniótica se expande y se oblitera la mayor parte del celoma extraembrionario, el amnios forma la cubierta epitelial del cordón umbilical (v. fig. 5-1D_2).

DERIVADOS DE LAS CAPAS GERMINATIVAS

Las tres capas germinativas (ectodermo, mesodermo y endodermo) que se forman durante la **gastrulación** (fig. 5-5) originan el esbozo de todos los tejidos y órganos. Sin embargo, la especificidad de las capas germinativas no está predeterminada de manera rígida. Las células de cada una de las capas germinativas experimentan procesos de división, migración, agregación y diferenciación con patrones bastante precisos a medida que forman

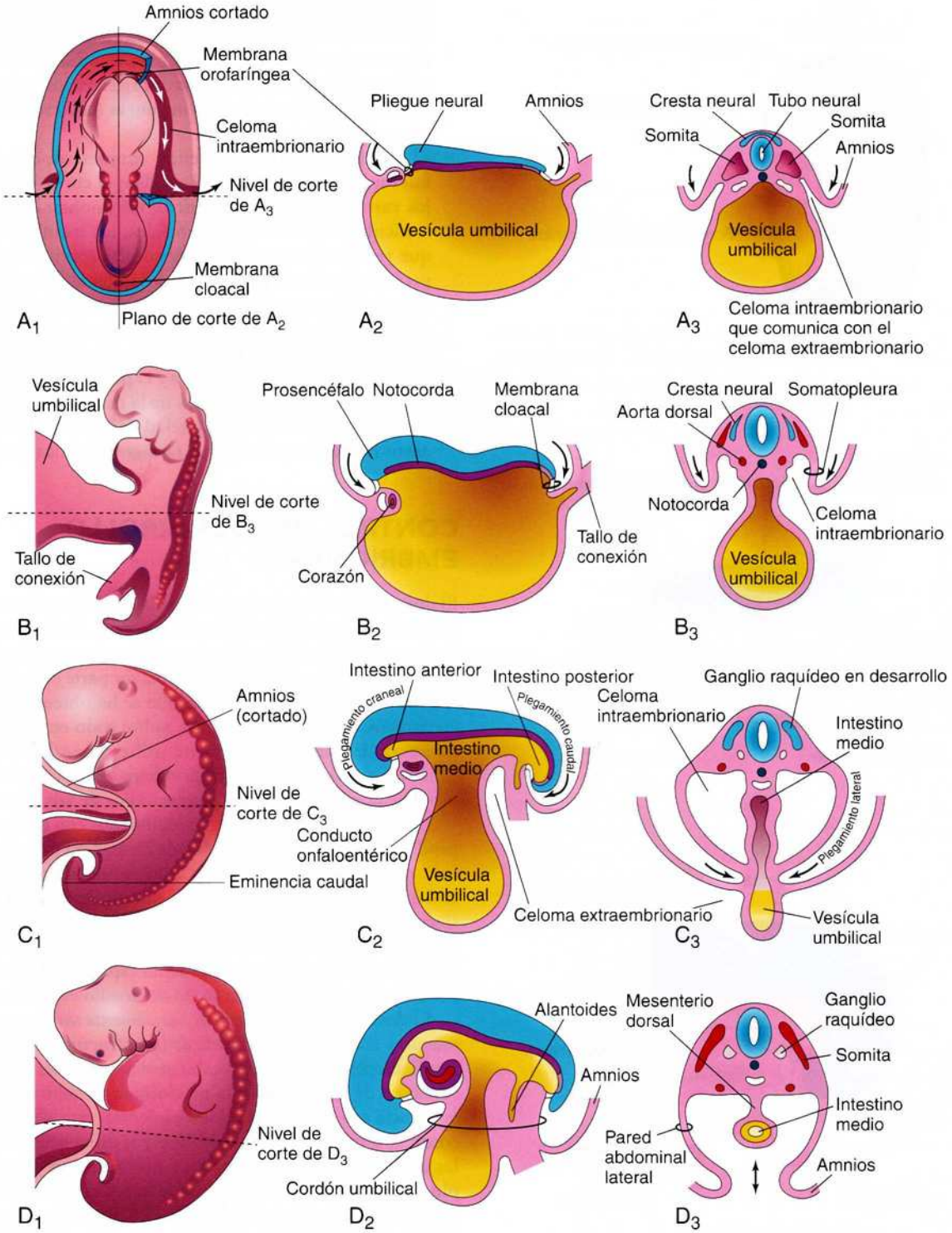

FIGURA 5-1 Esquemas del plegamiento embrionario durante la cuarta semana. A_1, Visión dorsal de un embrión al comienzo de la cuarta semana. Pueden observarse tres pares de somitas. La continuidad del celoma intraembrionario y del celoma extraembrionario queda ilustrada en el lado derecho tras la eliminación de una parte del ectodermo y el mesodermo embrionarios. B_1, C_1 y D_1, Visiones laterales de embriones de 22, 26 y 28 días, respectivamente. A_2 a D_2, Cortes sagitales en el nivel mostrado en A_1. A_3 a D_3, Cortes transversales en los niveles indicados en A_1 a D_1.

los diferentes órganos y sistemas. Los derivados principales de las capas germinativas son los siguientes (v. fig. 5-5):

- El **ectodermo** origina el sistema nervioso central y el sistema nervioso periférico; el epitelio sensorial de los ojos, los oídos y la nariz; la epidermis y sus anejos (pelo y uñas); las glándulas mamarias; la hipófisis; las glándulas subcutáneas, y el esmalte dentario. Las **células de la cresta neural**, derivadas del **neuroectodermo**, la región medial del ectodermo temprano, originan a la larga o participan en la formación de numerosas células y órganos, como las células de la médula espinal, los

© Elsevier. Fotocopiar sin autorización es un delito.

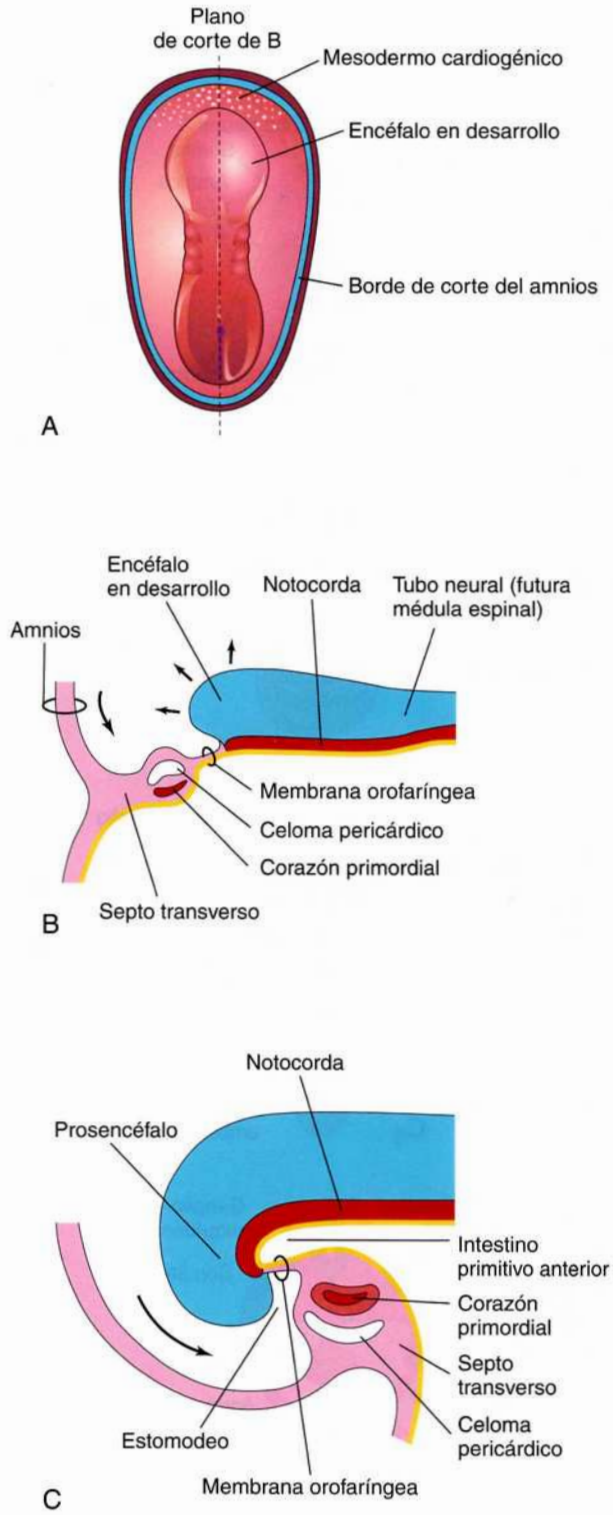

FIGURA 5-2 Plegamiento del extremo craneal del embrión. **A**, Visión dorsal de un embrión de 21 días. **B**, Corte sagital de la parte craneal del embrión en el plano mostrado en **A**. Se puede observar el desplazamiento ventral del corazón en **B** y **C**. **C**, Corte sagital de un embrión de 26 días. Se puede observar que el septo transverso, el corazón primitivo, el celoma pericárdico y la membrana orofaríngea se han desplazado hacia la superficie ventral del embrión, y también que parte de la vesícula umbilical queda incorporada en el propio embrión como intestino primitivo anterior.

nervios craneales (V, VII, IX y X) y los ganglios del sistema nervioso autónomo; las células que rodean los axones del sistema nervioso periférico; las células pigmentadas de la dermis; los tejidos conjuntivos y los huesos de origen en los arcos faríngeos; la médula suprarrenal, y las **meninges** (cubiertas) del cerebro y la médula espinal.

- El **mesodermo** origina el tejido conjuntivo; el cartílago; el hueso; los músculos estriado y liso; el corazón, la sangre y los vasos sanguíneos y linfáticos; los riñones; los ovarios; los testículos; los conductos genitales; las membranas serosas que revisten las **cavidades corporales** (pericardio, pleura y peritoneo); el bazo y la corteza de las glándulas suprarrenales.
- El **endodermo** genera el epitelio de revestimiento de los aparatos digestivo y respiratorio; el parénquima (entramado de tejido conjuntivo) de las amígdalas; las glándulas tiroides y paratiroides; el timo, el hígado y el páncreas; el revestimiento epitelial de la vejiga urinaria y de la mayor parte de la uretra, así como el revestimiento epitelial de la cavidad timpánica, el antro timpánico y la trompa faringotimpánica (v. fig. 5-5).

CONTROL DEL DESARROLLO EMBRIONARIO

El desarrollo embrionario es el resultado de los planes genéticos que están incorporados en los cromosomas. En la actualidad hay un conocimiento cada vez mayor de los genes que controlan el desarrollo humano (v. cap. 21). La mayor parte de la información relativa a los procesos del desarrollo se ha obtenido en estudios efectuados en otros organismos, sobre todo en *Drosophila* (la mosca de la fruta, ampliamente utilizada en la investigación genética) y el ratón, dados los problemas éticos asociados con el uso de embriones humanos para estudios de laboratorio.

La mayoría de los procesos relacionados con el desarrollo dependen de la interacción coordinada de manera muy precisa entre factores genéticos y ambientales. Hay varios mecanismos de control que guían la diferenciación y que garantizan un desarrollo sincronizado, como las interacciones tisulares, la migración regulada de las células y de las colonias celulares, la proliferación controlada y la muerte celular programada (**apoptosis**). Cada sistema del cuerpo presenta un patrón de desarrollo específico.

El desarrollo embrionario es básicamente un proceso de crecimiento y complejidad creciente de las estructuras y de las funciones. El crecimiento se lleva a cabo mediante mitosis (reproducción somática de las células) y la producción de matriz extracelular (sustancia que rodea a las células), mientras que la complejidad se consigue a través de la morfogénesis y la diferenciación. Las células que forman los tejidos de los embriones muy tempranos son pluripotenciales (es decir, tienen la capacidad de afectar a más de un órgano o tejido) y en diversas circunstancias son capaces de seguir más de una vía de desarrollo. Este amplio potencial de desarrollo queda restringido progresivamente a medida que los tejidos adquieren las características especializadas necesarias para aumentar el grado de sofisticación de su estructura y su función. Dicha restricción presupone que las células deben elegir su camino de diferenciación para conseguir la diversificación tisular.

En el momento presente, la mayor parte de la evidencia científica indica que estos procesos de elección están determinados y que no son consecuencia del linaje celular, sino que dependen de las respuestas a señales procedentes del entorno inmediato, incluyendo los tejidos adyacentes. A consecuencia de ello, la precisión y la coordinación arquitectónicas, necesarias para

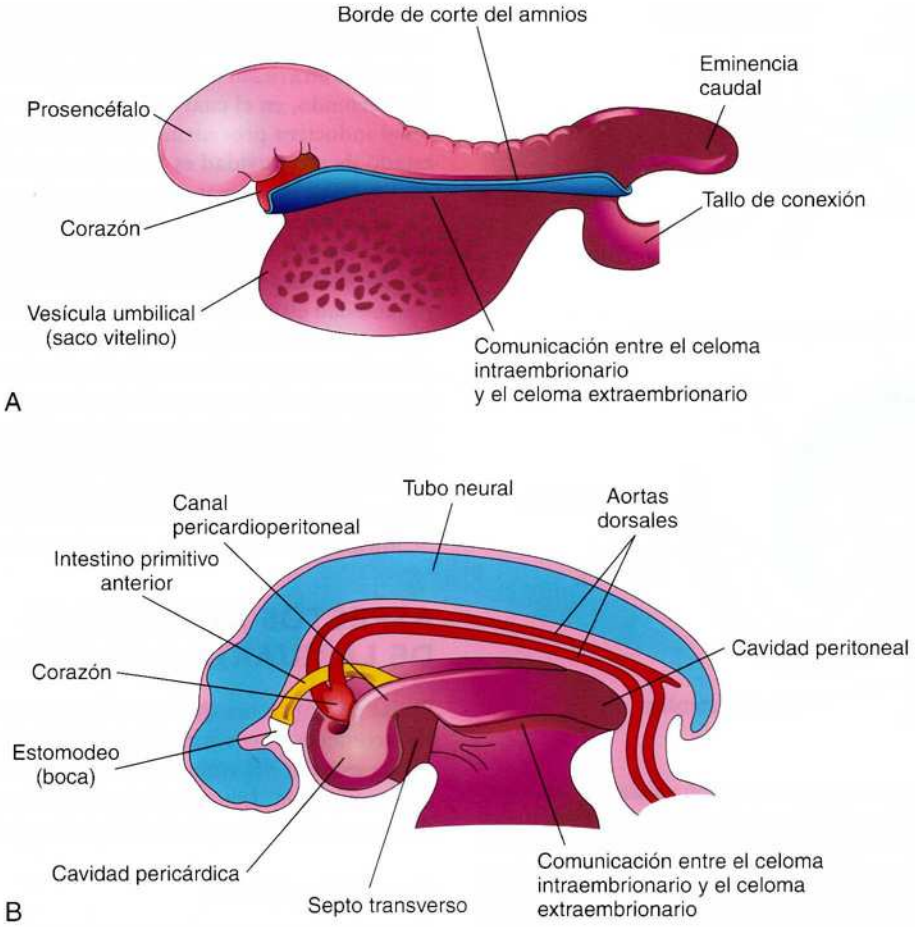

FIGURA 5-3 Esquemas correspondientes al efecto del plegamiento de la cabeza sobre el celoma intraembrionario. A, Visión lateral de un embrión (de 24 a 25 días) durante el plegamiento, que muestra el prosencéfalo de gran tamaño, la posición ventral del corazón y la comunicación existente entre las partes intraembrionaria y extraembrionaria del celoma. B, Representación esquemática de un embrión (de 26 a 27 días) después del plegamiento, que muestra la cavidad pericárdica en la parte ventral, los canales pericardioperitoneales que discurren dorsalmente a cada lado del intestino primitivo anterior y el celoma intraembrionario en comunicación con el celoma extraembrionario.

la función normal de un órgano, parecen conseguirse mediante la interacción de sus partes constituyentes durante el desarrollo.

La interacción de los tejidos durante el desarrollo es un tema recurrente en embriología. Las interacciones que en el curso del desarrollo originan una modificación en, al menos, uno de los elementos que interactúan se denominan **inducciones.** En la bibliografía hay abundantes ejemplos de estas interacciones inductivas; por ejemplo, durante el *desarrollo del ojo,* la vesícula óptica induce el desarrollo del cristalino a partir del ectodermo de superficie de la cabeza. En los casos en que no existe vesícula óptica no se desarrolla el ojo. Más aún, si se extirpa la vesícula óptica y se injerta en la proximidad del ectodermo superficial que habitualmente no está implicado en el desarrollo del ojo, puede inducirse un cristalino.

Por tanto, el desarrollo del cristalino depende, claramente, de que el ectodermo interactúe con un segundo tejido. En presencia del neuroectodermo de la vesícula óptica, el ectodermo de superficie de la cabeza adopta una vía de desarrollo que en otras circunstancias no habría seguido. De la misma forma, muchos de los movimientos morfogenéticos tisulares que desarrollan funciones de gran importancia en la configuración del embrión también proporcionan asociaciones tisulares cambiantes que son fundamentales en las **interacciones tisulares inductivas.**

El hecho de que un tejido pueda influir en la *vía de desarrollo seguida por otro tejido* implica la existencia de una señal que pase entre los dos tejidos que interactúan. El análisis de defectos moleculares en cepas mutantes demuestra que ocurren interacciones tisulares anómalas durante el desarrollo embrionario, y los resultados obtenidos en estudios efectuados sobre el desarrollo de embriones con mutaciones genéticas predeterminadas han empezado a revelar los mecanismos moleculares de la inducción. Parece que el mecanismo de transferencia de la señalización es distinto según los tejidos específicos implicados. En algunos casos, la señal parece adoptar la forma de una molécula difusible, como la producida por el gen ***sonic hedgehog,*** que pasa desde el tejido inductor hasta el tejido que reacciona. En otros casos, el mensaje parece estar mediado por una matriz extracelular no difusible, que es segregada por el tejido inductor y con la cual entra en contacto el tejido que reacciona. Finalmente, hay otros casos en los que la señal parece que requiere el contacto físico entre los tejidos inductor e inducido. Con independencia del mecanismo de transferencia intercelular implicado, la señal se traduce en un mensaje intracelular que influencia la actividad genética de las células que responden a ella.

La señal puede ser relativamente inespecífica en algunas interacciones. Se ha demostrado que la función del inductor natural en diversas interacciones es imitada por diversas fuentes tisulares heterólogas y, en algunos casos, incluso por diversas preparaciones acelulares. Ciertos estudios sugieren la posibilidad de que la especificidad de una inducción concreta sea una propiedad del tejido

© Elsevier. Fotocopiar sin autorización es un delito.

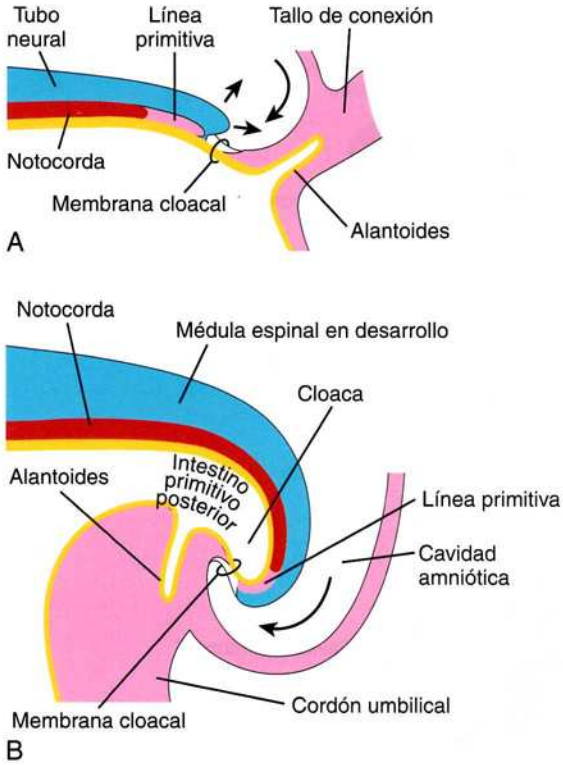

FIGURA 5-4 Plegamiento del extremo caudal del embrión. A, Corte sagital de la parte caudal del embrión al comienzo de la cuarta semana. B, Corte similar al final de la cuarta semana. Se puede observar que parte de la vesícula umbilical queda incorporada en el propio embrión a modo de intestino primitivo posterior y que la parte terminal del intestino primitivo posterior se dilata y forma la cloaca. También se aprecia el cambio de posición de la línea primitiva, la alantoides, la membrana cloacal y el tallo de conexión.

inducido, más que del tejido inductor. Las inducciones no deberían contemplarse como fenómenos aislados. A menudo se producen de manera secuencial y esto origina el desarrollo ordenado de una estructura compleja; por ejemplo, tras la inducción del cristalino por parte de la vesícula óptica, el cristalino provoca, a su vez, el desarrollo de la córnea a partir del ectodermo de superficie y del mesénquima adyacentes. Así se garantiza la formación de componentes que tienen el tamaño y la relación apropiados para la función final del órgano. En otros sistemas hay pruebas de que las interacciones entre los tejidos son recíprocas. Por ejemplo, durante el *desarrollo del riñón,* la yema del uréter (divertículo metanéfrico) induce la formación de túbulos en el mesodermo metanéfrico (v. cap. 12). A su vez, el mesodermo metanéfrico induce la ramificación del divertículo que genera el desarrollo de los túbulos colectores y de los cálices renales.

Para ser capaces de responder a un estímulo inductor, las células del sistema que reacciona deben expresar el receptor adecuado para la molécula señalizadora inductora específica, los componentes de la **vía intracelular de la señal transductora** concreta y los **factores de transcripción** que median en dicha respuesta. Hay evidencia experimental que sugiere que la adquisición de competencia por parte del tejido inducido depende, a menudo, de sus interacciones previas con otros tejidos. Por ejemplo, la respuesta de formación del cristalino por parte del ectodermo de la cabeza frente al estímulo proporcionado por la vesícula óptica depende al parecer de una asociación previa entre el ectodermo de la cabeza y la parte anterior de la placa neural.

La capacidad de un sistema para responder frente a un estímulo inductivo no es ilimitada. Parece que la mayoría de los tejidos inducibles atraviesan un estado fisiológico transitorio, más o menos bien definido, en el cual son competentes para responder a una señal inductiva procedente de un tejido vecino. Dado que este estado de receptividad es limitado en el tiempo, el retraso en el desarrollo de uno o más componentes de un sistema de interacción puede causar el fracaso de una interacción inductiva. Con independencia de los mecanismos señalizadores implicados, parece que los sistemas inductivos tienen la característica común de una proximidad estrecha entre los tejidos que interaccionan. Estudios experimentales han demostrado que las interacciones pueden fallar si los elementos que interactúan están demasiado separados. En consecuencia, los procesos inductivos parecen presentar limitaciones tanto en el espacio como en el tiempo. Debido a que la inducción tisular desempeña un papel fundamental en la formación ordenada de estructuras precisas, se puede esperar que la falta de interacciones tenga consecuencias drásticas en el desarrollo (p. ej., malformaciones congénitas, como la ausencia del cristalino).

ASPECTOS DESTACADOS DE LA CUARTA A LA OCTAVA SEMANA

En las descripciones que se recogen a continuación se resumen los acontecimientos y cambios principales del desarrollo en la forma externa del embrión que se producen entre las semanas cuarta y octava. Los criterios principales para estimar las fases del desarrollo en el embrión humano se recogen en la tabla 5-1.

Cuarta semana

En esta semana se producen cambios importantes en la configuración corporal. Al principio, el embrión es una estructura casi recta que muestra entre 4 y 12 somitas que originan elevaciones evidentes en la superficie (fig. 5-6*A* a *D*). El **tubo neural** se forma en sentido opuesto a los somitas, pero muestra aberturas amplias en los **neuroporos** rostral y caudal (v. fig. 5-6*C* y *D*). Hacia el día 24 son visibles los primeros arcos faríngeos. El **primer arco faríngeo** (arco mandibular) es muy manifiesto (fig. 5-7). La parte principal del primer arco origina la mandíbula y una extensión rostral de dicho arco, el **proceso maxilar,** contribuye a la formación del maxilar. Ahora, el embrión está ligeramente incurvado debido a los pliegues cefálico y caudal. El corazón origina una **prominencia cardíaca** ventral de gran tamaño y bombea la sangre (v. fig. 5-7). El neuroporo rostral va cerrándose.

El día 26 pueden observarse tres pares de **arcos faríngeos** (fig. 5-8) y el cierre del neuroporo rostral. El **prosencéfalo** causa una elevación destacada de la cabeza y el plegamiento del embrión hace que presente una incurvación en forma de «C». Los días 26 y 27 se reconocen los **esbozos de los miembros superiores** en forma de pequeñas tumefacciones en las paredes ventrolaterales del cuerpo (fig. 5-9). Las **placodas óticas,** que son los primordios de los oídos internos, también son visibles. A los lados de la cabeza pueden verse dos engrosamientos ectodérmicos (**placodas cristalinianas**) indicativos de los futuros cristalinos oculares (v. fig. 5-9*B*). El cuarto par de arcos faríngeos y los esbozos de los miembros inferiores son visibles al final de la cuarta semana, momento en que también es característica una **eminencia caudal** similar a una cola larga (fig. 5-10, y v. figs. 5-8 y 5-9). Se establecen los rudimentos de muchos de los órganos y sistemas, especialmente del **sistema cardiovascular** (fig. 5-11). Hacia el final de la cuarta semana se cierra generalmente el neuroporo caudal.

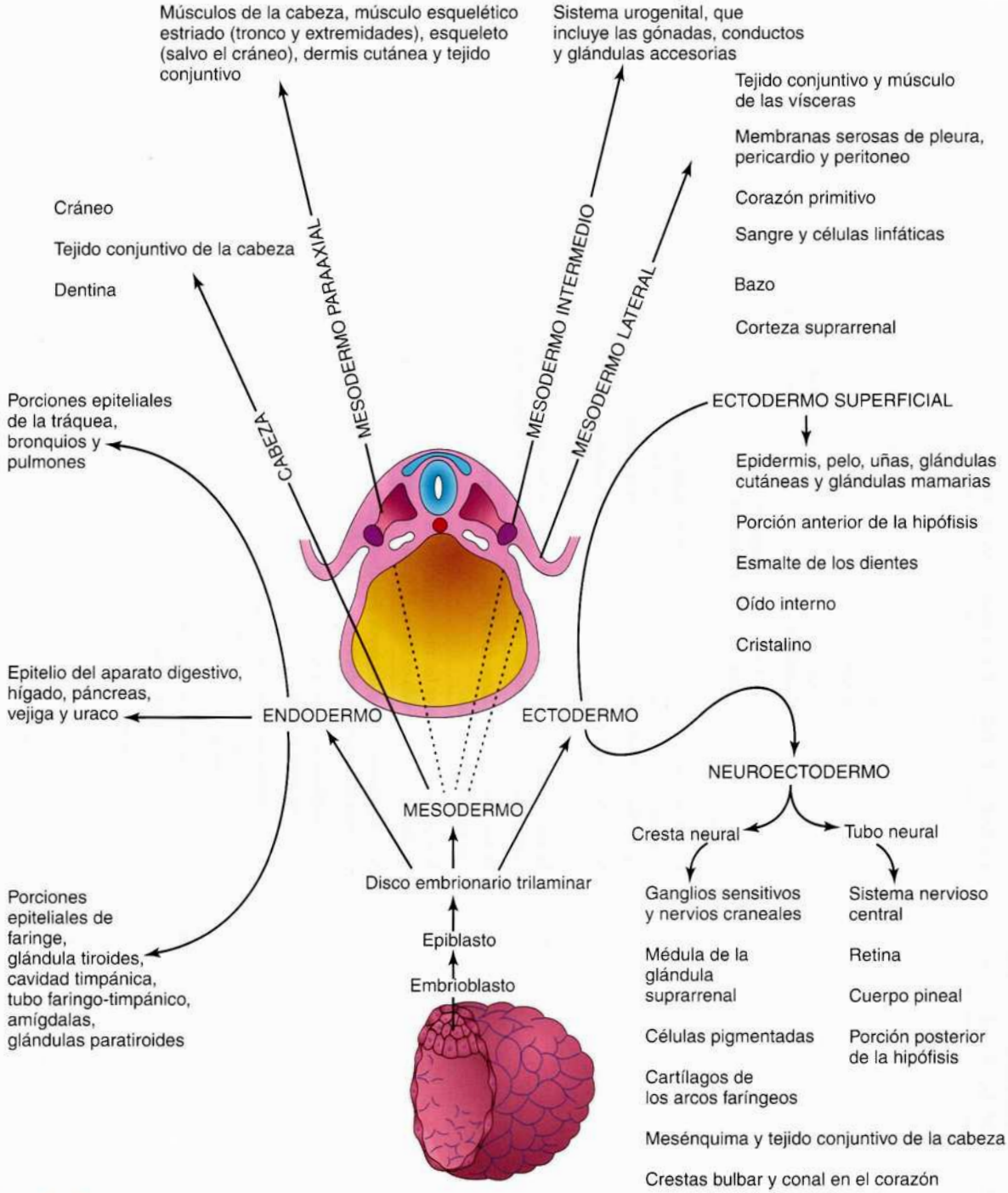

FIGURA 5-5 Representación esquemática de los derivados de las tres capas germinativas: ectodermo, endodermo y mesodermo. Las células procedentes de estas capas contribuyen a la formación de los diferentes tejidos y órganos.

Quinta semana

Comparados con los que se producen a lo largo de la cuarta semana, *los cambios en la morfología corporal son menores durante la quinta semana,* pero el crecimiento de la cabeza supera al del resto de las regiones (figs. 5-12 y 5-13). El aumento de tamaño de la cabeza se debe principalmente al rápido desarrollo del encéfalo y de las prominencias faciales. Al poco tiempo, la cara establece contacto con la prominencia del corazón. Debido al rápido crecimiento del segundo arco faríngeo, éste supera en tamaño al tercero y cuarto arcos, formándose una depresión lateral a cada lado, el **seno cervical.** Las crestas mesonéfricas indican la localización de los riñones mesonéfricos en desarrollo (v. fig. 5-13*B*), unos órganos que en el ser humano llevan a cabo una función excretora provisional.

Sexta semana

En la sexta semana, los embriones muestran **movimientos espontáneos,** como espasmos del tronco y de las extremidades en desarrollo. Los embriones pueden presentar en esta etapa una **respuesta refleja al contacto.** Los miembros superiores comienzan

© Elsevier. Fotocopiar sin autorización es un delito.

Tabla 5-1 Criterios para estimar las fases del desarrollo en los embriones humanos

EDAD (DÍAS)	FIGURAS DE REFERENCIA	ESTADIO DE CARNEGIE	NÚMERO DE SOMITAS	LONGITUD (mm)*	CARACTERÍSTICAS EXTERNAS PRINCIPALES†
20-21		9	1-3	1,5-3,0	Disco embrionario plano. Surco neural profundo y pliegues neurales prominentes. Están presentes entre uno y tres pares de somitas. Es evidente el pliegue de la cabeza
22-23	5-6	10	4-12	1,0-3,5	El embrión es recto o está ligeramente incurvado. El tubo neural se está formando o ya se han formado los somitas contralaterales, pero los neuroporos rostral y caudal están ampliamente abiertos. Son visibles los arcos faríngeos primero y segundo
24-25	5-7	11	13-20	2,5-4,5	El embrión está incurvado debido a los pliegues de la cabeza y la cola. El neuroporo rostral se está cerrando. Están presentes las placodas óticas. Se han formado las vesículas ópticas
26-27	5-8	12	21-29	3,0-5,0	Aparecen los esbozos de los miembros superiores. El neuroporo rostral se ha cerrado. El neuroporo caudal está en fase de cierre. Son visibles tres pares de arcos faríngeos. Es bien visible la prominencia cardíaca. Están presentes las fosas óticas
28-30	5-9 5-11	13	30-35	4,0-6,0	El embrión tiene forma de «C». El neuroporo caudal se ha cerrado. Son visibles cuatro pares de arcos faríngeos. Aparecen los esbozos de los miembros inferiores. Están presentes las vesículas óticas. Son evidentes las placodas cristalinianas. Se observa una eminencia caudal en forma de cola
31-32	5-12 5-13	14	‡	5,0-7,0	Son visibles las fosas cristaliniana y nasal. Están presentes las copas ópticas
33-36		15		7,0-9,0	Se han formado las placas de las manos y son visibles los rayos digitales. Están presentes las vesículas cristalinianas. Son notorias las placodas nasales. Son visibles los senos cervicales
37-40		16		8,0-11,0	Se han formado las placas de los pies. La retina muestra pigmento visible. Los montículos de las orejas están en fase de desarrollo
41-43	5-14	17		11,0-14,0	Son claramente visibles los rayos digitales en las placas de las manos. Los montículos auriculares indican la futura oreja del oído externo. El tronco se empieza a enderezar. Son evidentes las vesículas cerebrales
44-46		18		13,0-17,0	Son claramente visibles los rayos digitales en las placas de los pies. Es visible la región del codo. Los párpados se están formando. Se observan espacios abiertos entre los rayos digitales de las manos. Son visibles los pezones
47-48	5-15	19		16,0-18,0	Los miembros se extienden ventralmente. El tronco se alarga y se endereza. Es notoria la herniación del intestino primitivo medio
49-51		20		18,0-22,0	Los miembros superiores se alargan y flexionan en los codos. Los dedos de las manos se separan claramente, pero están unidos por membranas. Aparecen espacios entre los rayos digitales de los dedos de los pies. Aparece el plexo vascular del cuero cabelludo
52-53	5-16	21		22,0-24,0	Las manos y los pies se aproximan entre sí. Los dedos de las manos están individualizados y son largos. Los dedos de los pies se pueden diferenciar, pero permanecen unidos por membranas
54-55		22		23,0-28,0	Los dedos de los pies están completamente individualizados y son largos. Los párpados y los pabellones auriculares del oído externo están más desarrollados
56		23		27,0-31,0	La cabeza es más redondeada y muestra características humanas. Los genitales externos todavía tienen un aspecto indefinido. Aún se observa una protrusión manifiesta en el cordón umbilical debida a la herniación de las asas intestinales. Ha desaparecido la eminencia caudal («la cola»)

*Las longitudes de los embriones indican el rango habitual. En los estadios 9 y 10, la medición es la longitud máxima; en los estadios siguientes, la medición corresponde a la distancia entre el occipucio y el cóccix (v. fig. 5-20).
†Basado en Nishimura et al. (1974), O'Rahilly y Müller (1987), Shiota (1991) y Gasser (2004) y el Virtual Human Embryo Project (Project Leaders: Dr. Raymond Gasser y Dr. John Cork [http://www.ehd.org/virtual-human-embryo/]).
‡En este estadio y en los siguientes es difícil determinar el número de somitas y, por tanto, éste no es un criterio de utilidad para determinar el estadio del desarrollo.

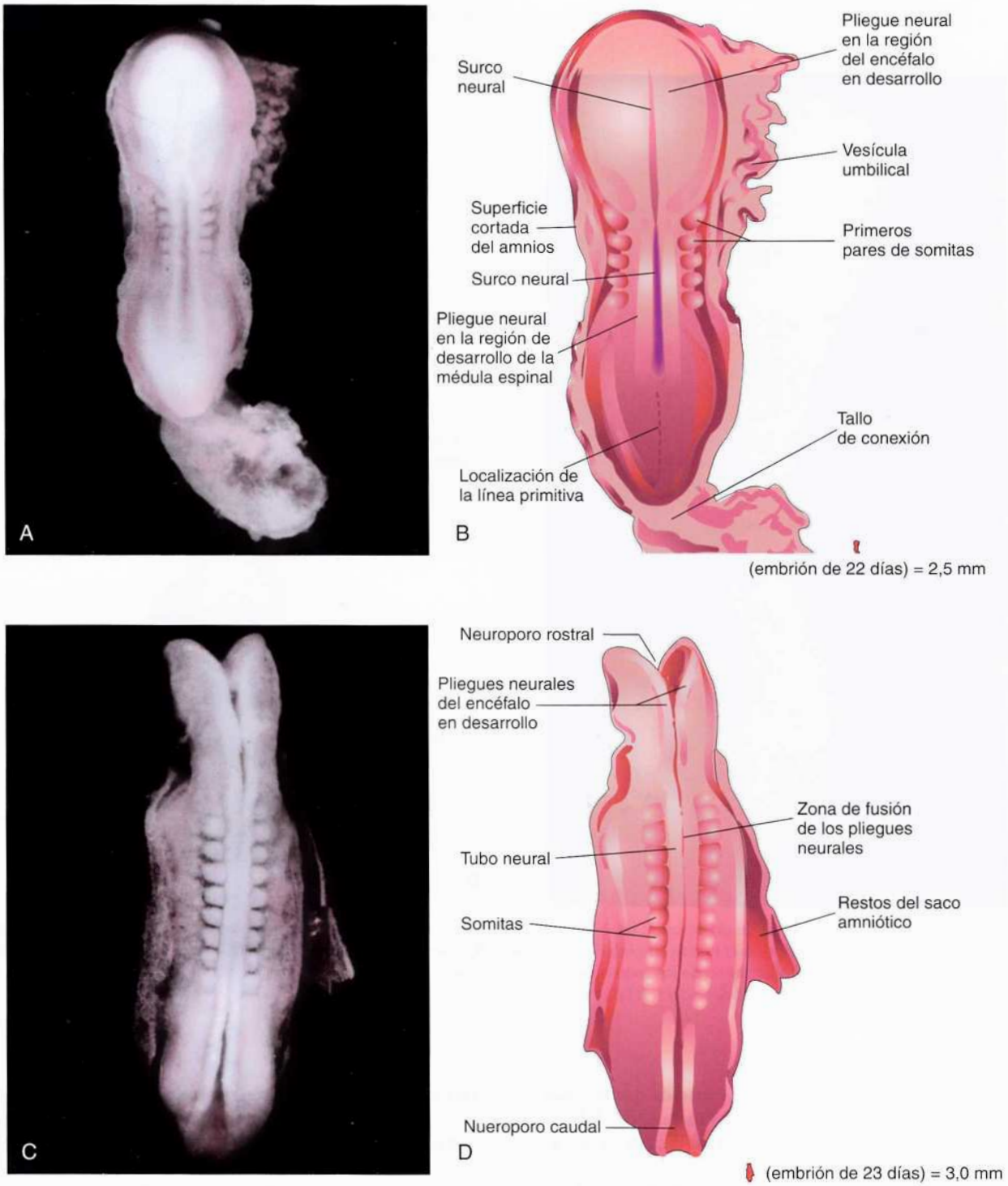

FIGURA 5-6 A, Visión dorsal de un embrión de cinco somitas (estadio 10 de Carnegie) de, aproximadamente, 22 días. Se pueden observar los pliegues neurales y el profundo surco neural. Los pliegues neurales de la región craneal se han engrosado y forman el primordio del encéfalo. B, Representación esquemática de las estructuras que se muestran en A. La mayor parte de los sacos amniótico y coriónico ha sido eliminada para exponer el embrión. C, Visión dorsal de un embrión de ocho somitas (estadio 10 de Carnegie). El tubo neural mantiene una comunicación abierta con la cavidad amniótica en los extremos craneal y caudal, a través de los neuroporos rostral y caudal, respectivamente. D, Representación esquemática de las estructuras que se muestran en C. Los pliegues neurales se han fusionado en la parte opuesta a los somitas para formar el tubo neural (el primordio de la médula espinal en esta región). (*A y C, Tomadas de Moore KL, Persaud TVN, Shiota K:* Color atlas of clinical embryology, *2.ª ed. Filadelfia, WB Saunders, 2000.*)

© Elsevier. Fotocopiar sin autorización es un delito.

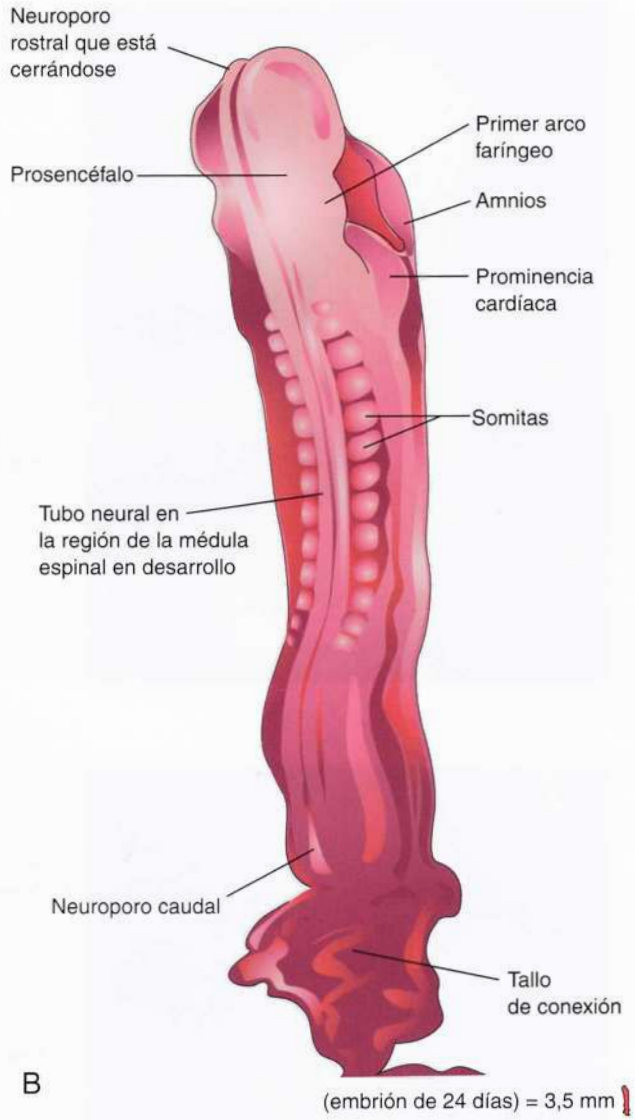

FIGURA 5-7 A, Visión dorsal de un embrión de 13 somitas (estadio 11 de Carnegie) de, aproximadamente, 24 días. El neuroporo rostral está cerrándose, pero el caudal se mantiene completamente abierto. B, Ilustración de las estructuras que se muestran en A. El embrión está ligeramente curvado debido al plegamiento de los extremos craneal y caudal. (*A, Tomado de Moore KL, Persaud TVN, Shiota K:* Color atlas of clinical embryology, *2.ª ed. Filadelfia, WB Saunders, 2000.*)

a mostrar una diferenciación regional a medida que se desarrollan los codos y las grandes **placas de las manos** (fig. 5-14). Los primordios de los dedos, denominados **rayos digitales,** comienzan a formarse en las placas de las manos.

El desarrollo de los miembros inferiores se produce 4-5 días después del desarrollo de los miembros superiores. Alrededor de la *hendidura faríngea* situada entre los dos primeros arcos faríngeos aparecen varias protrusiones pequeñas, los **montículos auriculares** (v. figs. 5-13 y 5-14*B*). Este surco se convierte finalmente en el **meato acústico externo** (conducto auditivo externo). Los montículos auriculares contribuyen a la formación de las orejas, que son la parte con forma de concha del oído externo. En este momento, los ojos resultan obvios ya que se ha formado el pigmento retiniano (v. fig. 5-14). Asimismo, la cabeza es muy grande en relación con el tronco y permanece curvada sobre la **prominencia cardíaca.** Esta posición de la cabeza se debe a la flexión de la región del cuello (cervical). El tronco y el cuello han comenzado a enderezarse. Las asas intestinales se introducen en el celoma extraembrionario, en la parte proximal del cordón umbilical (v. fig. 5-18). Esta herniación umbilical es un proceso normal en el embrión. La herniación se produce porque la cavidad abdominal a esta edad es demasiado pequeña para acoger el intestino, que crece con gran rapidez.

Séptima semana

Los miembros experimentan cambios considerables durante la séptima semana. Aparecen zonas de separación entre los **rayos digitales** de las placas de las manos y de los pies y dichos espacios definen con claridad los **dedos** (fig. 5-15). Ahora, la comunicación entre el intestino primitivo y la vesícula umbilical queda reducida a un conducto relativamente fino, el **conducto onfaloentérico** (v. fig. 5-1C_2). Hacia el final de la séptima semana se inicia la osificación de los huesos de los miembros superiores.

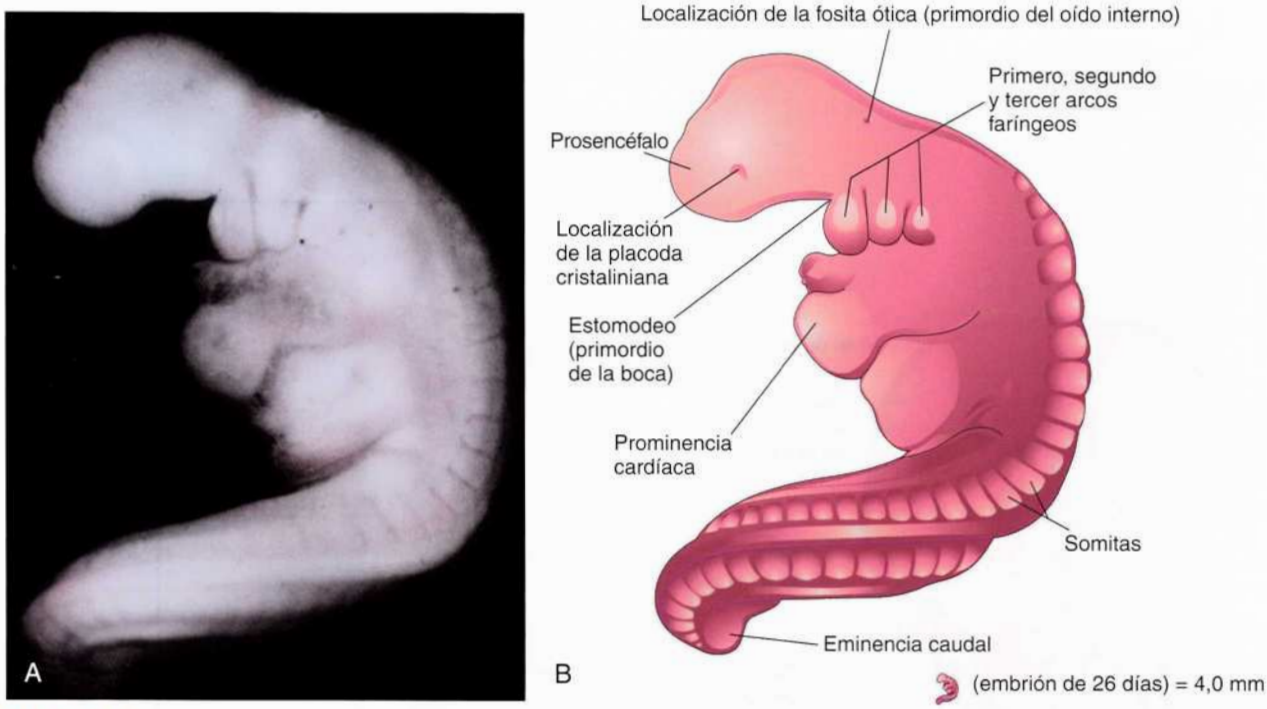

FIGURA 5-8 A, Visión lateral de un embrión de 27 somitas (estadio 12 de Carnegie) de, aproximadamente, 26 días. El embrión está curvado, especialmente en su eminencia caudal similar a la cola. Se observan la placoda cristaliniana (el primordio del cristalino ocular) y la fosa ótica que indica el desarrollo temprano del oído interno. **B,** Ilustración de las estructuras que se muestran en **A.** El neuroporo rostral está cerrado y se pueden observar tres pares de arcos faríngeos. (**A,** *Tomada de Nishimura H, Semba R, Tanimura T, Tanaka O:* Prenatal development of the human with special reference to craniofacial structures: an atlas. *Washington, DC, National Institutes of Health, 1977.*)

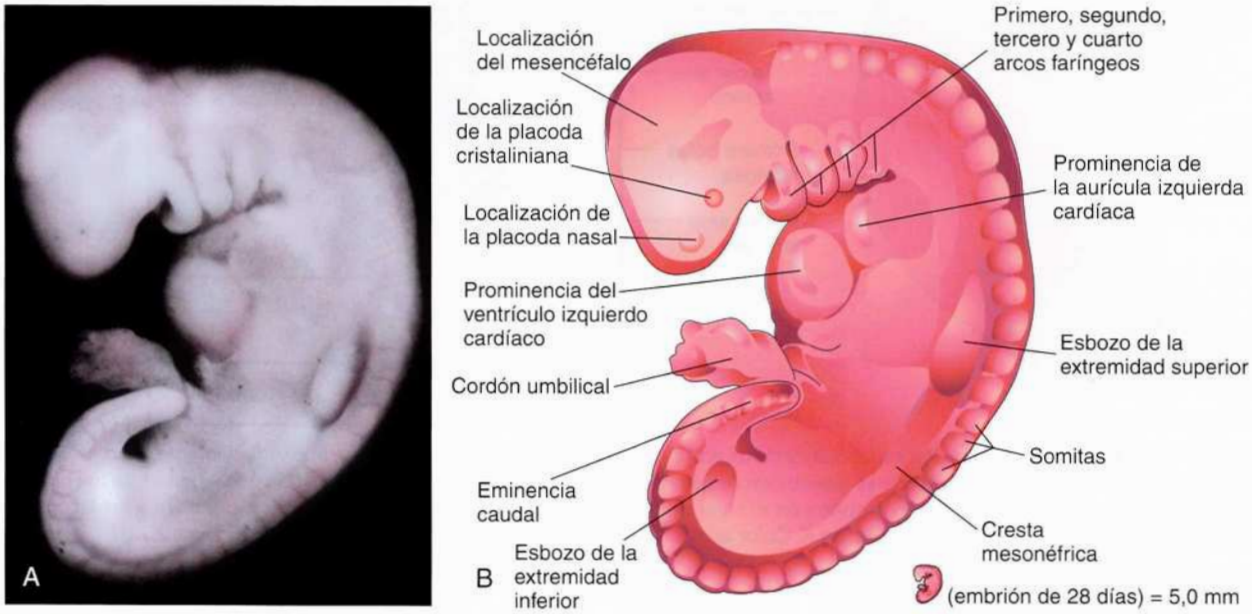

FIGURA 5-9 A, Visión lateral de un embrión en el estadio 13 de Carnegie de, aproximadamente, 28 días. El corazón primitivo es grande y se puede observar su división en una aurícula y un ventrículo primitivos. Los neuroporos rostral y caudal están cerrados. **B,** Esquema en que aparecen las estructuras que se muestran en **A.** El embrión muestra una curvatura característica en «C», cuatro arcos faríngeos y los esbozos de los miembros superiores e inferiores. (**A,** *Tomada de Nishimura H, Semba R, Tanimura T, Tanaka O:* Prenatal development of the human with special reference to craniofacial structures: an atlas. *Washington, DC, National Institutes of Health, 1977.*)

© Elsevier. Fotocopiar sin autorización es un delito.

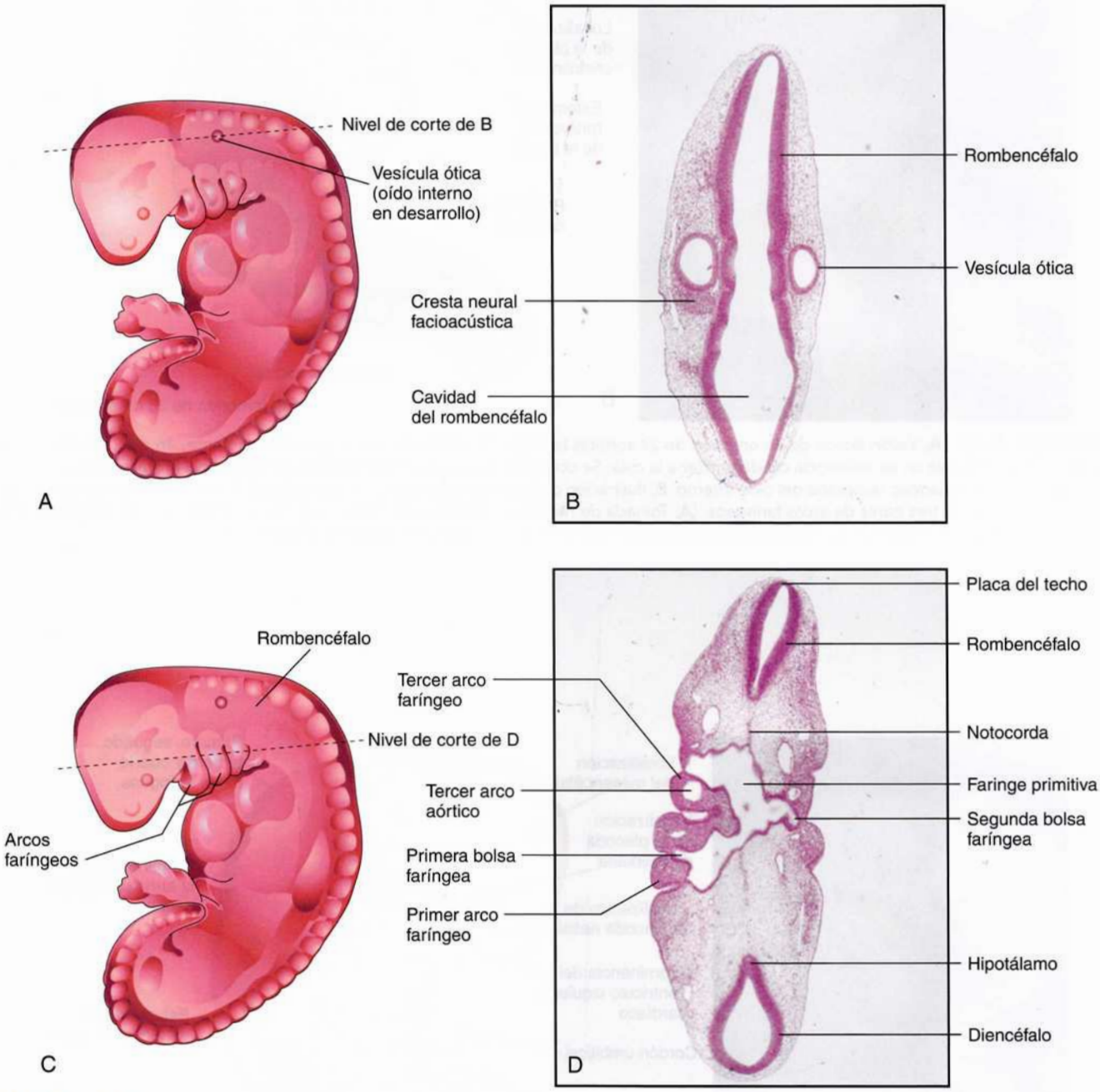

FIGURA 5-10 A, Representación esquemática de un embrión en el estadio 13 de Carnegie de, aproximadamente, 28 días. B, Microfotografía de un corte del embrión en el nivel que se muestra en A. Se puede observar el rombencéfalo y la vesícula ótica (primordio del oído interno). C, Representación esquemática del mismo embrión en el nivel de corte de D. Pueden diferenciarse la faringe primitiva y los arcos faríngeos. (*B y D, Tomadas de Moore KL, Persaud TVN, Shiota K:* Color atlas of clinical embryology, *2.ª ed. Filadelfia, WB Saunders, 2000.*)

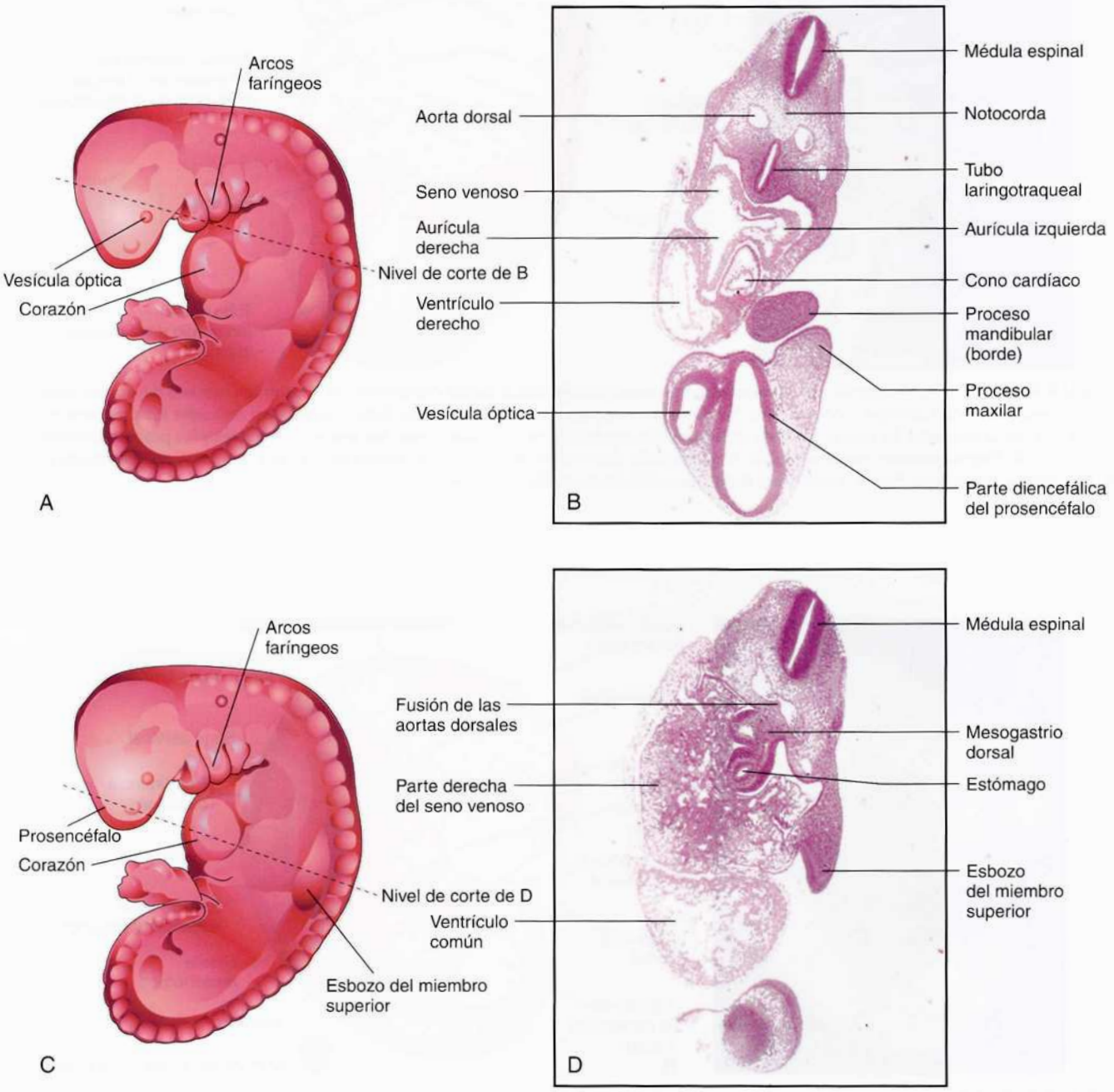

FIGURA 5-11 A, Representación esquemática de un embrión en estadio 13 de Carnegie de, aproximadamente, 28 días. B, Microfotografía de un corte del embrión en el nivel mostrado en A. Se pueden observar las distintas partes del corazón primitivo. C, Representación esquemática del mismo embrión en el nivel de corte de D. Se pueden observar el corazón y el estómago primitivos. (*B y D, Tomadas de Moore KL, Persaud TVN, Shiota K:* Color atlas of clinical embryology, *2.ª ed. Filadelfia, WB Saunders, 2000.*)

© Elsevier. Fotocopiar sin autorización es un delito.

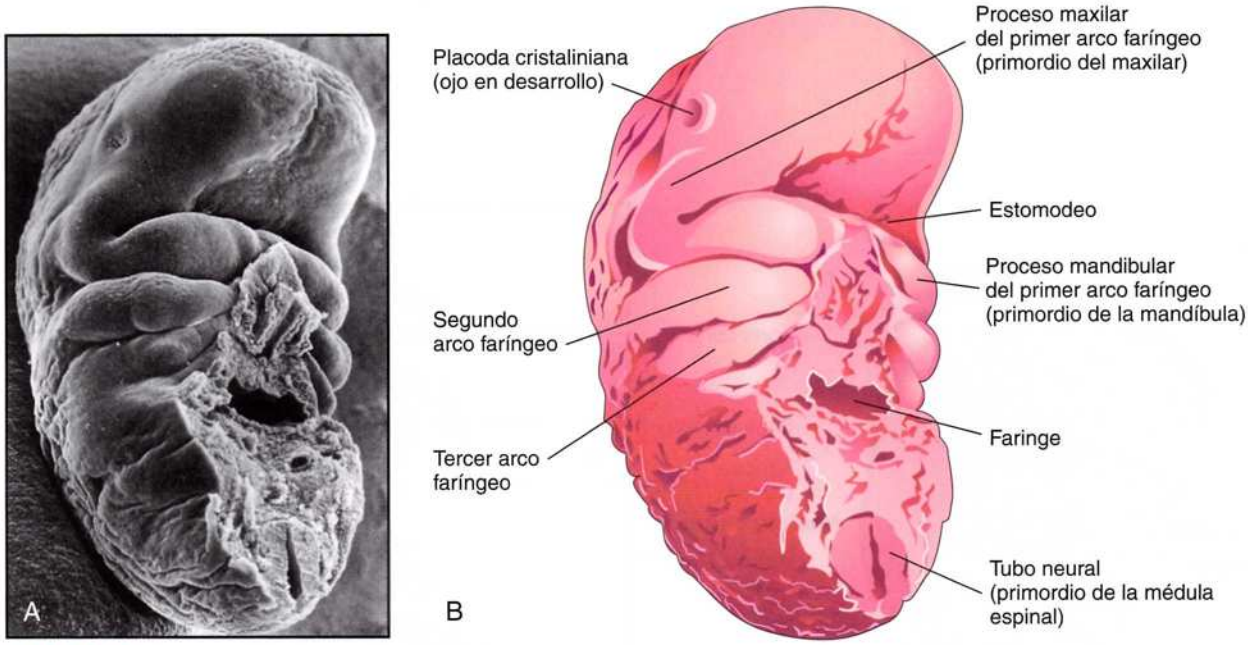

FIGURA 5-12 A, Micrografía electrónica de barrido correspondiente a la región craneofacial de un embrión humano de, aproximadamente, 32 días (estadio 14 de Carnegie, con 6,8 mm). Se observan tres pares de arcos faríngeos. Están claramente definidas los procesos maxilar y mandibular del primer arco. Se puede observar un estomodeo grande (boca) localizado entre los procesos maxilares y los procesos mandibulares fusionados. **B,** Representación esquemática de la micrografía electrónica de barrido con ilustración de las estructuras que se muestran en **A.** *(A, Por cortesía del difunto Prof. K. Hinrichsen, Ruhr-Universität Bochum, Bochum, Alemania.)*

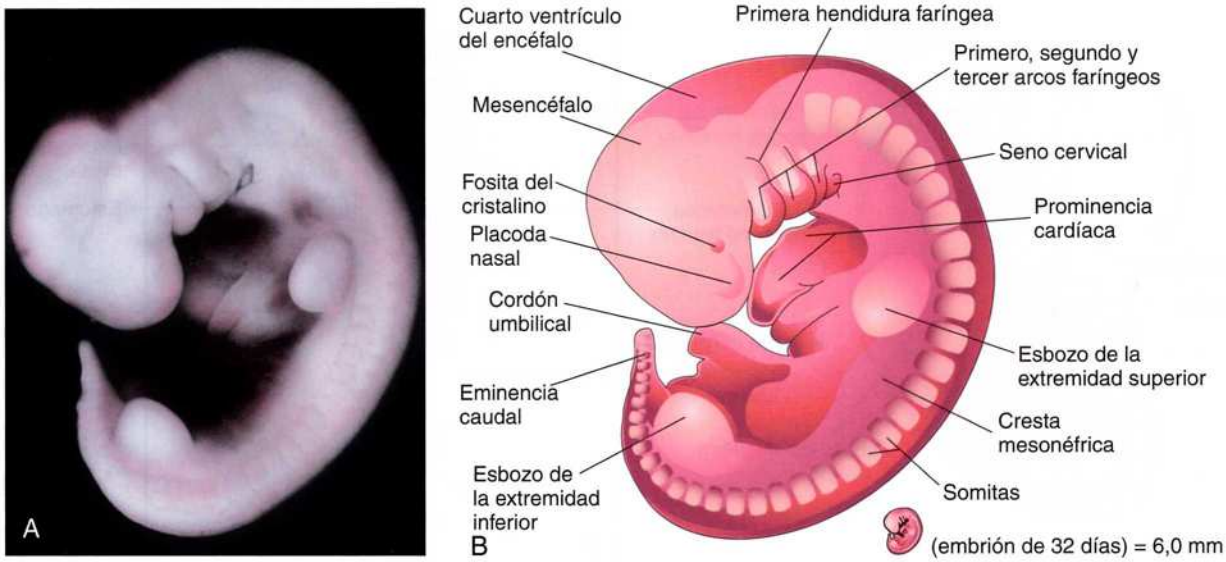

FIGURA 5-13 A, Visión lateral de un embrión en estadio 14 de Carnegie de, aproximadamente, 32 días. El segundo arco faríngeo ha crecido sobrepasando el tercer arco y se ha formado el **seno cervical.** La cresta mesonéfrica indica la localización del mesonefros, una estructura de carácter transicional (v. cap. 12). **B,** Ilustración de las estructuras mostradas en **A.** (*A, Tomada de Nishimura H, Semba R, Tanimura T, Tanaka O:* Prenatal development of the human with special reference to craniofacial structures: an atlas. *Washington, DC, National Institutes of Health, 1977.*)

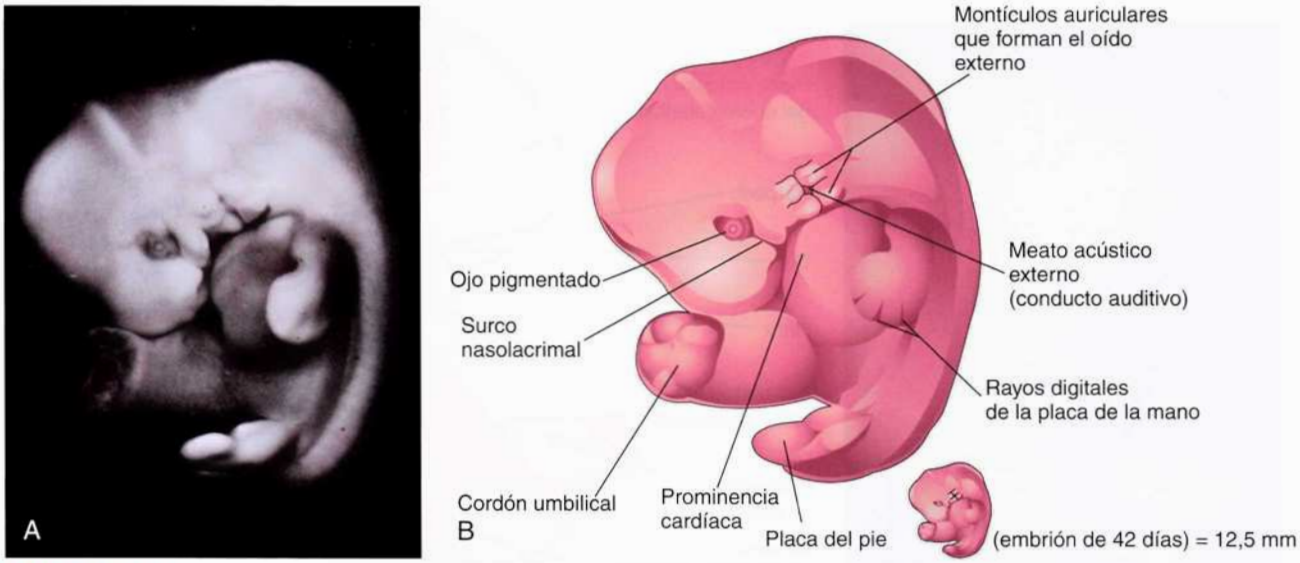

FIGURA 5-14 A, Visión lateral de un embrión en estadio 17 de Carnegie de, aproximadamente, 42 días. En la placa de la mano son visibles los rayos digitales, que señalan la localización futura de los dedos. B, Representación esquemática de las estructuras mostradas en A. En este momento son obvios el ojo, los montículos correspondientes a las orejas y el meato acústico externo. (*A, Tomada de Moore KL, Persaud TVN, Shiota K:* Color atlas of clinical embryology, *2.ª ed. Filadelfia, WB Saunders, 2000.*)

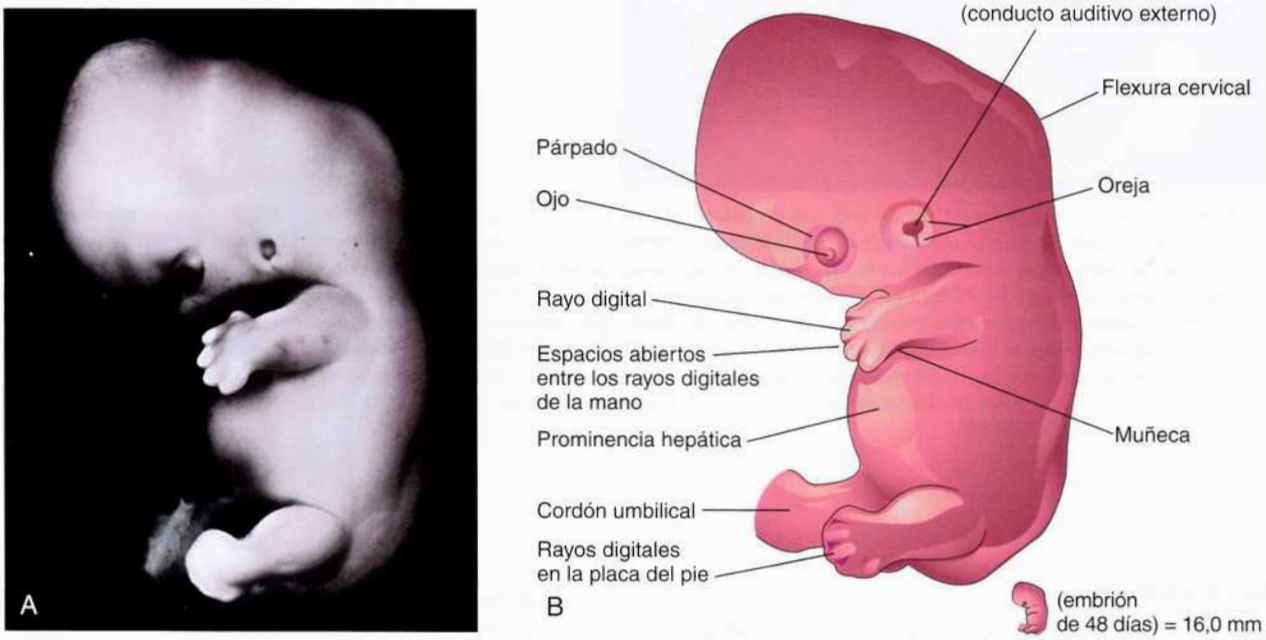

FIGURA 5-15 A, Visión lateral de un embrión en estadio 19 de Carnegie de, aproximadamente, 48 días. En este momento son claramente visibles la oreja y el conducto auditivo externo. Se puede observar la posición relativamente baja de la oreja en desarrollo en esta fase. Los rayos digitales son visibles en la placa del pie. La prominencia del abdomen se debe principalmente al gran tamaño del hígado. B, Representación esquemática en la cual se observan las estructuras mostradas en A. La mano es grande y muestra espacios abiertos entre los rayos digitales, lo que indica claramente el desarrollo de los dedos. (*A, Tomada de Moore KL, Persaud TVN, Shiota K:* Color atlas of clinical embryology, *2.ª ed. Filadelfia, WB Saunders, 2000.*)

© Elsevier. Fotocopiar sin autorización es un delito.

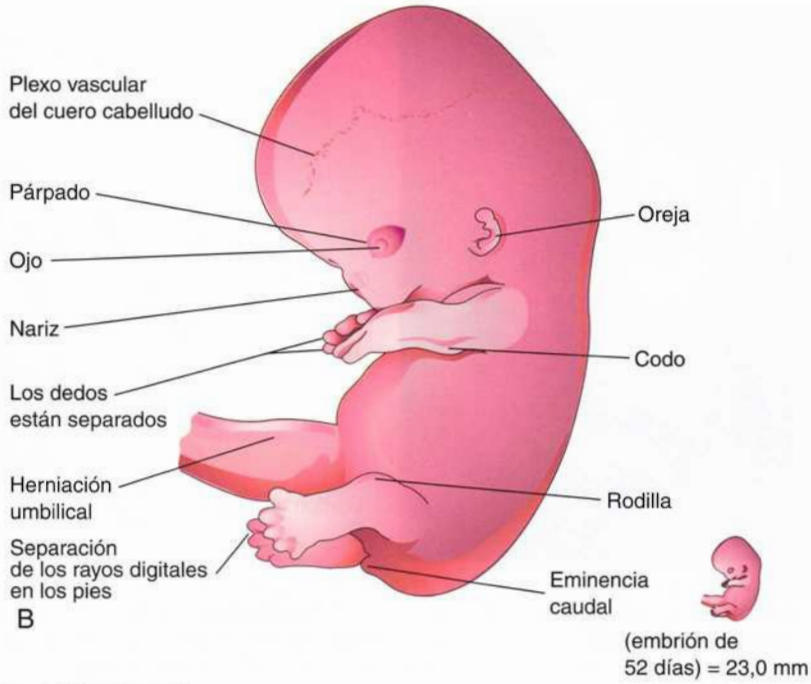

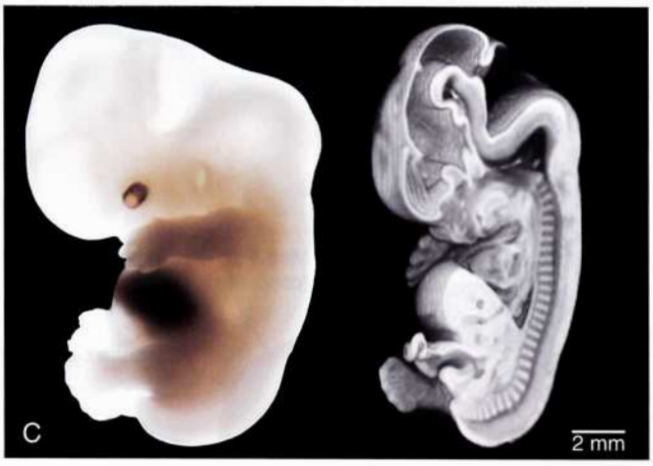

FIGURA 5-16 A, Visión lateral de un embrión en estadio 21 de Carnegie de, aproximadamente, 52 días. En este momento, el plexo vascular del cuero cabelludo forma una banda característica que rodea la cabeza. La nariz es corta y el ojo está intensamente pigmentado. B, Ilustración de las estructuras mostradas en A. Los dedos de las manos ya están separados y los de los pies están comenzando a separarse. C, Un embrión humano en estadio 20 de Carnegie de, aproximadamente, 50 días desde la ovulación, visto con microscopia óptica *(izquierda)* y mediante micro-resonancia magnética *(derecha)*. El conjunto de datos tridimensionales de la micro-resonancia magnética revela los detalles anatómicos correspondientes al plano sagital medio. (A, *Tomada de Nishimura H, Semba R, Tanimura T, Tanaka O:* Prenatal development of the human with special reference to craniofacial structures: an atlas. *Washington, DC, National Institutes of Health, 1977;* B, *Tomada de Moore KL, Persaud TVN, Shiota K:* Color atlas of clinical embryology, *2.ª ed. Filadelfia, WB Saunders, 2000;* C, *Por cortesía del doctor Bradley R. Smith, University of Michigan, Ann Arbor, MI*)

Octava semana

Al comienzo de la octava semana, que representa el final del período embrionario, los dedos de las manos están separados, pero aún aparecen unidos visiblemente por membranas (fig. 5-16*A* y *B*). Ahora son claramente visibles las muescas o espacios de separación entre los rayos digitales de los pies. La **eminencia caudal** todavía está presente, pero ya es muy pequeña. Ha aparecido el **plexo vascular del cuero cabelludo,** que forma una banda característica alrededor de la cabeza. Hacia el final de la octava semana son aparentes todas las regiones de los miembros, al tiempo que los dedos han experimentado un alargamiento y están completamente separados (fig. 5-17).

Los primeros movimientos voluntarios con los miembros ocurren durante esta semana. La osificación primaria se inicia en los **fémures** (huesos largos del muslo). Hacia el final de la octava semana desaparece cualquier signo de la eminencia caudal. Las manos y los pies se aproximan entre sí ventralmente. Avanzada la octava semana, el embrión muestra **características claramente humanas** (fig. 5-18). Sin embargo, la cabeza todavía es desproporcionadamente grande y constituye casi la mitad del

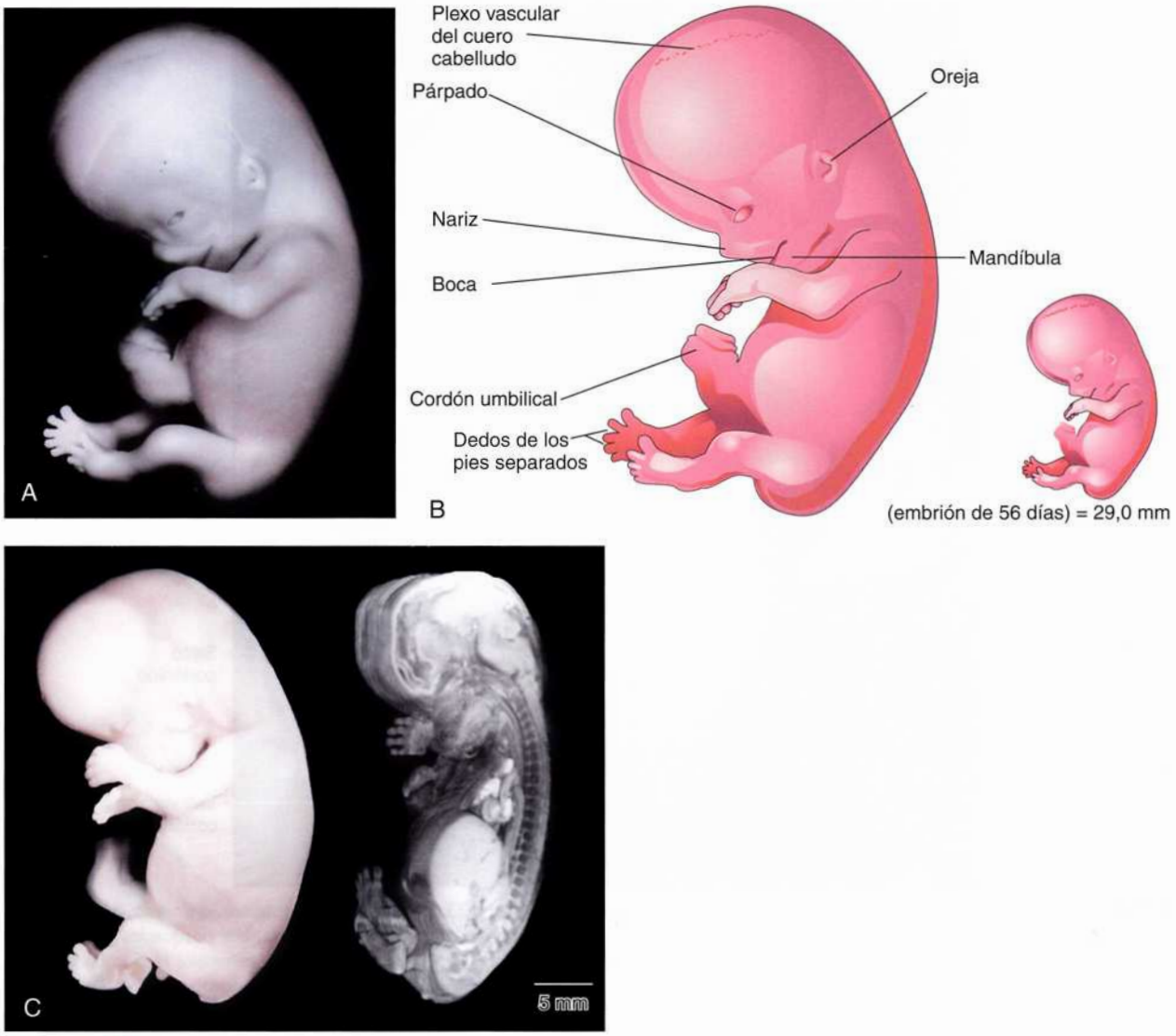

FIGURA 5-17 A, Visión lateral de un embrión en estadio 23 de Carnegie de, aproximadamente, 56 días (final del período embrionario). El embrión tiene un aspecto claramente humano. B, Ilustración de las estructuras mostradas en A. C, Un embrión en estadio 23 de Carnegie de, aproximadamente, 56 días desde la ovulación, visto mediante microscopia óptica *(izquierda)* y micro-resonancia magnética *(derecha)*. (A, *Tomada de Nishimura H, Semba R, Tanimura T, Tanaka O:* Prenatal development of the human with special reference to craniofacial structures: an atlas. *Washington, DC, National Institutes of Health, 1977;* B, *Tomada de Moore KL, Persaud TVN, Shiota K:* Color atlas of clinical embryology, *2.ª ed. Filadelfia, WB Saunders, 2000;* C, *Por cortesía del doctor Bradley R. Smith, University of Michigan, Ann Arbor, MI.*)

embrión. Se ha formado la región cervical y los párpados son más obvios. Los párpados están cerrados y hacia el final de la octava semana comienzan a unirse mediante fusión epitelial. Las asas intestinales todavía se localizan en la porción proximal del cordón umbilical (v. fig. 5-18). A pesar de que hay diferencias entre ambos sexos en el aspecto de los genitales externos, no son todavía lo suficientemente claras como para permitir una identificación sexual precisa durante la octava semana.

ESTIMACIÓN DE LA EDAD EMBRIONARIA

La estimación de la edad de *embriones procedentes, por ejemplo, de abortos espontáneos* se determina a partir de sus características externas y la medida de su longitud (v. figs. 5-19 y 5-20; v. tabla 5.1). *La longitud corporal como criterio único puede no ser fiable*, ya que algunos embriones experimentan una disminución progresiva del ritmo de crecimiento antes de morir. Como los embriones de la tercera y cuarta semanas son rectos (v. fig. 5-20*A*), sus mediciones indican la longitud máxima. La **longitud occipucio-cóccix** (LOC) es el parámetro utilizado con mayor frecuencia en los embriones de mayor edad (14-18 semanas; v. fig. 5-20*B*). Dado que no hay ningún marcador anatómico que indique claramente la LOC, se supone que la LOC más larga es la más precisa. En ocasiones se utiliza la **longitud occipucio-talón** o la longitud completa en bipedestación. Sin embargo, *la longitud de un embrión es tan sólo uno de los criterios para determinar su edad*. El **Carnegie Embryonic Staging System**, utilizado internacionalmente, permite establecer comparaciones entre los hallazgos obtenidos por observadores distintos (v. tabla 5-1).

© Elsevier. Fotocopiar sin autorización es un delito.

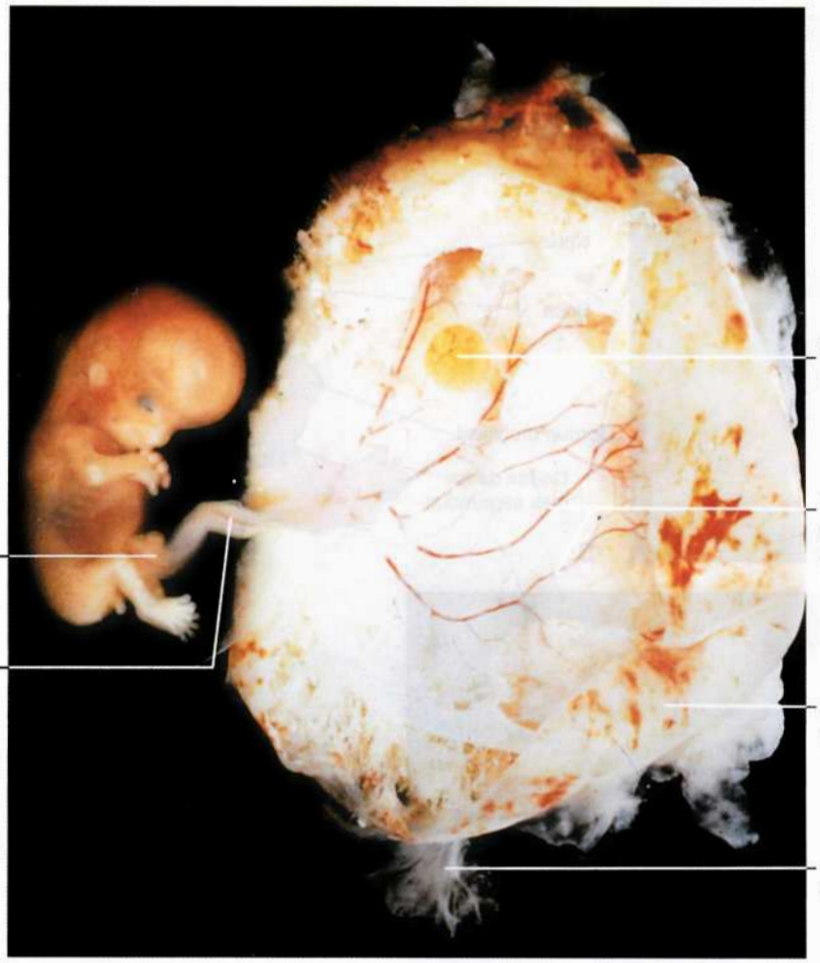

FIGURA 5-18 Visión lateral de un embrión y de su saco coriónico en estadio 23 de Carnegie de, aproximadamente, 56 días. Obsérvese el aspecto humano del embrión. Aunque parece que es de sexo masculino, es posible que no se pueda diferenciar porque los genitales externos masculinos y femeninos son similares en esta fase del período embrionario (v. cap. 1, fig. 1-1). (*Tomada de Nishimura H, Semba R, Tanimura T, Tanaka O:* Prenatal development of the human with special reference to craniofacial structures: an atlas. *Washington, DC, National Institutes of Health, 1977.*)

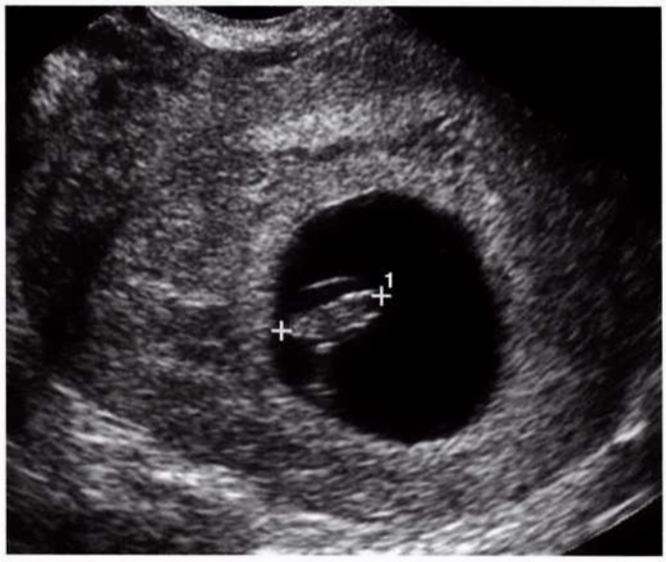

FIGURA 5-19 Ecografía transvaginal de un embrión de 7 semanas (calibradores, LOC de 10 mm) rodeado por la membrana amniótica en el interior de la cavidad coriónica (región oscura). *(Por cortesía del Dr. E.A. Lyons, profesor de Radiología, Obstetricia y Ginecología, y Anatomía, Health Sciences Centre and University of Manitoba, Winnipeg, Manitoba, Canadá.)*

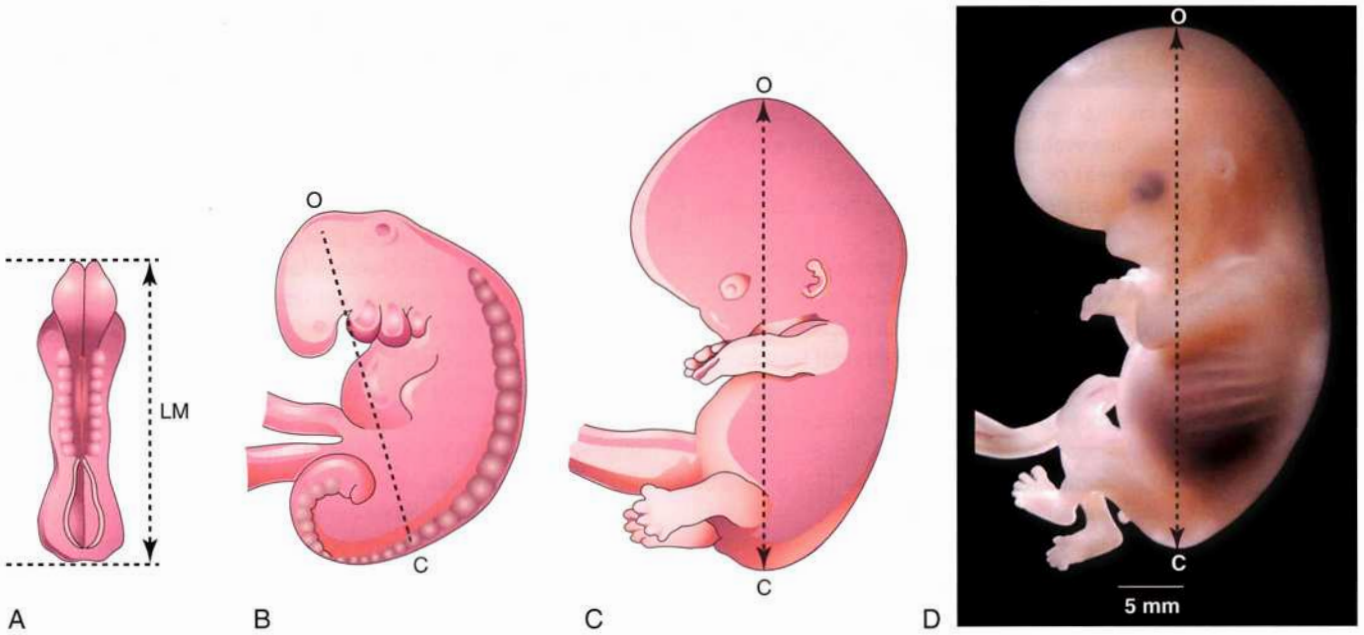

FIGURA 5-20 Ilustraciones de los métodos utilizados para medir la longitud de los embriones. **A**, Longitud máxima (LM). **B**, **C** y **D**, Longitud occipucio-cóccix (LOC). **D**, Fotografía de un embrión de 8 semanas en estadio 23 de Carnegie. *(D, Por cortesía del Dr. Bradley R. Smith, University of Michigan, Ann Arbor, MI.)*

ESTIMACIÓN DE LAS EDADES GESTACIONAL Y EMBRIONARIA

Por convención, los obstetras determinan la edad del embarazo a partir del primer día de la **fecha de la última regla normal (FUR normal)**. Ésta es la edad gestacional, que en embriología es superflua ya que la gestación no empieza hasta que se produce la fecundación del ovocito. La **edad embrionaria** *comienza en el momento de la fecundación, es decir, aproximadamente 2 semanas después de la* **FUR** (v. cap. 1, fig. 1-1). La fecha de la fecundación se utiliza en las mujeres que han sido sometidas a procedimientos de fecundación *in vitro* o de inseminación artificial (v. cap. 2, fig. 2-15).

El conocimiento de la edad embrionaria es importante ya que influye en el control clínico, especialmente cuando es necesaria la realización de procedimientos invasivos, como la biopsia de las vellosidades coriónicas y la amniocentesis (v. cap. 6). En algunas mujeres, la estimación de la edad gestacional a partir de la historia menstrual puede no ser fiable. La probabilidad de error en el establecimiento de la FUR es máxima en las mujeres que se quedan embarazadas después de interrumpir el consumo de anticonceptivos orales dado que el intervalo entre la interrupción del tratamiento hormonal y la reanudación de la ovulación es sumamente variable. En otros casos, la hemorragia uterina ligera («manchado») que se produce en ocasiones durante la implantación del blastocisto puede ser considerada de manera errónea por la mujer como una menstruación de escaso volumen.

Otros factores que contribuyen a la falta de fiabilidad en la determinación de la FUR son la **oligomenorrea** (menstruación escasa), el embarazo durante el período posparto (es decir, varias semanas después del alumbramiento) y el uso de dispositivos intrauterinos. Sin embargo, a pesar de las posibles fuentes de error, la FUR es un criterio fiable en la mayoría de los casos. La **evaluación ecográfica** del tamaño de la cavidad coriónica y de su contenido embrionario permite al especialista clínico estimar con precisión la fecha de la concepción (v. fig. 5-19)

El día en que se produce la fecundación es el punto de referencia más preciso para estimar la edad; generalmente se calcula a partir de la fecha estimada de la ovulación, ya que el ovocito suele ser fecundado durante las 12 horas posteriores a la ovulación. Cualquier determinación de la edad embrionaria debería indicar el punto de referencia utilizado, es decir, los días transcurridos desde la FUR o desde la fecha estimada de fecundación.

RESUMEN DE LA CUARTA A LA OCTAVA SEMANA

- Al comienzo de la cuarta semana, el *plegamiento en los planos medio y horizontal* convierte el disco embrionario trilaminar plano en un embrión con configuración cilíndrica y forma de «C». La formación de la cabeza, de la eminencia caudal y de los pliegues laterales es una secuencia continua de acontecimientos que provoca la aparición de una constricción entre el embrión y la vesícula umbilical.
- *A medida que la cabeza se pliega ventralmente*, parte de la capa endodérmica queda incorporada como **intestino primitivo anterior** en la región de la cabeza embrionaria en desarrollo. El plegamiento de la región cefálica también origina el desplazamiento ventral de la membrana orofaríngea y del corazón, al tiempo que el encéfalo en desarrollo se convierte en la parte más craneal del embrión.
- *A medida que la eminencia caudal se pliega ventralmente*, parte de la capa germinal endodérmica queda incorporada en el extremo caudal del embrión como **intestino primitivo**

© Elsevier. Fotocopiar sin autorización es un delito.

EVALUACIÓN ECOGRÁFICA DE LOS EMBRIONES

En la mayoría de las mujeres que solicitan asistencia obstétrica se realiza, al menos, una evaluación ecográfica durante el embarazo, debido a una o más de las siguientes razones:

- Estimación de la edad gestacional para confirmar las fechas clínicas.
- Evaluación del crecimiento embrionario en los casos de sospecha de retraso del crecimiento intrauterino.
- A modo de guía para la obtención de una biopsia de las vellosidades coriónicas o de una muestra del líquido amniótico (v. cap. 6).
- Evaluación de una masa pélvica detectada clínicamente.
- Sospecha de embarazo ectópico (v. cap. 3, fig. 3-9).
- Posible malformación uterina congénita (v. cap. 12, fig. 12-44).
- Detección de malformaciones congénitas.

Los datos actuales indican que la ecografía diagnóstica y la exploración mediante resonancia magnética (RM) no producen efectos biológicos confirmados sobre los embriones ni los fetos (v. figs. 5-16*C*, 5-17*C* y 5-19).

El tamaño de un embrión en una mujer embarazada puede estimarse a través de las mediciones ecográficas. La **ecografía transvaginal** permite una medición más temprana y precisa de la LOC en las fases iniciales del embarazo (v. fig. 5-19). Al comienzo de la quinta semana, el embrión tiene una longitud de 4-7 mm (v. fig. 5-13). Durante las semanas sexta y séptima es posible visualizar algunas estructuras embrionarias (p. ej., partes de los miembros) y las mediciones de la longitud occipucio-cóccix efectuadas en este momento tienen carácter predictivo respecto a la edad embrionaria, con una precisión de 1-4 días. Además, después de la sexta semana es posible determinar las dimensiones de la cabeza y el tronco, y estas cifras se utilizan para evaluar la edad embrionaria. No obstante, hay una variabilidad considerable en todo lo relativo al crecimiento y el desarrollo tempranos del embrión. Las diferencias son máximas antes del final de la cuarta semana de desarrollo, pero se mantienen hasta el final del período embrionario.

posterior. La parte terminal del intestino primitivo posterior se expande para formar la **cloaca.** El plegamiento de la región caudal también origina la membrana cloacal, la alantoides y el tallo de conexión, que se desplazan hacia la superficie ventral del embrión.

- *El plegamiento del embrión en el plano horizontal* incorpora parte del endodermo en el propio embrión como **intestino primitivo medio.**
- La **vesícula umbilical** permanece unida al intestino primitivo medio a través del estrecho **conducto onfaloentérico** (tallo vitelino). Durante el plegamiento del embrión en el plano horizontal se forman los *esbozos de las paredes corporales lateral y ventral.* A medida que se expande, el **amnios** envuelve el tallo de conexión, el conducto onfaloentérico y la alantoides, formando así una cubierta epitelial para el cordón umbilical.
- Las *tres capas germinativas se diferencian hacia los distintos tejidos y órganos* corporales, de manera que hacia el final del período embrionario ya se han establecido los *esbozos de los principales órganos y sistemas.*
- El aspecto externo del embrión está influido notablemente por la formación del encéfalo, el corazón, el hígado, los somitas, los miembros, las orejas, la nariz y los ojos.
- Dado que entre la cuarta y la octava semana se forman los esbozos de la mayor parte de las estructuras externas e internas esenciales, *éste es el período más crítico del desarrollo.* Las alteraciones del desarrollo durante este período pueden tener como consecuencia malformaciones congénitas importantes.
- Es posible establecer razonablemente la edad de los embriones a partir de la fecha de la última regla (FUR), del momento estimado de la fecundación, de las mediciones ecográficas del saco coriónico y del embrión, y del examen de las características externas del embrión.

PROBLEMAS CON ORIENTACIÓN CLÍNICA

CASO 5-1

A una mujer de 28 años, fumadora empedernida desde la adolescencia, se le informa de que se encuentra en el segundo mes de gestación.

- ¿Qué podría decirle el médico a esta mujer respecto de su hábito tabáquico y sus posibles efectos sobre la salud del embrión y fetal?

CASO 5-2

Una paciente embarazada está preocupada por lo que ha leído recientemente en la prensa acerca de los efectos de medicamentos sobre animales de laboratorio.

- ¿Es posible predecir los posibles efectos perjudiciales de los medicamentos sobre los embriones humanos a partir de los resultados obtenidos en estudios efectuados con animales de laboratorio? Razone la respuesta.

CASO 5-3

Una mujer de 30 años manifiesta dudas sobre la fecha de su última regla (FUR). Señala que sus períodos eran irregulares.

- ¿Qué técnicas clínicas podrían usarse para evaluar la edad embrionaria en este embarazo?

CASO 5-4

Una mujer que se acaba de quedar embarazada le dice a su médico que ha tomado un somnífero que le dio una amiga. Está preocupada por la posibilidad de que este medicamento pueda ser perjudicial para el desarrollo de los miembros de su hijo.

- ¿Podría un fármaco que provoca defectos graves conocidos de las extremidades ocasionar malformaciones congénitas si la madre lo consume durante la segunda, la sexta o la octava semana de gestación?

La discusión de estos problemas se recoge en el Apéndice al final del libro.

BIBLIOGRAFÍA Y LECTURAS RECOMENDADAS

Ashe HL, Briscoe J: The interpretation of morphogen gradients, *Development* 133:385, 2006.

Barnea ER, Hustin J, Jauniaux E, editors: *The first twelve weeks of gestation*, Berlin, 1992, Springer-Verlag.

Blechschmidt E, Gasser RF: *Biokinetics and biodynamics of human differentiation: principles and applications*, reprint edition, Berkeley, Calif., 2012, North Atlantic Books.

Callen PW: Obstetric ultrasound examination. In Callen PW, editor: *Ultrasonography in obstetrics and gynecology*, ed 5, Philadelphia, 2008, Saunders.

Dickey RP, Gasser RF: Computer analysis of the human embryo growth curve: differences between published ultrasound findings on living embryos in utero and data on fixed specimens, *Anat Rec* 237:400, 1993.

Dickey RP, Gasser RF: Ultrasound evidence for variability in the size and development of normal human embryos before the tenth post-insemination week after assisted reproductive technologies, *Hum Reprod* 8:331, 1993.

Gasser RF: *Atlas of human embryos*, Baltimore, 1975, Lippincott Williams & Wilkins.

Gasser RF, Cork RJ, Stillwell BJ, et al: Rebirth of human embryology, *Dev Dyn* 243:621, 2014.

Gilbert SF: *Developmental biology*, ed 9, Sunderland, Mass., 2010, Sinauer.

Hardin J, Walston T: Models of morphogenesis: the mechanisms and mechanics of cell rearrangement, *Curr Opin Genet Dev* 14:399, 2004.

Iffy L, Shepard TH, Jakobovits A, et al: The rate of growth in young human embryos of Streeter's horizons XIII and XXIII, *Acta Anat* 66:178, 1967.

Iwarsson E, Malmgren H, Blennow E: Preimplantation genetic diagnosis: twenty years of practice, *Semin Fetal Neonatal Med* 16:74, 2011.

Jirásek JE: *An atlas of human prenatal developmental mechanics: anatomy and staging*, London and New York, 2004, Taylor and Francis.

Kliegman RM: Intrauterine growth restriction. In Martin RJ, Fanaroff AA, Walsh MC, editors: *Fanaroff and Martin's neonatal-perinatal medicine: diseases of the fetus and infant*, ed 8, Philadelphia, 2006, Mosby.

Laing FC, Frates MC, Benson CB: Ultrasound evaluation during the first trimester. In Callen PW, editor: *Ultrasonography in obstetrics and gynecology*, ed 5, Philadelphia, 2008, Saunders.

Moore KL, Persaud TVN, Shiota K: *Color atlas of clinical embryology*, ed 2, Philadelphia, 2000, Saunders.

Nishimura H, Tanimura T, Semba R, et al: Normal development of early human embryos: observation of 90 specimens at Carnegie stages 7 to 13, *Teratology* 10:1, 1974.

O'Rahilly R, Müller F: *Developmental stages in human embryos*, Washington, DC, 1987, Carnegie Institute of Washington.

Persaud TVN, Hay JC: Normal embryonic and fetal development. In Reece EA, Hobbins JC, editors: *Clinical obstetrics: the fetus and mother*, ed 3, Oxford, 2006, Blackwell.

Plaisier M: Decidualization and angiogenesis, *Best Pract Res Clin Obstet Gynaecol* 25:259, 2011.

Pooh RK, Shiota K, Kurjak A: Imaging of the human embryo with magnetic resonance imaging microscopy and high-resolution transvaginal 3-dimensional sonography: human embryology in the 21st century, *Am J Obstet Gynecol* 204:77.e1, 2011.

Shiota K: Development and intrauterine fate of normal and abnormal human conceptuses, *Congen Anom* 31:67, 1991.

Steding G: *The anatomy of the human embryo: a scanning electron-microscopic atlas*, Basel, 2009, Karger.

Streeter GL: Developmental horizons in human embryos: description of age group XI, 13 to 20 somites, and age group XII, 21 to 29 somites, *Contrib Embryol Carnegie Inst* 30:211, 1942.

Streeter GL: Developmental horizons in human embryos: description of age group XIII, embryos of 4 or 5 millimeters long, and age group XIV, period of identification of the lens vesicle, *Contrib Embryol Carnegie Inst* 31:27, 1945.

Streeter GL: Developmental horizons in human embryos: description of age groups XV, XVI, XVII, and XVIII, *Contrib Embryol Carnegie Inst* 32:133, 1948.

Streeter GL, Heuser CH, Corner GW: Developmental horizons in human embryos: description of age groups XIX, XX, XXI, XXII, and XXIII, *Contrib Embryol Carnegie Inst* 34:165, 1951.

Whitworth M, Bricker L, Neilson JP, et al: Ultrasound for fetal assessment in early pregnancy, *Cochrane Database Syst Rev* (4):CD007058, 2010.

Yamada S, Samtani RR, Lee ES: et al. Developmental atlas of the early first trimester human embryo, *Dev Dyn* 239:2010, 1585.

Zhang J, Merialdi M, Platt LD, et al: Defining normal and abnormal fetal growth: promises and challenges, *Am J Obstet Gynecol* 202:522, 2010.

© Elsevier. Fotocopiar sin autorización es un delito.



CAPÍTULO

6

Período fetal: desde la novena semana hasta el nacimiento

Estimación de la edad fetal 93
- Trimestres del embarazo 93
- Mediciones y características del feto 93

Aspectos destacados del período fetal 93
- Semanas 9 a 12 94
- Semanas 13 a 16 95
- Semanas 17 a 20 95
- Semanas 21 a 25 96
- Semanas 26 a 29 97
- Semanas 30 a 34 97
- Semanas 35 a 38 97

Fecha probable del parto 99

Factores que influyen en el crecimiento fetal 99
- Tabaquismo 99
- Embarazo múltiple 99
- Consumo de alcohol y drogas 99
- Alteración del flujo sanguíneo uteroplacentario y fetoplacentario 99
- Factores genéticos y retraso del crecimiento 99

Procedimientos para evaluar el estado fetal 100
- Ecografía 100
- Amniocentesis diagnóstica 100
- Determinación de la alfa-fetoproteína 101
- Estudios espectrofotométricos 101
- Biopsia de las vellosidades coriónicas 101
- Cultivos celulares y análisis cromosómico 102
- Diagnóstico prenatal no invasivo 102
- Transfusión fetal 103
- Fetoscopia 103
- Obtención percutánea de muestras de sangre del cordón umbilical 103
- Resonancia magnética 103
- Monitorización fetal 103

Resumen del período fetal 103

Problemas con orientación clínica 104

La transformación de un embrión en un feto se produce de manera gradual, pero el cambio de denominación es significativo ya que implica que el embrión se ha desarrollado hasta adquirir un aspecto humano reconocible y que se han formado los primordios de todos los sistemas importantes. El desarrollo durante el período fetal está relacionado con el rápido crecimiento del cuerpo y con la diferenciación de los tejidos, los órganos y los sistemas. Un cambio notable durante el período fetal es la ralentización relativa del crecimiento de la cabeza en comparación con el del resto del cuerpo. El ritmo de crecimiento corporal durante el período fetal es muy rápido (tabla 6-1) y el incremento del peso corporal durante las últimas semanas del embarazo es extraordinario. Los períodos de crecimiento continuado normal se alternan con intervalos prolongados de ausencia de crecimiento.

© 2016. Elsevier España, S.L.U. Reservados todos los derechos

Tabla 6-1 Criterios para estimar la edad desde la fecundación durante el período fetal

EDAD (SEMANAS)	LONGITUD OCCIPUCIO-CÓCCIX (mm)*	LONGITUD DEL PIE (mm)*	PESO FETAL (g)†	CARACTERÍSTICAS EXTERNAS PRINCIPALES
Fetos previables				
9	50	7	8	*Los párpados se cierran o están cerrados.* La cabeza es grande y más redondeada. Los genitales externos no pueden diferenciarse en masculinos y femeninos. Algunas asas intestinales se localizan en la parte proximal del cordón umbilical. Las orejas presentan una implantación baja
10	61	9	14	*Las asas intestinales se localizan en el abdomen.* Desarrollo inicial de las uñas de los dedos de las manos
12	87	14	45	*Los genitales externos permiten diferenciar los sexos masculino y femenino.* El cuello está bien definido
14	120	20	110	*La cabeza se mantiene erecta.* Los ojos miran en dirección anterior. Las orejas están cerca de su posición definitiva. Los miembros inferiores están bien desarrollados. Desarrollo inicial de las uñas de los dedos de los pies
16	140	27	200	*Las orejas sobresalen de la cabeza*
18	160	33	320	La *vernix caseosa* cubre la piel. La madre percibe los primeros movimientos del feto
20	190	39	460	*Es visible el pelo de la cabeza y del cuerpo (lanugo)*
Fetos viables‡				
22	210	45	630	*La piel está arrugada, es translúcida y de coloración rosada a rojiza*
24	230	50	820	*Están presentes las uñas de los dedos de las manos.* El cuerpo es enjuto
26	250	55	1.000	*Los párpados están parcialmente abiertos.* Se aprecian las pestañas
28	270	59	1.300	*Los ojos están completamente abiertos.* En ocasiones se observa una cantidad considerable de pelo en el cuero cabelludo. La piel está ligeramente arrugada
30	280	63	1.700	*Se observan las uñas de los dedos de los pies.* Cuerpo rollizo. Testículos en fase de descenso
32	300	68	2.100	*Las uñas de los dedos de las manos alcanzan las yemas de los dedos.* La piel es lisa
36	340	79	2.900	*El cuerpo es generalmente rollizo.* Casi no hay lanugo (pelo). Las uñas de los dedos de los pies alcanzan las yemas de los dedos. Miembros en flexión; agarre firme
38	360	83	3.400	*Tórax prominente; protrusión de las mamas.* Los testículos están en el escroto o se observan en los conductos inguinales. Las uñas de los dedos de las manos sobrepasan las yemas de los dedos

*Estas medidas son cifras promedio y quizá no se apliquen a casos individuales; las variaciones en las dimensiones aumentan con la edad.

†Estos pesos se refieren a fetos que han permanecido fijados en formalina al 10% durante, aproximadamente, 2 semanas; el peso de las muestras frescas es generalmente un 5% inferior.

‡No hay un límite bien establecido del desarrollo, la edad o el peso corporal a partir del cual el feto sea automáticamente viable o por encima del cual esté garantizada su supervivencia; sin embargo, la experiencia ha demostrado que es poco habitual la supervivencia de los fetos con un peso corporal inferior a 500 g y de los fetos con una edad desde la fecundación inferior a 22 semanas. Incluso los fetos de 26 a 28 semanas tienen dificultades para sobrevivir, principalmente porque sus sistemas respiratorio y nervioso central no están completamente diferenciados.

VIABILIDAD DE LOS FETOS

La *viabilidad* se define como la capacidad de los fetos para sobrevivir en un entorno extrauterino. La mayoría de los fetos con un peso corporal inferior a 500 g en el momento del parto no sobreviven. En muchos casos, el bajo peso de los recién nacidos a término se debe a un problema de **restricción del crecimiento intrauterino** (RCIU). En consecuencia, si reciben cuidados posnatales adecuados, algunos fetos con un peso corporal inferior a 500 g pueden sobrevivir; estos casos se denominan **lactantes inmaduros** o con un peso corporal extremadamente bajo en el momento de nacer.

La mayoría de los fetos con un peso corporal de 750 a 1.500 g sobreviven, pero pueden aparecer complicaciones; se les denomina **lactantes prematuros**. Cada año nacen aproximadamente 500.000 lactantes prematuros en Estados Unidos. Muchos de ellos padecen complicaciones médicas importantes o **mortalidad precoz** (fallecen al poco tiempo de nacer). El uso de esteroides antes del parto y la administración posnatal de surfactante endotraqueal han reducido en gran medida la morbilidad aguda y a largo plazo. *La prematuridad es una de las causas más frecuentes de morbimortalidad perinatal.*

ESTIMACIÓN DE LA EDAD FETAL

Las mediciones ecográficas de la **longitud occipucio-cóccix** (LOC) permiten determinar el tamaño y la edad probable del feto al tiempo que ofrecen una predicción de la *fecha prevista del parto*. Las mediciones de la cabeza fetal y de la longitud del fémur también se utilizan para evaluar la edad. En la práctica clínica, la *edad gestacional suele contarse desde el inicio de la* ***fecha de la última regla (FUR)*** *normal.*

En embriología, la **edad gestacional** basada en la FUR es superflua, pues la gestación (fecha de la fecundación) no empieza hasta que se fecunda el ovocito, lo cual ocurre alrededor de la mitad del ciclo menstrual. Esta diferencia en la aplicación del término *edad gestacional* puede llevar a confusión; por tanto, es importante que el especialista que solicite la ecografía y el que la realice utilicen la misma terminología embriológica (v. cap. 1, fig. 1-1, primera semana).

El **período intrauterino** se puede dividir en días, semanas o meses (tabla 6-2), pero puede haber confusión cuando no se indica si la edad se calcula a partir del inicio de la FUR o del día estimado de la fecundación del ovocito. La incertidumbre respecto a la edad se manifiesta cuando se utilizan meses, especialmente si no se indica si corresponden a meses de calendario (28-31 días) o a meses lunares (28 días). *Salvo indicación contraria, el concepto de edad fetal utilizado en este libro se calcula a partir de la fecha estimada de la fecundación.*

Trimestres del embarazo

Desde el punto de vista clínico, el período gestacional se divide en tres trimestres. Al final del primer trimestre, un tercio del total del embarazo, ya se han desarrollado todos los sistemas principales (v. tabla 6-1). A lo largo del segundo trimestre, el feto adquiere un tamaño suficiente para que en la **ecografía** sea posible visualizar su anatomía en detalle. Durante este período se puede detectar la mayoría de las malformaciones congénitas mediante la **ecografía de alta resolución en tiempo real.** Hacia el comienzo del tercer trimestre, el feto ya puede sobrevivir si nace prematuramente. El feto alcanza un hito importante del desarrollo a las 35 semanas de la gestación y cuando adquiere un peso corporal aproximado de 2.500 g, lo que se utiliza para definir el grado de madurez fetal. A las 35 semanas, el feto suele sobrevivir si el parto se produce de forma prematura.

Mediciones y características del feto

Hay varios parámetros y características externas útiles para estimar la edad fetal (v. tabla 6-1). La LOC es el método de elección para estimarla hasta el final del primer trimestre, dado que la variabilidad en el tamaño fetal durante este período es muy escasa. En los trimestres segundo y tercero es posible identificar varias estructuras que se pueden medir en la ecografía, pero los parámetros más utilizados son el **diámetro biparietal** (el diámetro de la cabeza entre las dos eminencias parietales), el **perímetro craneal,** el perímetro abdominal, la longitud del fémur y la longitud del pie.

El peso corporal es, a menudo, un criterio útil para estimar la edad aunque puede haber discrepancias entre la edad y el peso corporal, especialmente cuando la madre presenta alguna enfermedad metabólica, como diabetes mellitus gestacional. En estos casos, el peso corporal supera, a menudo, los valores considerados normales para la LOC correspondiente. Las dimensiones fetales obtenidas mediante las mediciones ecográficas se aproximan notablemente a las mediciones de la LOC obtenidas en fetos que han sufrido un aborto espontáneo. La determinación del tamaño del feto, especialmente del perímetro craneal, es útil a los obstetras en el manejo de sus pacientes.

ASPECTOS DESTACADOS DEL PERÍODO FETAL

No hay ningún sistema formal para estadiar el período fetal. Sin embargo, es útil describir los cambios que ocurren en períodos comprendidos entre las semanas cuarta y quinta.

Tabla 6-2 Comparación de las unidades del tiempo gestacional y de la fecha de parto*

PUNTO DE REFERENCIA	DÍAS	SEMANAS	MESES DE CALENDARIO	MESES LUNARES
Fecundación	266	38	8,75	9,50
FUR	280	40	9,25	10

*La regla habitual para determinar la fecha probable del parto (regla de Nägele) consiste en descontar 3 meses desde el primer día de la fecha de la última regla (FUR) y añadir un año y 7 días.

© Elsevier. Fotocopiar sin autorización es un delito.

Semanas 9 a 12

Al comienzo del período fetal (novena semana), la cabeza constituye aproximadamente la mitad de la LOC del feto (figs. 6-1 y 6-2*A*). Más adelante, el crecimiento de la longitud corporal se acelera rápidamente, de manera que hacia el final de la semana 12 la LOC casi se ha duplicado (fig. 6-2*B* y v. tabla 6-1). A pesar de que el ritmo de crecimiento de la cabeza se reduce, su tamaño continúa siendo desproporcionadamente grande en comparación con el resto del cuerpo (fig. 6-3).

A las 9 semanas, la cara es ancha, los ojos están ampliamente separados, las orejas muestran una implantación baja y los párpados están fusionados (v. fig. 6-2*B*). Al final de la semana 12 aparecen los **centros de osificación primaria** en el esqueleto, en especial en el cráneo y los huesos largos. Al comienzo de la novena semana las piernas son cortas y los muslos relativamente pequeños (v. fig. 6-2). Hacia el final de la semana 12, los miembros superiores casi han alcanzado su longitud relativa final, pero los miembros inferiores todavía no están bien desarrollados y su tamaño es algo inferior a su longitud relativa final.

Los **genitales externos** de los fetos masculinos y femeninos tienen características similares hasta el final de la novena semana. Su forma fetal madura no queda establecida hasta la semana 12. En el extremo proximal del cordón umbilical pueden observarse asas intestinales hasta la mitad de la semana 10 (v. fig. 6-2*B*). Hacia la semana 11, las asas intestinales ya han vuelto al abdomen (v. fig. 6-3).

A las 9 semanas, comienzo del período fetal, el hígado es el órgano principal en el cual se produce la **eritropoyesis** (formación de los hematíes). Hacia el final de la semana 12, la eritropoyesis se ha reducido en el hígado y ha comenzado en el bazo. La **formación de orina** comienza entre las semanas 9 y 12; la orina es eliminada a través de la uretra hacia el líquido amniótico en la cavidad amniótica. El feto reabsorbe parte del líquido amniótico tras deglutirlo. Los productos de desecho fetales son transferidos a la circulación materna tras atravesar la **membrana placentaria** (v. cap. 7, fig. 7-7).

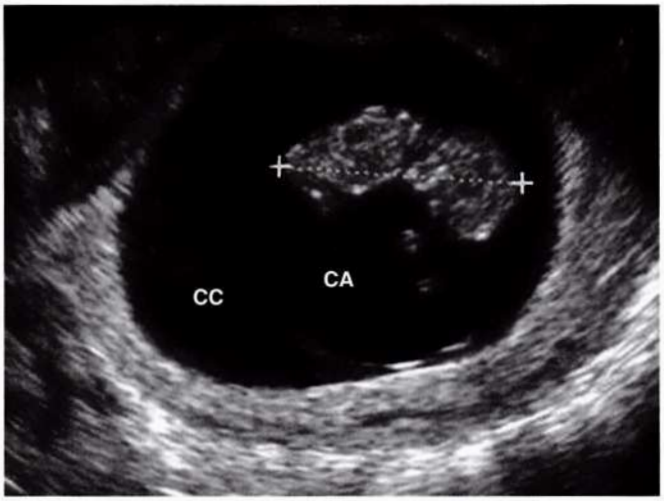

FIGURA 6-1 Imagen ecográfica de un feto de 9 semanas (11 semanas de edad gestacional). Se pueden observar el amnios, la cavidad amniótica *(CA)* y la cavidad coriónica *(CC)*. LOC, 4,2 cm *(calibradores). (Por cortesía del Dr. E.A. Lyons, profesor de Radiología, Obstetricia y Ginecología, y Anatomía, Health Sciences Centre and University of Manitoba, Winnipeg, Manitoba, Canadá.)*

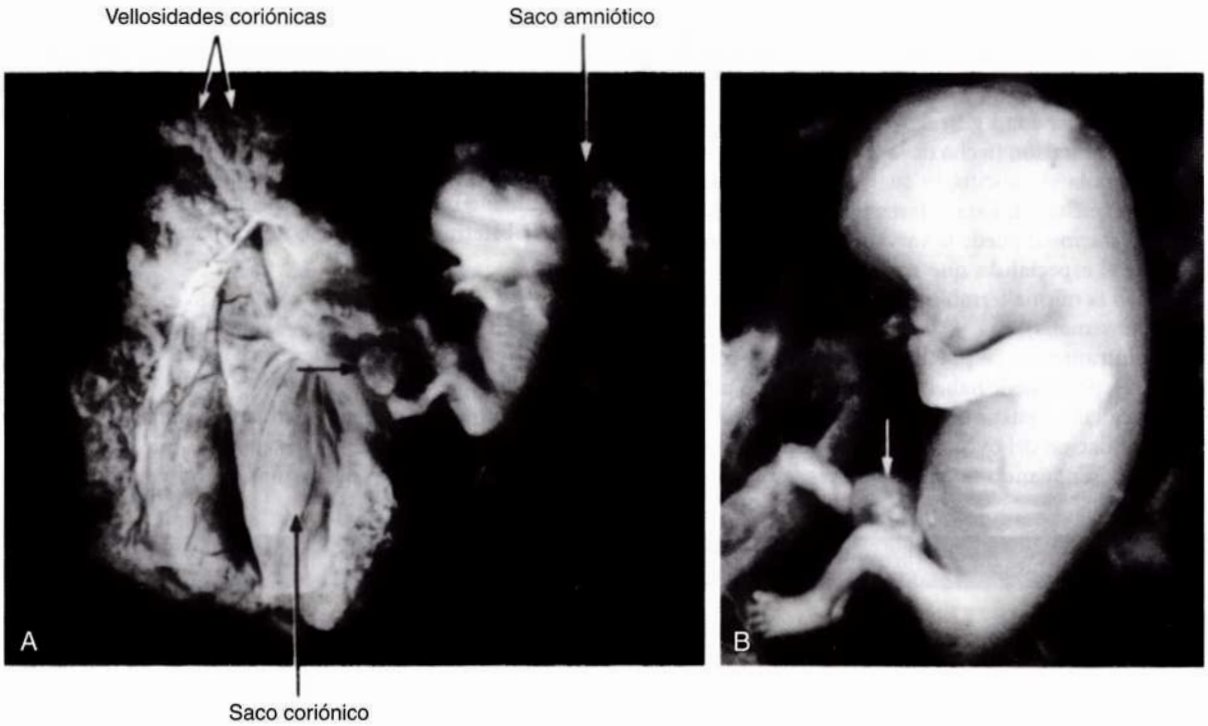

FIGURA 6-2 Feto de 9 semanas en el saco amniótico, expuesto tras la eliminación del saco coriónico. **A**, Tamaño real. El resto de la vesícula umbilical está indicado por una flecha. **B**, Aumento (×2) del feto de la fotografía mostrada en A. Se pueden observar las características siguientes: cabeza grande, párpados fusionados, costillas cartilaginosas y asas intestinales en el cordón umbilical *(flecha)*.

FIGURA 6-3 Feto de 11 semanas (×1,5). Se puede observar la cabeza relativamente grande y cómo las asas intestinales ya no se localizan en el cordón umbilical.

Semanas 13 a 16

Durante este período, el crecimiento es rápido (figs. 6-4 y 6-5; v. tabla 6-1). Hacia la semana 16, la cabeza es relativamente pequeña en comparación con la del feto de 12 semanas y los miembros inferiores han aumentado su longitud (fig. 6-6*A*). Los **movimientos de los miembros,** que se inician al final del período embrionario, muestran coordinación hacia la semana 14, aunque todavía son demasiado débiles para que la madre pueda percibirlos. Sin embargo, los movimientos de los miembros son visibles en el estudio ecográfico.

La **osificación del esqueleto fetal** se mantiene activa durante este período y los huesos en desarrollo son claramente visibles en las imágenes ecográficas obtenidas al comienzo de la semana 16. A las 14 semanas aparecen **movimientos oculares lentos.** El patrón del pelo del cuero cabelludo también queda determinado durante este período. Hacia la semana 16, los ovarios se diferencian y contienen **folículos ováricos primitivos** que, a su vez, contienen **ovogonias** o células germinativas primordiales (v. cap. 12, fig. 12-31).

Los genitales de los fetos masculinos y femeninos pueden reconocerse hacia las 12-14 semanas. Hacia la semana 16, los ojos miran hacia delante, más que anterolateralmente. Asimismo, las orejas ya están cerca de su posición definitiva en las partes laterales de la cabeza.

Semanas 17 a 20

El ritmo de crecimiento se reduce durante este período aunque la LOC todavía se incrementa en, aproximadamente, 50 mm (v. figs. 6-4 y 6-6, y tabla 6-1). La madre suele percibir los primeros movimientos fetales (**sacudidas**). En este momento, la piel está cubierta por un material grasiento y pastoso, la ***vernix caseosa***. Este material consiste en una mezcla de células epidérmicas muertas y una sustancia grasa procedente de las glándulas

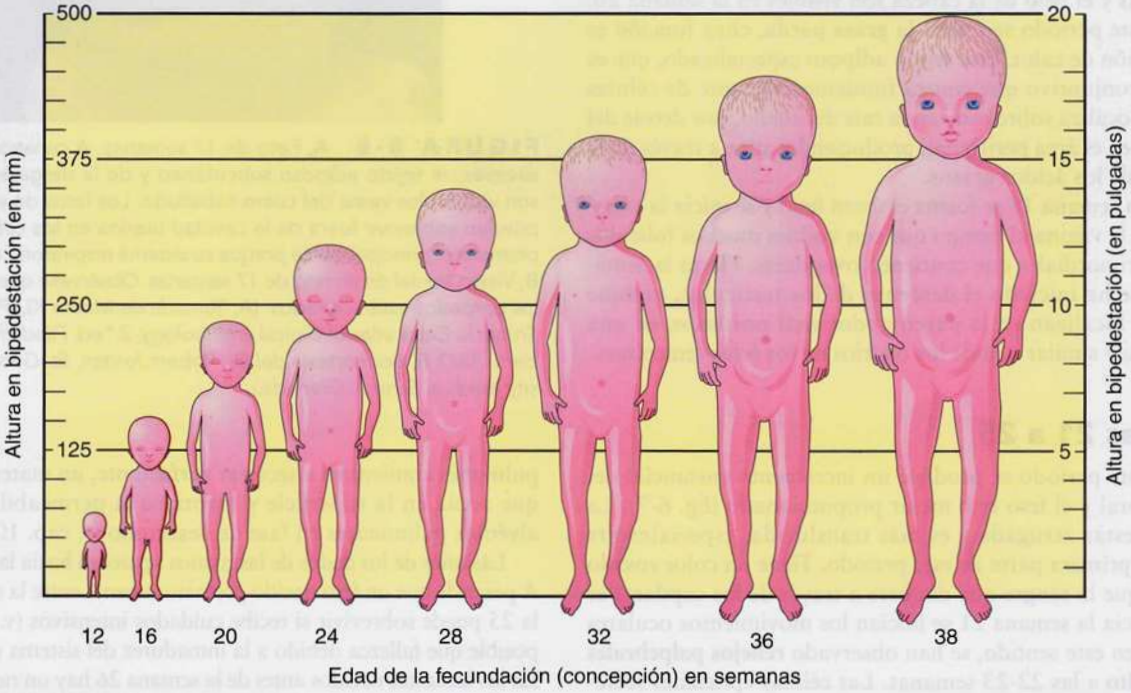

FIGURA 6-4 Diagrama a escala con ilustración de los cambios que se producen en el tamaño del feto humano.

© Elsevier. Fotocopiar sin autorización es un delito.

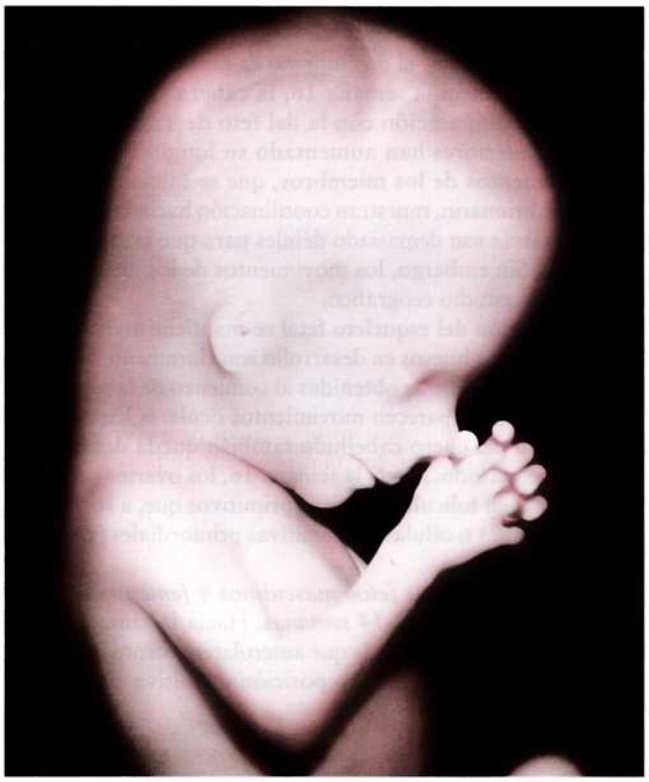

FIGURA 6-5 Fotografía de aumento de la cabeza y de la parte superior del tronco de un feto de 13 semanas.

FIGURA 6-6 A, Feto de 17 semanas. A consecuencia de la escasez de tejido adiposo subcutáneo y de la delgadez de la piel son visibles los vasos del cuero cabelludo. Los fetos de esta edad no pueden sobrevivir fuera de la cavidad uterina en los casos de parto prematuro, principalmente porque su sistema respiratorio es inmaduro. B, Visión frontal de un feto de 17 semanas. Obsérvese que en esta fase los párpados están cerrados. (A, *Tomada de Moore KL, Persaud TVN, Shiota K:* Color atlas of clinical embryology, *2.ª ed. Filadelfia, WB Saunders, 2000;* B, *por cortesía del Dr. Robert Jordan, St. George's University Medical School, Grenada.*)

sebáceas fetales. *La* vernix caseosa *protege la delicada piel del feto frente a las abrasiones, las grietas y el endurecimiento que pueden producirse por exposición al líquido amniótico.* Los fetos están recubiertos de un vello fino y suave, denominado **lanugo,** que facilita la adhesión de la *vernix* a la piel.

Las cejas y el pelo de la cabeza son visibles en la semana 20. Durante este período se forma la **grasa parda,** cuya función es la producción de calor. Este **tejido adiposo** especializado, que es un tejido conjuntivo que consta fundamentalmente de células planas, se localiza sobre todo en la raíz del cuello, por detrás del esternón y en el área perirrenal, produciendo calor a través de la oxidación de los ácidos grasos.

Hacia la semana 18 se forma el útero fetal y se inicia la canalización de la vagina al tiempo que son visibles muchos folículos ováricos primordiales que contienen ovogonias. Hacia la semana 20 ya se ha iniciado el descenso de los testículos, aunque todavía se localizan en la pared abdominal posterior, en una posición muy similar a la de los ovarios en los fetos femeninos.

Semanas 21 a 25

Durante este período se produce un incremento sustancial del peso corporal y el feto está mejor proporcionado (fig. 6-7). La piel suele estar arrugada y es más translúcida, especialmente durante la primera parte de este período. Tiene un color rosado o rojo ya que la sangre que discurre a través de los capilares es visible. Hacia la semana 21 se inician los movimientos oculares rápidos y, en este sentido, se han observado **reflejos palpebrales de sobresalto** a las 22-23 semanas. Las células epiteliales secretoras (neumocitos de tipo II) de las paredes interalveolares de los pulmones comienzan a secretar **surfactante,** un material lipídico que actúa en la superficie y mantiene la permeabilidad de los alvéolos pulmonares en fase de desarrollo (v. cap. 10).

Las uñas de los dedos de las manos aparecen hacia la semana 24. A pesar de que un feto nacido prematuramente entre la semana 22 y la 25 puede sobrevivir si recibe cuidados intensivos (v. fig. 6-7), es posible que fallezca debido a la inmadurez del sistema respiratorio. En los lactantes nacidos antes de la semana 26 hay un riesgo elevado de **discapacidad del neurodesarrollo** (p. ej., defectos mentales).

Semanas 26 a 29

Si el parto prematuro se produce durante este período, es habitual que el feto sobreviva siempre y cuando reciba cuidados intensivos (fig. 6-8*B* y *C*). Los **pulmones y la vascularización pulmonar** se han desarrollado lo suficiente como para permitir un intercambio gaseoso adecuado. Además, el sistema nervioso central ha madurado hasta un nivel en que puede dirigir los **movimientos respiratorios** rítmicos y controlar la temperatura corporal. La tasa más elevada de mortalidad neonatal se produce en los lactantes clasificados en los grupos de peso corporal bajo (≤2.500 g) y muy bajo (≤1.500 g).

FIGURA 6-7 Recién nacido normal de 25 semanas de gestación y de sexo femenino, con un peso corporal de 725 g. *(Por cortesía de Dean Barringer y Marnie Danzinger.)*

Los **párpados** *se abren* durante la semana 26, al tiempo que el **lanugo** (vello fino y suave) y el pelo de la cabeza ya están bien desarrollados. Las uñas de los dedos de los pies son visibles y ahora hay una cantidad apreciable de tejido adiposo subcutáneo bajo la piel, por lo que desaparecen muchas de las arrugas cutáneas. Durante este período aumenta la cantidad de tejido adiposo blanco hasta constituir, aproximadamente, el 3,5% del peso corporal. El bazo fetal se ha convertido en un órgano importante para la **eritropoyesis** (producción de los hematíes). Este proceso finaliza a las 28 semanas, momento en que la médula ósea se convierte en el órgano principal de la eritropoyesis.

Semanas 30 a 34

El **reflejo pupilar** *(modificación del diámetro de la pupila en respuesta a un estímulo luminoso)* se puede provocar a las 30 semanas. Generalmente, al final de este período la piel tiene una coloración rosada y es lisa, y las extremidades superiores e inferiores muestran un aspecto rollizo. A esta edad, el tejido adiposo blanco representa, aproximadamente, el 8% del peso corporal total. Los fetos de 32 semanas o más sobreviven generalmente en los casos de parto prematuro.

Semanas 35 a 38

Los fetos que nacen a las 35 semanas presentan un agarre firme y muestran orientación espontánea a la luz. A medida que el embarazo se aproxima a su término, *el sistema nervioso adquiere el grado de madurez suficiente como para llevar a cabo algunas funciones de integración.* La mayoría de los fetos presentan un aspecto rollizo durante este «período final» (fig. 6-9*B*). A las 36 se-

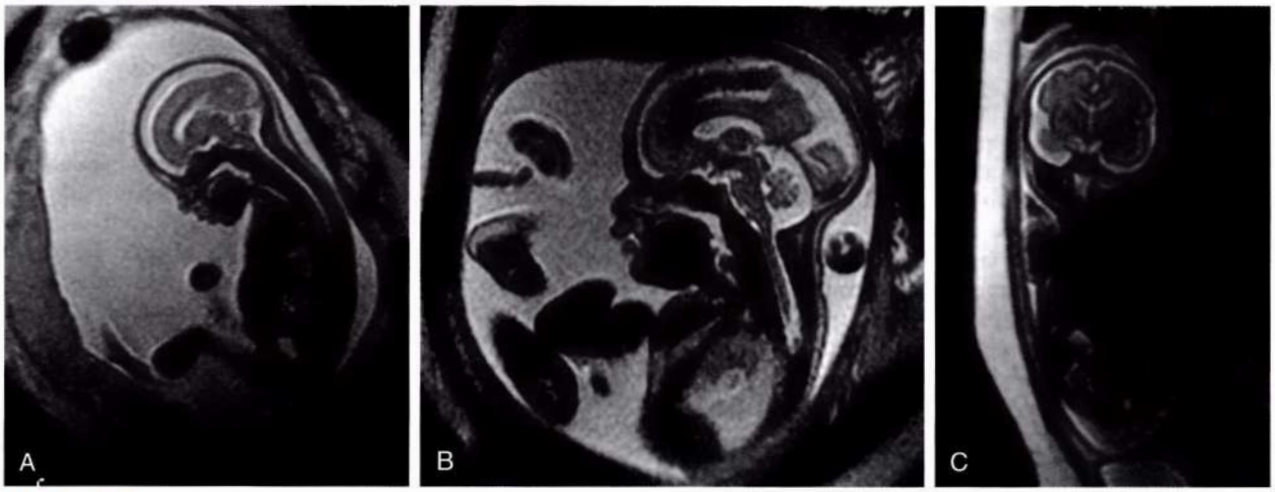

FIGURA 6-8 Imágenes de resonancia magnética (RM) de fetos normales. **A**, A las 18 semanas. **B**, A las 26 semanas. **C**, A las 28 semanas. *(Por cortesía de la Dra. Deborah Levine, directora de Ecografía Obstétrica y Ginecológica, Beth Israel Deaconess Medical Center, Boston, MA.)*

FIGURA 6-9 Recién nacidos sanos. **A**, A las 34 semanas. **B**, A las 38 semanas. *(**A**, Por cortesía de Michael y Michele Rice; **B**, por cortesía del Dr. Jon y de la Sra. Margaret Jackson.)*

© Elsevier. Fotocopiar sin autorización es un delito.

FIGURA 6-10 Ecografía en la que se observa el pie de un feto de 19 semanas. *(Por cortesía del Dr. E.A. Lyons, profesor de Radiología, Obstetricia y Ginecología, y Anatomía, Health Sciences Centre and University of Manitoba, Winnipeg, Manitoba, Canadá.)*

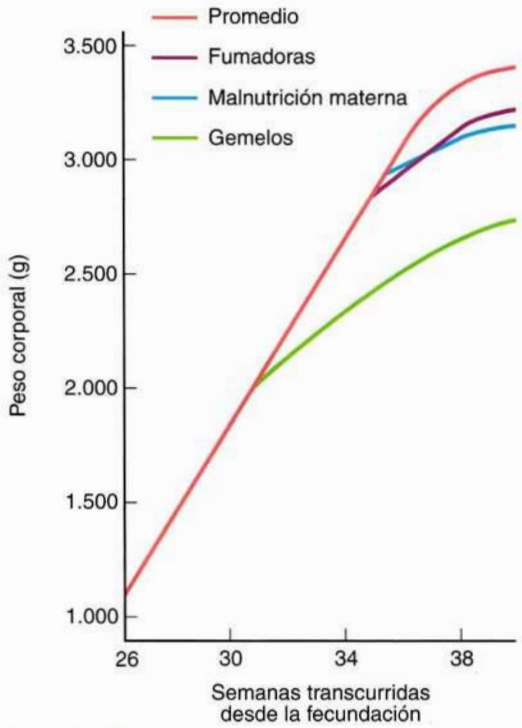

FIGURA 6-11 Gráfica en la que se muestra el ritmo del crecimiento fetal durante el tercer trimestre (los últimos 3 meses). El valor promedio se refiere a los niños nacidos en Estados Unidos. Después de la semana 36, el ritmo de crecimiento se desvía respecto de la línea recta. Esta reducción, sobre todo después alcanzar la fecha del término del embarazo (38 semanas), posiblemente refleja la nutrición fetal inadecuada secundaria a cambios en la placenta. *(Adaptada de Gruenwald P: Growth of the human fetus. I. Normal growth and its variation.* Am J Obstet Gynecol *1966;94:1112.)*

manas, los perímetros de la cabeza y el abdomen son aproximadamente iguales. Después de este período, el perímetro abdominal puede ser mayor que el craneal. A las 37 semanas, la **longitud del pie fetal** es ligeramente mayor que la longitud del fémur (hueso largo del muslo) y representa un parámetro alternativo para confirmar la edad del feto (fig. 6-10). A medida que se aproxima el parto se enlentece el ritmo de crecimiento (fig. 6-11).

A término (38 semanas), la mayoría de los fetos alcanza una LOC de 360 mm y un peso corporal aproximado de 3.400 g. El tejido adiposo blanco constituye aproximadamente el 16% del peso corporal. Durante estas últimas semanas, el feto aumenta diariamente su cantidad de tejido adiposo en unos 14 g. El tórax es prominente y las mamas muestran, a menudo, una ligera protrusión en los fetos de ambos sexos. Los testículos se suelen localizar en el escroto en los neonatos de sexo masculino a término. Sin embargo, los prematuros muestran a menudo ausencia de descenso testicular. A pesar de que en el feto a término la cabeza es más pequeña en relación con el resto del cuerpo, en comparación con lo que ocurre en etapas anteriores de la vida fetal, al final del embarazo continúa siendo una de las estructuras de mayor tamaño. En general, en el momento del parto, los fetos de sexo masculino tienen una longitud y un peso corporal mayores que los de sexo femenino.

BAJO PESO CORPORAL AL NACER

No todos los recién nacidos con bajo peso corporal al nacer son prematuros. Aproximadamente, la tercera parte de los lactantes con un peso corporal de 2.500 g o menos en el momento del nacimiento son realmente lactantes pequeños respecto a la edad gestacional. Estos lactantes «pequeños para la edad gestacional» pueden tener un bajo peso corporal debido a un problema de **insuficiencia placentaria** (v. cap. 7). Las placentas muestran a menudo un tamaño pequeño, están fijadas inadecuadamente a la pared uterina o bien han experimentado cambios degenerativos que reducen progresivamente el aporte de oxígeno y nutrientes al feto.

Es importante distinguir los **lactantes a término**, que presentan un bajo peso corporal en el momento del nacimiento debido a un problema de restricción del crecimiento intrauterino (RCIU), de los **lactantes prematuros**, que tienen un bajo peso corporal en el momento de nacer debido a que su gestación se ha acortado (es decir, son prematuros respecto a la duración de la gestación). La RCIU puede deberse a **preeclampsia** (hipertensión), tabaquismo o consumo de algunas drogas, gestación múltiple (p. ej., trillizos), enfermedades infecciosas, anomalías cardiovasculares, nutrición materna inadecuada y efectos de hormonas maternas y fetales. Los **teratógenos** y los factores genéticos también son causas conocidas de RCIU (v. cap. 20). Los lactantes con RCIU muestran característicamente una disminución del tejido adiposo subcutáneo y su piel está arrugada, lo que sugiere que ha habido una pérdida real de tejido adiposo subcutáneo.

FECHA PROBABLE DEL PARTO

La fecha probable del parto de un feto es de 266 días, o bien 38 semanas, desde la fecundación; es decir, 280 días o 40 semanas después de la FUR (v. tabla 6-2). Aproximadamente, el 12% de los niños nacen entre 1 y 2 semanas después de la fecha probable de parto.

SÍNDROME DE POSMADUREZ

La *prolongación del embarazo* durante 3 semanas o más por encima de la fecha probable del parto tiene lugar en el 5-6% de las mujeres. Algunos de los niños que sufren esta experiencia desarrollan el denominado **síndrome de posmadurez,** que puede asociarse con *falta de maduración fetal:* ausencia de tejido adiposo subcutáneo, piel arrugada o **tinción de la piel por meconio** (heces de color verdoso) y muestran, a menudo, un peso corporal excesivo. Los fetos con este síndrome presentan mayor riesgo de mortalidad. Cuando el feto es posmaduro, suele provocarse el parto.

FACTORES QUE INFLUYEN EN EL CRECIMIENTO FETAL

Al aceptar el refugio que le proporciona el útero, el feto también acepta el riesgo de las enfermedades que puede sufrir la madre o su malnutrición, así como los ajustes bioquímicos, inmunológicos y hormonales.

George W. Corner,
afamado embriólogo estadounidense,
1888-1981

El feto necesita sustratos (nutrientes) para su crecimiento y para la producción de energía. Los gases y los nutrientes pasan libremente desde la madre hasta el feto a través de la **membrana placentaria** (v. cap. 7, fig. 7-7). La **glucosa** es una fuente fundamental de energía para el metabolismo y el crecimiento fetales; también son necesarios los **aminoácidos.** Todos estos compuestos pasan desde la sangre materna hasta el feto a través de la membrana placentaria. El páncreas fetal secreta la **insulina** necesaria para el metabolismo de la glucosa; la insulina materna no llega al feto en cantidades significativas, pues la membrana placentaria es relativamente impermeable a esta hormona. La insulina, los factores de crecimiento similares a la insulina, la hormona de crecimiento humana y algunos polipéptidos pequeños (como la somatomedina C) parecen estimular el crecimiento fetal.

Hay muchos factores que pueden influir en el crecimiento prenatal: maternos, fetales y ambientales. Algunos factores que actúan a lo largo de todo el embarazo, como la enfermedad vascular materna, la infección intrauterina y el consumo de cigarrillos y de alcohol, tienden a causar *RCIU* o condicionan que el lactante sea *pequeño respecto a la edad gestacional (PEG).* Sin embargo, los factores que actúan durante el tercer trimestre, como la malnutrición materna, generalmente hacen que el lactante tenga un bajo peso corporal, pero con una longitud corporal y un tamaño de la cabeza normales. Los términos RCIU y PEG están relacionados, pero no son sinónimos.

La RCIU se refiere a un proceso que provoca la reducción del patrón esperado de crecimiento fetal y también una disminución del potencial de crecimiento del feto. Además, los lactantes PEG muestran un peso corporal en el momento del nacimiento inferior a un valor umbral predeterminado y correspondiente a una edad gestacional concreta (<2 desviaciones estándar por debajo de la media o un valor inferior al percentil 3). La **malnutrición materna grave** debida al consumo de una dieta insuficiente e inadecuada es una causa conocida de restricción del crecimiento fetal (v. fig. 6-11).

Se ha demostrado que el bajo peso al nacer es un factor de riesgo en numerosas enfermedades de la vida adulta, como hipertensión, diabetes y enfermedades cardiovasculares. Un peso alto al nacer secundario a diabetes gestacional materna se asocia con obesidad y diabetes posteriores en la descendencia.

Tabaquismo

El consumo de cigarrillos es una causa bien demostrada de RCIU. El ritmo de crecimiento de los fetos de mujeres que fuman es inferior al normal durante las 6-8 semanas últimas del embarazo (v. fig. 6-11). Por término medio, el peso corporal de los hijos de grandes fumadoras durante el embarazo es 200 g menor del valor normal, al tiempo que en esta situación aumenta la **morbilidad perinatal** en los casos en que no se recibe una asistencia médica adecuada. El efecto del tabaquismo materno es mayor en los casos en que, además, la nutrición de la madre es inadecuada. También se ha mencionado el tabaquismo materno como una causa importante de labio palatino y paladar hendido en los descendientes.

Embarazo múltiple

Los fetos procedentes de embarazos múltiples suelen tener un peso corporal considerablemente inferior al de los embarazos únicos (v. fig. 6-11). Es evidente que los requerimientos metabólicos totales de dos fetos o más superan el aporte nutricional que puede atravesar la placenta durante el tercer trimestre.

Consumo de alcohol y drogas

Los hijos de madres alcohólicas suelen mostrar RCIU como parte del **síndrome alcohólico fetal** (v. cap. 20, fig. 20-17). Asimismo, el consumo de marihuana y de otras drogas (p. ej., cocaína) puede producir RCIU y otras complicaciones obstétricas.

Alteración del flujo sanguíneo uteroplacentario y fetoplacentario

La circulación placentaria materna puede disminuir en situaciones en que se reduce el flujo sanguíneo uterino (p. ej., vasos coriónicos pequeños, hipotensión materna severa y nefropatía). La reducción crónica del flujo sanguíneo uterino puede causar inanición fetal con RCIU. La disfunción placentaria (p. ej., infarto; v. cap. 7) puede también originar RCIU.

El efecto de estas alteraciones placentarias es la disminución del área total de intercambio de nutrientes entre las circulaciones sanguíneas fetal y materna. Es muy difícil separar el efecto de estos cambios placentarios de los efectos secundarios a la disminución del flujo sanguíneo materno hacia la placenta. En algunos casos de enfermedad crónica materna, las alteraciones vasculares uterinas de la madre son el factor primario y las alteraciones placentarias, un factor secundario.

Factores genéticos y retraso del crecimiento

Está bien demostrado que factores genéticos pueden causar RCIU. La existencia de casos repetidos de este problema en un grupo familiar indica que la causa del crecimiento anómalo puede

© Elsevier. Fotocopiar sin autorización es un delito.

ser la existencia de genes de transmisión recesiva. También se ha demostrado que las alteraciones cromosómicas, tanto estructurales como numéricas, se asocian con retraso del crecimiento fetal. La RCIU es pronunciada en los lactantes con síndrome de Down y es muy característica de los fetos con trisomía 18 (v. cap. 20).

PROCEDIMIENTOS PARA EVALUAR EL ESTADO FETAL

La **perinatología** es la rama de la medicina implicada en el bienestar del feto y del recién nacido, y en general cubre el período que va aproximadamente desde las 26 semanas tras la fecundación hasta las 4 semanas posteriores al parto. Esta subespecialidad médica combina diversos aspectos de la obstetricia y la pediatría.

Ecografía

La ecografía es la principal modalidad de diagnóstico por imagen para la evaluación del feto, pues es un método de elevada disponibilidad, de coste bajo y carece de efectos adversos conocidos. La ecografía permite la visualización del saco coriónico y de su contenido durante los períodos embrionario y fetal. También permite definir el tamaño de la placenta y el feto, así como los embarazos múltiples, las alteraciones de la configuración placentaria y la presentación anómala del feto.

La **ecografía** proporciona una medición precisa del diámetro biparietal del cráneo fetal, un dato a partir del cual es posible estimar la edad y la longitud corporal del feto. Las figuras 6-10 y 6-12 ilustran el modo en que pueden observarse los detalles anatómicos del feto en la ecografía. La ecografía también es útil para el diagnóstico de los embarazos patológicos en una fase muy temprana. Los rápidos avances de la técnica ecográfica la han convertido en una herramienta de gran importancia para el diagnóstico prenatal de las alteraciones fetales. La ecografía también permite guiar la biopsia de los tejidos fetales, como la piel, el hígado, el riñón y el músculo.

Amniocentesis diagnóstica

La amniocentesis es un procedimiento diagnóstico prenatal invasivo que se lleva a cabo con relativa frecuencia, generalmente entre las semanas 15 y 18 de gestación. La muestra de **líquido amniótico** se obtiene mediante la introducción de una aguja con un calibre de 22G a través de la parte anterior de las paredes abdominal y uterina de la madre hasta alcanzar la cavidad amniótica, tras atravesar el corion y el amnios (fig. 6-13*A*). La amniocentesis es difícil de llevar a cabo antes de la semana 14, dado que la cantidad de líquido amniótico es relativamente escasa hasta ese momento. El volumen de líquido amniótico es de, aproximadamente, 200 ml y es posible extraer con seguridad entre 15 y 20 ml. La amniocentesis es un procedimiento relativamente carente de riesgos, en especial cuando lo realiza un médico con experiencia y mediante guía ecográfica en tiempo real para determinar la localización del feto y de la placenta.

VALOR DIAGNÓSTICO DE LA AMNIOCENTESIS

La amniocentesis es un método utilizado con frecuencia para la detección de trastornos genéticos (p. ej., síndrome de Down). Las indicaciones más habituales para la amniocentesis son las siguientes:

- Edad materna avanzada (38 años o más).
- Alumbramiento previo de un niño con trisomía 21 (v. cap. 20, fig. 20-6*B*).
- Existencia de alteraciones cromosómicas en cualquiera de los progenitores.
- Mujeres portadoras de genes causantes de trastornos recesivos ligados al cromosoma X (p. ej., *hemofilia*).
- Antecedentes familiares de defectos del tubo neural (p. ej., espina bífida quística; v. cap. 17, fig. 17-15).
- Mujeres portadoras de genes que codifican errores innatos del metabolismo.

FIGURA 6-12 A, Imagen ecográfica tridimensional de un feto de 28 semanas, en la cual se observa su cara. Las características superficiales son claramente reconocibles. B, Fotografía del recién nacido correspondiente a A, 3 horas después del parto. *(Por cortesía del Dr. E.A. Lyons, profesor de Radiología, Obstetricia y Ginecología, y Anatomía, Health Sciences Centre and University of Manitoba, Winnipeg, Manitoba, Canadá.)*

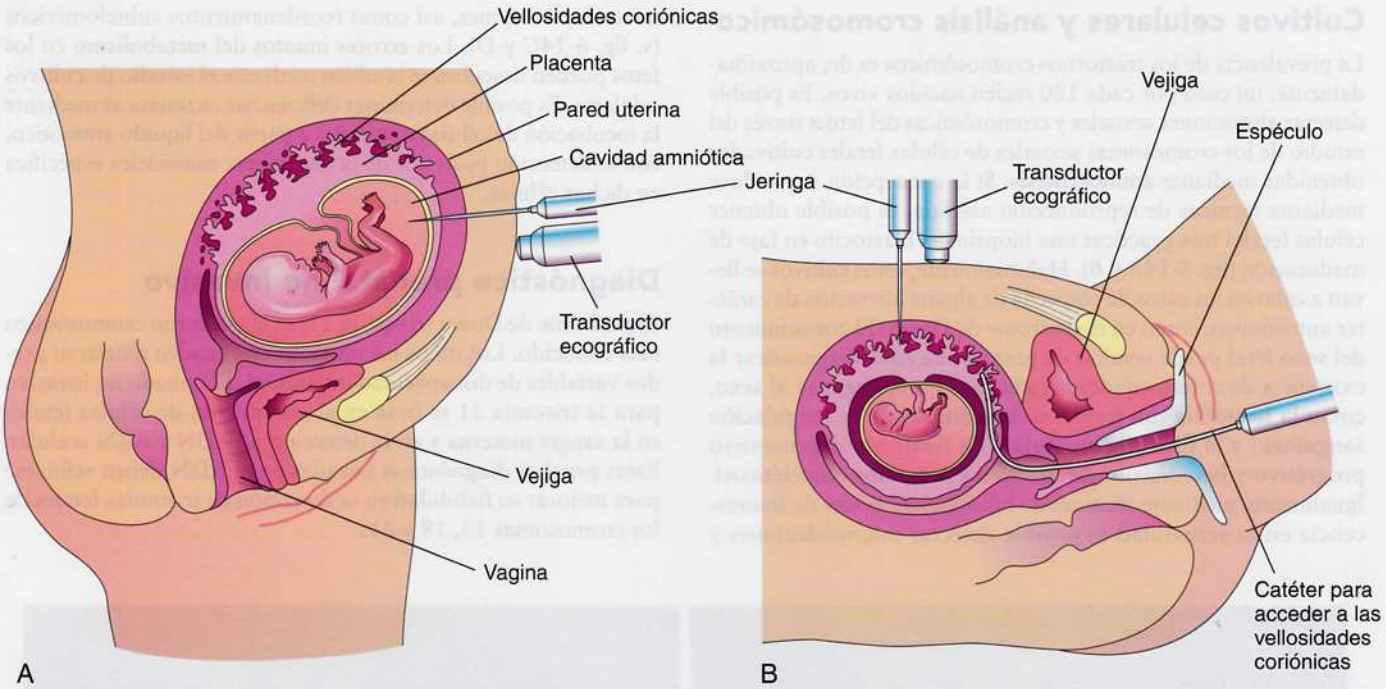

FIGURA 6-13 A, Ilustración de la amniocentesis. Se introduce una aguja a través de las paredes abdominal y uterina hasta la cavidad amniótica. Después se acopla una jeringa y se extrae una muestra de líquido amniótico para la realización de pruebas diagnósticas. B, Representación esquemática de la biopsia de las vellosidades coriónicas. Se ilustran dos vías distintas: a través de la pared abdominal anterior de la madre con una aguja y a través de la vagina y del canal cervical mediante un catéter flexible. El espéculo es un instrumento que permite la exposición de la vagina.

Determinación de la alfa-fetoproteína

La alfa-fetoproteína (AFP) es una glucoproteína sintetizada por el hígado, la vesícula umbilical y el intestino fetales. La AFP presenta concentraciones elevadas en el suero del feto y alcanza sus valores máximos durante la semana 14 tras la FUR. Normalmente, pequeñas cantidades de AFP alcanzan el líquido amniótico.

ALFA-FETOPROTEÍNA Y ANOMALÍAS FETALES

La concentración de la AFP está elevada en el líquido amniótico que rodea a los fetos que presentan alteraciones graves en el sistema nervioso central y en la pared abdominal anterior. La concentración de AFP en el líquido amniótico se determina mediante inmunoanálisis; cuando se conoce su valor y se lleva a cabo una evaluación ecográfica, es posible establecer un diagnóstico prenatal en, aproximadamente, el 99% de los fetos con estos defectos graves. Si un feto porta un tubo neural abierto, también es probable que aumente la concentración de la AFP en el suero materno. La concentración sérica de AFP en la madre es inferior a la normal en los casos en que el feto presenta síndrome de Down (trisomía 21), síndrome de Edward (trisomía 18) u otros defectos cromosómicos.

Estudios espectrofotométricos

El examen del líquido amniótico mediante espectrofotometría puede tener utilidad para valorar el grado de **eritroblastosis fetal,** también denominada **enfermedad hemolítica del recién nacido** (EHRN). Esta enfermedad se debe a la destrucción de hematíes fetales por anticuerpos maternos (v. cap. 7, recuadro azul titulado «Enfermedad hemolítica del recién nacido»). La concentración de bilirrubina (y de otros pigmentos relacionados) guarda relación con el grado de enfermedad hemolítica.

Biopsia de las vellosidades coriónicas

Las biopsias del tejido trofoblástico (5-20 mg) se pueden obtener mediante la introducción de una aguja a través de las paredes abdominal y uterina de la madre (vía transabdominal) hasta alcanzar la cavidad uterina, todo ello mediante guía ecográfica (v. fig. 6-13*B*). La biopsia de las vellosidades coriónicas (BVC) también se puede practicar por vía transcervical, introduciendo un catéter de polietileno a través del cuello uterino mediante guía ecográfica en tiempo real. Para determinar la existencia de un feto de riesgo, la BVC permite definir el **cariotipo fetal** (características cromosómicas) y establecer un diagnóstico semanas antes de poder usar la amniocentesis.

VALOR DIAGNÓSTICO DE LA BIOPSIA DE LAS VELLOSIDADES CORIÓNICAS

La biopsia de las vellosidades coriónicas (BVC) se lleva a cabo para detectar alteraciones cromosómicas, errores innatos del metabolismo y trastornos ligados al cromosoma X. La BVC se puede realizar entre las semanas 10 y 12 de la gestación. La tasa de aborto es de aproximadamente el 0,5-1%, una cifra ligeramente superior a la correspondiente a la amniocentesis. La evidencia científica sobre la posibilidad de incremento en el riesgo de defectos en los miembros tras la BVC es contradictoria. La ventaja de la BVC sobre la amniocentesis reside en que la primera se puede realizar antes, lo que permite conocer los resultados del análisis cromosómico con varias semanas de antelación.

© Elsevier. Fotocopiar sin autorización es un delito.

Cultivos celulares y análisis cromosómico

La prevalencia de los trastornos cromosómicos es de, aproximadamente, un caso por cada 120 recién nacidos vivos. Es posible detectar alteraciones sexuales y cromosómicas del feto a través del estudio de los cromosomas sexuales de células fetales cultivadas obtenidas mediante **amniocentesis.** Si la concepción se produce mediante técnicas de reproducción asistida, es posible obtener células fetales tras practicar una biopsia del blastocito en fase de maduración (fig. 6-14*A* y *B*). Habitualmente, estos cultivos se llevan a cabo en los casos de sospecha de alguna alteración de carácter autosómico, como en el síndrome de Down. El conocimiento del sexo fetal puede resultar de gran ayuda para diagnosticar la existencia de enfermedades hereditarias graves ligadas al sexo, como la **hemofilia** (un trastorno hereditario de la coagulación sanguínea) y la **distrofia muscular** (un trastorno degenerativo progresivo y hereditario que afecta los músculos esqueléticos). Igualmente, mediante técnicas de hibridación *in situ* de fluorescencia en la actualidad es posible detectar microdeleciones y microduplicaciones, así como reordenamientos subteloméricos (v. fig. 6-14*C* y *D*). Los **errores innatos del metabolismo en los fetos** pueden descubrirse también mediante el estudio de cultivos celulares. Es posible determinar deficiencias enzimáticas mediante la incubación de células obtenidas a partir del líquido amniótico, con la detección posterior de la deficiencia enzimática específica en dichas células.

Diagnóstico prenatal no invasivo

El síndrome de Down (trisomía 21) es el trastorno cromosómico más conocido. Los niños nacidos con este cuadro muestran grados variables de discapacidad intelectual. El cribado no invasivo para la trisomía 21 se basa en el aislamiento de células fetales en la sangre materna y en la detección de ADN y ARN acelular. Estas pruebas diagnósticas basadas en el ADN deben refinarse para mejorar su fiabilidad en la detección de trisomías fetales de los cromosomas 13, 18 y 21.

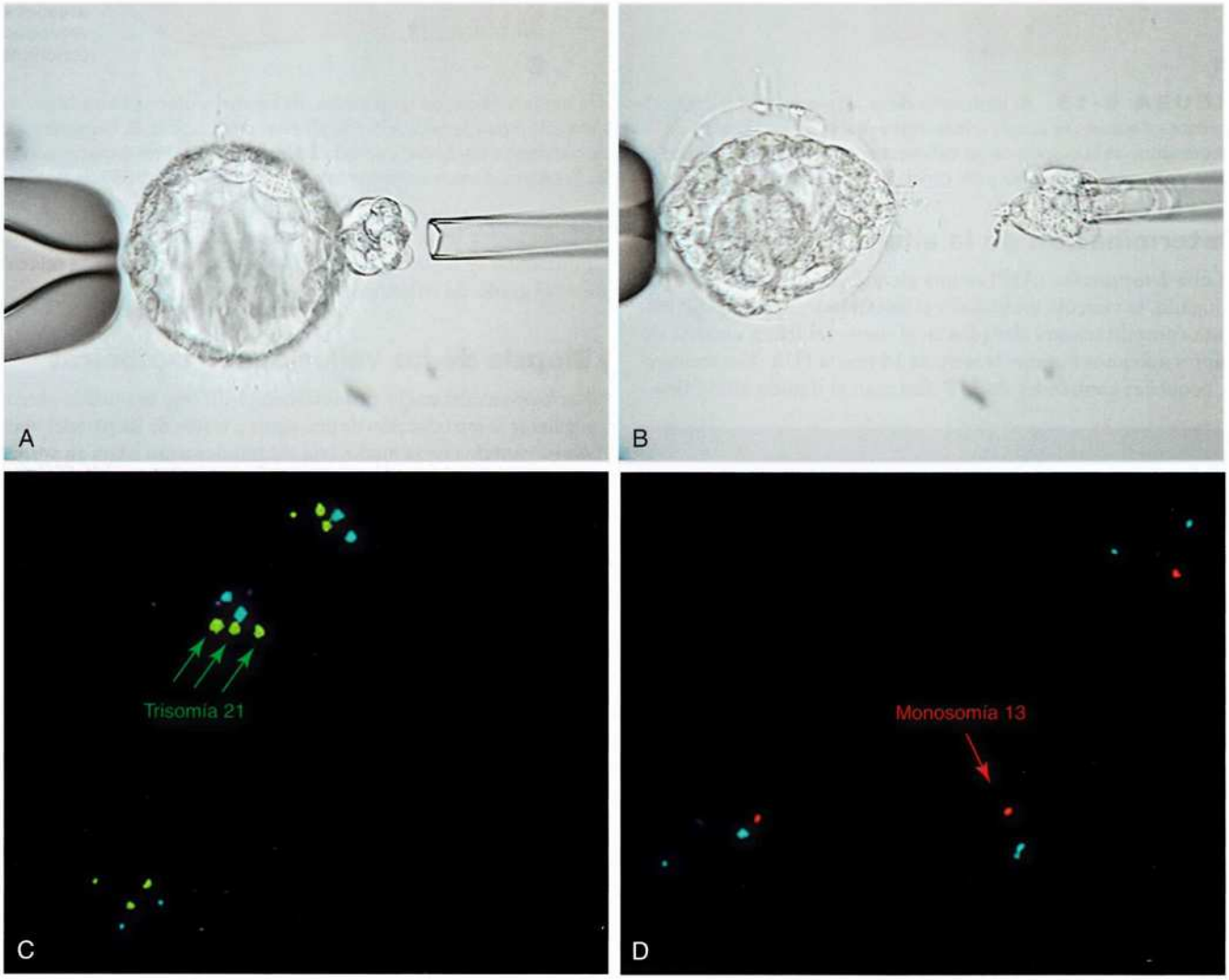

FIGURA 6-14 A, Imágenes microscópicas del blastocito humano con células del trofectodermo (que formarán los tejidos extraembrionarios) al iniciarse la incubación. B, Células del trofectodermo biopsiadas con la ayuda de un corte láser. C y D, Imágenes de hibridación *in situ* fluorescente en blastocistos aneuploides. C, Tres puntos que se han teñido de verde en A indican la existencia de tres cromosomas 21 en la muestra (46,XX, +21). D, Un punto que se ha teñido de rojo en B indica la existencia de un solo cromosoma 13 en la muestra (45,XX, –13). *(Tomada de Liang L, Wang CT, Sun X, et al: Identification of chromosomal errors in human preimplantation embryos with oligonucleotide DNA microarray, PLoS ONE 2013;8:4.)*

Transfusión fetal

A los fetos con **enfermedad hemolítica del recién nacido** se les puede tratar mediante transfusiones de sangre intrauterinas. La sangre se inyecta a través de una aguja colocada en la cavidad peritoneal del feto. Con los avances recientes en la obtención de **muestras de sangre del cordón umbilical por vía percutánea** es posible efectuar la transfusión de sangre y de concentrados de hematíes directamente en la vena umbilical para tratar la anemia fetal secundaria a isoinmunización. No obstante, hoy en día, la necesidad de las transfusiones sanguíneas fetales es reducida debido al tratamiento de las mujeres Rh negativas que tienen hijos Rh positivos mediante la administración de inmunoglobulina anti-Rh, que en muchos casos evita el desarrollo de esta enfermedad del sistema Rh. La transfusión fetal de plaquetas directamente en la vena del cordón umbilical se lleva a cabo como tratamiento de la trombocitopenia aloinmune. Además, también se han publicado casos de perfusión fetal de medicamentos mediante este mismo procedimiento como tratamiento de algunas enfermedades fetales.

Fetoscopia

Gracias a los instrumentos de fibra óptica es posible observar directamente la superficie del cuerpo fetal. Habitualmente, el **fetoscopio** se introduce a través de las paredes abdominal y uterina de la madre hasta la cavidad amniótica. La fetoscopia se suele llevar a cabo entre las semanas 17 y 20 de la gestación, pero gracias a los modernos abordajes, como la **embriofetoscopia transabdominal con aguja fina,** es posible detectar ciertos defectos del embrión o el feto durante el primer trimestre. Dado el elevado riesgo que conlleva la fetoscopia para el feto, comparado con el de otros procedimientos diagnósticos prenatales, en la actualidad sólo tiene unas pocas indicaciones para el diagnóstico prenatal sistemático o para el tratamiento del feto. En combinación con la coagulación con láser, la fetoscopia se ha utilizado en el tratamiento de problemas fetales, como el **síndrome de la transfusión gemelo-gemelo**. La fetoscopia también se ha utilizado para la eliminación de bridas amnióticas (v. cap. 7, fig. 7-21).

Obtención percutánea de muestras de sangre del cordón umbilical

Las muestras de sangre fetal se pueden obtener directamente a partir de la vena umbilical mediante punción percutánea del cordón umbilical, o cordocentesis, para realizar el diagnóstico de muchos problemas fetales, como la aneuploidía, la restricción del crecimiento fetal, la infección del feto y la anemia fetal. La cordocentesis se suele llevar a cabo después de la semana 18 de gestación y mediante guía ecográfica directa continua, lo que permite localizar el cordón umbilical y sus vasos. Este procedimiento también permite el tratamiento directo del feto; por ejemplo, para la transfusión de concentrados de hematíes en el tratamiento de la anemia fetal secundaria a isoinmunización.

Resonancia magnética

En situaciones en que se contempla el tratamiento fetal, la resonancia magnética (RM) puede tener utilidad para ofrecer información adicional respecto a una alteración detectada en la ecografía. La RM tiene ventajas importantes: no utiliza radiación ionizante y aporta elevados niveles de contraste y resolución de partes blandas (fig. 6-15).

FIGURA 6-15 Imagen sagital de RM de la pelvis en una mujer embarazada. El feto muestra presentación de nalgas. Se puede observar el encéfalo, los ojos y el hígado. *(Por cortesía de la Dra. Deborah Levine, directora de Ecografía Obstétrica y Ginecológica, Beth Israel Deaconess Medical Center, Boston, MA.)*

Monitorización fetal

La monitorización continua de la frecuencia cardíaca fetal en los embarazos de alto riesgo es una medida que se aplica de manera sistemática, y que ofrece información acerca del grado de oxigenación del feto. Hay varias causas de sufrimiento fetal prenatal, como enfermedades maternas que reducen el transporte de oxígeno hasta el feto (p. ej., cardiopatía cianótica). El **sufrimiento fetal** (p. ej., indicado por las alteraciones en la frecuencia o el ritmo cardíaco) sugiere que el feto está en riesgo. Uno de los métodos de monitorización incruenta aplica transductores en el abdomen de la madre.

RESUMEN DEL PERÍODO FETAL

- El período fetal comienza a las 8 semanas de la fecundación (10 semanas después de la FUR) y finaliza con el parto. Se caracteriza por el *rápido crecimiento del cuerpo y por la diferenciación de los tejidos, órganos y sistemas.* Un cambio obvio en el período fetal es el retraso relativo del ritmo de crecimiento de la cabeza, comparado con el del resto del cuerpo.
- Hacia el comienzo de la *semana 20* aparecen el **lanugo** (vello fino y suave) y el pelo de la cabeza, y la piel está cubierta por la ***vernix caseosa*** **(sustancia caseosa grasa).** Los párpados permanecen cerrados durante la mayor parte del período fetal, pero comienzan a reabrirse aproximadamente en la *semana 26*. En este momento, el feto suele ser capaz de **sobrevivir fuera del útero materno** debido, sobre todo, a la madurez de su sistema respiratorio.

© Elsevier. Fotocopiar sin autorización es un delito.

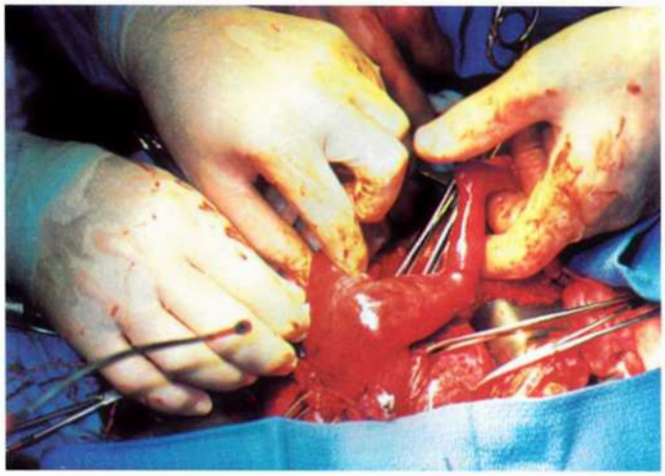

FIGURA 6-16 Feto de 21 semanas sometido a ureterostomía bilateral, una operación en la cual se ponen en contacto los uréteres con la vejiga. (*Tomada de Harrison MR, Globus MS, Filly RA, eds.:* The unborn patient. Prenatal diagnosis and treatment, *2.ª ed. Filadelfia, WB Saunders, 1994.*)

- Hasta la *semana 30*, el feto tiene una coloración rojiza y un aspecto arrugado debido a la delgadez de su piel y a la ausencia relativa de tejido adiposo subcutáneo. El tejido adiposo se suele desarrollar con rapidez entre las semanas 26 y 29, lo que le confiere al feto un *aspecto suave y saludable* (v. fig. 6-9).
- El feto es menos vulnerable a los efectos teratogénicos de los medicamentos, los virus y la radiación, pero estos elementos pueden interferir con el crecimiento y el desarrollo funcional normales, especialmente en lo que se refiere al encéfalo y los ojos.
- El médico puede determinar si un feto sufre una enfermedad o una malformación congénita concretas, utilizando para ello diversos métodos diagnósticos, como la amniocentesis, la biopsia de las vellosidades coriónicas (BVC), la ecografía y la resonancia magnética (RM).
- En casos seleccionados es posible aplicar al feto distintos tipos de tratamiento, como medicamentos para corregir una **arritmia cardíaca** o diversos problemas tiroideos. También es posible la corrección quirúrgica intrauterina de diversas malformaciones congénitas (fig. 6-16; p. ej., los fetos en que los uréteres no establecen contacto con la vejiga).

PROBLEMAS CON ORIENTACIÓN CLÍNICA

CASO 6-1

En una mujer sometida a una cesárea previa y que está en la semana 20 de un embarazo de alto riesgo se ha programado una nueva cesárea. El médico quiere establecer la fecha probable del parto.

- ¿Cómo se podría determinar la fecha probable del parto?
- ¿En qué momento se podría provocar el parto?
- ¿Cómo se podría llevar a cabo la inducción del parto?

CASO 6-2

Una mujer embarazada de 44 años está preocupada por la posibilidad de que su feto presente malformaciones congénitas importantes.

- ¿Cómo se podría determinar el estado del feto?
- ¿Qué alteración cromosómica sería más probable?
- ¿Qué otras alteraciones cromosómicas se podrían detectar?

CASO 6-3

Una mujer de 19 años que está en su segundo trimestre de embarazo pregunta al médico si su feto podría haber sido vulnerable a los efectos de medicamentos sin receta y de drogas. También se pregunta por los efectos de su gran consumo de alcohol y cigarrillos en el feto.

- ¿Qué podría decirle el médico a esta mujer?

CASO 6-4

En la ecografía realizada a una mujer embarazada se demuestra que el feto presenta RCIU.

- ¿Qué factores pueden causar la RCIU? Comente cómo podrían influir estos factores en el crecimiento fetal.
- ¿Cuáles de estos factores podría modificar la madre? ¿Se revertiría la RCIU al eliminar dichos factores?

CASO 6-5

Una mujer que está en su primer trimestre de embarazo y a la cual se le ha programado una amniocentesis expresa sus dudas respecto a los peligros de aborto y lesión del feto.

- ¿Cuáles son los riesgos para ambas complicaciones?
- ¿Qué procedimientos se llevan a cabo para minimizar estos riesgos?
- ¿Qué otra técnica se podría utilizar para obtener células del feto con el objetivo de realizar el estudio cromosómico?

CASO 6-6

A una mujer embarazada se le propone la determinación de la concentración sérica de la alfa-fetoproteína (AFP) con objeto de determinar si existe algún tipo de anomalía fetal.

- ¿Qué es la AFP y dónde puede encontrarse?
- ¿Qué tipos de anomalías fetales se pueden detectar mediante la determinación de la concentración sérica de la AFP en la madre?
- ¿Qué significado tienen las concentraciones altas y bajas de la AFP?

La discusión de estos problemas se recoge en el Apéndice al final del libro.

BIBLIOGRAFÍA Y LECTURAS RECOMENDADAS

Anderson MS, Hay WW: Intrauterine growth restriction and the small-for-gestational-age infant. In MacDonald MG, Seshia MMK, Mullett MD, editors: *Avery's neonatology: pathophysiology and management of the newborn*, ed 6, Philadelphia, 2005, Lippincott Williams and Wilkins.

Bloomfield H, Spiroski AM, Harding HE: Fetal growth factors and nutrition, *Semin Fetal Neonatal Med* 18:118, 2013.

Chiu RW, Lo YM: Non-invasive prenatal diagnosis by fetal nucleic acid analysis in maternal plasma: the coming of age, *Semin Fetal Neonatal Med* 16:88, 2011.

Deprest JA, Devlieger R, Srisupundit K, et al: Fetal surgery is a clinical reality, *Semin Fetal Neonatal Med* 15:58, 2010.

Durkin EF, Shaaban A: Commonly encountered surgical problems in the fetus and neonate, *Pediatr Clin North Am* 56:647, 2009.

Filly RA, Feldstein VA: Ultrasound evaluation of normal fetal anatomy. In Callen PW, editor: *Ultrasonography in obstetrics and gynecology*, ed 5, Philadelphia, 2008, Saunders.

Gowen CW Jr: Fetal and neonatal medicine. In Marcdante KJ, Kliegman KJ, editors: *Nelson essentials of pediatrics*, ed 7, Philadelphia, 2015, Saunders.

Hinrichsen KV, editor: *Humanembryologie*, Berlin, 1990, Springer-Verlag.

Jirásel JE: *An atlas of human prenatal developmental mechanics: anatomy and staging*, London and New York, 2004, Taylor and Francis.

Khambalia AZ, Roberts CL, Nguyen M, et al: Predicting date of birth and examining the best time to date a pregnancy, *Int J Gynaecol Obstet* 123:105, 2013.

Kilby M: Prenatal diagnosis. In Magowan BA, Owen P, Thomson A, editors: *Clinical obstetrics and gynaecology*, ed 3, Philadelphia, 2014, Saunders.

Korf BR, Rehm HL: New approaches to molecular diagnosis, *JAMA* 309:2013, 1511.

Levine DA: Growth and development. In Marcdante KJ, Kliegman KJ, editors: *Nelson essentials of pediatrics*, ed 7, Philadelphia, 2015, Saunders.

Moran S, Greene MF, Mello MM: A new era in noninvasive prenatal testing, *N Engl J Med* 369:2164, 2013.

O'Rahilly R, Müller F: Development stages in human embryos, Publication 637. Washington, DC, 1987, Carnegie Institution of Washington.

Owen P: Small babies. In Magowan BA, Owen P, Thomson A, editors: *Clinical obstetrics and gynaecology*, ed 3, Philadelphia, 2014, Saunders.

Persaud TVN, Hay JC: Normal embryonic and fetal development. In Reece EA, Hobbins JC, editors: *Clinical obstetrics: the fetus and mother*, ed 3, Malden, Mass., 2006, Blackwell, pp 19–32.

Pooh RK, Shiota K, Kurjak A: Imaging of the human embryo with magnetic resonance imaging microscopy and high-resolution transvaginal 3-dimensional sonography: human embryology in the 21st century, *Am J Obstet Gynecol* 204:77.e1–77.e16, 2011.

Poon LCY, Musci T, Song K: Maternal plasma cell-free fetal and maternal DNA at 11-13 weeks' gestation: relation to fetal and maternal characteristics and pregnancy outcomes, *Fetal Diagn Ther* 33:215, 2013.

Salihu HM, Miranda S, Hill L, et al: Survival of pre-viable preterm infants in the United States: a systematic review and meta-analysis, *Semin Perinatol* 37:389, 2013.

Simpson JL: Cell-free fetal DNA and maternal serum analytes for monitoring embryonic and fetal status, *Fertil Steril* 99:1124, 2013.

Steding G: *The anatomy of the human embryo: a scanning electron-microscopic atlas*, Basel, 2009, Karger.

Streeter GL: Weight, sitting height, head size, foot length and menstrual age of the human embryo, *Contrib Embryol Carnegie Inst* 11:143, 1920.

Whitworth M, Bricker L, Neilson JP, et al. Ultrasound for fetal assessment in early pregnancy, Cochrane Database Syst Rev (4):CD007058, 2010.

Zhang J, Merialdi M, Platt LD, et al: Defining normal and abnormal fetal growth: promises and challenges, *Am J Obstet Gynecol* 202:522, 2010.

© Elsevier. Fotocopiar sin autorización es un delito.

CAPÍTULO

7

Placenta y membranas fetales

Placenta 107
- Decidua 109
- Desarrollo de la placenta 109
- Circulación placentaria 111
- Membrana placentaria 112
- Funciones de la placenta 114
- Síntesis y secreción endocrina placentaria 117
- La placenta como aloinjerto 117
- La placenta como una estructura similar a un tumor invasivo 118
- Crecimiento del útero durante el embarazo 119

Parto 119
- Fases del trabajo del parto 119
- Placenta y membranas fetales después del parto 121
- Superficie materna de la placenta 121
- Superficie fetal de la placenta 121
- Cordón umbilical 124
- Amnios y líquido amniótico 126

Vesícula umbilical 129
- Importancia de la vesícula umbilical 130
- Destino de la vesícula umbilical 130

Alantoides 130

Embarazos múltiples 130
- Gemelos y membranas fetales 130
- Gemelos dicigóticos 131
- Gemelos monocigóticos 132
- Otros tipos de embarazos múltiples 133

Resumen de la placenta y las membranas fetales 137

Período neonatal 138

Problemas con orientación clínica 139

La placenta y las membranas fetales separan el feto del **endometrio,** la mucosa que reviste la pared uterina. En la placenta se produce el intercambio de sustancias, como nutrientes y oxígeno, entre la sangre materna y la fetal. Los vasos del cordón umbilical comunican la circulación placentaria con la circulación fetal. Las **membranas fetales** son el **corion,** el **amnios,** la **vesícula umbilical** y la **alantoides.**

PLACENTA

La placenta es el órgano principal en el cual se produce el intercambio de nutrientes y gases entre la madre y el embrión/feto. La placenta es un **órgano fetomaterno** que presenta dos componentes (fig. 7-1):

- Una **parte fetal** que procede del saco coriónico, es decir, la membrana fetal más externa.
- Una **parte materna** que deriva del endometrio, es decir, de la mucosa que reviste la parte interna de la pared uterina.

© 2016. Elsevier España, S.L.U. Reservados todos los derechos

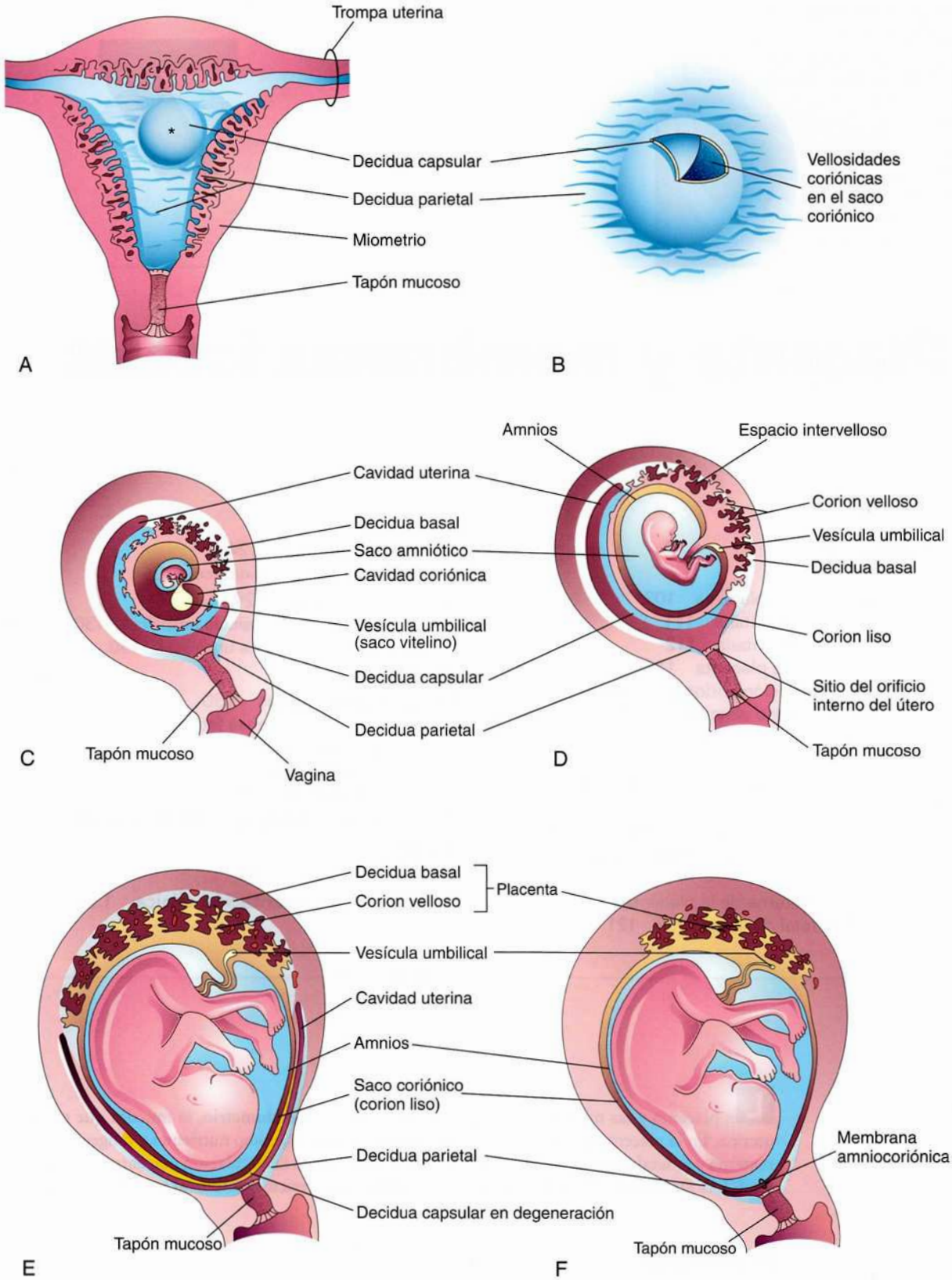

FIGURA 7-1 Desarrollo de la placenta y de las membranas fetales. **A**, Corte frontal del útero que muestra la elevación de la decidua capsular debido a la expansión del saco coriónico en un embrión de 4 semanas implantado en el endometrio de la pared posterior uterina (*). **B**, Representación esquemática aumentada del sitio de implantación. Las vellosidades coriónicas quedan expuestas al cortar una abertura de la decidua capsular. **C** a **F**, Cortes sagitales del útero grávido desde la semana 5 hasta la 22, en los que se muestran los cambios en las relaciones entre las membranas fetales y la decidua. En **F**, el amnios y el corion están fusionados entre sí y con la decidua parietal, lo que provoca la ocupación de la cavidad uterina. En **D** a **F** se puede observar que las vellosidades coriónicas persisten únicamente en las zonas en las que el corion está relacionado con la decidua basal.

La placenta y el cordón umbilical conforman un sistema para el transporte de sustancias de la madre al embrión/feto y viceversa. Los nutrientes y el oxígeno pasan desde la sangre materna hasta la sangre embrionaria/fetal atravesando la placenta, mientras que los materiales de desecho y el dióxido de carbono pasan también a través de la placenta desde la sangre fetal hasta la sangre materna. *La placenta y las membranas fetales* llevan a cabo las siguientes funciones: protección, nutrición, respiración, excreción de productos de desecho y producción de hormonas. Poco tiempo después del parto, la placenta y las membranas fetales son expulsadas del útero, durante el **puerperio.**

Decidua

La **decidua** es el endometrio uterino de una mujer embarazada. Es la capa funcional del endometrio que se separa del resto del útero tras el **parto.** Las **tres regiones de la decidua** se denominan en función de la relación que tienen con el sitio de implantación (v. fig. 7-1):

- La **decidua basal** es la parte de la decidua que se localiza profundamente respecto al **producto de la concepción** (embrión/feto y membranas) y que representa la *parte materna de la placenta.*
- La **decidua capsular** es la parte superficial de la decidua que recubre el producto de la concepción.
- La **decidua parietal** es toda la decidua restante.

En respuesta al incremento de las concentraciones de progesterona en la sangre materna, las células del tejido conjuntivo de la decidua aumentan de tamaño hasta convertirse en las denominadas **células deciduales,** con aspecto pálido. Estas células aumentan de tamaño a medida que acumulan glucógeno y lípidos en su citoplasma.

Los cambios celulares y vasculares que ocurren en el endometrio a medida que se produce la implantación del blastocisto constituyen la **reacción decidual.** Muchas células deciduales degeneran en la proximidad del **saco coriónico,** en la región del **sincitiotrofoblasto** (capa externa sincitial del trofoblasto) y, junto con la sangre materna y las secreciones uterinas, son una fuente abundante de nutrición para el embrión/feto. También se ha propuesto la posibilidad de que las células deciduales protejan los tejidos maternos frente a una infiltración incontrolada del sincitiotrofoblasto, aparte de que pueden estar implicadas en la producción de hormonas. *La observación de regiones de transformación decidual, claramente identificables en la ecografía, es importante para establecer el diagnóstico temprano de embarazo* (v. cap. 3, fig. 3-7).

Desarrollo de la placenta

El desarrollo inicial de la placenta se caracteriza por la proliferación rápida del trofoblasto y por el desarrollo del saco coriónico y de las vellosidades coriónicas (v. caps. 3 y 4). *Los genes homeobox (HLX y DLX3) expresados en el trofoblasto y sus vasos sanguíneos regulan el desarrollo placentario.* Hacia el final de la tercera semana ya se han producido los cambios anatómicos necesarios para que tengan lugar los intercambios fisiológicos entre la madre y el embrión/feto. Al final de la cuarta semana ya se ha establecido en la placenta una compleja **red vascular** que facilita los intercambios maternoembrionarios de gases, nutrientes y productos metabólicos de desecho.

Las **vellosidades coriónicas** cubren todo el saco coriónico hasta el comienzo de la octava semana (figs. 7-2 y 7-3, y v. fig. 7-1*C*). Conforme crece el saco coriónico, las vellosidades coriónicas asociadas a la decidua capsular quedan comprimidas, con lo que se reduce su aporte sanguíneo. Al poco tiempo, estas vellosidades degeneran (v. figs. 7-1*D* y 7-3*B*) y al final forman una zona relativamente avascular y desnuda que se denomina **corion liso** (corion leve). A medida que desaparecen estas vellosidades, se incrementa rápidamente el número de las vellosidades asociadas a la decidua basal, que también se ramifican de manera profusa y aumentan de tamaño. Esta zona tupida del saco coriónico es el denominado **corion velloso** (corion frondoso).

ECOGRAFÍA DEL SACO CORIÓNICO

El tamaño del saco coriónico permite determinar la edad gestacional de los embriones/fetos correspondientes a mujeres con antecedentes menstruales inciertos. El crecimiento del saco coriónico tiene lugar con una rapidez extrema entre las semanas 5 y 10. Los modernos equipos de ecografía, especialmente los equipados con transductores intravaginales, permiten a los especialistas detectar el saco coriónico cuando tiene un diámetro medio de 2-3 mm (v. cap. 3, fig. 3-7). Los sacos coriónicos con este diámetro indican que la edad gestacional es de 31-32 días, es decir, aproximadamente 18 días después de la fecundación.

El útero, el saco coriónico y la placenta aumentan de tamaño a medida que crece el embrión/feto. El tamaño y el grosor de la placenta aumentan rápidamente hasta que el feto tiene unas 18 semanas. La placenta desarrollada por completo cubre el 15-30% de la decidua del endometrio y tiene un peso que es, aproximadamente, la sexta parte del peso del feto.

La placenta presenta dos partes bien definidas (fig. 7-4, y v. fig. 7-1*E* y *F*):

- La **parte fetal** está formada por el **corion velloso.** Las vellosidades coriónicas que se originan a partir del corion se proyectan hacia el **espacio intervelloso** que contiene sangre materna (fig. 7-1*D*).
- La **parte materna de la placenta** está formada por la **decidua basal,** es decir, la parte de la decidua relacionada con el componente fetal de la placenta (v. fig. 7-1*C* a *F*). Hacia el final del cuarto mes, la decidua basal se sustituye casi completamente por la parte fetal de la placenta.

La parte fetal de la placenta está unida a la parte materna por la **cubierta citotrofoblástica,** que es la capa externa de células trofoblásticas existente en la superficie materna de la placenta (fig. 7-5). Las vellosidades coriónicas se unen firmemente a la decidua basal a través de la cubierta citotrofoblástica, anclando el saco coriónico a la decidua basal. Las **arterias y venas endometriales** atraviesan libremente la cubierta citotrofoblástica a través de las aberturas existentes en su interior y, finalmente, se abren hacia el espacio intervelloso.

La forma de la placenta está determinada por el área persistente de vellosidades coriónicas (v. fig. 7-1*F*), que generalmente es una zona circular que le confiere a la placenta su **forma discoide.** A medida que las vellosidades coriónicas infiltran la decidua basal se produce la erosión del tejido decidual y esto da lugar a un aumento de tamaño del **espacio intervelloso** (v. fig. 7-4).

© Elsevier. Fotocopiar sin autorización es un delito.

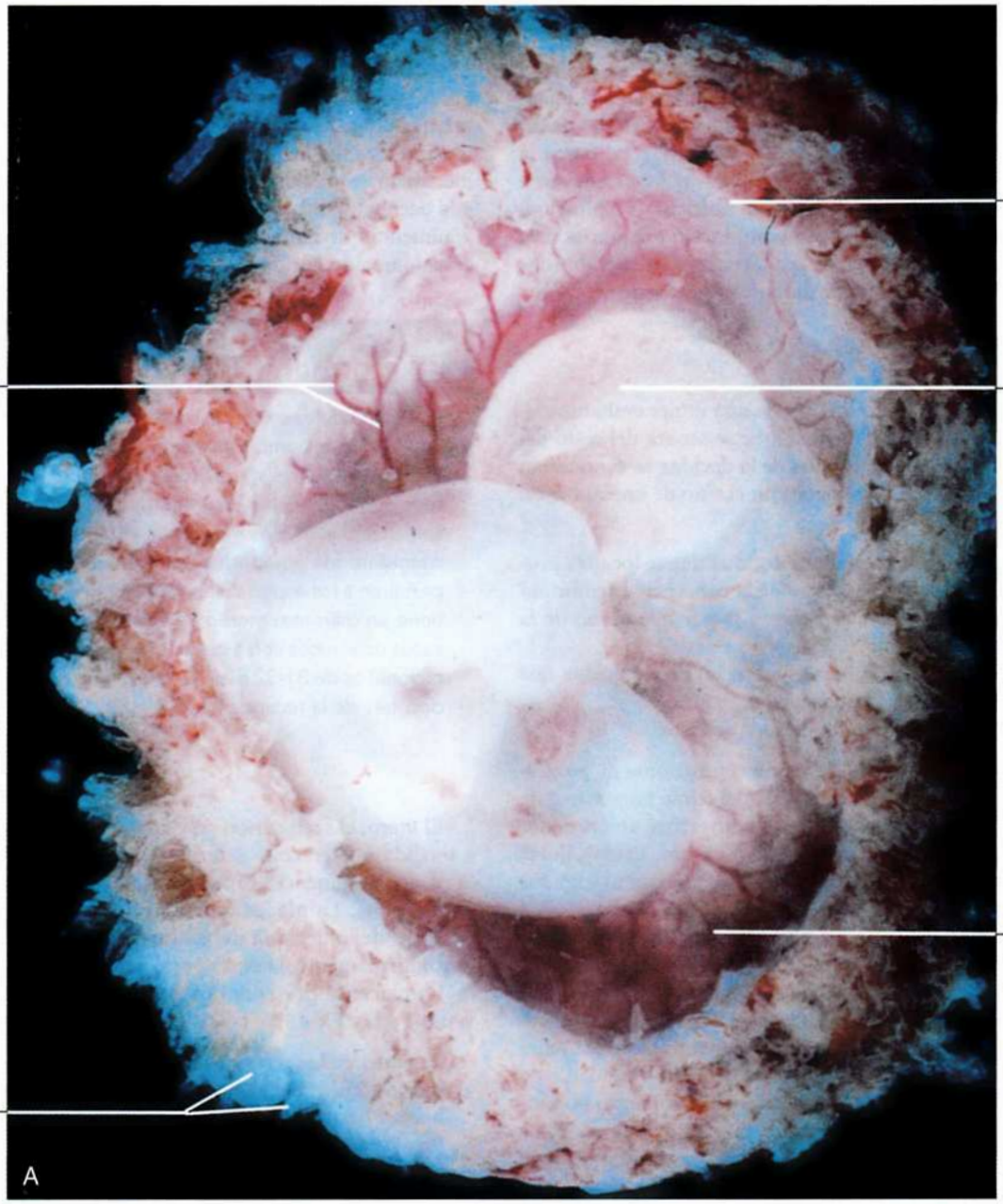

FIGURA 7-2 A, Visión lateral de un embrión producto de un aborto espontáneo en el estadio 14 de Carnegie de, aproximadamente, 32 días. Se han abierto los sacos coriónico y amniótico para mostrar el embrión. Se puede observar el gran tamaño de la vesícula umbilical en esta fase. B, El esquema muestra el tamaño real del embrión y de sus membranas. (A, *Tomado de Moore KL, Persaud TVN, Shiota K:* Color atlas of clinical embryology, *2.ª ed. Filadelfia, WB Saunders, 2000.*)

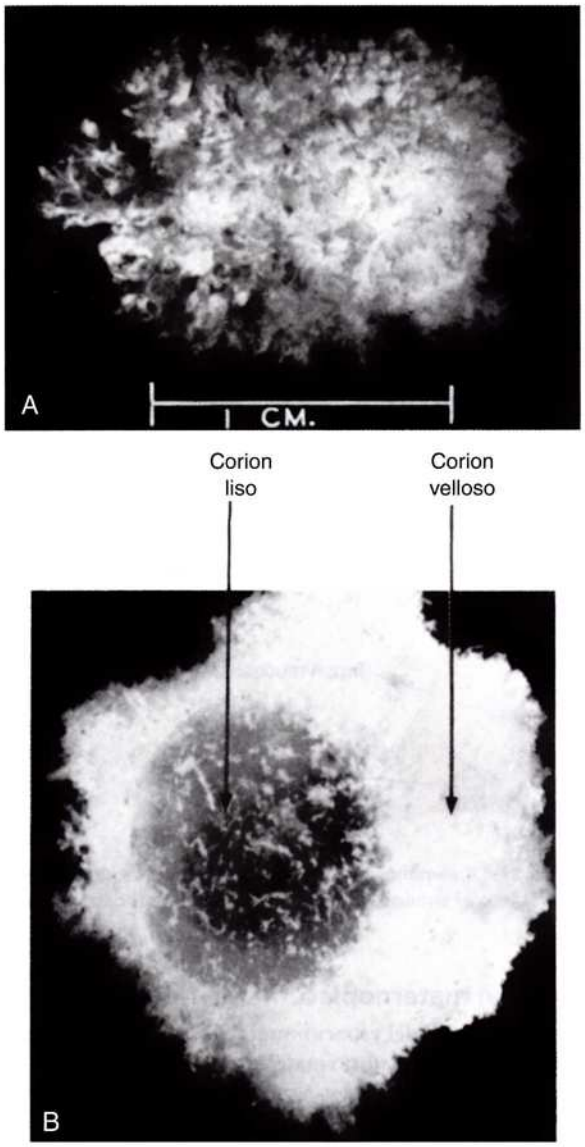

FIGURA 7-3 Sacos coriónicos humanos producto de un aborto espontáneo. **A,** A los 21 días. Todo el saco está cubierto por vellosidades coriónicas (×4). **B,** A las 8 semanas. Algunas de las vellosidades coriónicas han experimentado degeneración, formando el corion liso. (*Tomada de Potter EL, Craig JM:* Pathology of the fetus and the infant, *3.ª ed. Copyright 1975 by Year Book Medical Publishers, Chicago.*)

Dicha erosión hace que aparezcan en la decidua varias áreas con forma de cuña, los **tabiques placentarios,** que se proyectan hacia la **placa coriónica,** es decir, la parte de la pared coriónica relacionada con la placenta (fig. 7-5). Los tabiques placentarios dividen la parte fetal de la placenta en áreas convexas irregulares que se denominan **cotiledones.** Cada cotiledón está constituido por dos **troncos vellosos** o más y por sus numerosas **vellosidades ramificadas** (fig. 7-6*A*, y v. fig. 7-5). Hacia el final del cuarto mes, los cotiledones sustituyen casi por completo la decidua basal (v. fig. 7-11). *La expresión de genes cinasa (*MAP2K1 *y* MAP2K2*) y del factor de transcripción Gcm1* (glial cells missing-1) *en las células pluripotenciales trofoblásticas regula el proceso de ramificación de los troncos vellosos para formar la red vascular en la placenta.*

La **decidua capsular,** que es la capa de decidua que cubre el **saco coriónico,** forma una cápsula sobre la superficie externa de éste (v. fig. 7-1*A* a *D*). A medida que el producto de la concepción (embrión y membranas) aumenta de tamaño, la decidua capsular sobresale en la cavidad uterina y experimenta una atenuación importante. Finalmente, la decidua capsular contacta con la decidua parietal de la pared opuesta y se fusiona con ella, lo que origina una obliteración lenta de la cavidad uterina (v. fig. 7-1*E* y *F*). Hacia las 22-24 semanas, la disminución de la vascularización sanguínea en la decidua capsular propicia su degeneración y desaparición.

Tras la desaparición de la decidua capsular, la parte lisa del **saco coriónico** se fusiona con la decidua parietal (v. fig. 7-1*F*). Este proceso puede ser reversible, lo que generalmente ocurre cuando la sangre sale del espacio intervelloso (v. fig. 7-4). La acumulación de sangre (**hematoma**) separa la membrana coriónica de la decidua parietal y así restablece el espacio potencial de la cavidad uterina.

El **espacio intervelloso de la placenta,** que hacia las 8-10 semanas contiene sangre materna, procede de las **lagunas** (espacios pequeños) que aparecieron en el sincitiotrofoblasto durante la segunda semana del desarrollo (v. cap. 3, fig. 3-2*A* y *B*). Este espacio grande y relleno de sangre es producido por la coalescencia y aumento de tamaño de las **redes lacunares.** El espacio intervelloso de la placenta está dividido en compartimentos por los tabiques placentarios; sin embargo, la comunicación entre los distintos compartimentos es libre ya que los tabiques no alcanzan la **placa coriónica** (v. fig. 7-5).

La sangre materna llega al espacio intervelloso procedente de las **arterias endometriales espirales** de la decidua basal (v. figs. 7-4 y 7-5). Las arterias espirales discurren a través de las aberturas de la cubierta citotrofoblástica y descargan su sangre en el espacio intervelloso. Este espacio de gran tamaño está drenado por las **venas endometriales** que también atraviesan la cubierta citotrofoblástica. Las venas endometriales se pueden observar en toda la superficie de la decidua basal.

Las **numerosas vellosidades ramificadas** que se originan a partir de los **troncos vellosos** o progenitores están bañadas continuamente por la sangre materna que circula a través de los **espacios intervellosos** (v. figs. 7-4 y 7-5). La sangre de este espacio transporta el oxígeno y los nutrientes que son necesarios para el crecimiento y el desarrollo fetales. La sangre materna también contiene productos de desecho fetales, dióxido de carbono, sales y productos del metabolismo de las proteínas.

El saco amniótico aumenta de tamaño con mayor rapidez que el saco coriónico. Debido a ello, el amnios y el corion liso se fusionan al poco tiempo para formar la **membrana amniocoriónica** (v. figs. 7-4 y 7-5). Esta membrana combinada se fusiona a su vez con la decidua capsular y, tras la desaparición de esta decidua, se adhiere a la decidua parietal (v. figs. 7-1*F*, 7-4 y 7-5). La membrana amniocoriónica se rompe durante el parto. *La rotura prematura (es decir, antes de las 37 semanas de gestación) de esta membrana es la causa más frecuente del parto prematuro.* Cuando se rompe la membrana amniocoriónica, el líquido amniótico sale hacia el exterior a través del cuello uterino y la vagina.

Circulación placentaria

Las vellosidades coriónicas ramificadas de la placenta ofrecen una gran superficie para el intercambio de los distintos materiales a través de la **membrana placentaria,** que es muy fina y está interpuesta entre las circulaciones fetal y materna (v. figs. 7-5 y 7-6). El intercambio principal de sustancias entre la madre y el feto se produce

© Elsevier. Fotocopiar sin autorización es un delito.

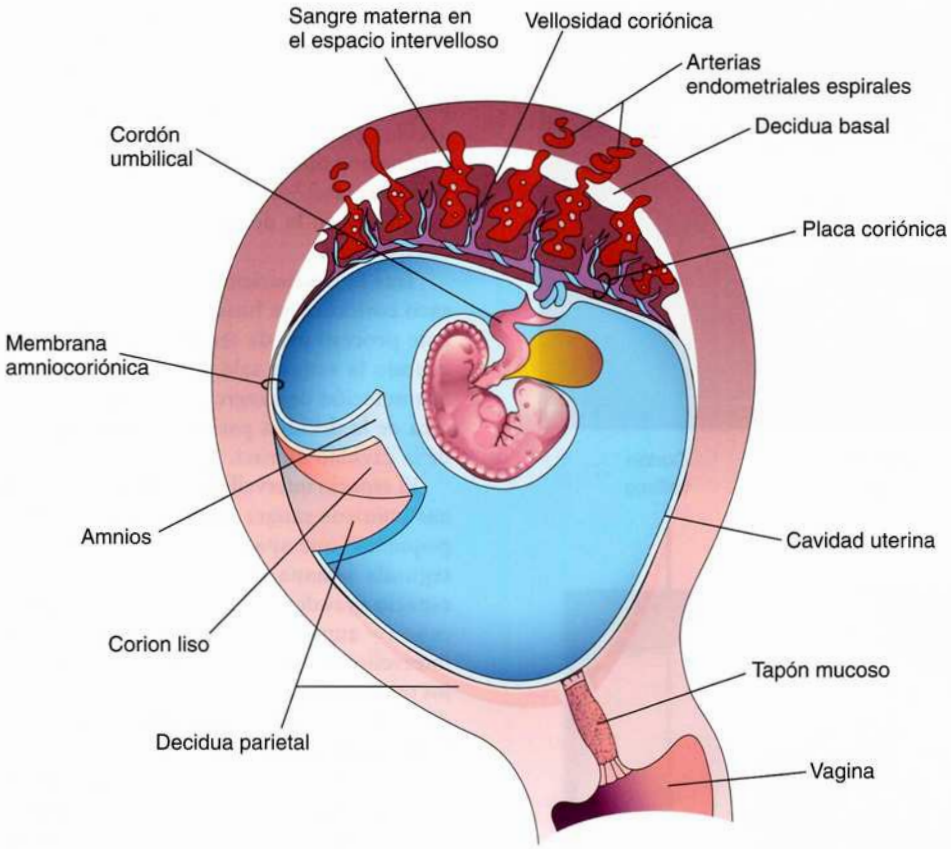

FIGURA 7-4 Esquema correspondiente al corte sagital de un útero grávido a las 4 semanas, en que se muestra la relación de las membranas fetales entre sí y con la decidua y el embrión. Se han seccionado y apartado tanto el amnios como el corion liso para mostrar su relación entre sí y con la decidua parietal.

precisamente a través de las numerosas vellosidades ramificadas que se originan a partir de los troncos vellosos. Las circulaciones del feto y de la madre están separadas por la membrana placentaria, formada por tejidos extrafetales (fig. 7-7, y v. fig. 7-6*B* y *C*).

Circulación fetoplacentaria

La sangre escasamente oxigenada abandona el feto y alcanza la placenta a través de las **arterias umbilicales.** En la zona de unión del cordón umbilical a la placenta, las arterias umbilicales se dividen en varias **arterias coriónicas** que se disponen radialmente y se ramifican libremente en la **placa coriónica** antes de alcanzar las vellosidades coriónicas (v. figs. 7-5 y 7-6). Los vasos sanguíneos forman un **sistema arteriocapilar-venoso** muy abundante en el interior de las vellosidades coriónicas (v. fig. 7-6*A*), lo que permite que la sangre fetal quede a muy poca distancia de la sangre materna (v. fig. 7-7). Este sistema proporciona una superficie extraordinariamente amplia para el intercambio de los productos metabólicos y gaseosos entre las circulaciones sanguíneas materna y fetal.

Normalmente, las sangres del feto y de la madre no se mezclan; sin embargo, es posible que cantidades muy pequeñas de sangre fetal puedan entrar en la circulación materna a través de diminutos defectos en la membrana placentaria (v. fig. 7-6*B* y *C*). La **sangre fetal bien oxigenada** que se localiza en los capilares del feto alcanza las venas de pared fina que se continúan con las arterias coriónicas hasta la zona de inserción del cordón umbilical. Dichas venas convergen en esta zona y forman la **vena umbilical** (v. figs. 7-5 y 7-7), un vaso de calibre grande que transporta sangre rica en oxígeno hasta el feto.

Circulación maternoplacentaria

La sangre materna del espacio intervelloso está temporalmente fuera del sistema circulatorio materno. Alcanza el espacio intervelloso a través de 80-100 arterias endometriales espirales que hay en la decidua basal. Estos vasos se abren en el espacio intervelloso a través de aberturas de la cubierta citotrofoblástica (v. fig. 7-5). El flujo sanguíneo procedente de las arterias espirales es pulsátil.

La sangre entra en el espacio intervelloso con una presión considerablemente mayor que la que existe en este espacio, lo que desplaza la sangre hacia la **placa coriónica,** que forma el «techo» del espacio intervelloso. A medida que se disipa la presión, la sangre fluye lentamente sobre las vellosidades ramificadas, lo que permite el intercambio de productos metabólicos y gaseosos con la sangre fetal. Finalmente, la sangre retorna a la circulación materna a través de las **venas endometriales.**

El bienestar del embrión y del feto depende en mayor medida de la afluencia de las vellosidades ramificadas de la sangre materna que de ningún otro factor. Las reducciones de la circulación uteroplacentaria producen **hipoxia fetal** y **restricción del crecimiento intrauterino** (RCIU). Las disminuciones intensas de la circulación uteroplacentaria pueden causar la muerte del embrión/feto. El espacio intervelloso de la placenta madura contiene unos 150 ml de sangre, que se repone alrededor de tres o cuatro veces por minuto.

Membrana placentaria

La **membrana placentaria** es una estructura compleja formada por tejidos extrafetales que separan la sangre materna de la fetal.

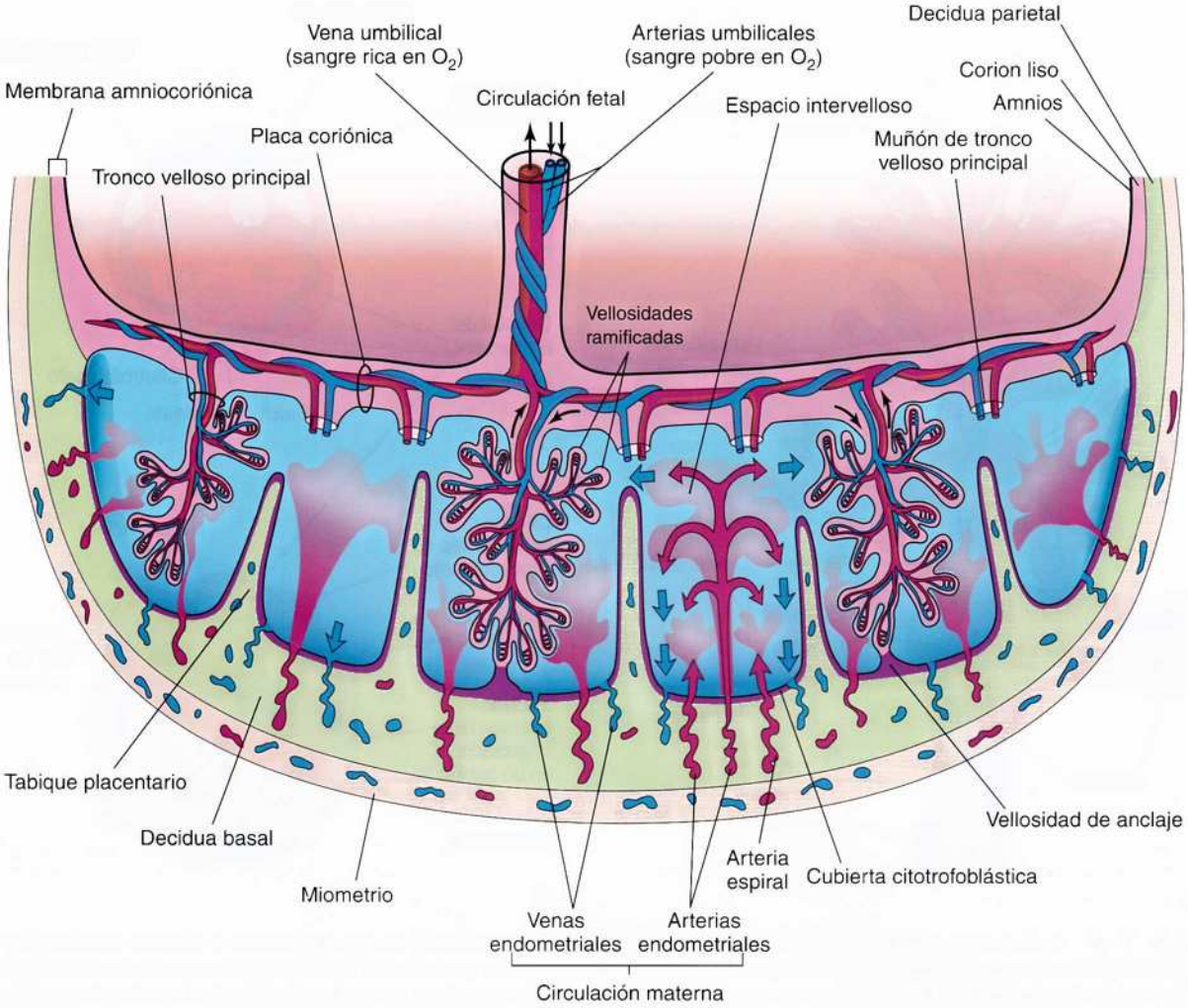

FIGURA 7-5 Representación esquemática de un corte transversal a través de una placenta a término, en que se muestra: *1)* la relación entre el corion velloso (parte fetal de la placenta) y la decidua basal (parte materna de la placenta); *2)* la circulación placentaria fetal, y *3)* la circulación placentaria materna. La sangre materna fluye hacia los espacios intervellosos en chorros desde las arterias espirales. Se puede observar que las arterias umbilicales transportan sangre fetal escasamente oxigenada (en *azul* en la ilustración) hasta la placenta y que la vena umbilical transporta sangre oxigenada (en *rojo* en la ilustración) hacia el feto. También se puede observar que los cotiledones están separados entre sí por tabiques placentarios correspondientes a proyecciones de la decidua basal. Cada cotiledón está formado por dos o más troncos vellosos principales y numerosas vellosidades ramificadas. En este esquema solamente se muestra un tronco velloso en cada cotiledón, pero quedan indicados los muñones de los cuales se han cortado.

Hasta aproximadamente la semana 20, la membrana placentaria está constituida por cuatro capas (v. figs. 7-6 y 7-7): **sincitiotrofoblasto, citotrofoblasto, tejido conjuntivo vellositario** y **endotelio de los capilares fetales.** A partir de la semana 20 se produce una serie de cambios celulares en las vellosidades ramificadas con atenuación del citotrofoblasto en muchas de ellas.

Finalmente, las células del citotrofoblasto desaparecen en grandes áreas de las vellosidades, quedan tan sólo zonas pequeñas y finas de sincitiotrofoblasto. Como consecuencia, la membrana placentaria está formada, en la mayor parte de su superficie, tan sólo por tres capas (v. fig. 7-6C). En algunas áreas, la membrana placentaria muestra un adelgazamiento notable, y en estas zonas el sincitiotrofoblasto se comunica directamente con el endotelio de los capilares fetales para formar una **membrana placentaria vascular sincitial.**

La membrana placentaria se denomina, en ocasiones, **barrera placentaria,** un término inadecuado ya que tan sólo hay unas pocas sustancias endógenas y exógenas que no sean capaces de atravesarla en cantidades detectables. La membrana placentaria actúa de barrera únicamente frente a moléculas de cierto tamaño, configuración o carga, como ocurre con la **heparina** (un compuesto que se produce en el hígado y los pulmones, y que inhibe la coagulación sanguínea). A pesar de estar presentes en la circulación materna, algunos metabolitos, toxinas y hormonas no atraviesan la membrana placentaria en concentraciones suficientes como para afectar al embrión o el feto. La mayoría de los medicamentos y otras sustancias existentes en el plasma sanguíneo materno atraviesa la membrana placentaria y alcanza el plasma fetal (v. fig. 7-7). La superficie libre del **sincitiotrofoblasto** posee numerosas microvellosidades que incrementan la superficie de intercambio entre las circulaciones materna y fetal. A medida que avanza el embarazo, la membrana fetal muestra un adelgazamiento progresivo hasta que la sangre existente en muchos capilares fetales llega a encontrarse extremadamente cerca de la sangre materna en el espacio intervelloso (v. figs. 7-6C y 7-7).

© Elsevier. Fotocopiar sin autorización es un delito.

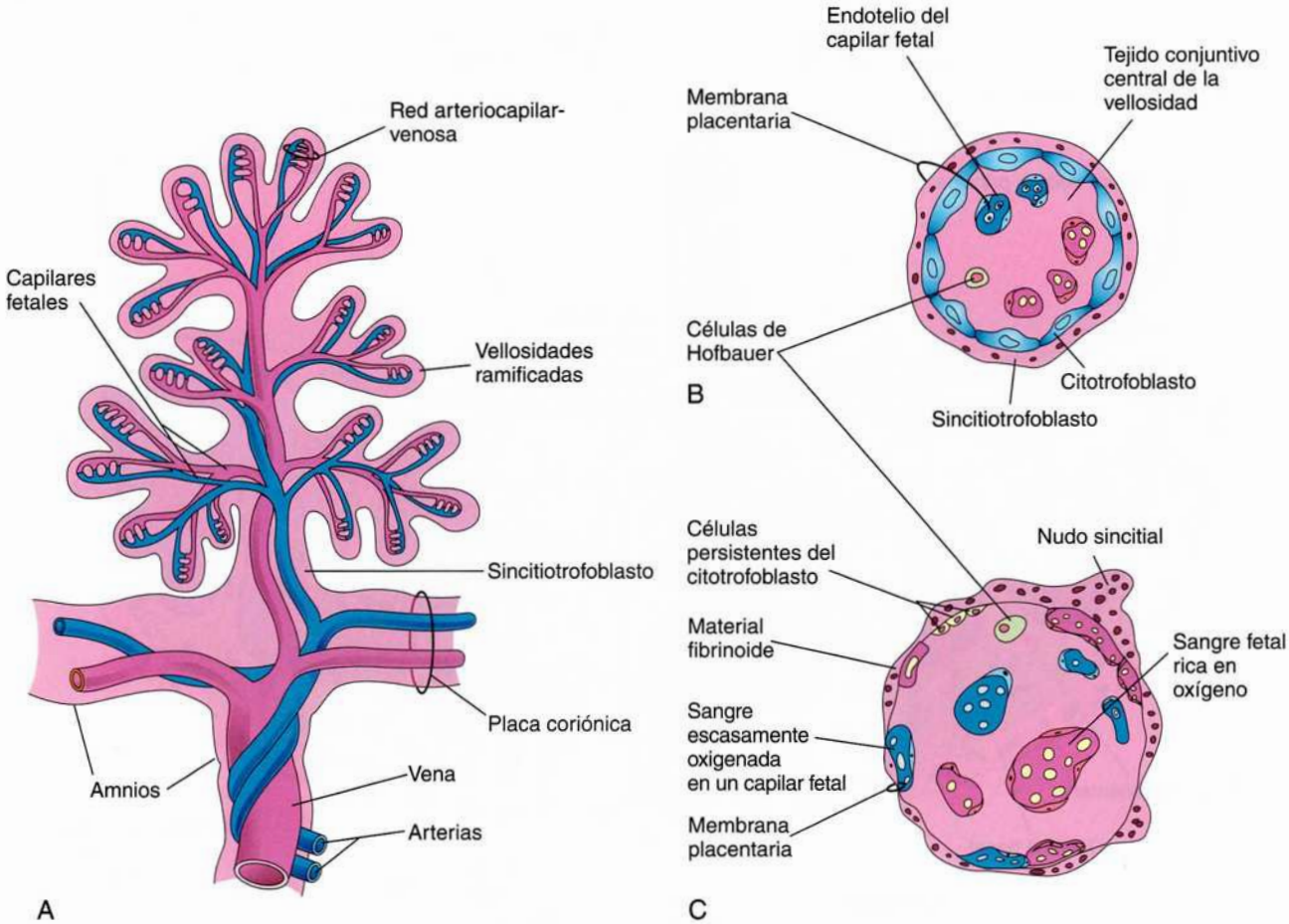

FIGURA 7-6 A, Esquema correspondiente a una vellosidad coriónica pluripotencial en que se muestra su sistema arteriocapilar-venoso. Las arterias transportan sangre fetal escasamente oxigenada y productos de desecho procedentes del feto mientras que la vena transporta sangre oxigenada y nutrientes para el feto. B y C, Esquemas correspondientes a cortes efectuados a través de una vellosidad ramificada a las 10 semanas y a término, respectivamente. La membrana placentaria, formada por tejidos extrafetales, separa la sangre materna en el espacio intervelloso de la sangre fetal en los capilares de las vellosidades. Se puede observar que la membrana placentaria tiene un grosor muy fino a término. Se considera que las células de Hofbauer son fagocitarias.

Durante el tercer trimestre, un número importante de núcleos del sincitiotrofoblasto se agrega para formar protrusiones multinucleadas que se denominan **nudos sincitiales** (v. fig. 7-6C). Estos agregados se fragmentan regularmente y son eliminados desde el espacio intervelloso a la circulación materna. Algunos nudos sincitiales quedan alojados en los capilares de los pulmones maternos, donde la acción enzimática local los destruye rápidamente. Hacia el final del embarazo, en las superficies de las vellosidades coriónicas se forman acúmulos de **material fibrinoide** eosinofílico (v. fig. 7-6C), que aparentemente reducen la transferencia placentaria.

Funciones de la placenta

La placenta lleva a cabo varias funciones principales:

- **Metabolismo** (p. ej., síntesis de glucógeno).
- **Transporte** de gases y nutrientes.
- **Secreción endocrina** (p. ej., gonadotropina coriónica humana [hCG]).
- **Protección.**
- **Excreción** (productos de desecho fetales).

Estas extensas actividades son esenciales para mantener el embarazo y potenciar el desarrollo fetal normal.

Metabolismo placentario

La placenta, especialmente durante las fases iniciales del embarazo, sintetiza glucógeno, colesterol y ácidos grasos, que actúan como fuentes de nutrientes y energía para el embrión/feto. Muchas de sus actividades metabólicas tienen un carácter indudablemente crucial respecto a las otras dos actividades placentarias principales: transporte y secreción endocrina.

Transferencia placentaria

El transporte de sustancias en ambas direcciones entre las sangres fetal y materna está facilitado por la gran superficie que ocupa la membrana placentaria. Casi todos los materiales son transportados a través de la membrana placentaria por alguno de los cuatro principales mecanismos de transporte siguientes: difusión simple, difusión facilitada, transporte activo y pinocitosis.

El transporte pasivo mediante difusión simple suele ser característico de sustancias que se desplazan desde áreas en que su concentración es alta hasta áreas en que es baja, de

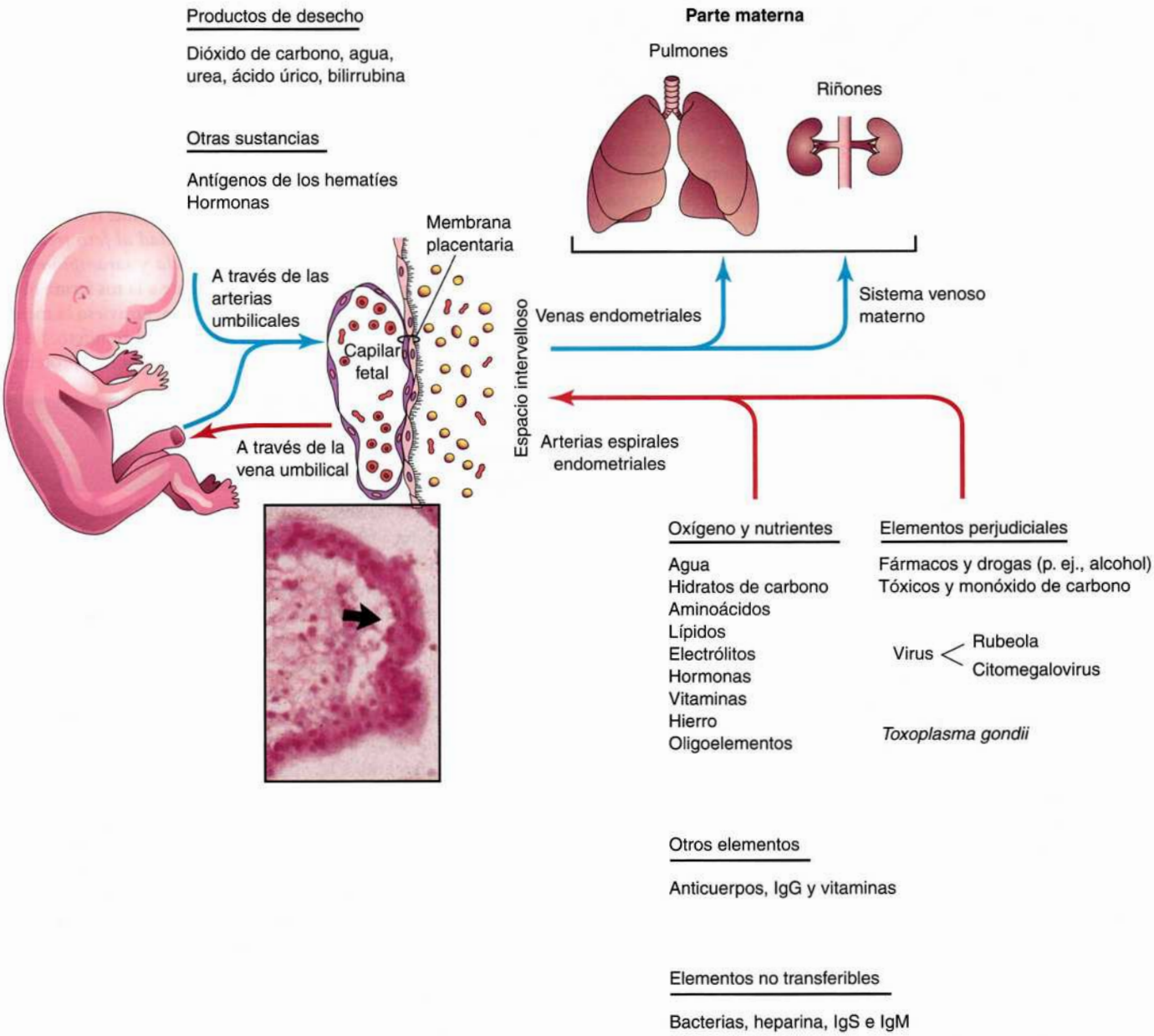

FIGURA 7-7 Representación esquemática de la transferencia de compuestos a través de la membrana placentaria. Los tejidos extrafetales, a través de los cuales se produce el transporte de sustancias entre la madre y el feto, son en conjunto la membrana placentaria. *Recuadro,* Imagen de microscopia óptica correspondiente a una vellosidad coriónica que muestra un capilar fetal y la membrana placentaria *(flecha).*

© Elsevier. Fotocopiar sin autorización es un delito.

forma que se alcanza el equilibrio. En la **difusión facilitada** el transporte se produce a través de gradientes eléctricos. La difusión facilitada requiere un elemento transportador, pero no necesita energía. Estos sistemas pueden fundamentarse en moléculas transportadoras que se combinan temporalmente con las sustancias que hay que transportar. El **transporte activo** consiste en el paso de iones o moléculas a través de una membrana celular. La **pinocitosis** es una forma de **endocitosis** (transporte de moléculas y otras sustancias al interior celular) en la cual el material fagocitado es una pequeña cantidad de líquido extracelular. Este método de transporte se suele reservar para las moléculas de gran tamaño. Algunas proteínas son transportadas muy lentamente mediante pinocitosis a través de la placenta.

Transferencia de gases

El oxígeno, el dióxido de carbono y el monóxido de carbono atraviesan la membrana placentaria mediante **difusión simple.** La interrupción del transporte de oxígeno durante varios minutos pone en peligro la supervivencia del embrión/feto. *La membrana placentaria tiene una eficiencia similar a la de los pulmones en el intercambio de gases.* La cantidad de oxígeno que alcanza al feto está limitada por el flujo de sangre más que por la difusión; por tanto, la **hipoxia fetal** (disminución de las concentraciones de oxígeno) se debe, sobre todo, a factores que reducen el flujo sanguíneo uterino o embrionario/fetal. La **insuficiencia respiratoria materna** (p. ej., debida a neumonía) también disminuye el transporte de oxígeno hasta el embrión/feto.

OTROS MECANISMOS DE TRANSPORTE PLACENTARIO

Hay otros tres métodos de transferencia a través de la membrana placentaria. *En el primero,* los hematíes fetales pasan a la circulación materna, especialmente durante el **parto,** a través de roturas microscópicas existentes en la membrana placentaria. *También se ha demostrado en la circulación fetal la existencia de hematíes maternos marcados.* En consecuencia, los hematíes pueden discurrir en ambas direcciones a través de defectos sumamente pequeños en la membrana placentaria.

En el *segundo método de transporte,* determinadas células atraviesan la membrana placentaria utilizando para ello su propia energía, como ocurre con los leucocitos maternos, implicados en contrarrestar sustancias extrañas y enfermedades, y células de *Treponema pallidum,* el microorganismo causante de la sífilis.

En el *tercer método de transporte,* algunas bacterias y protozoos, como *Toxoplasma gondii,* infectan la placenta y crean lesiones, cruzando la membrana placentaria a través de los defectos correspondientes a dichas lesiones.

Sustancias nutritivas

Los nutrientes son la mayoría de las sustancias transferidas de la madre al embrión/feto. *El agua se intercambia con rapidez mediante difusión simple* y en cantidades cada vez mayores a medida que avanza el embarazo. La **glucosa** producida por la madre y por la placenta se transfiere rápidamente hasta el embrión/feto mediante difusión facilitada (activa), gracias fundamentalmente a la mediación del transportador de glucosa-1 (GLUT-1), un transportador de la glucosa insulinoindependiente. También se transfieren colesterol, triglicéridos y fosfolípidos maternos. Aunque existe un transporte de ácidos grasos libres (AGL), parece que la transferencia de estos compuestos es relativamente pequeña y los ácidos grasos poliinsaturados de cadena larga son los AGL transportados en una cantidad mayor.

Los **aminoácidos** son transportados de manera activa a través de la membrana placentaria y son esenciales para el crecimiento fetal. Las concentraciones plasmáticas de la mayoría de los aminoácidos en el embrión/feto son mayores que las de la madre. Las **vitaminas** atraviesan la membrana placentaria y también son esenciales para el desarrollo normal. Las vitaminas hidrosolubles atraviesan la membrana placentaria con mayor rapidez que las liposolubles.

Hormonas

Las hormonas proteicas (p. ej., insulina u hormonas hipofisarias) no alcanzan el embrión/feto en cantidades importantes, excepto la transferencia lenta de tiroxina y de triyodotironina. Las hormonas esteroideas no conjugadas atraviesan la membrana placentaria con pocas dificultades. La testosterona y ciertos progestágenos sintéticos atraviesan la membrana placentaria y pueden provocar masculinización de los fetos de sexo femenino (v. cap. 20, fig. 20-41).

Electrólitos

Los **electrólitos** se intercambian libremente en cantidades significativas a través de la membrana placentaria, pero cada uno a su ritmo. Cuando la madre recibe fluidoterapia intravenosa con electrólitos, éstos también alcanzan al embrión/feto e influyen en su estado hidroelectrolítico.

Anticuerpos y proteínas maternos

El embrión/feto produce tan sólo cantidades pequeñas de anticuerpos debido a la **inmadurez de su sistema inmunitario.** El feto adquiere parte de la inmunidad pasiva a través de la transferencia placentaria de anticuerpos maternos. Las gammaglobulinas IgG son transportadas con facilidad hasta el feto mediante transcitosis. *Los anticuerpos maternos confieren inmunidad al feto frente a algunas enfermedades, como difteria, viruela y sarampión;* sin embargo, el feto no adquiere inmunidad frente a la **tos ferina** ni la **varicela.** Una proteína materna, la **transferrina,** atraviesa la membrana placentaria y transporta hierro hasta el embrión/feto. En la superficie placentaria hay receptores especiales para esta proteína.

ENFERMEDAD HEMOLÍTICA DEL RECIÉN NACIDO

Pequeñas cantidades de sangre fetal pueden alcanzar la sangre materna a través de roturas microscópicas en la membrana placentaria. Si el feto es factor Rh positivo y la madre Rh negativa, las células sanguíneas del feto pueden estimular la formación de anticuerpos anti-Rh por parte del sistema inmunitario de la madre. Estos anticuerpos alcanzan la sangre fetal y pueden provocar hemólisis (destrucción) de los hematíes fetales Rh positivos, con ictericia y anemia en el feto.

Algunos fetos con enfermedad hemolítica del recién nacido, también denominada **eritroblastosis fetal,** no se adaptan adecuadamente a la vida intrauterina. Pueden fallecer a menos que se provoque el parto prematuro o bien reciban transfusiones intrauterinas, intraperitoneales o intravenosas de concentrados de hematíes Rh negativos hasta el parto. La enfermedad hemolítica del recién nacido por incompatibilidad Rh es relativamente infrecuente en la actualidad ya que la **inmunoglobulina Rh (D)** administrada a la madre impide generalmente el desarrollo de la enfermedad en el feto. Aún puede producirse anemia fetal y la consiguiente hiperbilirrubinemia secundaria a la incompatibilidad de grupo sanguíneo, aunque se deben a diferencias en otros antígenos de grupo sanguíneo menores, como los grupos Kell o Duffy.

Productos de desecho

La urea (formada en el hígado) y el ácido úrico atraviesan la membrana placentaria mediante difusión simple. La bilirrubina conjugada (liposoluble) es transportada con facilidad a través de la placenta para su rápida eliminación.

Medicamentos y metabolitos de los medicamentos

Los medicamentos que consume la madre pueden afectar directa o indirectamente al embrión/feto a través de la interferencia con el metabolismo materno o placentario. Las cantidades de los medicamentos y de sus metabolitos que alcanzan la placenta están controladas por su concentración en la sangre materna y por el flujo de sangre a través de la placenta. La mayoría de los medicamentos y de sus metabolitos atraviesan la placenta mediante difusión simple; la única excepción son aquéllos

similares estructuralmente a los aminoácidos, como la metildopa y algunos antimetabolitos.

Ciertos medicamentos causan malformaciones congénitas importantes. El consumo de drogas, como la heroína, puede dar lugar a adicción fetal, y el 55-90% de estos recién nacidos experimentan síndrome de abstinencia neonatal. Las consecuencias sobre el desarrollo de los fetos sometidos a exposición de opiáceos intraútero son complejas de evaluar, aunque estudios en animales han demostrado que pueden consistir en cambios somáticos (como de la función suprarrenal), deterioro de la memoria espacial a corto plazo, y alteraciones en el sistema opiáceo endógeno que pueden potenciar el riesgo de adicción.

La mayoría de los medicamentos utilizados durante el mecanismo del parto atraviesa rápidamente la membrana placentaria. Según su dosis y el momento de administración a lo largo del parto, estos medicamentos pueden provocar depresión respiratoria en el recién nacido. Todos los sedantes y los analgésicos influyen en el feto en alguna medida. Los **relajantes neuromusculares** administrados a la madre durante la cirugía obstétrica atraviesan la placenta en cantidades muy pequeñas. Los **anestésicos inhalatorios** administrados también atraviesan la membrana placentaria y afectan a la respiración fetal cuando se utilizan durante el parto.

Agentes infecciosos

El citomegalovirus y los virus de la rubeola, coxsackie, viruela, varicela, sarampión, herpes y poliomielitis pueden atravesar la membrana placentaria y causar **infección fetal.** En algunos casos, como ocurre con el **virus de la rubeola,** se pueden producir malformaciones congénitas importantes, como **cataratas.** Diversos **microorganismos,** como *Treponema pallidum,* que causa la **sífilis,** y *Toxoplasma gondii,* que origina la **toxoplasmosis,** propician la aparición de cambios destructivos en el cerebro y los ojos. Estos microorganismos microscópicos atraviesan la membrana placentaria y causan a menudo **malformaciones congénitas** graves o incluso la muerte del embrión/feto.

Síntesis y secreción endocrina placentaria

A partir de precursores procedentes del feto, de la madre o de ambos, el sincitiotrofoblasto de la placenta sintetiza hormonas proteicas y esteroideas. *Las hormonas proteicas sintetizadas por la placenta son las siguientes:*

- Gonadotropina coriónica humana (hCG).
- Somatomamotropina coriónica humana (lactógeno placentario humano).
- Tirotropina coriónica humana.
- Corticotropina coriónica humana.

La glucoproteína **hCG** tiene características similares a las de la hormona luteinizante e inicialmente la segrega el sincitiotrofoblasto durante la segunda semana; la hCG mantiene el cuerpo lúteo, con lo que se impide el comienzo de las menstruaciones. La concentración de la hCG en la sangre y la orina maternas va aumentando hasta su cifra máxima durante la octava semana y después disminuye.

Las **hormonas esteroideas** sintetizadas por la placenta son la **progesterona** y los **estrógenos.** Se puede observar progesterona en la placenta en todas las fases de la gestación, lo que indica que es esencial para el mantenimiento del embarazo. La placenta elabora progesterona a partir del colesterol o la pregnenolona maternos. *Los ovarios de una mujer embarazada pueden extirparse después del primer trimestre* sin ocasionar abortos, ya que la placenta asume la producción de la progesterona que elaboraba el cuerpo lúteo. El sincitiotrofoblasto también produce cantidades importantes de estrógenos.

La placenta como aloinjerto*

La placenta puede considerarse un **aloinjerto** (un injerto trasplantado entre individuos que no son idénticos desde el punto de vista genético) respecto a la madre. La parte fetal de la placenta es un derivado del producto de la concepción de manera que hereda genes tanto paternos como maternos. Entonces, ¿qué protege a la placenta frente al rechazo por parte del sistema inmunitario de la madre? Esta cuestión continúa siendo uno de los principales enigmas biológicos de la naturaleza. El sincitiotrofoblasto de las vellosidades coriónicas está expuesto a las células inmunitarias maternas de los sinusoides sanguíneos, pero carece de antígenos principales de histocompatibilidad (MHC, *major histocompatibility complex*) y, por tanto, no provoca respuestas de rechazo. No obstante, las células del trofoblasto extravellositario (TEV), que infiltran la decidua uterina y su vasculatura (arterias espirales), expresan antígenos MHC de clase I. Estos antígenos son HLA-G, que es no polimorfo (clase Ib) y, por tanto, es escasamente reconocible por los linfocitos T como aloantígeno, y HLA-C, que es polimorfo (clase Ia) y, por tanto, reconocible por los linfocitos T. Aparte de evitar los linfocitos T, las células del TEV también deben protegerse frente al ataque potencial de los linfocitos citolíticos naturales (NK, *natural killer*) y de la lesión secundaria a la activación del complemento.

Al parecer existen múltiples mecanismos para la protección de la placenta:

- La expresión del antígeno HLA-G se limita a unos pocos tejidos, incluyendo las células del TEV placentario. Su localización estratégica en la placenta parece que desempeña una doble función inmunoprotectora: la evasión respecto al reconocimiento por parte de los linfocitos T debido a su naturaleza no polimorfa y el reconocimiento por parte de los «receptores inhibidores citolíticos» en los linfocitos NK, lo que inactiva su función destructora. Sin embargo, hay varias observaciones que sugieren la debilidad de esta hipótesis: *a)* se han identificado personas sanas con pérdida de los dos alelos de HLA-G1, lo que indica que HLA-G no es esencial para la supervivencia fetoplacentaria; *b)* se ha demostrado que las células del TEV humano son vulnerables a la destrucción por parte de los linfocitos NK, y *c)* la hipótesis no explica las razones por las cuales HLA-C, un antígeno polimorfo que también es expresado por las células del TEV, no provoca una respuesta de rechazo *in situ.* Dado que se ha observado que tanto HLA-G como HLA-C poseen una capacidad específica para resistir la degradación de los antígenos MHC de clase I mediada por el citomegalovirus humano, se ha propuesto la posibilidad de que la localización selectiva de ambos antígenos en la interfase fetomaterna pueda tener utilidad para resistir el ataque vírico.
- Ciertas moléculas inmunosupresoras pueden proporcionar inmunoprotección local; por ejemplo, la prostaglandina E_2, el factor transformador del crecimiento (TGF)-beta y la interleucina 10. Se ha demostrado que la prostaglandina E_2 derivada de la decidua bloquea la activación de los linfocitos T

*Los autores quieren agradecer al doctor Peeyush Lala, profesor emérito del Departamento de Anatomía y Biología Celular, Facultad de Medicina, Universidad de Ontario Occidental, Londres, Ontario, Canadá, la redacción de los apartados «La placenta como aloinjerto» y «La placenta como una estructura similar a un tumor infiltrante».

© Elsevier. Fotocopiar sin autorización es un delito.

maternos y también de los linfocitos NK *in situ*. De hecho, la función inmunorreguladora de las células deciduales es congruente con su genealogía. También se ha observado que las células del estroma endometrial uterino, que se diferencian en células deciduales durante el embarazo, proceden de células progenitoras (pluripotenciales) que migran desde órganos hematopoyéticos, como el hígado y la médula ósea fetales, en el transcurso de la ontogenia.

- La tolerancia transitoria del repertorio materno de linfocitos T frente a los antígenos MHC fetales puede actuar como un mecanismo de respaldo para la inmunoprotección placentaria. También se ha observado una tolerancia similar para los linfocitos B.
- El paso de leucocitos maternos activados a la placenta o el feto está impedido por la eliminación de estas células a consecuencia del efecto de los ligandos inductores de apoptosis presentes en el trofoblasto.
- En estudios de manipulación genética en ratones se ha demostrado que la existencia de proteínas reguladoras del complemento (Crry en el ratón, proteínas del cofactor de membrana o CD46 en el ser humano), que pueden bloquear la activación del tercer componente del complemento (C3) en la cascada del complemento, protege la placenta de la destrucción mediada por el complemento, un proceso que se produciría en caso contrario debido a la activación del C3 residual tras los procesos de defensa frente a agentes patógenos. Los ratones con eliminación selectiva del gen Crry fallecieron en el interior del útero debido a la lesión placentaria mediada por el complemento, una lesión que podría haberse evitado mediante el bloqueo selectivo del gen de *C3* adicional.
- En experimentos efectuados en ratones se ha observado que la presencia de la enzima indolamina-2,3-desoxigenasa en las células trofoblásticas es clave para la inmunoprotección del producto alogénico de la concepción frente a las respuestas inflamatorias locales impulsadas por los linfocitos T supresores, incluyendo la activación del complemento. El tratamiento de ratones gestantes con un inhibidor de la indolamina-2,3 - desoxigenasa, 1-metiltriptófano, provocó la muerte selectiva de los productos de la concepción alogénicos (pero no de los singénicos) debido a un depósito masivo de complemento con necrosis hemorrágica en distintas zonas de la placenta.

La placenta como una estructura similar a un tumor invasivo

En muchas especies animales, entre las cuales se incluye la humana, la placenta es una **estructura seudotumoral** con una capacidad invasiva elevada que infiltra el útero hasta alcanzar sus vasos sanguíneos con objeto de establecer un intercambio adecuado de moléculas clave entre la madre y el embrión/feto. Entonces ¿qué protege al útero de una infiltración placentaria excesiva? Tras el desarrollo de las vellosidades coriónicas, la función invasiva de la placenta es proporcionada por el subgrupo de células citotrofoblásticas (células TEV), producidas por la proliferación y diferenciación de células pluripotenciales localizadas en el citotrofoblasto de ciertas vellosidades coriónicas, las **vellosidades de anclaje** (v. fig. 7-5). Estas células pluripotenciales superan los límites de la vellosidad y migran en forma de columnas celulares hasta invadir la decidua, donde se reorganizan en subgrupos bien definidos: una capa celular casi continua (**cubierta citotrofoblástica**), que separa la decidua de los sinusoides sanguíneos maternos; células dispersas en el interior de la decidua (trofoblasto intersticial); células gigantes multinucleadas del lecho placentario, que proceden de la fusión de las células TEV, y trofoblasto intravascular, que invade y remodela las arterias uteroplacentarias (espirales) en el interior del endometrio y una parte del miometrio. La remodelación arterial óptima (pérdida de la túnica media y sustitución del endotelio por células TEV) permite la perfusión placentaria constante de sangre materna, sin obstáculos causados por moléculas vasoactivas. La invasión inadecuada por parte de las células TEV, con una perfusión placentaria escasa, es el fundamento patogénico de la **preeclampsia** (un trastorno hipertensivo materno asociado con el embarazo) y el de ciertas formas de RCIU del feto, mientras que la invasión excesiva es un elemento clave de las **neoplasias trofoblásticas gestacionales** y del **coriocarcinoma.**

Se ha conseguido la propagación adecuada de las células pluripotenciales trofoblásticas desde la placenta del ratón, pero no desde la placenta humana. Sin embargo, la propagación de células TEV humanas normales ha sido posible a partir de placentas humanas del primer trimestre. Usando estas células en experimentos funcionales *in vitro* se ha podido demostrar que los mecanismos moleculares responsables de su capacidad de invasión son idénticos a los de las células cancerosas, al tiempo que su capacidad de proliferación, migración e infiltración está estrechamente regulada *in situ* por diversas moléculas producidas localmente: factores de crecimiento, proteínas de unión a factores de crecimiento, proteoglicanos y diversos componentes de la matriz extracelular. Se ha demostrado también que hay numerosos factores de crecimiento, como el factor de crecimiento epidérmico, el TGF-alfa, la amfirregulina, el factor estimulante de colonias 1, el factor de crecimiento endotelial vascular y el factor de crecimiento placentario, que estimulan la proliferación de las células TEV sin influir en la migración o en la capacidad de infiltración, mientras que el factor de crecimiento similar a la insulina II y una proteína de unión a un factor de crecimiento similar a la insulina, IGFBP-1, estimulan la migración y la capacidad de infiltración de las células TEV sin influir en la proliferación. Se ha demostrado que el TGF-beta, producido principalmente por la decidua, es el elemento de control clave de la proliferación, la migración y la capacidad de infiltración de las células TEV, mientras que las células del cáncer trofoblástico (coriocarcinoma) son resistentes a las señales inhibidoras del TGF-beta. *Por tanto, parece que la decidua desempeña una función doble en la homeostasis uteroplacentaria: inmunoprotección de la placenta y protección del útero frente a la invasión excesiva de la placenta.*

PREECLAMPSIA

La preeclampsia (presión arterial alta) es una enfermedad grave que puede ocurrir durante el embarazo, generalmente después de la semana 20 de gestación. Son características clínicas básicas de este problema la **hipertensión**, la **proteinuria** (cantidades anormales de proteínas en orina) y el **edema** (exceso de líquido acuoso) **maternos.** La preeclampsia puede llevar a la **eclampsia** (una o más convulsiones) y provocar el aborto y el fallecimiento de la madre. Si bien no se ha determinado la causa de la preeclampsia, en estudios recientes se ha implicado al **sistema renina-angiotensina** en el desarrollo de la hipertensión arterial y del edema. En la eclampsia aparecen infartos de gran tamaño que reducen la circulación uteroplacentaria. Esta situación puede derivar en malnutrición fetal, restricción del crecimiento fetal, aborto o muerte del feto.

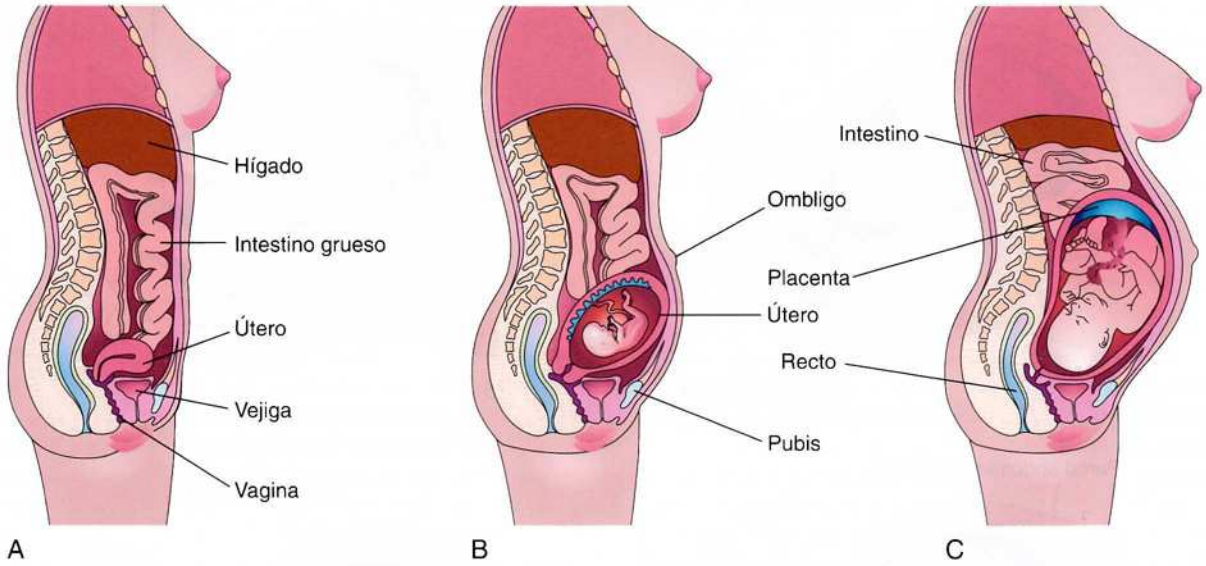

FIGURA 7-8 Esquemas correspondientes a cortes mediales del cuerpo de una mujer. A, No embarazada. B, Embarazada de 20 semanas. C, Embarazada de 30 semanas. Se puede observar que, a medida que el producto de la concepción aumenta de tamaño, también lo hace el tamaño del útero para acomodar al feto que crece rápidamente. Hacia la semana 20, el útero y el feto alcanzan la altura del ombligo y hacia la semana 30 llegan hasta la región epigástrica. Los órganos abdominales de la madre quedan desplazados y comprimidos, y la piel y los músculos de la pared abdominal anterior están distendidos.

Crecimiento del útero durante el embarazo

El útero de una mujer no embarazada se localiza en la pelvis (fig. 7-8*A*). Para acomodar el producto de la concepción (embrión y membranas) en desarrollo, el útero aumenta de tamaño y de peso, y sus paredes se adelgazan (v. fig. 7-8*B* y *C*). Durante el primer trimestre de la gestación, el útero se desplaza hacia el exterior de la pelvis y hacia la semana 20 alcanza la altura del ombligo. Hacia las semanas 28 a 30 alcanza la región epigástrica, en la zona que queda entre la apófisis xifoides del esternón y el ombligo. El aumento de tamaño del útero se debe principalmente a la **hipertrofia** de las células musculares lisas preexistentes y también, en parte, al desarrollo de nuevas fibras musculares.

PARTO

El **parto** es el proceso en el transcurso del cual el feto, la placenta y las membranas fetales son expulsados del aparato reproductor de la madre (fig. 7-9*A* a *E*). Se denomina **trabajo de parto** a la secuencia de **contracciones uterinas** involuntarias que provocan la dilatación del cuello uterino y la expulsión del feto y la placenta desde el interior del útero (v. fig. 7-9*F* a *H*). Los factores que desencadenan el parto no se han definido completamente, pero hay varias hormonas relacionadas con el inicio de las contracciones.

El **hipotálamo fetal** segrega **hormona liberadora de corticotropina,** que estimula la **hipófisis** anterior (adenohipófisis) para producir **corticotropina.** Esta hormona provoca la secreción de **cortisol** por parte de la corteza suprarrenal y el cortisol está implicado en la síntesis de los **estrógenos** sintetizados en los ovarios, la placenta, los testículos y, posiblemente, en la corteza suprarrenal.

Las **contracciones peristálticas** del músculo liso uterino están provocadas por la **oxitocina,** hormona liberada por la hipófisis posterior (neurohipófisis). Esta hormona se administra clínicamente en los casos en que es necesario provocar el parto. La oxitocina también estimula la liberación de **prostaglandinas** (promotoras de las contracciones uterinas) por parte de la decidua, con lo que se incrementa la contractilidad miometrial a través de la sensibilización de las células del miometrio a la oxitocina.

Los **estrógenos** (hormonas sexuales) también incrementan la actividad contráctil del miometrio y estimulan la liberación de oxitocina y prostaglandinas. Estudios llevados a cabo en ovejas y primates no humanos parecen indicar que la duración del embarazo y el proceso del parto están bajo el control directo del feto.

Fases del trabajo del parto

El trabajo de parto es un proceso continuo. Sin embargo, desde el punto de vista clínico, se suele dividir en tres fases:

- La **dilatación,** que se inicia con la dilatación progresiva del cuello uterino (fig. 7-9*A* y *B*) y finaliza cuando éste está completamente dilatado. Durante esta **primera fase** aparecen contracciones regulares y dolorosas del útero separadas por intervalos inferiores a 10 minutos. La duración media de la primera fase del trabajo de parto es unas 12 horas en el primer embarazo (**primíparas**) y unas 7 horas en las mujeres que ya han tenido hijos (**multíparas**).
- La **expulsión** comienza cuando el cuello uterino está completamente dilatado y finaliza con la salida del recién nacido (fig. 7-10, y v. figs. 7-9*C* a *E*). Durante la **segunda fase del trabajo del parto,** el feto desciende a través del cuello uterino y la vagina. Tan pronto como está fuera de la madre, el feto recibe el nombre de **recién nacido** o neonato. El promedio de la duración de la segunda fase del trabajo del parto es 50 minutos en las primíparas y 20 minutos en las multíparas.
- La **fase placentaria** comienza tan pronto como nace el **feto** y finaliza con la expulsión de la placenta y las membranas fetales. La duración de esta **tercera fase del trabajo de parto** es de 15 minutos en casi el 90% de los embarazos. Se habla de **placenta retenida** en los casos en que la placenta no ha sido expulsada 60 minutos después de la salida del recién nacido.

© Elsevier. Fotocopiar sin autorización es un delito.

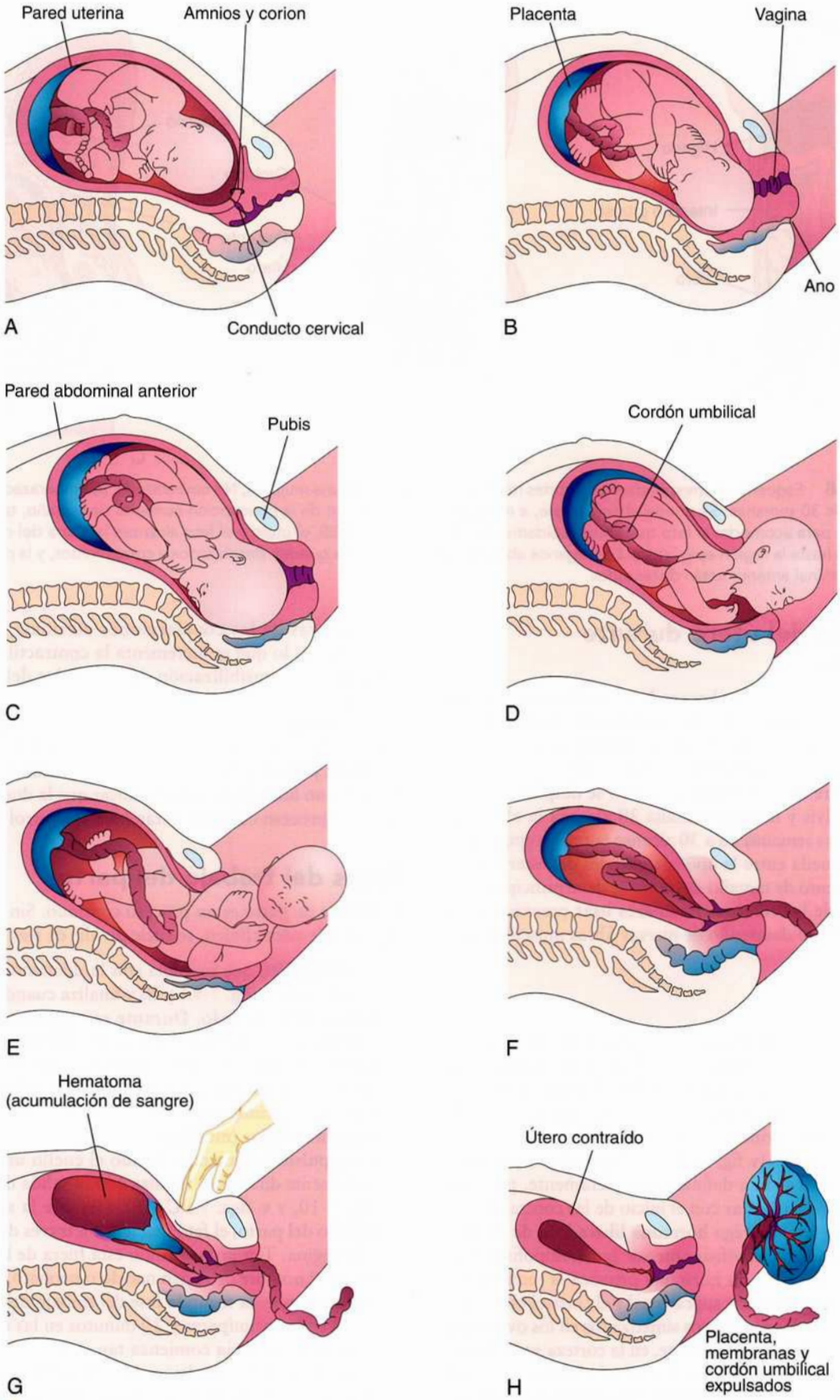

FIGURA 7-9 Esquemas ilustrativos del parto. A y B, El cuello uterino se dilata durante la primera fase del trabajo de parto. C a E, El feto atraviesa el cuello uterino y la vagina durante la segunda fase del trabajo de parto. F y G, A medida que el útero se contrae durante la tercera fase del trabajo de parto, la placenta se pliega y se aleja de la pared uterina. La separación de la placenta provoca hemorragia y la formación de un hematoma (una acumulación de sangre) de gran tamaño. La presión sobre el abdomen facilita la separación de la placenta. H, La placenta es expulsada y el útero se contrae.

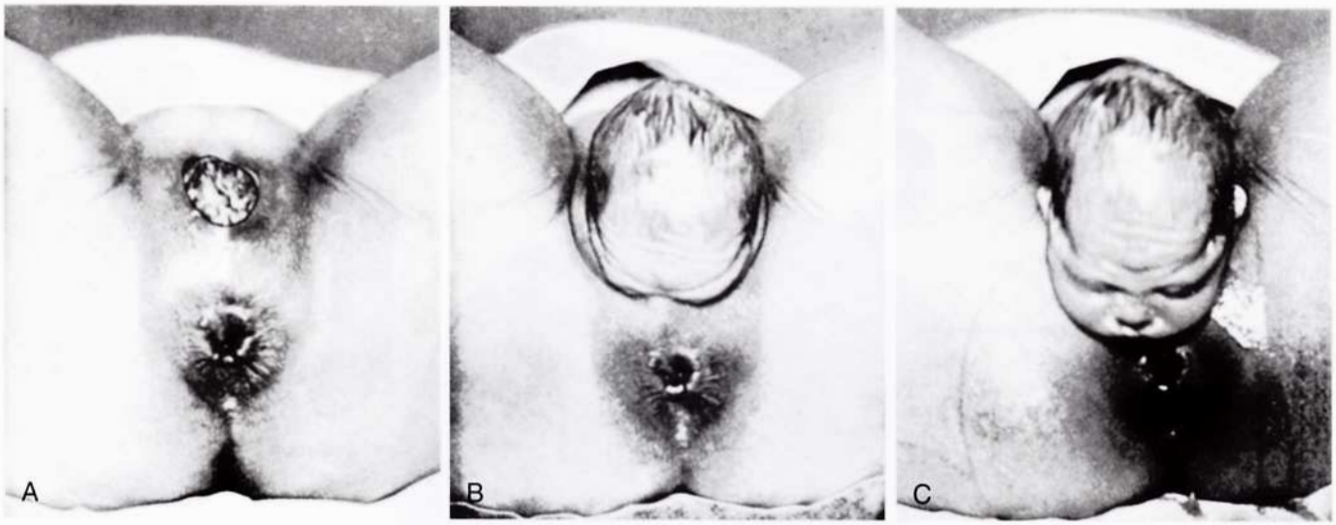

FIGURA 7-10 Expulsión de la cabeza del niño durante la segunda fase del trabajo del parto. **A,** La coronilla de la cabeza distiende el periné de la madre. **B,** El periné resbala sobre la cabeza y la cara. **C,** La cabeza corona; después se produce la expulsión del cuerpo del recién nacido. (*Tomada de Greenhill JB, Friedman EA:* Biological principles and modern practice of obstetrics. *Filadelfia, WB Saunders, 1974.*)

La retracción del útero disminuye la superficie de fijación placentaria (v. fig. 7-9*G*). Al poco tiempo, en la profundidad de la placenta se forma un **hematoma** (masa localizada de sangre extravasada), que la separa de la pared uterina. La placenta y las membranas fetales se expulsan a través del conducto vaginal. La placenta se separa de la capa esponjosa de la decidua basal. Tras el parto del feto, el útero continúa contrayéndose (v. fig. 7-9*H*). Las **contracciones miometriales** provocan la constricción de las arterias espirales que proporcionaban la sangre al espacio intervelloso (v. fig. 5-7). Estas contracciones impiden una hemorragia uterina excesiva.

Placenta y membranas fetales después del parto

Habitualmente, la **placenta** tiene forma discoide, con un diámetro de 15-20 cm y un grosor de 2-3 cm (fig. 7-11). Su peso es de 500 a 600 g, es decir, aproximadamente la sexta parte del peso corporal medio del feto. Los márgenes de la placenta se continúan con los sacos amniótico y coriónico rotos (v. fig. 7-11*C*).

Cuando persisten las vellosidades coriónicas en toda la superficie del saco coriónico (una eventualidad infrecuente), la placenta se convierte en una capa fina que queda unida a una gran superficie del útero. Este tipo de placenta se denomina **placenta membranosa** (placenta membranácea). Cuando las vellosidades persisten en otras zonas se producen diversas variaciones en la configuración placentaria: **placenta accesoria** (fig. 7-12), **placenta bidiscoide y placenta en herradura.** A pesar de las variaciones en el tamaño y la forma de la placenta, estas situaciones en su mayoría tienen una significación fisiológica o clínica escasa.

Superficie materna de la placenta

El aspecto característico «en empedrado» de la superficie materna de la placenta se debe a las áreas vellositarias ligeramente sobresalientes, los **cotiledones,** que están separados por surcos que inicialmente estaban ocupados por los tabiques placentarios (v. figs. 7-5 y 7-11*A*). La superficie de los cotiledones está cubierta por finas bandas grisáceas de la decidua basal que se separaron de la pared uterina en el momento de la expulsión de la placenta.

CORIOCARCINOMA GESTACIONAL

La proliferación anómala del trofoblasto ocasiona la **enfermedad trofoblástica gestacional,** un espectro de lesiones en que se incluyen tumores con un grado elevado de malignidad. Las células infiltran la decidua basal, se introducen en sus vasos sanguíneos y linfáticos, y pueden metastatizar a los pulmones, la médula ósea, el hígado y otros órganos de la madre. *El coriocarcinoma gestacional es muy sensible a la quimioterapia y generalmente es posible su curación.*

La mayor parte de la decidua queda retenida temporalmente en el útero y se elimina junto con la hemorragia uterina tras el parto del feto.

El estudio de la placenta en la fase prenatal mediante ecografía o resonancia magnética (fig. 7-13), o en la fase posnatal mediante el estudio macroscópico y microscópico, puede aportar información clínica respecto a las causas del RCIU, la disfunción placentaria, el sufrimiento y la muerte del feto, y la enfermedad neonatal. El estudio de la placenta también permite determinar si la placenta expulsada es completa o no. La retención de un cotiledón o de la **placenta accesoria** (v. fig. 7-12) en el interior del útero puede originar una hemorragia uterina grave.

Superficie fetal de la placenta

El cordón umbilical se suele insertar en la superficie fetal de la placenta y su epitelio se continúa con el amnios adherido a la superficie fetal (v. figs. 7-5 y 7-11*B*). La superficie fetal de una placenta recién expulsada es lisa y brillante porque está cubierta por el amnios. Los vasos coriónicos que irradian hacia y desde el cordón umbilical son claramente visibles a través del amnios transparente. Los vasos umbilicales se ramifican en la superficie fetal y forman los **vasos coriónicos,** que se introducen en las vellosidades coriónicas para formar el **sistema arteriocapilar-venoso** (fig. 7-6*A*).

© Elsevier. Fotocopiar sin autorización es un delito.

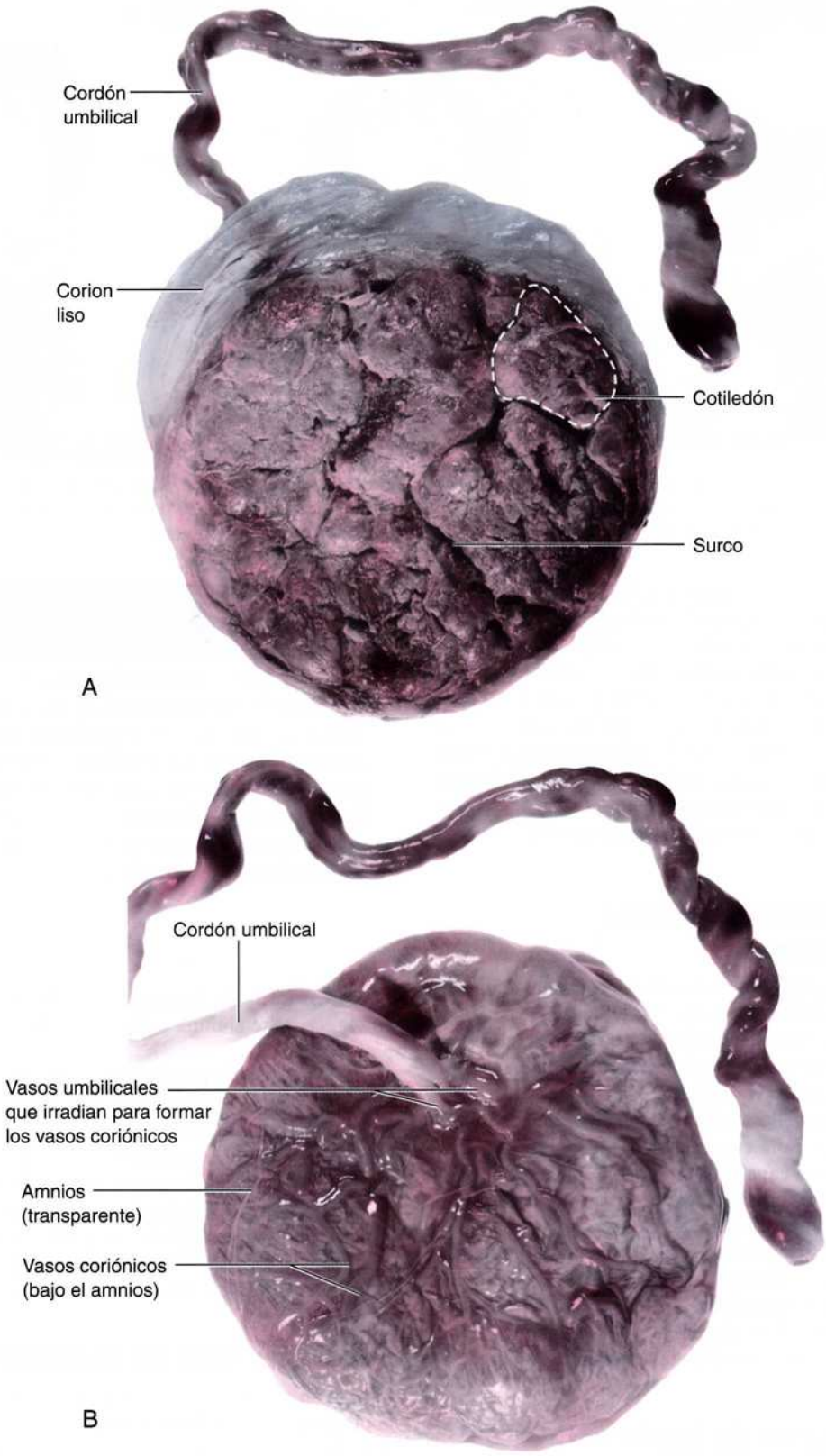

FIGURA 7-11 Placentas y membranas fetales tras el parto, con un tamaño que es aproximadamente la tercera parte del real. **A**, Superficie materna que muestra los cotiledones y los surcos existentes alrededor de cada uno de ellos. Cada cotiledón está formado por cierto número de troncos vellosos principales con sus numerosas vellosidades ramificadas. Los surcos están ocupados por los tabiques placentarios mientras las partes materna y fetal de la placenta se mantienen unidas (v. fig. 7-5). **B**, Superficie fetal donde pueden observarse los vasos sanguíneos que discurren en la placa coriónica, en la profundidad del amnios, y que convergen para formar los vasos umbilicales en la zona de inserción del cordón umbilical.

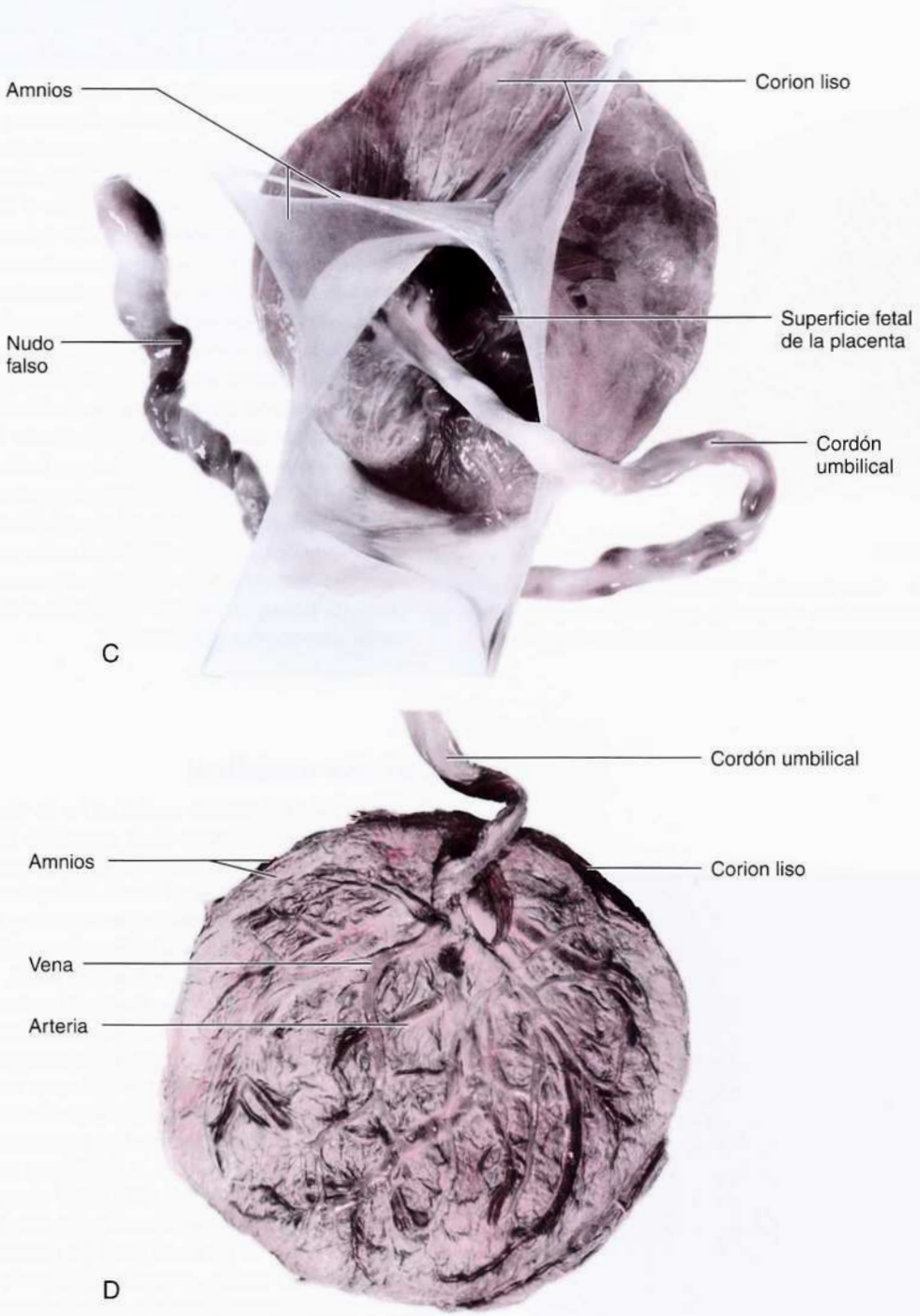

FIGURA 7-11, *(cont.)* C, El amnios y el corion liso están dispuestos de manera que se pueda observar que se mantienen fusionados y que se continúan con los márgenes de la placenta. D, Placenta con inserción marginal del cordón. (*Tomada de Moore KL, Persaud TVN, Shiota K:* Color atlas of clinical embryology, *2.ª ed. Filadelfia, WB Saunders, 2000.*)

© Elsevier. Fotocopiar sin autorización es un delito.

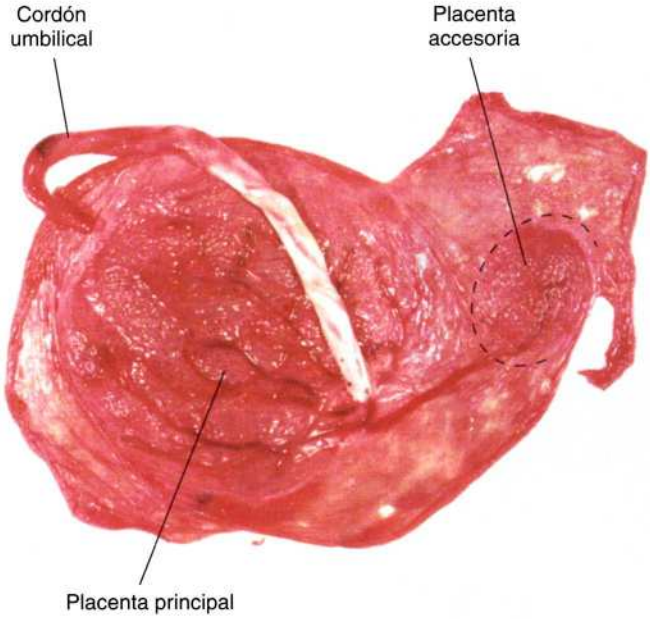

FIGURA 7-12 Una placenta a término y una placenta accesoria. La placenta accesoria se desarrolló a partir de un grupo de vellosidades coriónicas que persistieron cerca de la placenta principal.

ALTERACIONES PLACENTARIAS

La adherencia anómala de las vellosidades coriónicas al miometrio se denomina **placenta adherente (placenta *accreta*)** (fig. 7-14). Cuando las vellosidades coriónicas infiltran todo el grosor del **miometrio** (capa muscular del útero) hasta alcanzar el perimetrio (el peritoneo que reviste el útero), o rebasarlo, se trata de una **placenta perforante (placenta *percreta*).** *El signo clínico más frecuente de estas alteraciones placentarias es la hemorragia durante el tercer trimestre.* En la mayoría de las mujeres con placenta adherente, el embarazo y el trabajo de parto son normales. Después del parto, la placenta no se separa de la pared uterina y los intentos para su separación pueden producir una hemorragia de difícil control.

Cuando el blastocisto se implanta en la proximidad del orificio interno del útero o lo ocluye, hablamos de **placenta previa** (v. fig. 7-14). Esta alteración placentaria puede provocar una hemorragia en las fases avanzadas del embarazo. Cuando la placenta ocluye por completo el orificio uterino interno, es necesario extraer el feto mediante cesárea. La ecografía de la placenta posee un enorme valor para el diagnóstico clínico de las alteraciones placentarias.

FIGURA 7-13 Imagen sagital de resonancia magnética de la pelvis en una mujer embarazada. Se aprecian la columna vertebral y la pelvis de la madre, así como el cerebro y los miembros fetales, y la placenta (P). *(Por cortesía de Stuart C. Morrison, Section of Pediatric Radiology, The Children's Hospital, Cleveland Clinic, Cleveland, OH.)*

Cordón umbilical

La inserción del cordón umbilical a la placenta se produce generalmente en el centro de la superficie fetal de este órgano (v. fig. 7-11*B*) aunque se puede producir en cualquier lugar (p. ej., la inserción del cordón en el borde de la placenta origina lo que se ha denominado **placenta «en raqueta»;** v. fig. 7-11*D*). La unión del cordón umbilical a las membranas fetales se denomina **inserción velamentosa del cordón** (fig. 7-15).

La **ecografía Doppler** puede ser útil para el diagnóstico prenatal de la posición y de las alteraciones estructurales del cordón umbilical y de sus vasos, así como del flujo sanguíneo. El cordón umbilical suele tener un diámetro de 1-2 cm y una longitud de 30 a 90 cm (media, 55 cm). No son frecuentes los cordones umbilicales excesivamente largos o cortos. *Los cordones umbilicales largos tienen tendencia al prolapso, a enrollarse alrededor del feto o a ambas situaciones* (v. fig. 7-19*B*). El diagnóstico precoz del prolapso del cordón umbilical es importante ya que puede quedar comprimido entre la parte corporal de presentación del feto y la pelvis ósea de la madre, y ocasionar hipoxia o anoxia fetal. El cerebro del recién nacido puede sufrir lesiones si la deficiencia de oxígeno se mantiene durante más de 5 minutos. Un cordón umbilical excesivamente corto puede producir una separación prematura de la placenta respecto a la pared uterina durante el parto.

El cordón umbilical presenta generalmente dos arterias y una vena que están rodeadas por un tejido conjuntivo mucoide **(gelatina de Wharton).** Dado que los vasos umbilicales son más largos que el propio cordón umbilical, son frecuentes el retorcimiento y acodamiento de los vasos. A menudo forman bucles o lazadas que ocasionan **nudos falsos** carentes de significación; sin embargo, en aproximadamente el 1% de los embarazos se forman **nudos verdaderos** en el cordón, lo que puede causar su tensión con la muerte del feto secundaria a anoxia fetal (fig. 7-16). En la mayoría de los casos estos nudos se forman durante el trabajo de parto, si se introduce el feto a través de uno de los bucles o

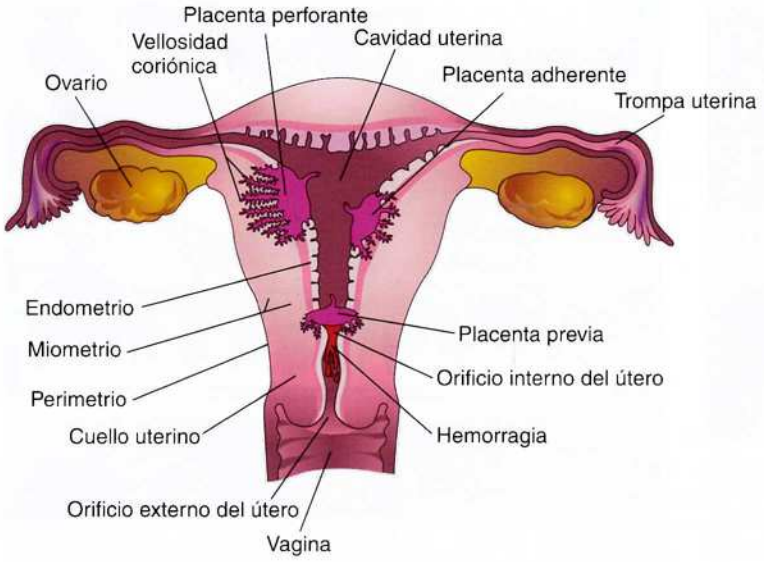

FIGURA 7-14 Anomalías placentarias. En la placenta adherente *(accreta)* hay una adherencia excesiva de la placenta al miometrio. En la placenta perforante *(percreta)*, la placenta infiltra todo el grosor del miometrio. En este ejemplo de placenta previa, la placenta se sitúa sobre el orificio interno del útero y bloquea el canal cervical.

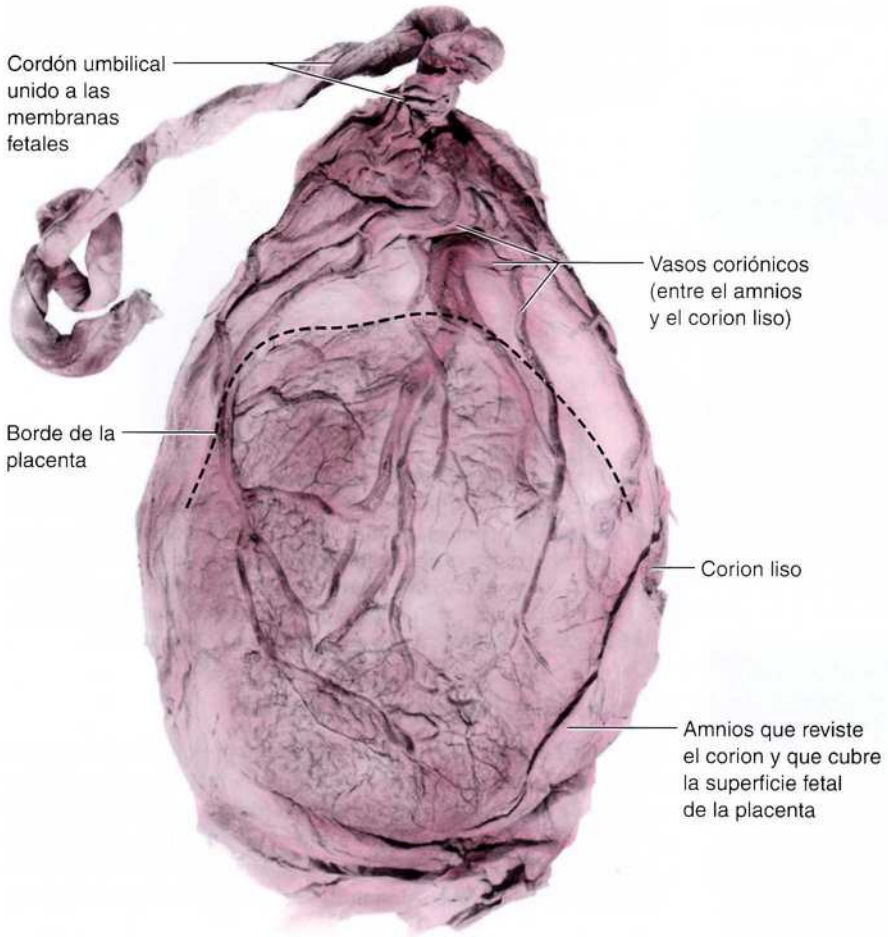

FIGURA 7-15 Placenta con inserción velamentosa del cordón umbilical. El cordón está unido a las membranas, pero no a la placenta. Los vasos umbilicales salen del cordón y discurren entre el amnios y el corion antes de extenderse sobre la placenta. Los vasos en esta localización muestran una susceptibilidad importante al desgarro, especialmente cuando atraviesan el segmento uterino inferior; esta situación se denomina vasculatura previa. Si los vasos se rompen antes del parto, el feto pierde sangre y puede presentar una situación de exanguinación al nacer. (*Tomada de Moore KL, Persaud TVN, Shiota K:* Color atlas of clinical embryology, *2.ª ed. Filadelfia, WB Saunders, 2000.*)

© Elsevier. Fotocopiar sin autorización es un delito.

FIGURA 7-16 Fotografía de un cordón umbilical que muestra un nudo verdadero. Este nudo verdadero ocasiona una anoxia intensa (disminución del aporte de oxígeno a los tejidos y órganos fetales). *(Por cortesía del doctor E.C. Klatt, Department of Biomedical Sciences, Mercer University School of Medicine, Savannah, GA.)*

lazadas del cordón. En ocasiones se observa un enrollamiento simple del cordón alrededor del feto (p. ej., alrededor del tobillo) (v. fig. 7-19*B*). Si el bucle se tensa estará afectada la circulación al tobillo del feto. En alrededor del 20% de los partos, el cordón está enrollado de manera laxa alrededor del cuello del feto, una situación que no incrementa el riesgo fetal.

VELOCIMETRÍA DOPPLER DE LA ARTERIA UMBILICAL

A medida que progresan la gestación y la infiltración trofoblástica de la decidua basal, se produce un incremento progresivo en la velocidad del flujo diastólico en las arterias umbilicales. La velocimetría Doppler de las circulaciones uteroplacentaria y fetoplacentaria es útil para evaluar diversas complicaciones del embarazo, como la RCIU y el sufrimiento fetal secundario a hipoxia y asfixia fetales (fig. 7-17). Por ejemplo, hay una asociación estadística entre la RCIU y el incremento excesivo de la resistencia en una arteria umbilical.

AUSENCIA DE UNA ARTERIA UMBILICAL

En aproximadamente el 1% de recién nacidos solamente existe una arteria umbilical (fig. 7-18), un problema que se puede asociar a alteraciones cromosómicas y fetales. La ausencia de una arteria umbilical suele aparecer junto con una incidencia del 15-20% de defectos cardiovasculares en el feto. La ausencia de una arteria umbilical se debe bien a agenesia o a degeneración de una de las dos arteras umbilicales. La **arteria umbilical única** y los defectos anatómicos asociados con este problema se pueden detectar antes del parto mediante ecografía.

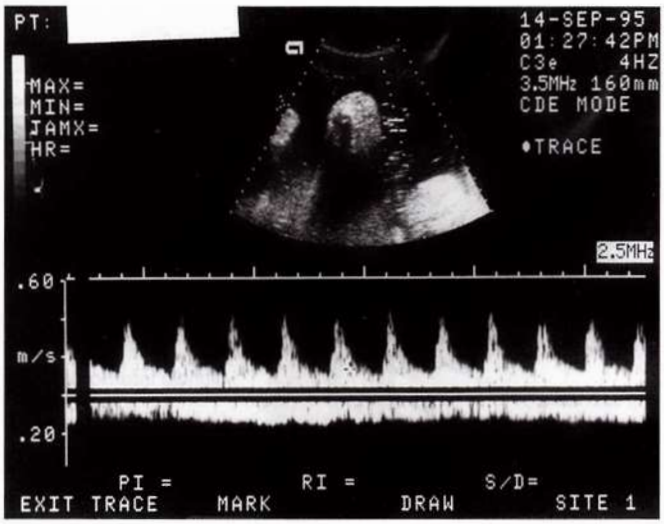

FIGURA 7-17 Estudio de velocimetría Doppler del cordón umbilical. La onda arterial *(parte superior)* ilustra el flujo anterógrado pulsátil, con picos altos y velocidades bajas durante la diástole. Esta combinación sugiere la existencia de una resistencia elevada en la placenta frente al flujo sanguíneo placentario. Debido a que este índice se modifica en el transcurso de la gestación, es importante saber que en este estudio el embarazo tenía 18 semanas. En este período, el patrón del flujo es normal. En el flujo no pulsátil en la parte opuesta, la dirección negativa representa el retorno venoso procedente de la placenta. Ambas ondas son normales para esta edad gestacional. *(Por cortesía del doctor C.R. Harman, Department of Obstetrics, Gynecology and Reproductive Sciences, University of Maryland, Baltimore, MD.)*

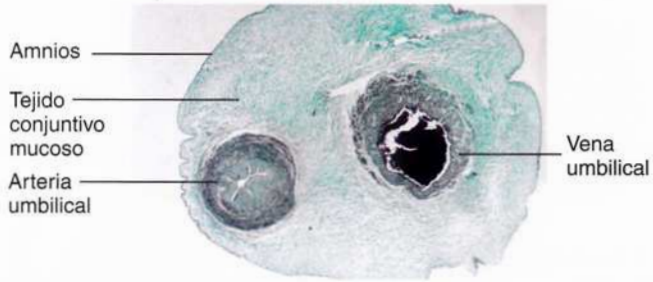

FIGURA 7-18 Corte transversal de un cordón umbilical. Se puede observar que el cordón está cubierto por el epitelio procedente del amnios que lo envuelve. Muestra una zona central de tejido conjuntivo mucoide (gelatina de Wharton). También se puede observar que el cordón presenta sólo una arteria umbilical y una vena umbilical en lugar de las dos arterias normales. *(Por cortesía del profesor V. Becker, Pathologisches Institut der Universität, Erlangen, Alemania.)*

Amnios y líquido amniótico

El **amnios** es una estructura fina y resistente que forma un **saco amniótico** membranoso relleno de líquido que rodea al embrión y más tarde al feto. Este saco contiene **líquido amniótico** (figs. 7-19 y 7-20). Conforme el amnios aumenta de tamaño, va cerrando gradualmente la cavidad coriónica al tiempo que forma el revestimiento epitelial del cordón umbilical (v. figs. 7-18 y 7-20*C* y *D*).

Líquido amniótico

El **líquido amniótico** desempeña un papel importante en el crecimiento y el desarrollo del embrión/feto. Inicialmente, parte del líquido amniótico es segregado por las células del amnios. La mayor parte del líquido amniótico procede de los tejidos

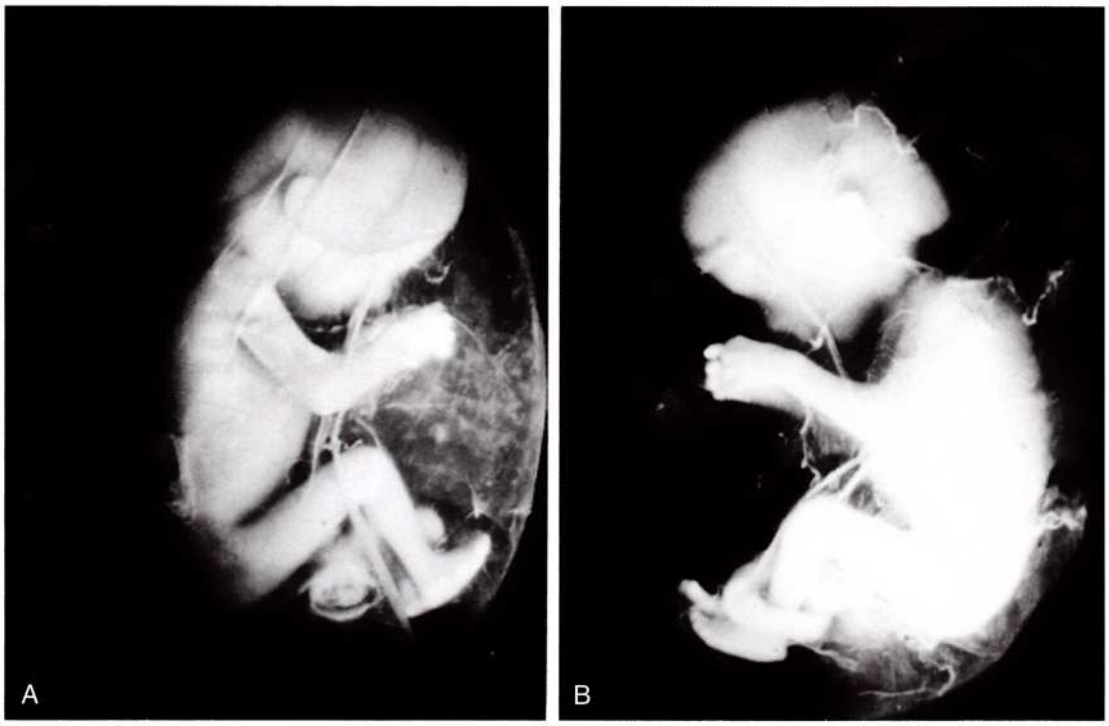

FIGURA 7-19 A, Feto de 12 semanas en el interior de su saco amniótico. El feto y sus membranas fueron expulsados en el contexto de un aborto espontáneo. Después, el feto fue extraído de su saco coriónico, con su saco amniótico intacto. Tamaño real. **B**, Se puede observar que el cordón umbilical se ha enrollado alrededor del tobillo izquierdo del feto. El hecho de que el cordón se enrolle alrededor de diversas partes del cuerpo fetal influye en su desarrollo cuando dicho enrollamiento se produce con una tensión excesiva que reduce la circulación sanguínea en la parte corporal afectada.

maternos y del líquido intersticial, por difusión a través de la membrana amniocoriónica desde la decidua parietal (v. fig. 7-5). Más adelante se produce la difusión del líquido a través de la placa coriónica desde la sangre del espacio intervelloso de la placenta.

Antes de la **queratinización** de la piel (formación de queratina), una vía importante para el paso de agua y solutos del líquido tisular desde el feto hasta la cavidad amniótica es la propia piel; por tanto, el líquido amniótico es equiparable al líquido tisular fetal. El líquido también es segregado por los sistemas respiratorio y gastrointestinal del feto, y alcanza la cavidad amniótica. El aporte diario de líquido a la cavidad amniótica por parte del aparato respiratorio es de 300-400 ml.

A partir de la semana 11, *el feto contribuye al líquido amniótico a través de la eliminación de orina hacia la cavidad amniótica.* En las fases avanzadas del embarazo, aporta diariamente alrededor de 500 ml de orina al líquido amniótico. El volumen del líquido amniótico aumenta normalmente con lentitud, siendo de unos 30 ml a las 10 semanas, 350 ml a las 20 semanas y 700-1.000 ml a las 37 semanas.

Circulación del líquido amniótico

El contenido de agua del líquido amniótico cambia cada 3 horas. Grandes cantidades de agua atraviesan la **membrana amniocoriónica** (v. fig. 7-5) en dirección al líquido tisular materno y se introduce en los capilares uterinos. El intercambio de líquido con la sangre fetal también se produce a través del cordón umbilical y en la zona en la que el amnios se adhiere a la placa coriónica en la superficie fetal de la placenta (v. figs. 7-5 y 7-11*B*); por tanto, el líquido amniótico está en equilibrio con la circulación fetal.

El líquido amniótico es deglutido por el feto y absorbido por sus sistemas respiratorio y digestivo. Se ha calculado que durante las fases finales del embarazo el feto deglute hasta 400 ml de líquido amniótico al día. El líquido alcanza el torrente sanguíneo fetal y los productos de desecho que contiene atraviesan la membrana placentaria y alcanzan la sangre materna en el espacio intervelloso. El exceso de agua en la sangre fetal se elimina a través de los riñones del feto y regresa al saco amniótico a través del aparato urinario fetal.

Composición del líquido amniótico

El líquido amniótico es una solución acuosa en la cual el material insoluble (p. ej., células epiteliales fetales descamadas) se mantiene en suspensión. El líquido amniótico contiene cantidades aproximadamente iguales de compuestos orgánicos y de sales inorgánicas. La mitad de los constituyentes orgánicos corresponde a proteínas y la otra mitad a hidratos de carbono, grasas, enzimas, hormonas y pigmentos. A medida que avanza el embarazo, se modifica la composición del líquido amniótico.

Puesto que la orina fetal se elimina en el líquido amniótico, es posible estudiar los sistemas enzimáticos, los aminoácidos, las hormonas y otras sustancias fetales en muestras de líquido amniótico extraídas mediante amniocentesis (v. fig. 6-13*A*). Los estudios de las células del líquido amniótico permiten establecer el diagnóstico de alteraciones cromosómicas, como la trisomía 21 (síndrome de Down). Concentraciones elevadas de alfa-fetoproteína en el líquido amniótico indican generalmente la presencia de un defecto grave del tubo neural. Concentraciones bajas de alfa-fetoproteína pueden indicar la existencia de alteraciones cromosómicas, como la trisomía 21.

Importancia del líquido amniótico

El embrión flota libremente en el líquido amniótico, suspendido por el cordón umbilical. El líquido amniótico desempeña varias funciones clave en el desarrollo normal del feto:

- Facilita el crecimiento externo simétrico del embrión/feto.
- Actúa como una barrera frente a las infecciones.

© Elsevier. Fotocopiar sin autorización es un delito.

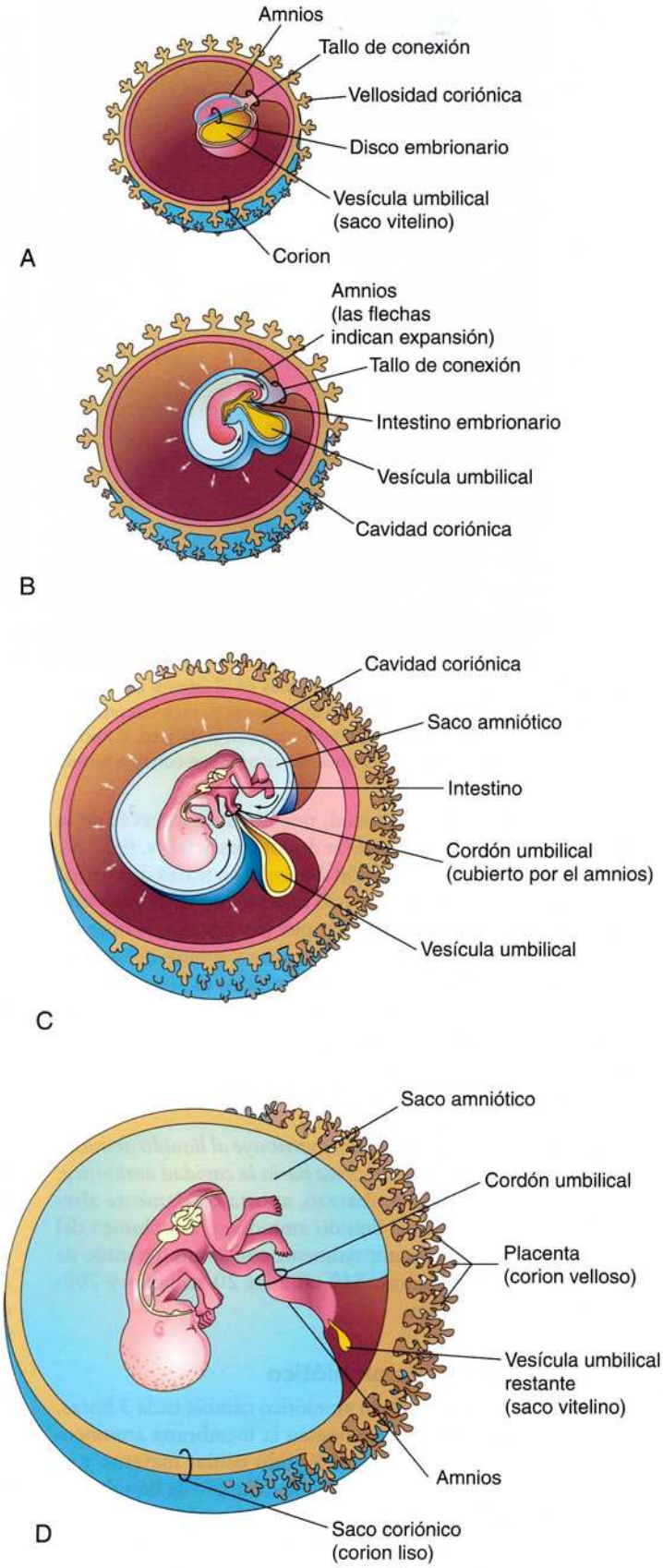

FIGURA 7-20 Ilustración del proceso mediante el cual el amnios aumenta de tamaño, oblitera la cavidad coriónica y rodea el cordón umbilical. Obsérvese que parte de la vesícula umbilical queda incorporada en el embrión en forma de intestino primitivo. También se muestran la formación de la parte fetal de la placenta y la degeneración de las vellosidades coriónicas. **A**, A las 3 semanas. **B**, A las 4 semanas. **C**, A las 10 semanas. **D**, A las 20 semanas.

ALTERACIONES DEL VOLUMEN DEL LÍQUIDO AMNIÓTICO

Un volumen escaso de líquido amniótico para una edad gestacional concreta, denominado **oligohidramnios**, es la causa de muchos casos de insuficiencia placentaria con reducción del flujo sanguíneo placentario. La rotura prematura de la membrana amniocoriónica se produce en, aproximadamente, el 10% de los embarazos y es la causa más frecuente del oligohidramnios.

En los casos de **agenesia renal** (fracaso en la formación de los riñones), la ausencia de contribución de la orina fetal al líquido amniótico es la causa principal del oligohidramnios. Se puede observar también una disminución del líquido amniótico en los casos de uropatía obstructiva (obstrucción del tracto urinario). Entre las complicaciones del oligohidramnios se encuentran defectos fetales congénitos (hipoplasia pulmonar, malformaciones faciales y malformaciones en los miembros) que se deben al hecho de que la pared uterina comprime al feto. En los casos extremos, como la agenesia renal, se produce la denominada **secuencia de Potter**, secundaria a una hipoplasia pulmonar letal causada por el oligohidramnios severo. La compresión del cordón umbilical también es una complicación posible del oligohidramnios grave.

La mayoría de los casos (60%) de **polihidramnios**, un volumen elevado de líquido amniótico para una edad gestacional concreta, tienen un origen idiopático (causa desconocida); el 20% se deben a factores maternos, y el 20% tienen un origen fetal. El polihidramnios se puede asociar con algunos déficits graves del sistema nervioso central, como la **meroencefalia**. Cuando existen otras malformaciones, como la **atresia** (falta de formación) **esofágica**, el líquido amniótico se acumula ya que no puede alcanzar el estómago y el intestino del feto y absorberse.

La ecografía es el método diagnóstico de elección para detectar el oligohidramnios y el polihidramnios. La rotura prematura de la membrana amniocoriónica es la causa más frecuente del parto prematuro y la complicación más habitual que genera oligohidramnios. La pérdida del líquido amniótico hace desaparecer el mecanismo de protección más importante del feto frente a las infecciones.

- Facilita el desarrollo pulmonar fetal normal.
- Evita la adherencia del amnios al embrión/feto.
- Actúa como un amortiguador del embrión/feto frente a las lesiones al distribuir los golpes que puede sufrir la madre.
- Es útil para controlar la temperatura corporal del embrión/feto al mantener una temperatura relativamente constante.
- Permite al feto moverse libremente, lo que, por ejemplo, facilita el desarrollo muscular (p. ej., a través del movimiento de los miembros).
- Participa en el mantenimiento de la homeostasis hidroelectrolítica.

SÍNDROME DE LA BANDA AMNIÓTICA

El **síndrome de la banda (brida) amniótica (SBA)**, o **complejo de disrupción de la banda amniótica**, puede generar diferentes malformaciones fetales (fig. 7-21). La incidencia del SBA es, aproximadamente, un caso por cada 1.200 recién nacidos vivos. Los defectos causados por el SBA van desde el estrangulamiento de algún dedo hasta defectos graves en el cuero cabelludo, las estructuras craneofaciales y los distintos órganos. Es posible establecer un diagnóstico prenatal de este síndrome mediante ecografía. **Al parecer existen dos causas posibles para estos defectos:** causas exógenas, derivadas de la deslaminación del amnios por roturas o desgarros, que provocan una banda amniótica que rodea al feto (v. figs. 7-19 y 7-21), y causas endógenas, secundarias a alteraciones vasculares.

VESÍCULA UMBILICAL

5

La vesícula umbilical se puede observar mediante ecografía desde la semana 5. El desarrollo inicial de la vesícula umbilical se ha descrito en los capítulos 3 y 5. A los 32 días, la vesícula umbilical es grande (v. figs. 7-1C y 7-2). A las 10 semanas ha disminuido de volumen hasta constituir un resto de configuración piriforme y un diámetro aproximado de 5 mm (v. fig. 7-20), conectado al intestino primitivo medio a través de un estrecho **conducto onfaloentérico** (tallo vitelino). Hacia la semana 20, la vesícula umbilical es muy pequeña (v. fig. 7-20*D*); a partir de esta fecha generalmente ya no es visible. La presencia del saco amniótico y de la vesícula umbilical permite un reconocimiento precoz y la medición del embrión. La vesícula umbilical puede identificarse en la ecografía hasta el final del primer trimestre.

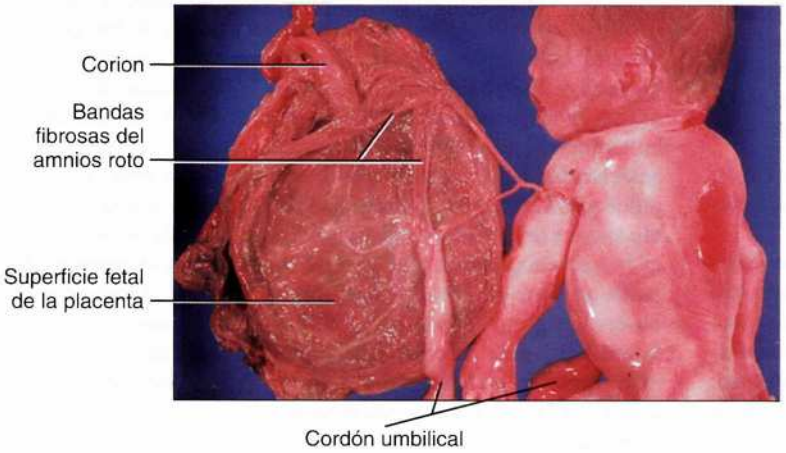

FIGURA 7-21 Feto con síndrome de la banda amniótica en el que se pueden observar bandas amnióticas que constriñen el brazo izquierdo. *(Por cortesía del profesor V. Becker, Pathologisches Institut der Universität, Erlangen, Alemania.)*

© Elsevier. Fotocopiar sin autorización es un delito.

Importancia de la vesícula umbilical

La vesícula umbilical es esencial por varias razones:

- Desempeña una función en la **transferencia de nutrientes** hacia el embrión durante las semanas segunda y tercera, cuando se está estableciendo la circulación uteroplacentaria.
- El **desarrollo de las células sanguíneas** se produce inicialmente en el mesodermo extraembrionario bien vascularizado que reviste la pared de la vesícula umbilical, a partir de la tercera semana (v. cap. 4); y se siguen formando en esta estructura hasta que se inicia la actividad hematopoyética en el hígado durante la sexta semana.
- Durante la cuarta semana, el endodermo de la vesícula umbilical queda incorporado en el embrión en forma de intestino primitivo (v. cap. 5, fig. 5-1C_2). Su endodermo, procedente del epiblasto, origina el epitelio de la tráquea, los bronquios, los pulmones y el tracto digestivo.
- Las **células germinales primordiales** aparecen en el revestimiento endodérmico de la pared de la vesícula umbilical en la tercera semana y después migran hasta las gónadas en desarrollo (v. cap. 12, fig. 12-31). Estas células se diferencian en espermatogonias en los embriones de sexo masculino y en ovogonias en los de sexo femenino.

Destino de la vesícula umbilical

A las 10 semanas, la vesícula umbilical, de tamaño pequeño, se sitúa en la cavidad coriónica entre los sacos amniótico y coriónico (v. fig. 7-20*C*). Se atrofia a medida que avanza el embarazo, y finalmente adquiere un tamaño muy pequeño (v. fig. 7-20*D*). En casos muy infrecuentes, la vesícula umbilical persiste a lo largo de todo el embarazo y aparece bajo el amnios en forma de una estructura pequeña situada sobre la superficie fetal de la placenta, en la proximidad de la inserción del cordón umbilical. La persistencia de la vesícula umbilical carece de significación. El **conducto onfaloentérico** se suele separar del bucle del intestino primitivo medio hacia el final de la sexta semana. En un 2% de los adultos persiste la parte proximal intraabdominal del conducto onfaloentérico en forma de **divertículo ileal** (**divertículo de Meckel** [v. cap. 11, fig. 11-21]).

ALANTOIDES

5

El desarrollo inicial de la alantoides se describe en el capítulo 4. Durante la tercera semana aparece en forma de divertículo con forma de salchicha desde la pared caudal de la vesícula umbilical, que se extiende hasta el tallo de conexión (fig. 7-22*A*). A lo largo del segundo mes, la parte extraembrionaria de la alantoides degenera (fig. 7-22*B*). A pesar de que la alantoides carece de función en el embrión humano, es importante por tres razones:

- En su pared se produce la sangre durante las semanas 3 a 5.
- Sus vasos sanguíneos persisten en forma de vena y arterias umbilicales.
- La parte intraembrionaria de la alantoides va desde el ombligo hasta la vejiga urinaria, con la que se continúa. A medida que la vejiga aumenta de tamaño, la alantoides experimenta una involución y forma un conducto grueso que se denomina **uraco.** Tras el parto, el uraco se convierte en un cordón fibroso, el **ligamento umbilical medial,** que va desde el vértice de la vejiga hasta el ombligo (v. fig. 7-22*D*).

QUISTES ALANTOIDEOS

La aparición de una masa quística en el cordón umbilical puede representar los restos de la parte extraembrionaria de la alantoides (fig. 7-23). Estos quistes se suelen resolver de manera espontánea pero también se pueden asociar con **onfalocele,** una herniación congénita de vísceras hacia la parte proximal del cordón umbilical (v. cap. 11, fig. 11-23).

EMBARAZOS MÚLTIPLES

Los riesgos de anomalías cromosómicas y de morbimortalidad fetales son mayores en las gestaciones múltiples que en los embarazos únicos. Los riesgos son progresivamente mayores a medida que aumenta el número de fetos. En la actualidad, los embarazos múltiples son frecuentes en la mayoría de los países debido al acceso cada vez mayor a los tratamientos de fertilidad, como la inducción de la ovulación que se produce tras la administración de gonadotropinas exógenas a mujeres con insuficiencia ovulatoria, así como la aplicación de técnicas reproductivas como tratamiento de la infertilidad. La frecuencia aproximada de gemelos en Estados Unidos es de 1 de cada 85 embarazos, la de trillizos alrededor de 1 de cada 90^2, la de cuatrillizos de 1 de cada 90^3 y la de quintillizos alrededor de 1 de cada 90^4.

Gemelos y membranas fetales

Los gemelos que proceden de dos cigotos se denominan dicigóticos (DC) o gemelos bivitelinos (fig. 7-24) mientras que los gemelos que proceden de un solo cigoto son monocigóticos (MC), univitelinos o gemelos idénticos (fig. 7-25). Las membranas fetales y las placentas varían en función del origen de los gemelos (tabla 7-1). En el caso de los gemelos MC, el tipo de placenta y de membranas que se forman depende del momento en que tiene lugar el proceso de gemelarización. Aproximadamente, las dos terceras partes de los gemelos son DC. La frecuencia de la gemelaridad DC muestra diferencias raciales importantes, pero la incidencia de los gemelos MC es aproximadamente la misma en todos los grupos de población. Además, la incidencia de los gemelos MC muestra pocas variaciones en relación con la edad de la madre mientras que la de los gemelos DC aumenta a medida que lo hace la edad materna.

El estudio de los gemelos es importante en genética humana debido a su utilidad para comparar los efectos de los genes y del ambiente sobre el desarrollo. Si un proceso patológico no muestra un patrón genético simple, la comparación de su incidencia en los gemelos MC y DC puede revelar la implicación de la herencia. La tendencia de la gemelaridad DC, pero no de la gemelaridad MC, a repetirse en las familias es la prueba de una influencia hereditaria. En estudios realizados en poblaciones de mormones se ha demostrado que el genotipo de la madre influye en la frecuencia de los gemelos DC, mientras que el genotipo del padre no tiene ninguna influencia a este respecto. También se ha observado que, si el primer embarazo de una mujer es gemelar, la posibilidad de repetición del embarazo gemelar o de alguna otra forma de embarazo múltiple en la gestación siguiente es, aproximadamente, cinco veces superior a la que se observa en la población general.

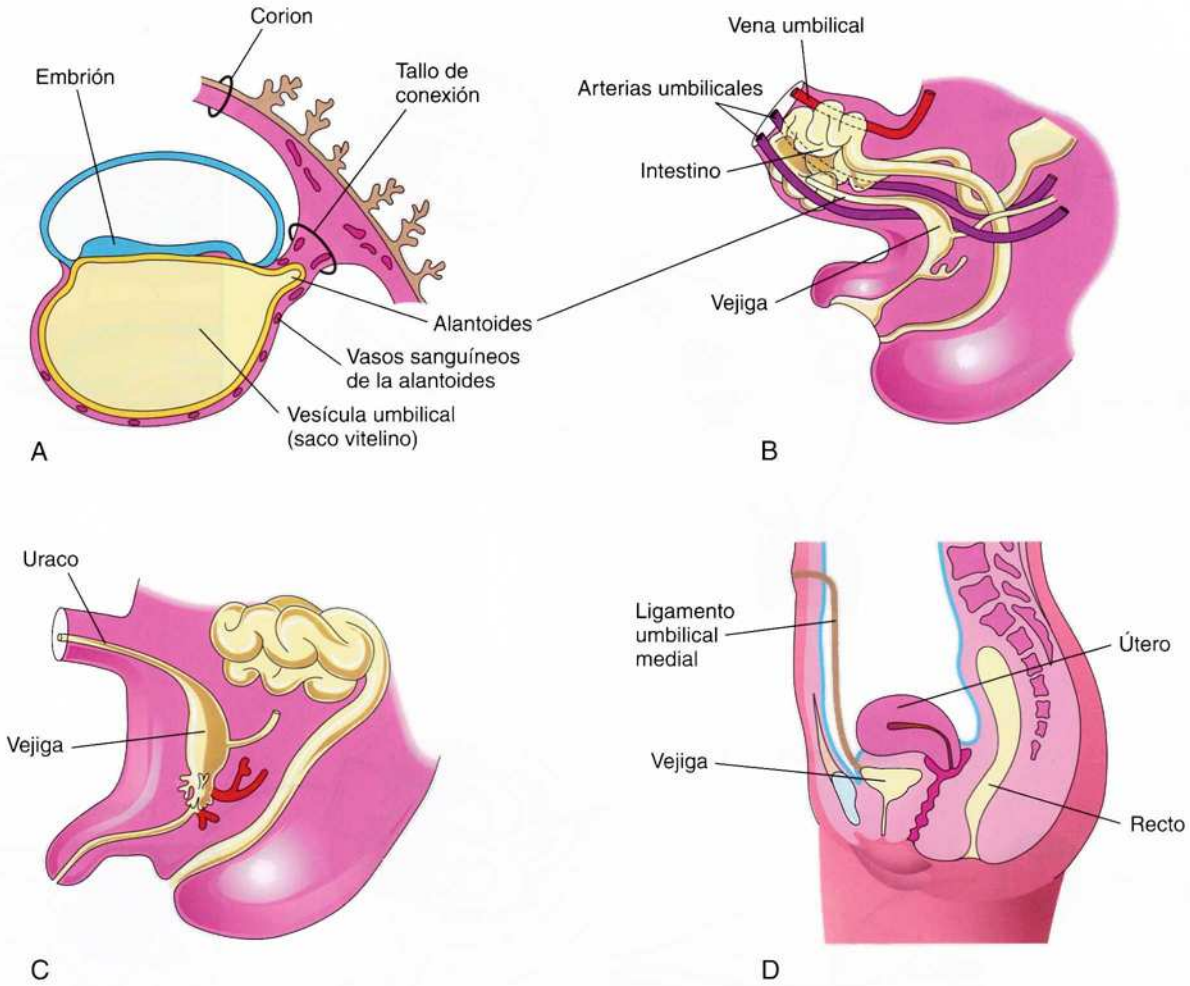

FIGURA 7-22 Ilustraciones correspondientes al desarrollo y al destino final habitual de la alantoides. A, Embrión de 3 semanas. B, Feto de 9 semanas. C, Feto de sexo masculino de 3 meses. D, Mujer adulta. La alantoides no funcional forma el uraco en el feto y el ligamento umbilical medial en el adulto.

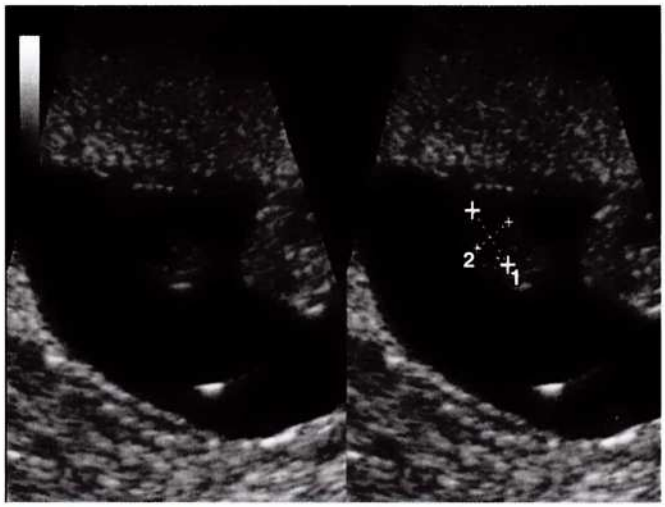

FIGURA 7-23 Ecografía correspondiente al cordón umbilical de un feto de 7 semanas en la cual se observa un quiste alantoideo *(en los calibradores). (Por cortesía del doctor E.A. Lyons, profesor de Radiología, Obstetricia y Ginecología, y Anatomía, Health Sciences Centre, University of Manitoba, Winnipeg, Manitoba, Canadá.)*

Gemelos dicigóticos

Dado que proceden de la fecundación de dos ovocitos, los gemelos DC se desarrollan a partir de dos cigotos y, por tanto, pueden tener el mismo sexo o sexos distintos (v. fig. 7-24). Por la misma razón, no muestran una similitud genética entre ellos superior a la que tienen con otros hermanos o hermanas nacidos en momentos distintos. Lo único que tienen en común es el hecho de que se desarrollaron al mismo tiempo en el útero materno. Los gemelos DC siempre presentan dos amnios y dos coriones, pero los coriones y las placentas pueden estar fusionados. *La gemelaridad DC muestra una tendencia hereditaria.* La recurrencia en las familias es, aproximadamente, tres veces superior a la que se observa en la población general. La incidencia de gemelaridad DC muestra variaciones raciales considerables, de manera que se observa en, aproximadamente, 1 de cada 500 embarazos en las mujeres de origen asiático, en 1 de cada 125 en las mujeres de raza blanca y en hasta 1 de cada 20 embarazos en algunos grupos de población africanos.

© Elsevier. Fotocopiar sin autorización es un delito.

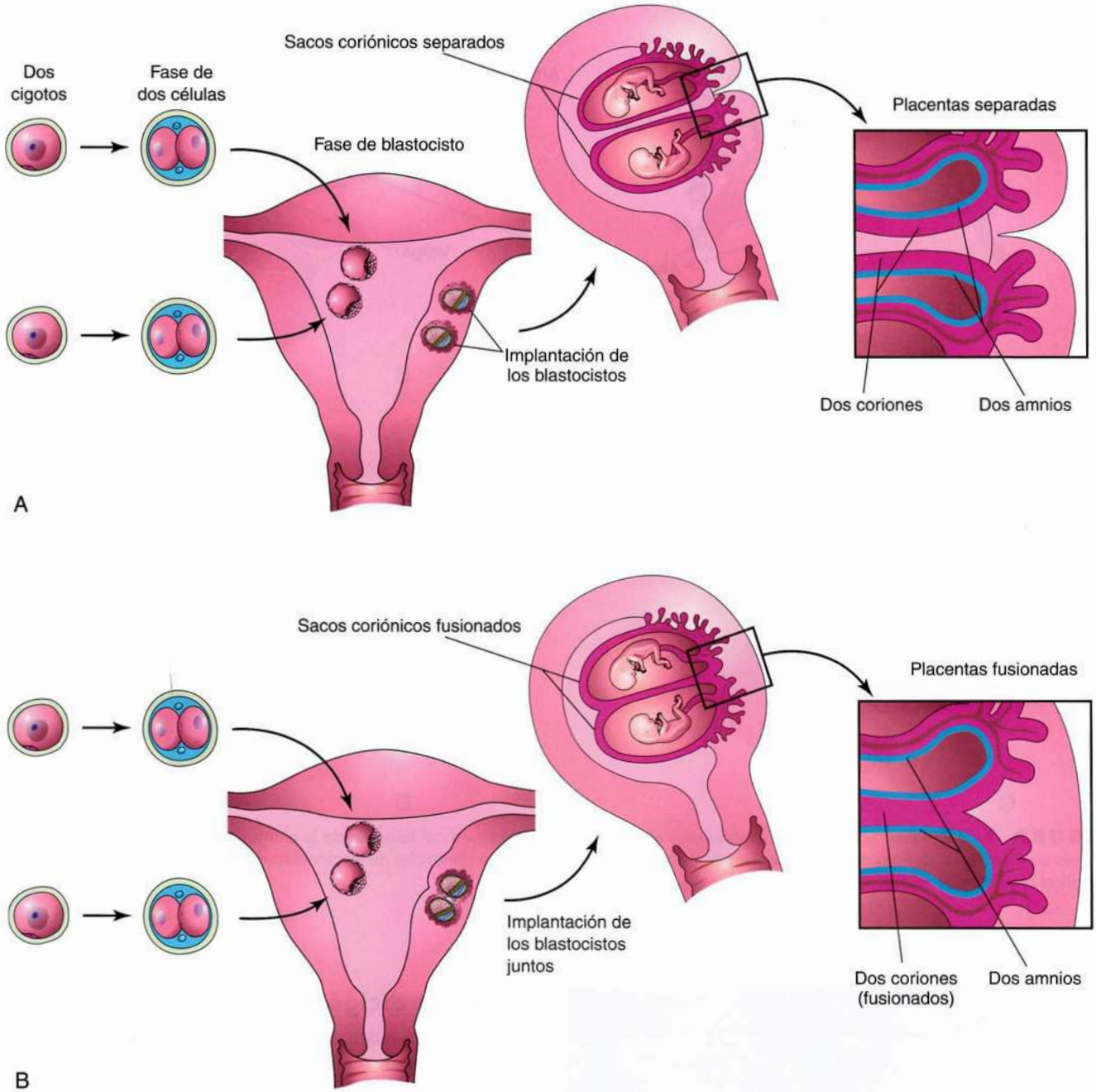

FIGURA 7-24 Esquemas correspondientes al desarrollo de gemelos dicigóticos a partir de dos cigotos. Se muestran las relaciones entre las membranas fetales y las placentas respecto a los casos en que los blastocistos se implantan por separado (A) y a los casos en que los blastocistos se implantan juntos (B). En ambos supuestos existen dos amnios y dos coriones. Las placentas suelen estar fusionadas cuando los blastocistos se implantan juntos.

ANASTOMOSIS DE LOS VASOS SANGUÍNEOS PLACENTARIOS

Las anastomosis entre los vasos sanguíneos de las placentas fusionadas de los gemelos DC pueden provocar **mosaicismo** eritrocitario. Los miembros de estas parejas de gemelos DC presentan hematíes pertenecientes a dos grupos sanguíneos distintos dado que se produjo el intercambio entre las circulaciones de los gemelos. En los casos en que uno de los fetos es de sexo masculino y el otro de sexo femenino no se produce la masculinización del feto de sexo femenino.

Gemelos monocigóticos

Dado que proceden de la fecundación de un solo ovocito y que se desarrollan a partir de un solo cigoto (v. fig. 7-25), los gemelos MC tienen el mismo sexo, son genéticamente idénticos y presentan características físicas muy similares. Las diferencias físicas entre los gemelos MC están causadas por numerosos factores (v. cuadro «Determinación de la cigosidad de los gemelos»; fig. 7-26). La gemelaridad MC se suele iniciar en la fase de blastocisto, aproximadamente al final de la primera semana, y se debe a la división del embrioblasto en dos primordios embrionarios. Después se desarrollan dos embriones, cada uno de ellos con su propio saco amniótico, pero en el interior del mismo saco

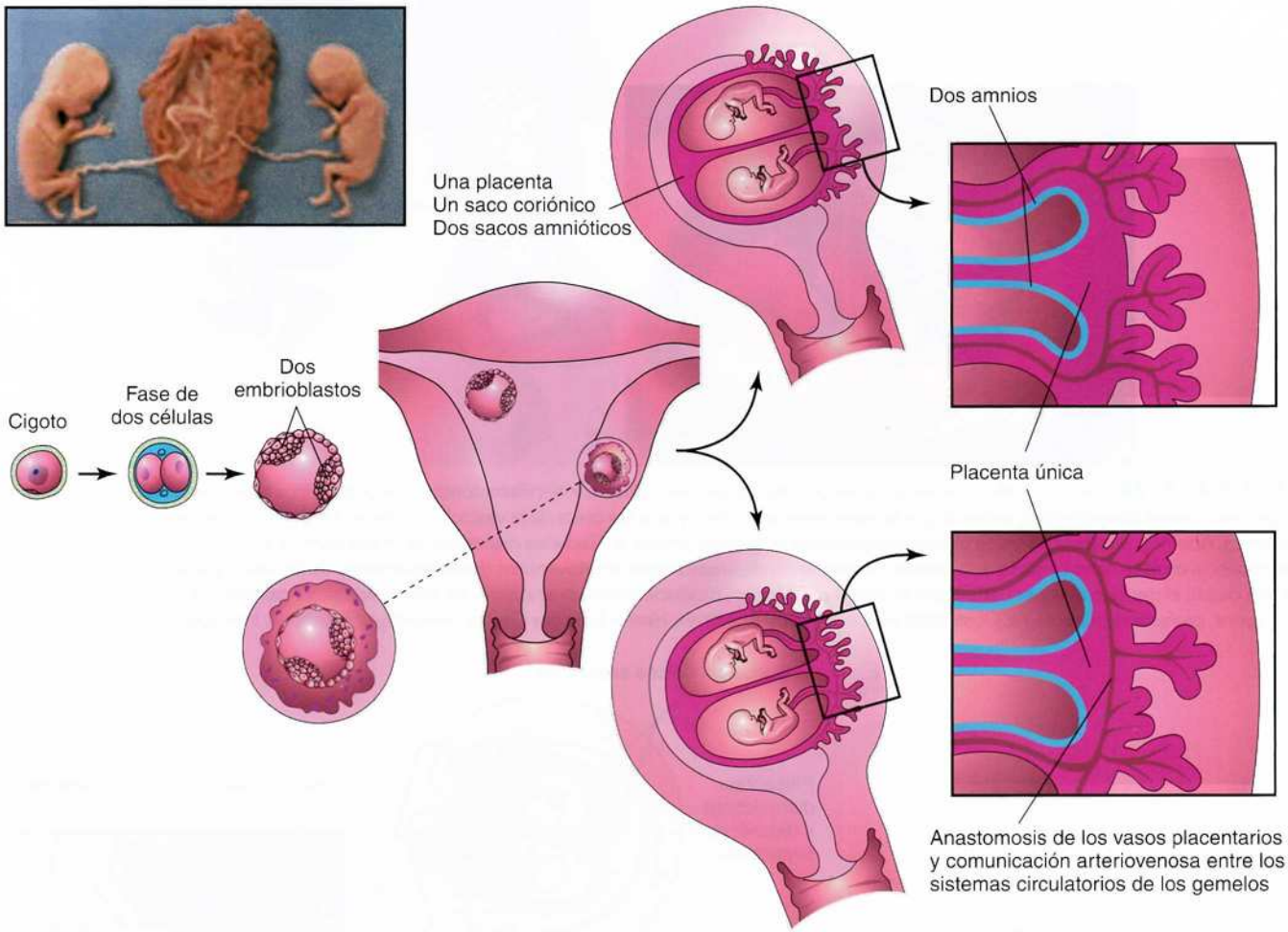

FIGURA 7-25 Esquemas ilustrativos del modo en que se desarrollan aproximadamente el 65% de los gemelos monocigóticos a partir de un cigoto, por división del embrioblasto del blastocisto. Estos gemelos siempre presentan amnios separados, un saco coriónico único y una placenta común. Cuando existen anastomosis entre los vasos placentarios, uno de los gemelos puede recibir la mayor parte de la nutrición procedente de la placenta. *Recuadro superior izquierdo*, Gemelos monocigóticos en la semana 17 de gestación. *(Por cortesía del Dr. Robert Jordan, St. Georges University Medical School, Grenada.)*

Tabla 7-1 **Frecuencia de los tipos de placentas y de membranas fetales en los gemelos monocigóticos (MC) y dicigóticos (DC)**

	CORION ÚNICO		CORION DOBLE	
CIGOSIDAD	**Amnios único**	**Amnios doble**	**Placentas fusionadas***	**Placenta doble**
MC	Muy infrecuente	65%	25%	10%
DC	-	-	40%	60%

Datos tomados de Thompson MW, McInnes RR, Willard HF: *Thompson & Thompson Genetics in Medicine*, 5.ª ed. Filadelfia, WB Saunders, 1991.
*Por fusión secundaria tras la implantación.

coriónico y compartiendo una placenta común, es decir, una placenta gemelar diamniótica monocoriónica.

En algunos casos, la separación de los blastómeros embrionarios (p. ej., durante las fases de dos a ocho células) genera gemelos MC con dos amnios, dos coriones y dos placentas, que pueden estar fusionadas o no (fig. 7-27). En estos casos es imposible determinar si los gemelos son MC o DC únicamente por el estudio de las membranas.

Otros tipos de embarazos múltiples

Los **trillizos** pueden proceder de:

- Un solo cigoto, de manera que son idénticos.
- Dos cigotos, de manera que son dos gemelos idénticos y otro gemelo bivitelino.
- Tres cigotos, de manera que los trillizos pueden tener el mismo sexo o sexos distintos.

© Elsevier. Fotocopiar sin autorización es un delito.

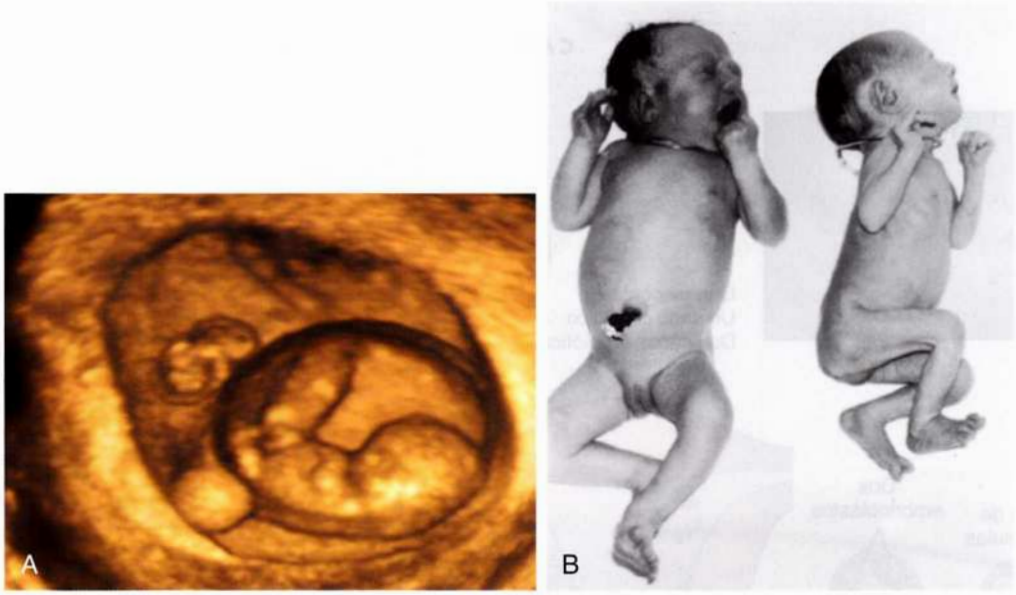

FIGURA 7-26 A, Ecografía tridimensional en un caso de gemelos discordantes diamnióticos monocoriónicos a las 6 semanas de la gestación. El gemelo normal *(derecha)* está rodeado por la membrana amniótica y se sitúa cerca de la vesícula umbilical. También es posible observar sus brazos y piernas. Además, puede observarse el feto más pequeño *(izquierda, arriba)*. **B,** Gemelos diamnióticos monocoriónicos y monocigóticos con una gran discrepancia en el tamaño corporal secundaria a la existencia de anastomosis arteriovenosas descompensadas de los vasos placentarios. La sangre se derivó desde el gemelo más pequeño hasta el de mayor tamaño, produciéndose un síndrome de transfusión entre gemelos. *(Por cortesía del doctor E.A. Lyons, profesor de Radiología, Obstetricia y Ginecología, y Anatomía, Health Sciences Centre, University of Manitoba, Winnipeg, Manitoba, Canadá.)*

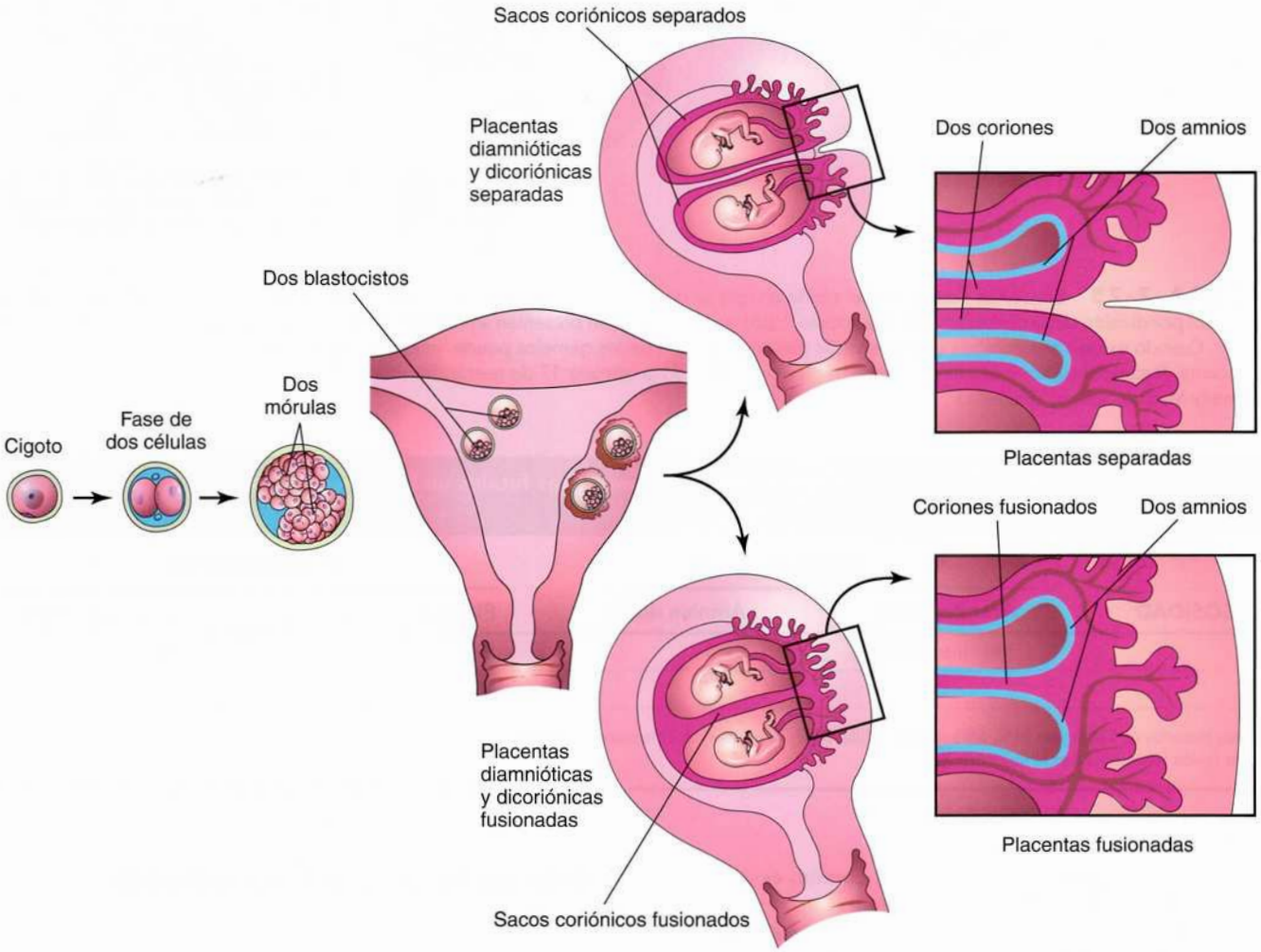

FIGURA 7-27 Esquemas ilustrativos del modo en que se desarrollan aproximadamente el 35% de los gemelos monocigóticos a partir de un cigoto. La separación de los blastómeros puede ocurrir en cualquier momento desde la fase de dos células hasta la fase de mórula, con aparición de dos blastocistos idénticos. Cada embrión desarrolla posteriormente sus propios sacos amniótico y coriónico. Las placentas pueden estar separadas o fusionadas. En el 25% de los casos hay una sola placenta que procede de la fusión secundaria, mientras que en el 10% de los casos se observan dos placentas. En esta segunda circunstancia, el examen de la placenta podría sugerir que se trata de gemelos dicigóticos. Ésta es la razón por la cual en algunos casos se considera erróneamente que los gemelos monocigóticos son gemelos dicigóticos al nacimiento.

SÍNDROME DE LA TRANSFUSIÓN ENTRE GEMELOS

Este síndrome se observa hasta en el 10-15% de los gemelos MC monocoriónicos y diamnióticos. Se produce un cortocircuito de sangre arterial desde uno de los gemelos a través de **anastomosis arteriovenosas** hacia la circulación venosa del otro gemelo. El gemelo donante tiene un tamaño corporal pequeño y un aspecto pálido y anémico (v. fig. 7-26), mientras que el gemelo receptor tiene un tamaño corporal grande y muestra **policitemia** (un incremento del número de hematíes). La placenta muestra anomalías similares; la parte de la placenta relacionada con el gemelo anémico está pálida mientras que la relacionada con el gemelo que presenta policitemia muestra una coloración roja oscura. En los casos letales, el fallecimiento se debe a anemia en el gemelo donante y a insuficiencia cardíaca congestiva en el gemelo receptor. La coagulación con láser mediante fetoscopia de las anastomosis vasculares placentarias es el método de tratamiento establecido para el síndrome de transfusión entre gemelos.

DETERMINACIÓN DE LA CIGOSIDAD DE LOS GEMELOS

La determinación de la cigosidad de los gemelos es importante desde el punto de vista clínico y para el trasplante de tejidos y órganos (p. ej., el trasplante de la médula ósea). En la actualidad, la determinación de la cigosidad de los gemelos se lleva a cabo mediante técnicas de diagnóstico molecular, sobre la base de que dos personas que no son gemelos MC presentan con una certeza casi absoluta diferencias en algunos de los numerosos marcadores del ADN que pueden estudiarse.

La división tardía de las células embrionarias iniciales, como es la división del disco embrionario durante la segunda semana, provoca la aparición de gemelos MC que se mantienen en un único saco amniótico y en un único saco coriónico (fig. 7-28*A*). La placenta de los gemelos monocoriónicos y monoamnióticos se asocia con tasas de mortalidad fetal por encima del 10% por enredos del cordón, lo cual compromete la circulación de la sangre a través de los vasos umbilicales y provoca el fallecimiento de uno o ambos fetos. La ecografía desempeña una función importante en el diagnóstico y el tratamiento de los embarazos gemelares (fig. 7-29, y v. fig. 7-26A). Es necesaria la evaluación ecográfica para identificar los diferentes problemas que pueden complicar la gemelaridad MC, como, por ejemplo, la RCIU, el sufrimiento fetal y un parto prematuro.

Los gemelos MC pueden ser discordantes respecto a diversas malformaciones congénitas y problemas genéticos a pesar de su origen a partir de un mismo cigoto. Aparte de las diferencias ambientales y de las variaciones por azar, en dicha discordancia se han implicado los factores siguientes:

- Mecanismos del desarrollo embrionario, como alteraciones vasculares que pueden ocasionar una discordancia respecto a las anomalías.
- Cambios posteriores a la fase de cigoto, como las mutaciones somáticas que provocan discordancia respecto al cáncer o al reordenamiento somático entre los genes de las inmunoglobulinas o del receptor de los linfocitos T.
- Aberraciones cromosómicas que se originan en un blastocisto tras el episodio que origina la gemelaridad.
- Inactivación desigual del cromosoma X entre gemelos MC de sexo femenino, con el resultado de que uno de estos gemelos expresa preferencialmente el cromosoma X paterno mientras que el otro expresa el cromosoma X materno.

FALLECIMIENTO TEMPRANO DE UN GEMELO

Dado que los estudios ecográficos son habituales en la asistencia prenatal, sabemos que el fallecimiento temprano y la reabsorción de uno de los miembros de las parejas de gemelos es un acontecimiento bastante frecuente. Esta posibilidad debe tenerse en cuenta en los casos de discrepancias entre los hallazgos citogenéticos prenatales y el cariotipo de un recién nacido. Los errores en el diagnóstico citogenético prenatal pueden deberse al estudio inadvertido de los tejidos extraembrionarios (p. ej., parte de una vellosidad coriónica) correspondientes al gemelo reabsorbido.

GEMELOS MONOCIGÓTICOS UNIDOS (SIAMESES)

Si el disco embrionario no se divide de manera completa o bien se fusionan los discos embrionarios adyacentes, se pueden formar distintos tipos de gemelos MC unidos (siameses, figs. 7-30, 7-31 y 7-32, y v. fig. 7-28*B* y *C*). Estos gemelos unidos entre sí se denominan en función de las regiones anatómicas que están fusionadas; por ejemplo, el término **toracópago** indica que están unidos por la región anterior del tórax. Se ha estimado que la incidencia de gemelos unidos es de 1 caso por cada 50.000-100.000 partos. En algunos casos, los gemelos están unidos entre sí únicamente por la piel o por tejidos cutáneos y de otro tipo (v. fig. 7-31). Es posible separar quirúrgicamente con buenos resultados a algunos gemelos unidos (v. fig. 7-30*B*); sin embargo, las relaciones anatómicas existentes en muchos casos de gemelos unidos impiden su separación quirúrgica, aunque mantengan la viabilidad (v. fig. 7-32).

SUPERFECUNDACIÓN

La **superfecundación** es la fecundación de dos ovocitos o más en momentos distintos. En el ser humano, la existencia de dos fetos en el útero debido a la fecundación en momentos diferentes (**superfetación**) es una eventualidad infrecuente. Mediante el estudio de marcadores genéticos se ha confirmado la existencia de gemelos humanos DC de padres distintos.

© Elsevier. Fotocopiar sin autorización es un delito.

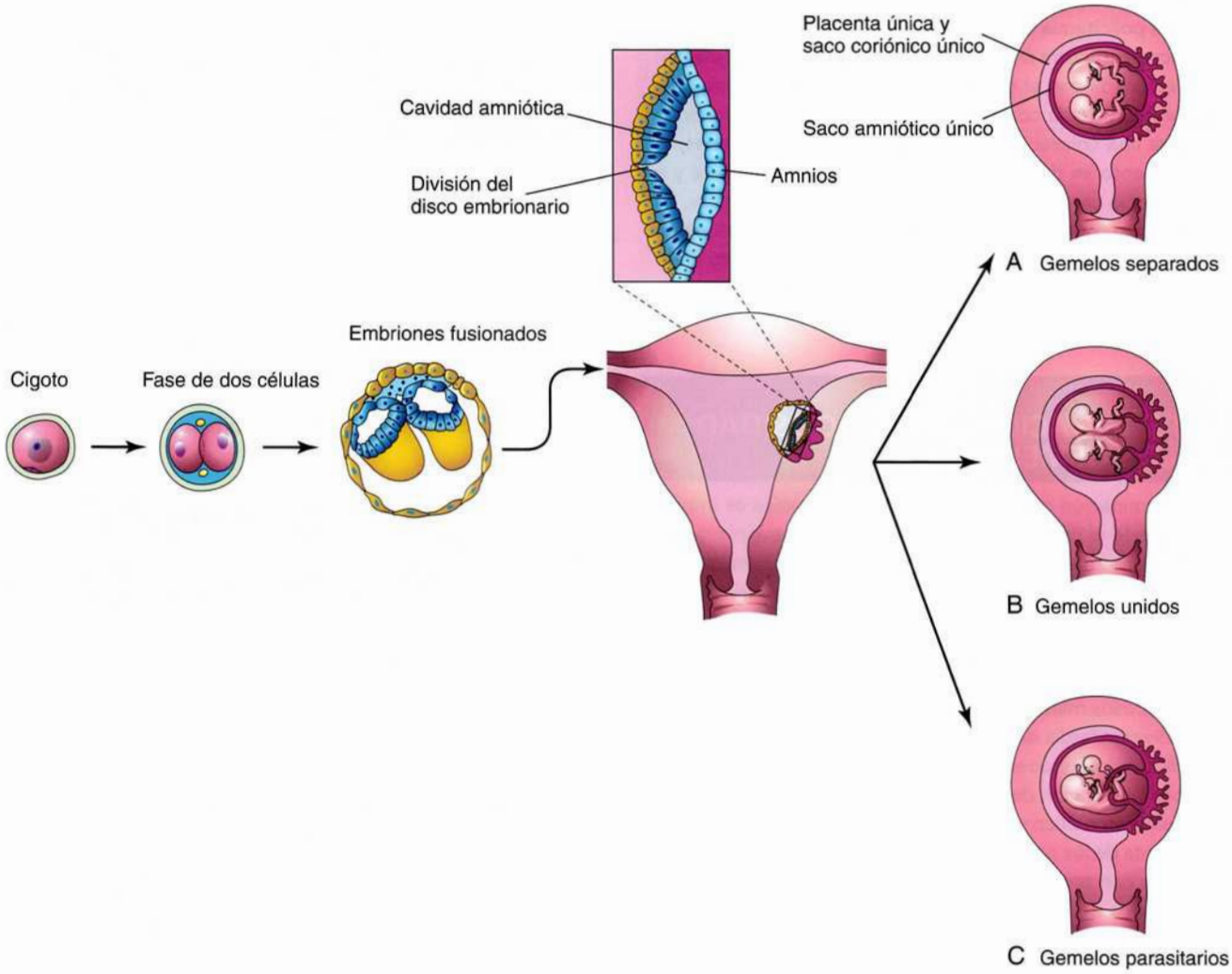

FIGURA 7-28 Esquemas ilustrativos del modo en que se desarrollan algunos gemelos monocigóticos. Este método de desarrollo es muy infrecuente. La división del disco embrionario genera dos embriones que se localizan en el interior de un único saco amniótico. **A**, La división completa del disco embrionario genera dos gemelos. Éstos no suelen sobrevivir, ya que sus cordones umbilicales a menudo están tan enredados que se produce la interrupción del aporte de sangre a los fetos. **B** y **C**, La división incompleta del disco embrionario origina diversos tipos de gemelos unidos (siameses).

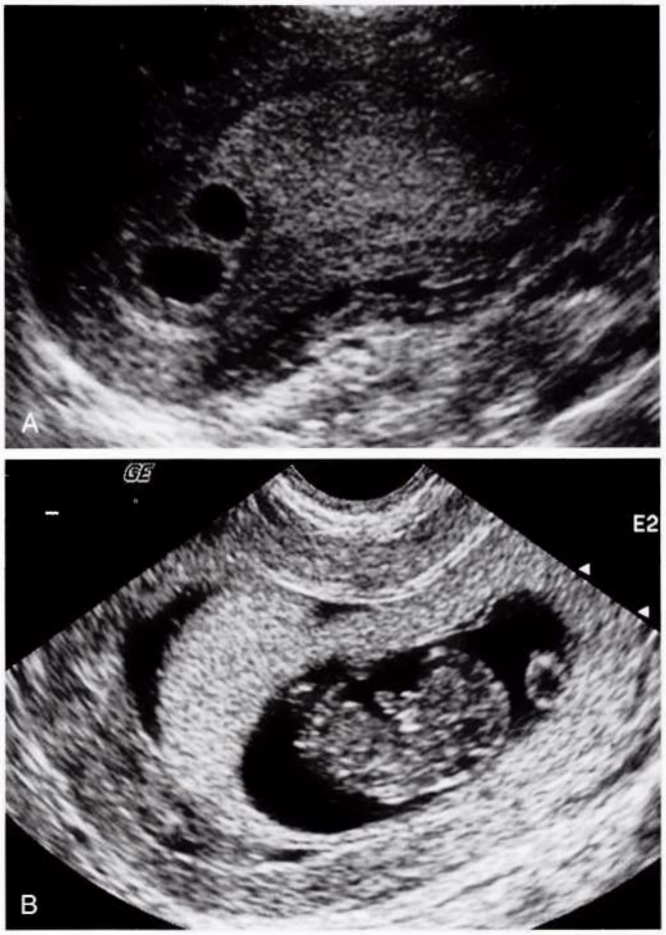

FIGURA 7-29 Ecografías seriadas correspondientes a un embarazo dicoriónico. **A**, A las 3 semanas de gestación. **B**, A las 7 semanas de gestación. *(Por cortesía del doctor E.A. Lyons, profesor de Radiología, Obstetricia y Ginecología, y Anatomía, Health Sciences Centre, University of Manitoba, Winnipeg, Manitoba, Canadá.)*

En el tercer supuesto, los recién nacidos no se parecen entre sí más de lo que se parecen tres hijos procedentes de embarazos distintos. Se producen combinaciones similares en el caso de los embarazos con cuatro, cinco, seis y siete fetos.

RESUMEN DE LA PLACENTA Y LAS MEMBRANAS FETALES

- La placenta está formada por dos partes: una parte fetal de tamaño mayor y que procede del corion velloso, y una parte materna más pequeña que se desarrolla a partir de la decidua basal. Estas dos partes se mantienen unidas entre sí por las vellosidades coriónicas pluripotenciales que se insertan en la cubierta citotrofoblástica que rodea al saco coriónico y lo fijan a la decidua basal.
- Las principales actividades de la placenta son el metabolismo (síntesis de glucógeno, colesterol y ácidos grasos), el intercambio de gases respiratorios (oxígeno, dióxido de carbono y monóxido de carbono), la transferencia de nutrientes (vitaminas, hormonas y anticuerpos); la eliminación de los productos de desecho, y la secreción endocrina (p. ej., la hCG) para el mantenimiento del embarazo.
- La circulación fetal está separada de la circulación materna por una fina capa de tejidos extrafetales que se denomina

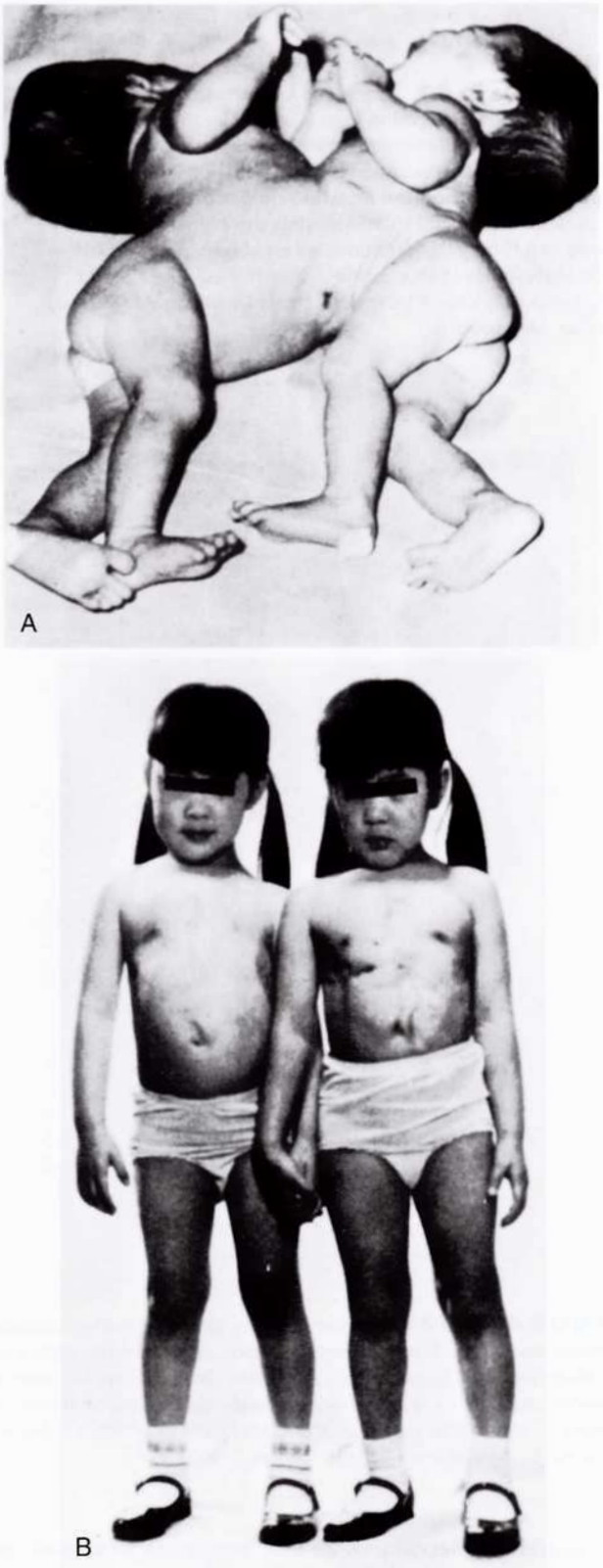

FIGURA 7-30 **A**, Gemelas monocigóticas unidas recién nacidas que muestran la zona de unión en las regiones torácicas (toracópagas). **B**, Las mismas gemelas aproximadamente 4 años después de su separación. (*Tomada de deVries PA: Case history - The San Francisco twins. En: Bergsma D, ed:* Birth defects original article series: conjoined twins. *Nueva York, Alan R. Liss para la National Foundation-March of Dimes, DBOAS III, [1], 1967, p. 141-2, con autorización del propietario del copyright.*)

© Elsevier. Fotocopiar sin autorización es un delito.

FIGURA 7-31 Gemelos parásitos, visión anterior. Se pueden observar el tono y la postura normales del gemelo huésped plenamente desarrollado (manchado por meconio), extrofia vesical en los dos gemelos (huésped y parásito), exposición del intestino delgado en el gemelo parásito y el miembro inferior derecho plenamente formado con tono y flexión normales en el gemelo parásito. *(Por cortesía de la Dra. Linda J. Juretschke, The Ronald McDonald Children's Hospital, Loyola University Medical Center, Maywood, IL.)*

FIGURA 7-32 Gemelos unidos dicefálicos (dos cabezas) teñidos con alizarina para la demostración del hueso *(en rojo)* y del cartílago *(en azul)*. Se pueden observar dos clavículas que soportan un miembro superior en la línea media, la fusión de las cajas torácicas y las columnas vertebrales paralelas. *(Por cortesía del Dr. Joseph R. Siebert, Children's Hospital and Regional Center, Seattle, WA.)*

membrana placentaria. Es una membrana permeable que permite el paso desde la madre hasta el embrión/feto de agua, oxígeno, sustancias nutritivas, hormonas y también agentes perjudiciales. Los productos de excreción atraviesan la membrana placentaria desde el feto hasta la madre.

- Las membranas fetales y las placentas presentan variaciones considerables en los embarazos múltiples, en función del origen de los embriones y del momento en que se produce la división de las células embrionarias. Los gemelos más habituales son los DC, que presentan dos amnios, dos coriones y dos placentas, que pueden estar fusionadas o no.
- Los gemelos MC, que son el tipo menos frecuente, representan aproximadamente la tercera parte de todos los embarazos gemelares; proceden de un solo cigoto. Los gemelos MC suelen tener un solo corion, dos amnios y una placenta. Los gemelos con un amnios, un corion y una placenta siempre son MC y sus cordones umbilicales a menudo están enredados. Otros tipos de embarazos múltiples (trillizos, etc.) pueden proceder de uno o más cigotos.
- La vesícula umbilical y la alantoides son estructuras vestigiales. Sin embargo, su presencia es esencial para el desarrollo embrionario normal. En ambas estructuras se produce la formación inicial de la sangre y las dos están parcialmente incorporadas en el embrión. Además, las células germinales se originan en la pared de la vesícula umbilical.
- El amnios forma un saco amniótico que contiene el líquido amniótico y ofrece una cobertura para el cordón umbilical. El líquido amniótico desempeña tres funciones principales: amortiguación protectora del embrión/feto, espacio para los movimientos fetales y facilitación de la regulación de la temperatura corporal fetal.

PERÍODO NEONATAL

El período neonatal comprende las 4 primeras semanas tras al alumbramiento. El **período neonatal temprano** abarca desde el alumbramiento hasta los 7 primeros días de vida. El **neonato** (recién nacido) no es un «adulto en miniatura» y un lactante sumamente pretérmino no es lo mismo que un lactante a término. El **período neonatal tardío** va desde el séptimo día hasta el día 28. El cordón umbilical se desprende normalmente a los 7-8 días del parto. La cabeza del neonato es grande en proporción al resto de su cuerpo, pero más adelante, el ritmo de crecimiento de la cabeza disminuye respecto al del tronco (torso). Por término medio, un neonato pierde el 10% de su peso en los primeros 3-4 días de vida, debido a la pérdida del exceso de líquido extracelular y a la eliminación del **meconio,** las primeras deposiciones intestinales verdosas procedentes del recto.

Cuando alguien toca la mano del recién nacido, éste normalmente agarrará un dedo de la mano. Si alguien sostiene al neonato cerca de su pecho, buscará la mama en busca del pezón. Del mismo modo, un toquecito suave en la mejilla del neonato hará que éste se gire hacia la zona tocada con la boca abierta. Los neonatos desarrollan rápidamente una capacidad visual básica, la cual mejora de manera espectacular en los 12 meses siguientes,

ya que prefieren mirar a las caras. En algunos casos, los ojos del neonato están cruzados (**estrabismo**) si los músculos oculares no se han desarrollado por completo, aunque esta alteración se corrige normalmente al cabo de unos pocos meses.

PROBLEMAS CON ORIENTACIÓN CLÍNICA

CASO 7-1

Un médico le dice a una mujer embarazada que presenta polihidramnios.

- Si el lector tuviera que explicar el significado de este proceso clínico, ¿cuál sería su respuesta?
- ¿Qué problemas se asocian a menudo con el polihidramnios?
- Explique las razones de aparición del polihidramnios y cómo se diagnostica.

CASO 7-2

Una paciente con una hermana gemela (dicigótica) le pregunta a su médico si la gemelaridad tiene tendencia familiar.

- ¿Es la edad materna un factor importante en la concepción de gemelos?
- ¿Hay alguna diferencia en la incidencia de gemelos monocigóticos y dicigóticos?

CASO 7-3

Un anatomopatólogo descubre que en el cordón umbilical sólo hay una arteria umbilical.

- ¿Cuál es la frecuencia de esta anomalía?
- ¿Qué tipo de malformaciones congénitas se pueden asociar con esta situación?

CASO 7-4

En una ecografía se observa un embarazo gemelar con una placenta única. En la biopsia de las vellosidades coriónicas y en el análisis cromosómico se demuestra que los dos gemelos posiblemente son de sexo femenino. Sin embargo, en el momento del nacimiento se observa que los gemelos son de sexos distintos.

- ¿Cómo es posible que se haya podido producir este error?

CASO 7-5

En una ecografía realizada a una mujer embarazada durante el segundo trimestre de gestación se observan múltiples bandas (bridas) amnióticas asociadas con el feto.

- ¿Cuál es la causa de estas bandas?
- ¿Qué defectos congénitos pueden aparecer a consecuencia de estas bandas?
- ¿Cómo se denomina este síndrome?

La discusión de estos problemas se recoge en el Apéndice al final del libro.

BIBLIOGRAFÍA Y LECTURAS RECOMENDADAS

Abuhamad AZ: Doppler ultrasound in obstetrics. In Callen PW, editor: *Ultrasonography in obstetrics and gynecology*, ed 5, Philadelphia, 2008, Saunders.

Alexander GR, Wingate MS, Salihu H, et al: Fetal and neonatal mortality risks of multiple births, *Obstet Gynecol Clin North Am* 32:1, 2005.

Banks CL: Labour. In Magowan BA, Owen P, Thomson A, editors: *Clinical obstetrics and gynaecology*, ed 3, Philadelphia, 2014, Saunders.

Baschatt AA: Fetal growth restriction: from observation to intervention, *J Perinat Med* 38:239, 2010.

Benirschke K, Kaufmann P: *Pathology of the human placenta*, ed 4, New York, 2000, Springer-Verlag.

Brémond-Gignac D, Copin H, Lapillonne A, et al. Visual development in infants: physiological and pathological mechanisms, *Curr Opin Ophthalmol* 22(Clinical Update 1):S1, 2011.

Callen PW: The role of amniotic fluid volume in fetal health and disease. In Callen PW, editor: *Ultrasonography in obstetrics and gynecology*, ed 5, Philadelphia, 2008, Saunders.

Chauhan SP, Scardo JA, Hayes E, et al: Twins: prevalence, problems, and preterm births, *Am J Obstet Gynecol* 203:305, 2010.

Collins JH: Umbilical cord accidents: human studies, *Semin Perinatol* 26:79, 2002.

Cross JC: Formation of the placenta and extraembryonic membranes, *Ann N Y Acad Sci* 857:23, 1998.

Cunningham FG, Leveno KJ, Bloom SL, et al, editors: *Williams' obstetrics*, ed 24, New York, 2014, McGraw-Hill.

D'Antonio F, Bhide A: Ultrasound in placental disorders, *Best Pract Res Clin Obstet Gynaecol* 2014. doi:10.1016/j.bpobgyn.2014.01.001.

Egan JFX, Borgida AF: Ultrasound evaluation of multiple pregnancies. In Callen PW, editor: *Ultrasonography in obstetrics and gynecology*, ed 5, Philadelphia, 2008, Saunders.

Feldstein VA, Harris RD, Machin GA: Ultrasound evaluation of the placenta and umbilical cord. In Callen PW, editor: *Ultrasonography in obstetrics and gynecology*, ed 5, Philadelphia, 2008, Saunders.

Fodor A, Tímár J, Zelena D: Behavioral effects of perinatal opioid exposure, *Life Sci* 104:1, 2014.

Forbes K: IFPA Gabor Than Award lecture: molecular control of placental growth: the emerging role of microRNAs, *Placenta* 34(Suppl):S27–S33, 2013.

Gibson J: Multiple pregnancy. In Magowan BA, Owen P, Thomson A, editors: *Clinical obstetrics and gynaecology*, ed 3, Philadelphia, 2014, Saunders.

Jabrane-Ferrat N, Siewiera J: The up side of decidual natural killer cells: new developments in immunology of pregnancy, *Immunology* 141:490, 2014.

James JL, Whitley GS, Cartwright JE: Pre-eclampsia: fitting together the placental, immune and cardiovascular pieces, *J Pathol* 221:363, 2010.

Kazandi M: Conservative and surgical treatment of abnormal placentation: report of five cases and review of the literature, *Clin Exp Obstet Gynecol* 37:310, 2010.

Knöfler M, Pollheimer J: Human placental trophoblast invasion and differentiation: a particular focus on Wnt signaling, *Front Genet* 4:190, 2013.

Laing FC, Frates MC, Benson CB: Ultrasound evaluation during the first trimester. In Callen PW, editor: *Ultrasonography in obstetrics and gynecology*, ed 5, Philadelphia, 2008, Saunders.

Lala N, Girish GV, Cloutier-Bosworth A, et al: Mechanisms in decorin regulation of vascular endothelial growth factor-induced human trophoblast migration and acquisition of endothelial phenotype, *Biol Reprod* 87:59, 2012.

© Elsevier. Fotocopiar sin autorización es un delito.

Lala PK, Chatterjee-Hasrouni S, Kearns M, et al: Immunobiology of the feto-maternal interface, *Immunol Rev* 75:87, 1983.

Lala PK, Kearns M, Colavincenzo V: Cells of the fetomaternal interface: their role in the maintenance of viviparous pregnancy, *Am J Anat* 170:501, 1984.

Lurain JR: Gestational trophoblastic disease I: epidemiology, pathology, clinical presentation and diagnosis of gestational trophoblastic disease, and management of hydatidiform mole, *Am J Obstet Gynecol* 203:531, 2010.

Masselli G, Gualdi G: MRI imaging of the placenta: what a radiologist should know, *Abdom Imaging J* 38:573, 2013.

Moore KL, Dalley AD, Agur AMR: *Clinically oriented anatomy*, ed 7, Baltimore, 2014, Williams and Wilkins.

Silasi M, Cohen B, Karumanchi SA, et al: Abnormal placentation, angiogenic factors, and the pathogenesis of preeclampsia, *Obstet Gynecol Clin North Am* 37:239, 2010.

Williams PJ, Mistry HD, Innes BA, et al: Expression of AT1R, AT2R and AT4R and their roles in extravillous trophoblast invasion in the human, *Placenta* 31:448, 2010.



CAPÍTULO

8

Cavidades corporales, mesenterios y diafragma

Cavidad corporal embrionaria 141
- Mesenterios 144
- División de la cavidad corporal embrionaria 144

Desarrollo del diafragma 146
- Septo transverso 147
- Membranas pleuroperitoneales 147
- Mesenterio dorsal del esófago 147
- Crecimiento muscular hacia dentro a partir de las paredes corporales laterales 148
- Cambios en la posición y la inervación del diafragma 148

Resumen del desarrollo de las cavidades corporales, mesenterios y diafragma 151

Problemas con orientación clínica 153

Al comienzo de la cuarta semana del desarrollo, el **celoma intraembrionario** aparece como una cavidad en forma de herradura (fig. 8-1A). La incurvación de esta cavidad en el extremo craneal del embrión representa la futura ***cavidad pericárdica*** y sus ramas (extensiones laterales) señalan las futuras ***cavidades pleural*** y ***peritoneal.*** La parte distal de cada rama del celoma intraembrionario se continúa con el **celoma extraembrionario** en los bordes laterales del disco embrionario (v. fig. 8-1B). El celoma intraembrionario proporciona espacio para que los órganos se puedan desarrollar y desplazar. Por ejemplo, permite la herniación normal del intestino primitivo medio hacia el cordón umbilical (fig. 8-2E; v. cap. 11, fig. 11-14). Durante el plegamiento embrionario en el plano horizontal, las ramas del celoma se unen en la parte ventral del embrión (v. fig. 8-2C). El mesenterio ventral degenera en la región de la futura cavidad peritoneal (v. fig. 8-2F), lo que ocasiona la formación de una gran **cavidad peritoneal** embrionaria que se extiende desde el corazón hasta la región de la pelvis.

CAVIDAD CORPORAL EMBRIONARIA

El celoma intraembrionario se convierte en la cavidad corporal embrionaria, que se divide en tres cavidades bien definidas durante la cuarta semana (fig. 8-3, y v. figs. 8-1*A* y 8-2): 6

- La cavidad pericárdica.
- Dos canales pericardioperitoneales.
- Una cavidad peritoneal.

Estas cavidades poseen una pared parietal revestida por mesotelio (la futura capa parietal del peritoneo), que deriva del mesodermo somático, y una pared visceral, cubierta también por mesotelio (futura capa

© 2016. Elsevier España, S.L.U. Reservados todos los derechos

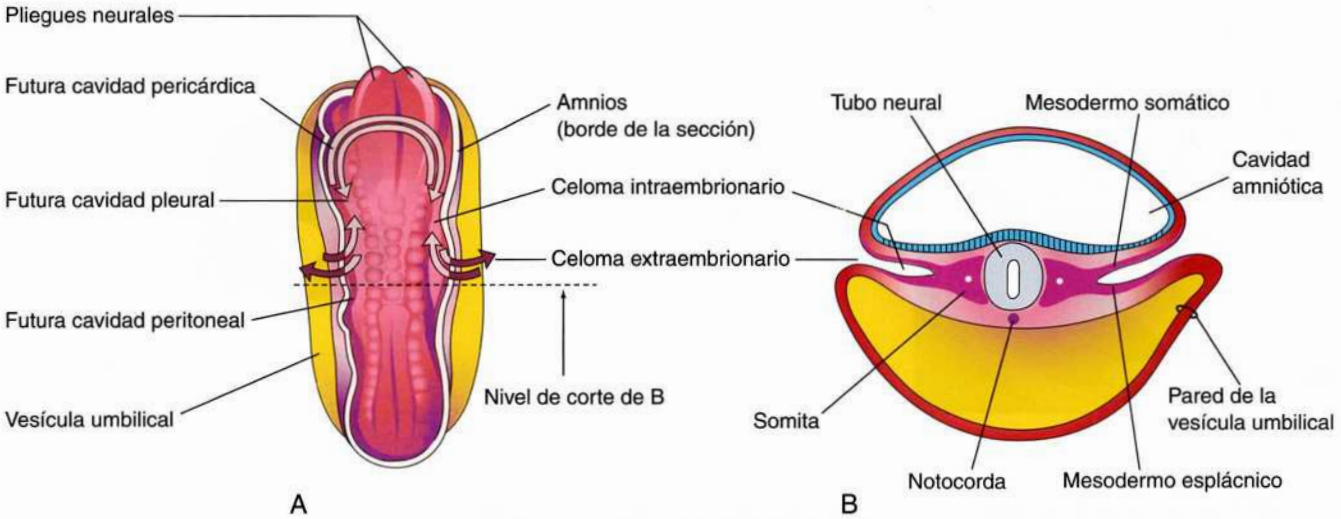

FIGURA 8-1 A, Representación esquemática de la visión dorsal de un embrión de 22 días en la cual se muestra la configuración «en herradura» del celoma intraembrionario. Se ha retirado el amnios y el celoma se muestra como si el embrión fuera transparente. La continuidad del celoma intraembrionario, así como la comunicación de sus partes derecha e izquierda con el celoma extraembrionario, están indicadas por flechas. B, Corte transversal a través del embrión en el nivel mostrado en A.

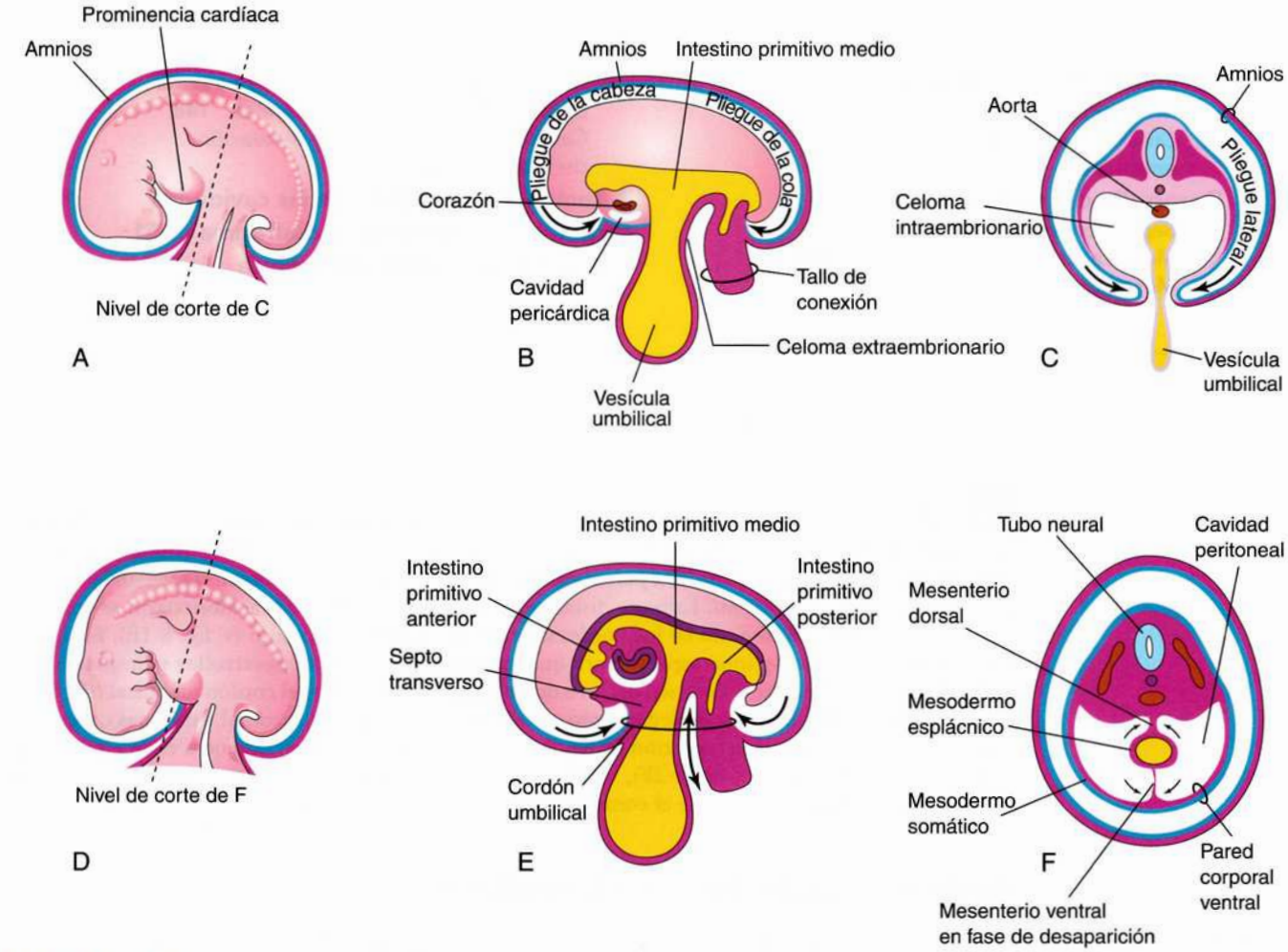

FIGURA 8-2 Ilustraciones de los pliegues embrionarios y de sus efectos sobre el celoma intraembrionario y sobre otras estructuras. A, Visión lateral de un embrión de, aproximadamente, 26 días. B, Corte sagital esquemático del mismo embrión en el cual se muestran los pliegues de la cabeza y la cola. C, Corte transversal en el nivel mostrado en A para indicar la forma con que la fusión de los pliegues laterales condiciona que el embrión adopte una forma cilíndrica. D, Visión lateral de un embrión de, aproximadamente, 28 días. E, Corte sagital esquemático del mismo embrión en el que se muestra la comunicación reducida entre los celomas intraembrionario y extraembrionario *(flecha doble)*. F, Corte transversal en el plano indicado en D, en el cual se ilustra la formación de la pared corporal ventral y la desaparición del mesenterio ventral. Las *flechas* indican la unión de las capas de mesodermo somático y esplácnico. El mesodermo somático se convierte posteriormente en el peritoneo parietal que reviste la pared abdominal, mientras que el mesodermo esplácnico se convierte en el peritoneo visceral que reviste los órganos (p. ej., el estómago).

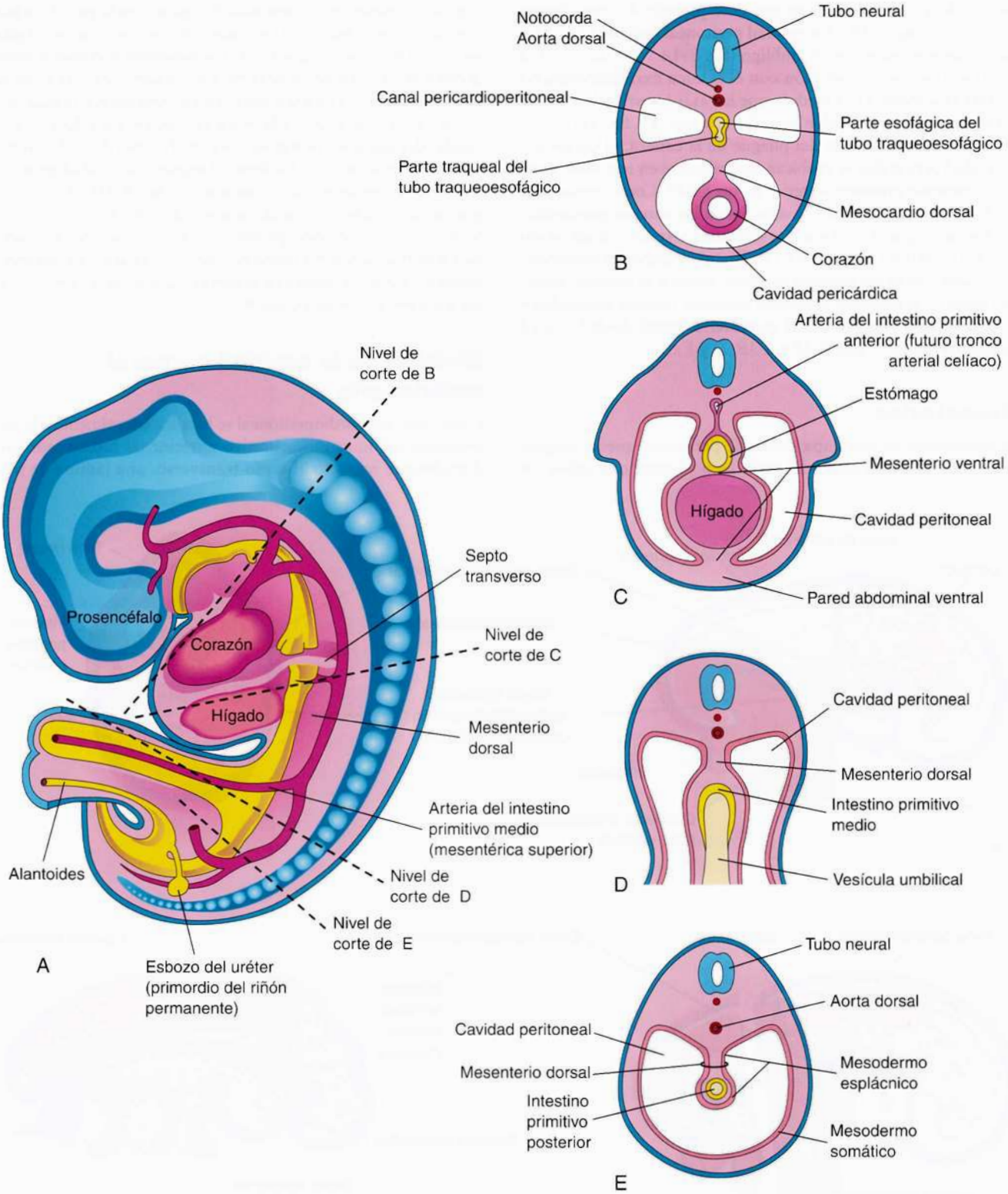

FIGURA 8-3 Ilustraciones de los mesenterios y de las cavidades corporales al comienzo de la quinta semana. A, Corte sagital esquemático. Obsérvese que el mesenterio dorsal actúa como una vía para las arterias que irrigan el intestino primitivo medio en desarrollo. Los nervios y los vasos linfáticos también discurren entre las capas de este mesenterio. B a E, Cortes transversales a través del embrión en los niveles indicados en A. El mesenterio ventral desaparece, excepto en la región del esófago terminal, el estómago y la primera porción del duodeno. Se puede observar que las partes derecha e izquierda de la cavidad peritoneal, separadas en C, son continuas en E.

© Elsevier. Fotocopiar sin autorización es un delito.

visceral del peritoneo), que en este caso procede del mesodermo esplácnico (v. fig. 8-3*E*). La **cavidad peritoneal** está unida al celoma extraembrionario en el ombligo (fig. 8-4*A* y *D*). La cavidad peritoneal pierde su conexión con el celoma extraembrionario durante la semana 11, a medida que las asas intestinales vuelven al abdomen desde el cordón umbilical (v. cap. 11, fig. 11-13*C*).

Durante la formación del pliegue de la cabeza, el **corazón** y la **cavidad pericárdica** se reubican ventralmente en una zona anterior al intestino primitivo anterior (v. fig. 8-2*B*). Como consecuencia, la cavidad pericárdica se abre hacia los **canales pericardioperitoneales** que discurren dorsalmente respecto al intestino primitivo anterior (v. fig. 8-4*B* y *D*). Tras el plegamiento embrionario, la parte caudal del intestino primitivo anterior, el intestino primitivo medio y el intestino primitivo posterior quedan suspendidos en la cavidad peritoneal por el **mesenterio dorsal** desde la pared abdominal dorsal (v. figs. 8-2*F* y 8-3*B*, *D* y *E*).

Mesenterios

Un **mesenterio** es una capa doble de peritoneo que se origina a partir de una extensión del peritoneo visceral que cubre un órgano. El mesenterio comunica el órgano con la pared corporal y en su interior discurren los vasos y los nervios que lo irrigan e inervan. De manera transitoria, los **mesenterios dorsal y ventral** dividen la cavidad peritoneal en dos mitades, derecha e izquierda (v. fig. 8-3*C*). El mesenterio ventral desaparece rápidamente (v. fig. 8-3*E*) excepto en la zona en que está unido a la parte caudal del intestino primitivo anterior (primordio del estómago y porción proximal del duodeno). Después, la cavidad peritoneal se convierte en un espacio continuo (v. fig. 8-4*D*). Las arterias que llevan a cabo la vascularización del intestino primitivo, el tronco celíaco (intestino primitivo anterior), la arteria mesentérica superior (intestino primitivo medio) y la arteria mesentérica inferior (intestino primitivo posterior) discurren entre las capas del mesenterio dorsal (v. fig. 8-3*C*).

División de la cavidad corporal embrionaria

Cada canal pericardioperitoneal se localiza lateralmente a la parte proximal del intestino primitivo anterior (el futuro esófago) y dorsalmente respecto al **septo transverso**, una lámina de tejido

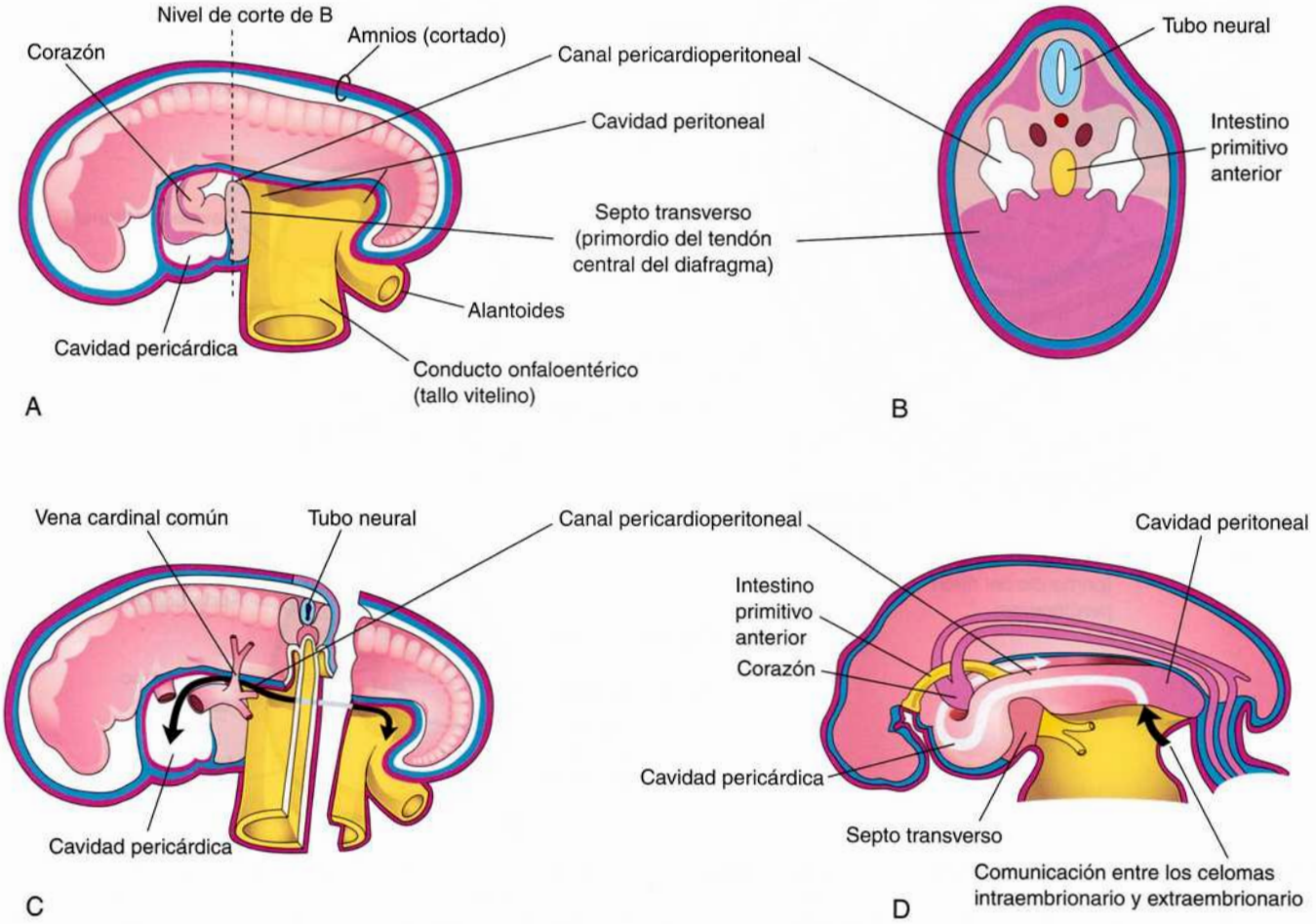

FIGURA 8-4 Representaciones esquemáticas de un embrión de, aproximadamente, 24 días. **A**, Se ha retirado la pared lateral de la cavidad pericárdica para mostrar el corazón primitivo. **B**, Corte transversal del embrión en el cual se ilustra la relación entre los canales pericardioperitoneales y el septo transverso (primordio del tendón central del diafragma) y el intestino primitivo anterior. **C**, Visión lateral del embrión tras la eliminación del corazón. El embrión también ha sido cortado transversalmente para mostrar la continuidad entre los celomas intraembrionario y extraembrionario *(flecha)*. **D**, Esquema que muestra los canales pericardioperitoneales que se originan en la pared dorsal de la cavidad pericárdica y su trayecto a cada lado del intestino primitivo anterior hasta alcanzar la cavidad peritoneal. La *flecha* muestra la comunicación del celoma extraembrionario con el celoma intraembrionario y la continuidad del celoma intraembrionario en esta fase.

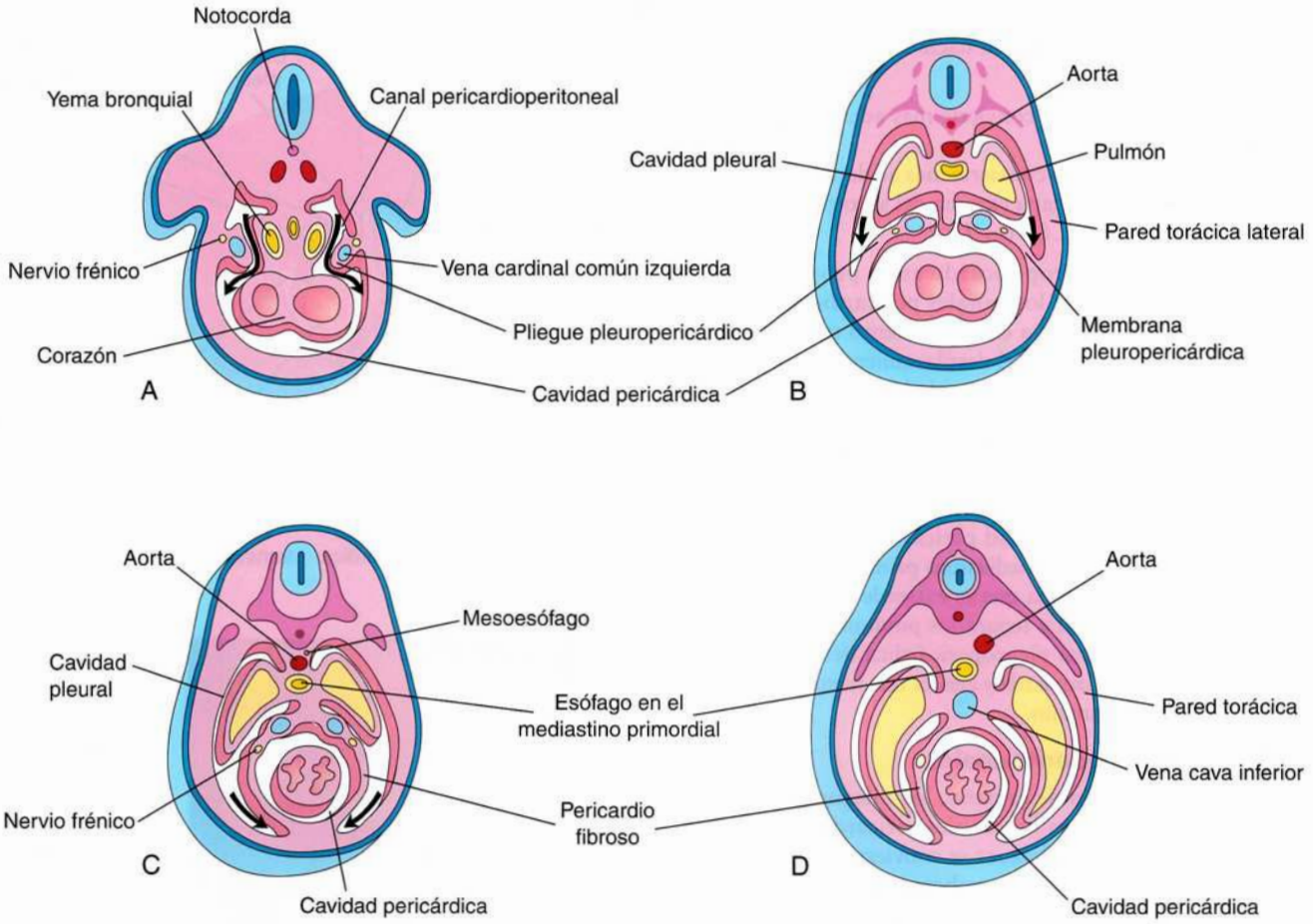

FIGURA 8-5 Representaciones esquemáticas de cortes transversales efectuados en embriones cranealmente al septo transverso, que ilustran las fases sucesivas del proceso de separación entre las cavidades pleurales y la cavidad pericárdica. También se muestran el crecimiento y el desarrollo de los pulmones, la expansión de las cavidades pleurales y la formación del pericardio fibroso. **A**, A las 5 semanas. Las flechas indican las comunicaciones entre los canales pericardioperitoneales y la cavidad pericárdica. **B**, A las 6 semanas. Las flechas indican el desarrollo de las cavidades pleurales a medida que se expanden en la pared corporal. **C**, A las 7 semanas. Se muestra la expansión ventral de las cavidades pleurales, alrededor del corazón. Ahora se fusionan las membranas pleuropericárdicas en el plano medio, tanto entre sí como con el mesodermo ventral al esófago. **D**, A las 8 semanas. Se ilustra la expansión continuada de los pulmones y de las cavidades pleurales, así como la formación del pericardio fibroso y de la pared torácica.

mesodérmico que ocupa el espacio entre la cavidad torácica y el conducto onfaloentérico (v. fig. 8-4*A* y *B*).

El septo transverso es el esbozo del tendón central del diafragma. En cada canal pericardioperitoneal se forman particiones que separan la cavidad pericárdica de las cavidades pleurales y estas últimas de la cavidad peritoneal. A consecuencia del crecimiento de las **yemas bronquiales** (los primordios de los bronquios y los pulmones) en el interior de los **canales pericardioperitoneales,** aparece un par de crestas membranosas en la pared lateral de cada conducto (fig. 8-5*A* y B):

- Las crestas craneales, *pliegues pleuropericárdicos,* se localizan por encima de los pulmones en desarrollo.
- Las crestas caudales, *pliegues pleuroperitoneales,* se localizan por debajo de los pulmones.

Membranas pleuropericárdicas

A medida que los pliegues pleuropericárdicos aumentan de tamaño, se forman particiones que separan la cavidad pericárdica de las cavidades pleurales. Estas particiones, denominadas **membranas pleuropericárdicas,** contienen las venas cardinales comunes (v. figs. 8-4*C* y 8-5*A*), que drenan el sistema venoso en el seno venoso del corazón. Inicialmente, **las yemas bronquiales** son pequeñas en relación con el corazón y la cavidad pericárdica (v. fig. 8-5*A*). Sin embargo, al poco tiempo crecen lateralmente desde el extremo caudal de la tráquea y hacia los **canales pericardioperitoneales** (los futuros canales pleurales). Conforme se

DEFECTOS PERICÁRDICOS CONGÉNITOS

La formación y la fusión defectuosas, o ambas, de las membranas pleuropericárdicas que separan las cavidades pericárdica y pleurales es una eventualidad infrecuente. Esta anomalía origina un defecto congénito del pericardio, generalmente en el lado izquierdo y asintomático. En consecuencia, la cavidad pericárdica y la cavidad pleural mantienen la comunicación. En casos muy infrecuentes, parte de la aurícula izquierda del corazón se hernia hacia la cavidad pleural con cada latido cardíaco.

© Elsevier. Fotocopiar sin autorización es un delito.

expanden las cavidades pleurales en dirección ventral alrededor del corazón, también se extienden hacia la pared corporal, desdoblando el mesénquima en:

- Una capa externa, que se convierte más adelante en la pared torácica.
- Una capa interna, que se convierte más adelante en el pericardio fibroso, es decir, la capa externa del saco pericárdico que rodea al corazón (v. fig. 8-5*C* y *D*).

Las membranas pleuropericárdicas se proyectan hacia los extremos craneales de los canales pericardioperitoneales (v. fig. 8-5*B*). A consecuencia del crecimiento subsiguiente de las venas cardinales comunes, el desplazamiento en la posición del corazón y la expansión de las cavidades pleurales, las membranas pleuropericárdicas se convierten en pliegues similares al mesenterio, que se extienden desde la pared torácica lateral. Hacia la séptima semana, las membranas pleuropericárdicas se fusionan con el mesénquima situado ventralmente respecto al esófago, separando la cavidad pericárdica de las cavidades pleurales (v. fig. 8-5*C*). Este **mediastino primitivo** está formado por una masa de mesénquima que se extiende desde el esternón hasta la columna vertebral y separa los pulmones en desarrollo (v. fig. 8-5*D*). La abertura pleuropericárdica derecha se cierra ligeramente antes que la izquierda y genera una membrana pleuropericárdica de mayor tamaño.

Membranas pleuroperitoneales

A medida que aumentan de tamaño, los pliegues pleuroperitoneales se proyectan hacia los canales pericardioperitoneales. De manera gradual, estos pliegues se convierten en estructuras membranosas que forman las **membranas pleuroperitoneales** (figs. 8-6 y 8-7). Finalmente, dichas membranas separan las cavidades pleurales de la cavidad peritoneal. Las membranas pleuroperitoneales aparecen a medida que se expanden los pulmones y las cavidades pleurales en desarrollo, e invaden la pared corporal. Están unidas dorsolateralmente a la pared abdominal e inicialmente sus bordes libres en forma de semiluna se proyectan hacia los extremos caudales de los **canales pericardioperitoneales.**

Durante la sexta semana, las membranas pleuroperitoneales se extienden en dirección ventromedial hasta que sus bordes libres se fusionan con el mesenterio dorsal del esófago y con el septo transverso (v. fig. 8-7C). Esta estructura separa las cavidades pleurales y la cavidad peritoneal. El cierre de las aberturas pleuroperitoneales se completa por la migración de los **mioblastos** (células musculares primitivas) hacia las membranas pleuroperitoneales (v. fig. 8-7*E*). La abertura pleuroperitoneal del lado derecho se cierra ligeramente antes que la del lado izquierdo. Aunque no se ha determinado la razón de esta diferencia, podría tener relación con el tamaño relativamente mayor del lóbulo hepático derecho en esta fase del desarrollo.

DESARROLLO DEL DIAFRAGMA

6 El diafragma es una partición musculotendinosa con forma de cúpula que separa las cavidades torácica y abdominal. Es una estructura compuesta que se desarrolla a partir de cuatro componentes embrionarios (v. fig. 8-7):

- El septo transverso.
- Las membranas pleuroperitoneales.
- El mesenterio dorsal del esófago.
- El crecimiento muscular hacia dentro desde las paredes corporales laterales.

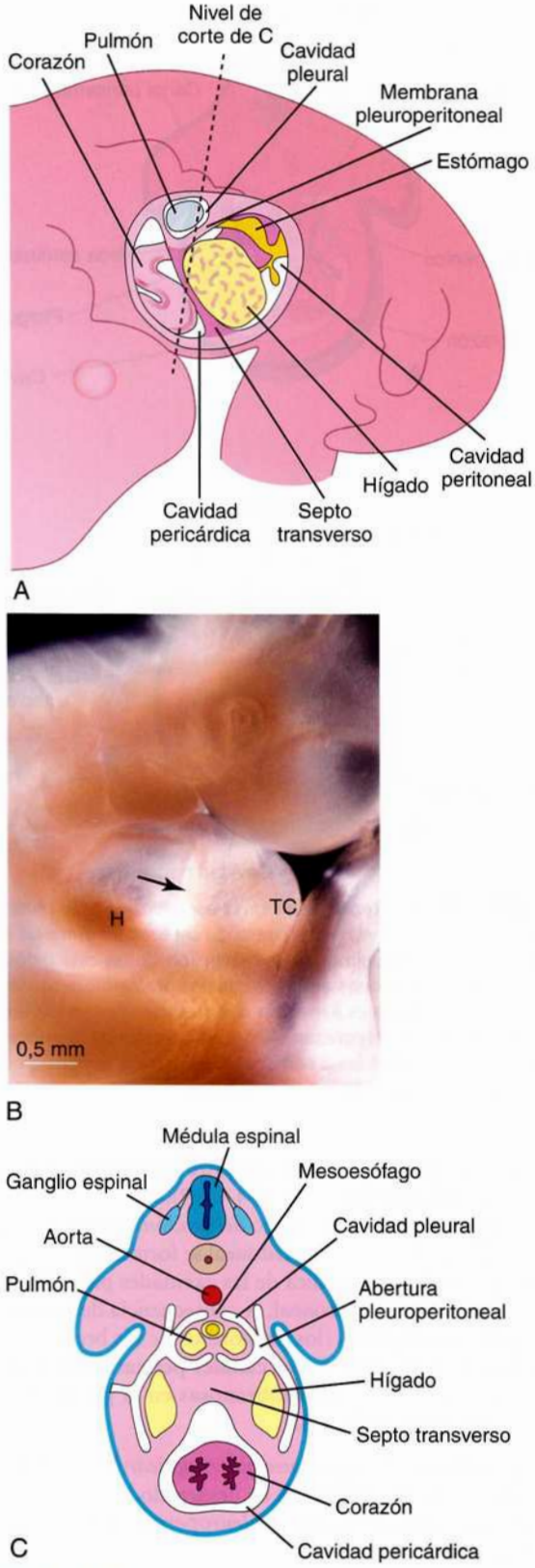

FIGURA 8-6 A, Las cavidades corporales primordiales visualizadas desde el lado izquierdo tras la eliminación de la pared corporal lateral. B, Fotografía de un embrión de 5 semanas en la cual se muestra el septo transverso en desarrollo *(flecha)*, el tubo cardíaco *(TC)* y el hígado *(H)*. C, Corte transversal a través del embrión, en el nivel mostrado en A. *(B, Por cortesía del Dr. Bradley R. Smith, University of Michigan, Ann Arbor, MI.)*

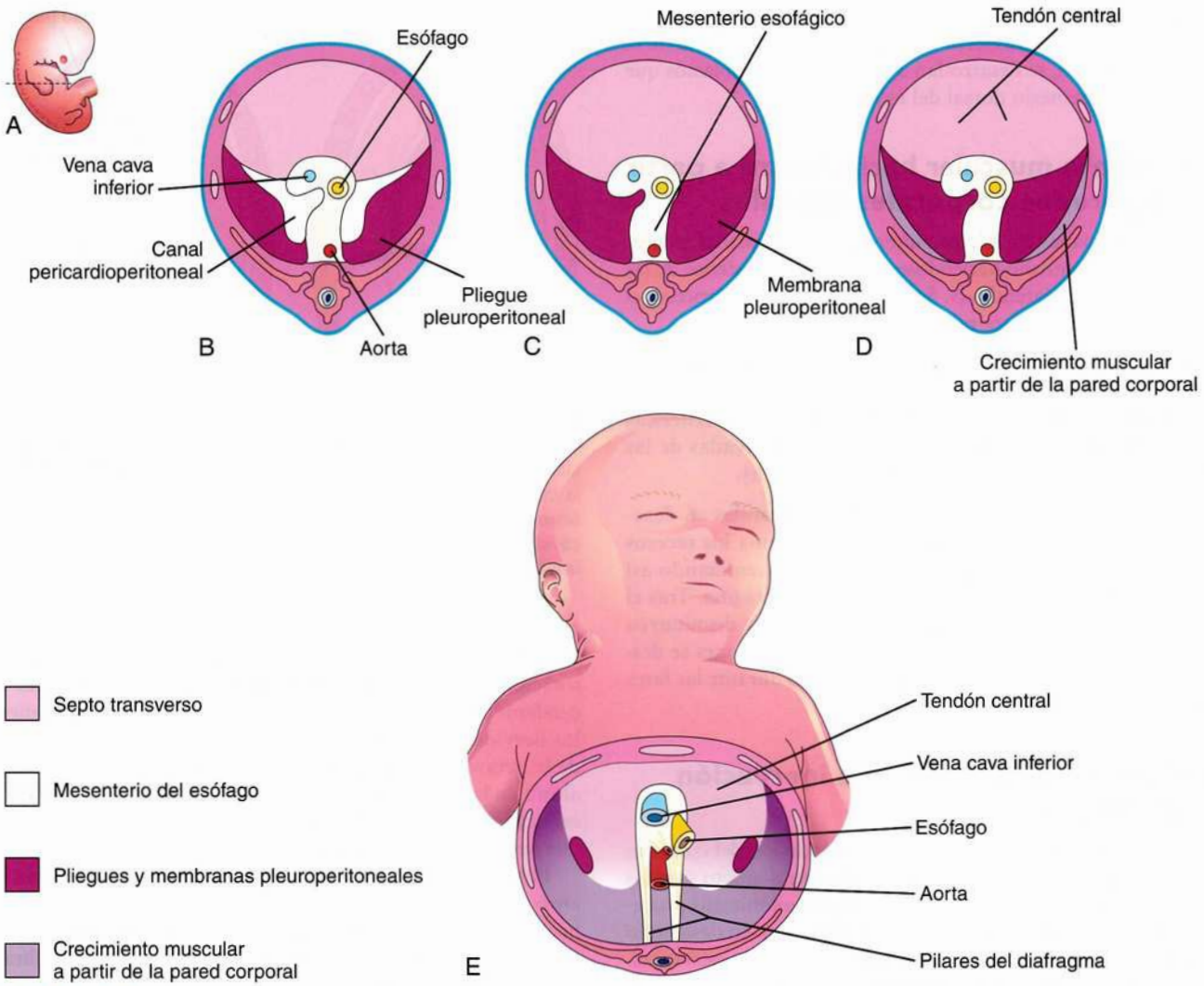

FIGURA 8-7 Ilustraciones correspondientes al desarrollo del diafragma. **A,** Visión lateral de un embrión al final de la quinta semana (tamaño real) con indicación de los niveles de corte en **B** a **D**. **B,** Corte transversal en el que se muestran las membranas pleuroperitoneales no fusionadas. **C,** Corte similar al final de la sexta semana tras la fusión de las membranas pleuroperitoneales con los otros dos componentes diafragmáticos. **D,** Corte transversal de un feto de 12 semanas tras el crecimiento hacia dentro del cuarto componente diafragmático de la pared corporal. **E,** Visión inferior del diafragma de un recién nacido con indicación del origen embriológico de sus componentes.

Varios genes localizados en el brazo largo del cromosoma 15 (15q) desempeñan una función clave en el desarrollo del diafragma.

Septo transverso

El septo transverso crece en dirección dorsal desde la pared corporal ventrolateral y forma una cubierta semicircular que separa el corazón del hígado (v. fig. 8-6*A*). Este septo transverso, constituido por tejido mesodérmico, forma el **tendón central del diafragma** (fig. 8-7*D* y *E*). Tras el plegamiento ventral de la cabeza durante la cuarta semana, el septo transverso forma una partición gruesa e incompleta de tejido conectivo entre las cavidades pericárdica y abdominal (v. fig. 8-4). Sin embargo, el septo transverso no separa totalmente las cavidades torácica y abdominal.

Durante su desarrollo inicial, una parte importante del hígado está incrustada en el propio septo transverso. Existen aberturas grandes, los **canales pericardioperitoneales,** a lo largo de las zonas laterales del esófago (v. fig. 8-7*B*). El septo transverso se expande y se fusiona con el mesenterio dorsal del esófago y con las membranas pleuroperitoneales (v. fig. 8-7*C*).

Membranas pleuroperitoneales

Las membranas pleuroperitoneales se fusionan con el mesenterio dorsal del esófago y con el septo transverso (v. fig. 8-7*C*), lo que completa la partición entre las cavidades torácica y abdominal, formando el **diafragma primitivo.** A pesar de que las membranas pleuroperitoneales son el origen de grandes porciones del diafragma fetal temprano, representan una parte relativamente pequeña del diafragma del recién nacido (v. fig. 8-7*E*).

Mesenterio dorsal del esófago

El septo transverso y las membranas pleuroperitoneales se fusionan con el mesenterio dorsal del esófago. Este mesenterio constituye la parte media del diafragma. Los **pilares del diafragma,**

© Elsevier. Fotocopiar sin autorización es un delito.

un par de haces musculares divergentes con forma de pata que, en su zona craneal, atraviesan el plano medio por delante de la aorta (v. fig. 8-7*E*), se desarrollan a partir de los mioblastos que crecen en el mesenterio dorsal del esófago.

Crecimiento muscular hacia dentro a partir de las paredes corporales laterales

Durante las semanas 9 a 12, los pulmones y las cavidades pleurales aumentan de tamaño haciéndose un hueco en el interior de las paredes corporales laterales (v. fig. 8-5). Durante este proceso, el tejido de las paredes corporales se desdobla en dos capas:

- Una capa externa que se convierte en parte de la pared abdominal definitiva.
- Una capa interna que contribuye a las porciones periféricas del diafragma, por fuera de las porciones derivadas de las membranas pleuroperitoneales (v. fig. 8-7*D* y *E*).

La extensión adicional de las **cavidades pleurales** en desarrollo hacia las paredes corporales laterales forma los **recesos (senos) costodiafragmáticos** (fig. 8-8*A* y *B*), determinando así la característica configuración en cúpula del diafragma. Tras el parto, los recesos costodiafragmáticos aumentan y disminuyen de tamaño alternativamente a medida que los pulmones se desplazan hacia el interior y el exterior de aquéllos durante las fases de inspiración y espiración.

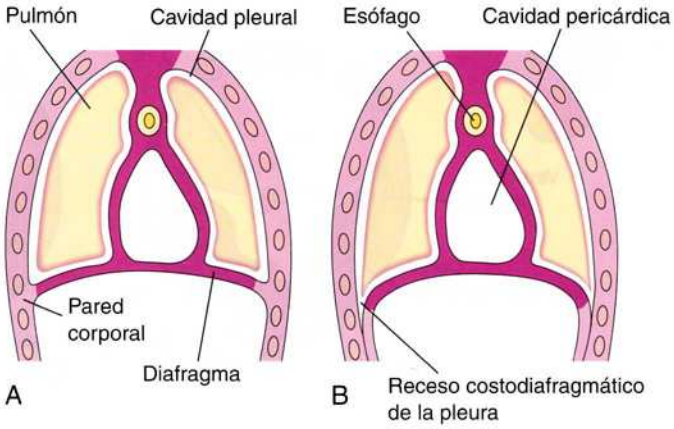

FIGURA 8-8 A y B. Ilustraciones de la extensión de las cavidades pleurales hacia las paredes corporales para formar las porciones periféricas del diafragma, los recesos costodiafragmáticos y la característica configuración en cúpula del diafragma. Se puede observar que, a medida que aumentan de tamaño los pulmones y las cavidades pleurales, se añade periféricamente al diafragma tejido de la pared corporal.

Cambios en la posición y la inervación del diafragma

Durante la cuarta semana, antes de la recolocación del corazón, el septo transverso se sitúa por delante del tercer a quinto somitas cervicales. A lo largo de la quinta semana, los mioblastos procedentes de estos somitas migran hacia el diafragma en desarrollo al tiempo que arrastran consigo sus propias fibras nerviosas. En consecuencia, los **nervios frénicos,** que aportan inervación motora al diafragma, se originan a partir de las ramas ventrales de los nervios raquídeos cervicales tercero, cuarto y quinto (v. fig. 8-5*A* y *C*). Las tres ramas nerviosas que hay a cada lado se unen y forman un nervio frénico. Los nervios frénicos también contienen fibras sensitivas para las superficies superior e inferior de las cúpulas derecha e izquierda del diafragma.

El rápido crecimiento de la parte dorsal del cuerpo del embrión causa un descenso aparente del diafragma. Hacia la sexta semana, el diafragma en desarrollo se sitúa a la altura de los somitas torácicos. Ahora, los **nervios frénicos** muestran un trayecto descendente. A medida que el diafragma desciende caudalmente, los nervios experimentan un alargamiento. Hacia el comienzo de la octava semana, la parte dorsal del diafragma se sitúa a la altura de la primera vértebra lumbar. A consecuencia del origen cervical de los nervios frénicos, en el adulto éstos llegan a tener una longitud aproximada de 30 cm.

Los nervios frénicos del embrión alcanzan el diafragma tras atravesar las membranas pleuropericárdicas, lo cual explica el hecho de que queden situados sobre el pericardio fibroso, es decir, sobre el producto derivado del desarrollo de las membranas pleuropericárdicas en el adulto (v. fig. 8-5*C* y *D*).

A medida que se fusionan las cuatro partes del diafragma (v. fig. 8-7), el mesénquima del septo transverso se extiende hacia las otras tres partes. Forma los mioblastos que se diferencian en el músculo esquelético del diafragma. El borde costal recibe fibras sensitivas procedentes de los nervios intercostales inferiores, debido a que la parte periférica del diafragma se origina a partir de las paredes corporales laterales (v. fig. 8-7*D* y *E*).

DEFECTO POSTEROLATERAL DEL DIAFRAGMA

El defecto posterolateral del diafragma es la única malformación congénita del diafragma relativamente frecuente (figs. 8-9*A* y *B*, y 8-10). Este defecto diafragmático se observa en, aproximadamente, 1 de cada 2.200 recién nacidos y se asocia a una **hernia diafragmática congénita** (HDC) y el consecuente paso del contenido abdominal hacia la cavidad torácica.

La HDC se puede asociar con dificultades respiratorias potencialmente mortales debido a la inhibición del desarrollo e insuflación de los pulmones (fig. 8-11). Además, la maduración del pulmón fetal puede estar retrasada. También se puede observar **polihidramnios** (exceso de líquido amniótico). *La HDC es la causa más frecuente de hipoplasia pulmonar. Se ha observado que la región génica candidata para la HDC es una mutación génica localizada en el cromosoma 15q26, que incluye un factor de transcripción en «dedo de zinc» (GATA6).*

La HDC, que generalmente es unilateral, se debe a la alteración en la formación o la fusión de las membranas pleuroperitoneales a las otras tres partes del diafragma (v. fig. 8-7), lo que origina una gran abertura en la región posterolateral del diafragma. A consecuencia de ello, las cavidades peritoneal y pleural se comunican entre sí a lo largo de la pared corporal posterior. Esta malformación congénita, que en ocasiones se denomina *agujero de Bochdalek,*

DEFECTO POSTEROLATERAL DEL DIAFRAGMA *(cont.)*

aparece en el lado izquierdo en el 85-90% de los casos. La preponderancia de los defectos en el lado izquierdo puede estar relacionada con el cierre más precoz de la abertura pleuroperitoneal derecha. El diagnóstico prenatal de la HDC se establece a partir de la exploración ecográfica y la resonancia magnética, al observarse órganos abdominales localizados en el tórax.

Las membranas pleuroperitoneales se fusionan normalmente con los otros tres componentes diafragmáticos hacia el final de la sexta semana (v. fig. 8-7*C*). En los casos en que todavía queda abierto un canal pleuroperitoneal cuando los intestinos vuelven al abdomen desde la hernia fisiológica del cordón umbilical, en la semana 10, algunas asas intestinales y otros órganos pueden introducirse en el tórax. La existencia de órganos abdominales en el tórax provoca el desplazamiento anterior de los pulmones y el corazón, y la compresión de los pulmones. A menudo se produce la herniación del estómago, el bazo y la mayor parte de las asas intestinales (v. fig. 8-11). La mayoría de los niños que nace con HDC fallece, aunque ello no es debido a la existencia de un defecto en el diafragma o a la existencia de los órganos abdominales en el tórax, sino al hecho de que los pulmones son hipoplásicos por efecto de la compresión durante su desarrollo.

La gravedad de las alteraciones durante el desarrollo pulmonar depende del momento en que se produce la herniación torácica de los órganos abdominales y de la intensidad de dicha herniación, es decir, de la cronología y del grado de compresión de los pulmones fetales. El efecto es mayor sobre el pulmón homolateral (el pulmón del mismo lado que la herniación), pero también se observan alteraciones morfológicas en el pulmón contralateral. Cuando los órganos abdominales están situados en la cavidad torácica en el momento del nacimiento, el inicio de la respiración esté posiblemente alterado. Las asas intestinales se dilatan, lo que compromete la función del corazón y los pulmones. Dado que los órganos abdominales se localizan con mayor frecuencia en el lado izquierdo del tórax, el corazón y el mediastino suelen estar desplazados hacia la derecha.

Los pulmones de los lactantes con HDC suelen ser hipoplásicos. El retraso en el crecimiento de los pulmones se debe a la ausencia de espacio suficiente para su desarrollo normal. La evolución del recién nacido se complica aún más cuando hay una hipertensión pulmonar asociada secundaria a una disminución del área de sección transversal de los vasos. La hipoxia también puede desencadenar vasoconstricción pulmonar, que en algunos casos puede revertirse con óxido nítrico inhalado, un potente vasodilatador pulmonar. Los pulmones a menudo están aireados y alcanzan su tamaño normal después de la reducción (recolocación) de los órganos abdominales y de la reparación del defecto diafragmático. La detección prenatal de la HDC se produce en, aproximadamente, el 50% de los casos. En la actualidad, la mayoría de los lactantes con HDC sobrevive gracias a los avances logrados en la asistencia ventilatoria.

EVENTRACIÓN DEL DIAFRAGMA

En este trastorno infrecuente, la mitad del diafragma muestra una musculatura defectuosa y sobresale en la cavidad torácica en forma de una lámina aponeurótica (membranosa), que forma un **fondo de saco diafragmático** (v. fig. 8-9*C* y *D*). En consecuencia, se produce un desplazamiento de los órganos abdominales en dirección superior hacia el fondo de saco con forma de bolsillo del diafragma. Esta malformación congénita se debe, principalmente, a la falta de extensión del tejido muscular de la pared corporal hacia la membrana pleuroperitoneal en el lado afectado.

La eventración del diafragma no es una herniación diafragmática verdadera, sino un desplazamiento en dirección superior de los órganos abdominales hacia una protrusión de tipo sacular del diafragma. No obstante, las manifestaciones clínicas de la eventración del diafragma pueden ser similares a las de la HDC.

GASTROSQUISIS Y HERNIA EPIGÁSTRICA CONGÉNITA

La gastrosquisis es una fisura congénita en la pared abdominal anterior que aparece, aproximadamente, en 1 de cada 3.000 nacidos vivos. Por lo general está acompañada por protrusión de los órganos. El defecto abdominal se localiza a la derecha del cordón umbilical, más que realmente en la línea media. La diferencia de este defecto con la hernia umbilical (v. cap. 11) radica en que el intestino está al descubierto y flota en el líquido amniótico. Aunque no es una cobertura verdadera, puede formarse una cubierta inflamatoria secundaria a la exposición del intestino al líquido amniótico. En caso de estar presente, el intestino aparece cubierto por una membrana en el momento del nacimiento y es difícil discernir las asas intestinales individuales. El defecto suele detectarse prenatalmente en la exploración ecográfica habitual.

La hernia epigástrica congénita, por otra parte, se sitúa en la línea media como una protuberancia de la pared abdominal localizada entre la apófisis xifoides y el ombligo. El intestino no queda expuesto al líquido amniótico, ya que se mantiene cubierto por piel y tejidos subcutáneos.

La gastrosquisis y las hernias epigástricas se deben a la falta de fusión completa de los pliegues laterales del cuerpo cuando se forma la pared abdominal anterior durante el plegamiento en la cuarta semana (v. fig. 8-2*C* y *F*).

© Elsevier. Fotocopiar sin autorización es un delito.

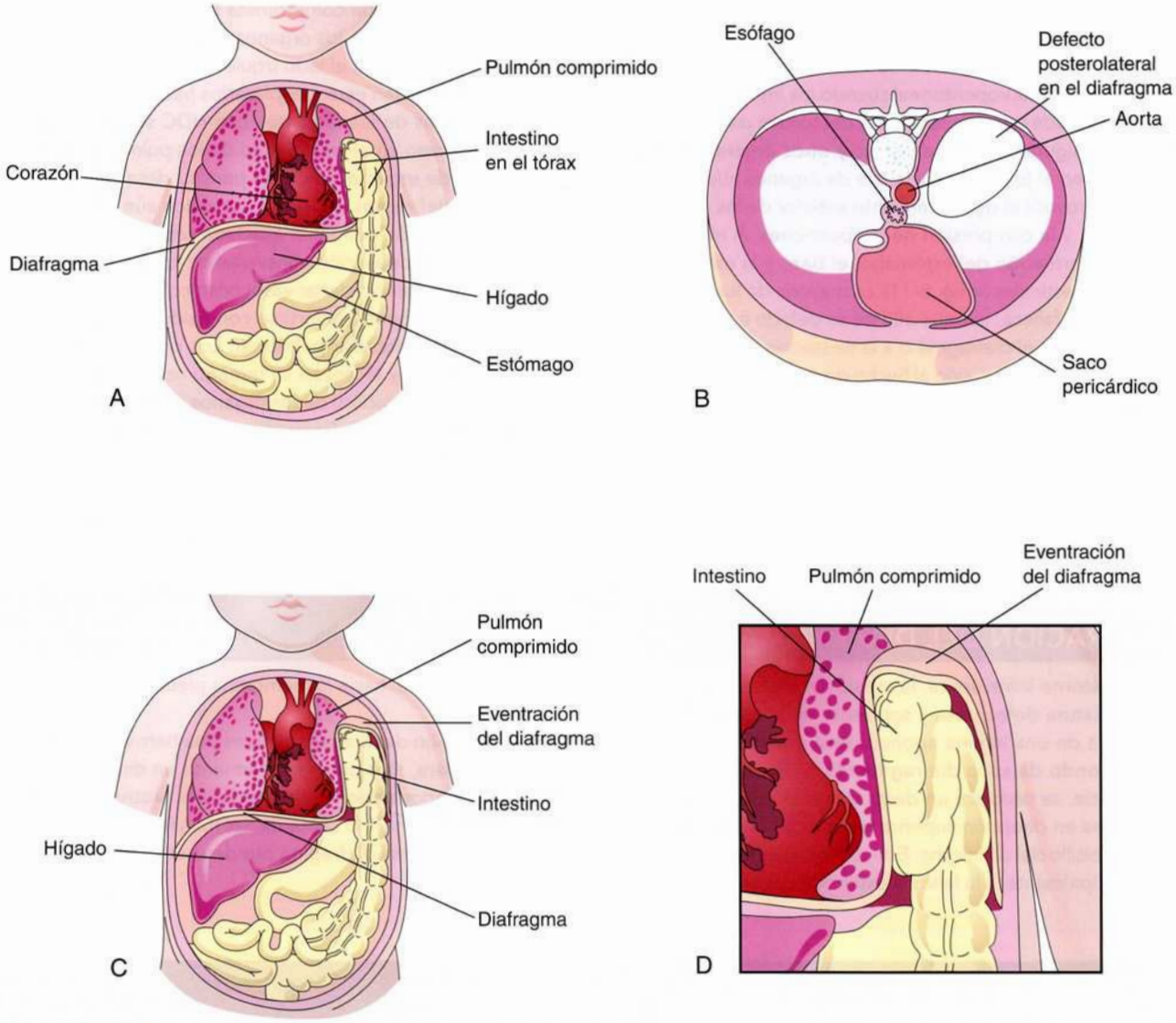

FIGURA 8-9 A, Diagrama que muestra la herniación del intestino hacia el tórax a través de un defecto posterolateral en el lado izquierdo del diafragma. Se puede observar que el pulmón izquierdo está comprimido y es hipoplásico. **B,** Ilustración de un diafragma con un gran defecto posterolateral en el lado izquierdo debido a la formación anómala o a la fusión de la membrana pleuroperitoneal del lado izquierdo con el mesoesófago y el septo transverso. **C** y **D,** Eventración del diafragma a consecuencia de su desarrollo muscular anómalo. Los órganos abdominales son desplazados hacia el tórax, en el interior de un fondo de saco de tejido diafragmático.

HERNIA HIATAL CONGÉNITA

La herniación de parte del estómago fetal se puede producir a través de un **hiato esofágico** (la abertura del diafragma a través de la cual pasan el esófago y los nervios vagos) excesivamente grande. La **hernia hiatal** suele adquirirse durante la vida adulta; el hiato esofágico aumentado de tamaño por causas congénitas puede ser el factor predisponente en algunos casos.

HERNIA RETROESTERNAL (PARAESTERNAL)

Se pueden producir herniaciones a través del **hiato esternocostal** (denominado también agujero de Morgagni), que es la abertura para el paso de los vasos epigástricos superiores hacia el área retroesternal. Sin embargo, son infrecuentes. Este hiato se localiza entre las partes esternal y costal del diafragma. También se puede producir la herniación del intestino hacia el saco pericárdico o bien, por el contrario, parte del corazón puede descender hacia la cavidad peritoneal en la región epigástrica. Los defectos de gran tamaño se asocian a menudo con defectos de la pared corporal en la región umbilical. Los radiólogos y los anatomopatólogos observan a menudo herniaciones de tejido adiposo a través del hiato esternocostal. Sin embargo, estas herniaciones suelen carecer de significación clínica.

DIAFRAGMA ACCESORIO

En la bibliografía científica se han publicado más de 30 casos de esta rara anomalía. Se observa con mayor frecuencia en el lado derecho y se asocia con hipoplasia pulmonar y otras complicaciones respiratorias. El diafragma accesorio se puede diagnosticar mediante resonancia magnética o tomografía computarizada. El tratamiento consiste en la escisión quirúrgica.

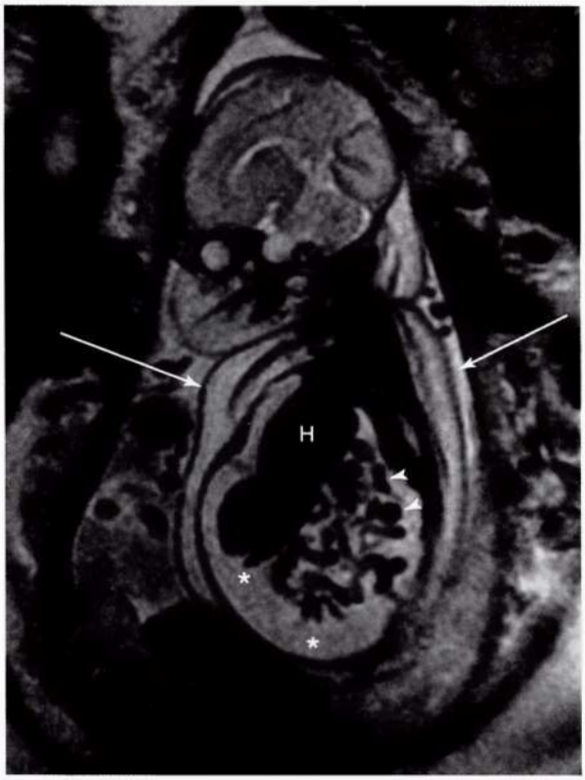

FIGURA 8-10 Imagen de resonancia magnética coronal de un feto con hernia diafragmática congénita derecha. Se puede apreciar el hígado *(H)* y las asas del intestino delgado *(puntas de flecha)* en la cavidad torácica. Hay ascitis (*), es decir, una acumulación de líquido seroso en la cavidad peritoneal, que se extiende hasta la cavidad torácica; también se puede observar el engrosamiento anormal de la piel *(flechas)*. *(Por cortesía de la Dra. Deborah Levine, directora de Ecografía Obstétrica y Ginecológica, Beth Israel Deaconess Medical Center, Boston, MA.)*

RESUMEN DEL DESARROLLO DE LAS CAVIDADES CORPORALES, MESENTERIOS Y DIAFRAGMA

- El **celoma intraembrionario** comienza a desarrollarse cerca del final de la tercera semana. Hacia la cuarta semana es una cavidad con forma de herradura en el mesodermo cardiogénico y el mesodermo lateral. La incurvación de la cavidad representa la futura cavidad pericárdica y sus extensiones laterales representan las futuras cavidades pleurales y peritoneal.
- Durante el plegamiento del disco embrionario a lo largo de la cuarta semana (v. cap. 5, fig. 5-1*B*), las partes laterales del celoma intraembrionario se desplazan en conjunto sobre la parte ventral del embrión. Cuando desaparece la parte caudal del mesenterio ventral, se unen las partes derecha e izquierda del celoma intraembrionario para formar la **cavidad peritoneal.**
- A medida que se unen las partes peritoneales del celoma intraembrionario, la capa esplácnica del mesodermo rodea el intestino primitivo y lo mantiene suspendido de la pared corporal dorsal por medio de una membrana peritoneal doble, el **mesenterio dorsal.**
- La capa parietal del mesodermo que reviste las cavidades peritoneal, pleural y pericárdica se convierte en el peritoneo parietal, la pleura parietal y el pericardio seroso, respectivamente.
- Hacia la séptima semana, la cavidad pericárdica embrionaria se comunica con la cavidad peritoneal a través de los dos **canales pericardioperitoneales.** Durante la quinta y la sexta semanas aparecen pliegues (más adelante membranas) en la proximidad de los extremos craneal y caudal de estos canales.
- La fusión de las membranas pleuropericárdicas craneales con el mesodermo ventral al esófago origina la separación de la **cavidad pericárdica** de las **cavidades pleurales.** La fusión de las membranas pleuroperitoneales caudales durante la formación del diafragma separa las cavidades pleurales de la cavidad peritoneal.
- El diafragma se desarrolla a partir del septo transverso, el mesenterio del esófago, los pliegues y membranas pleuroperitoneales, y el crecimiento muscular desde la pared corporal.
- El diafragma divide la cavidad corporal en las cavidades torácica y peritoneal.
- Un defecto congénito (una abertura) en la membrana pleuroperitoneal del lado izquierdo provoca una hernia diafragmática congénita.

© Elsevier. Fotocopiar sin autorización es un delito.

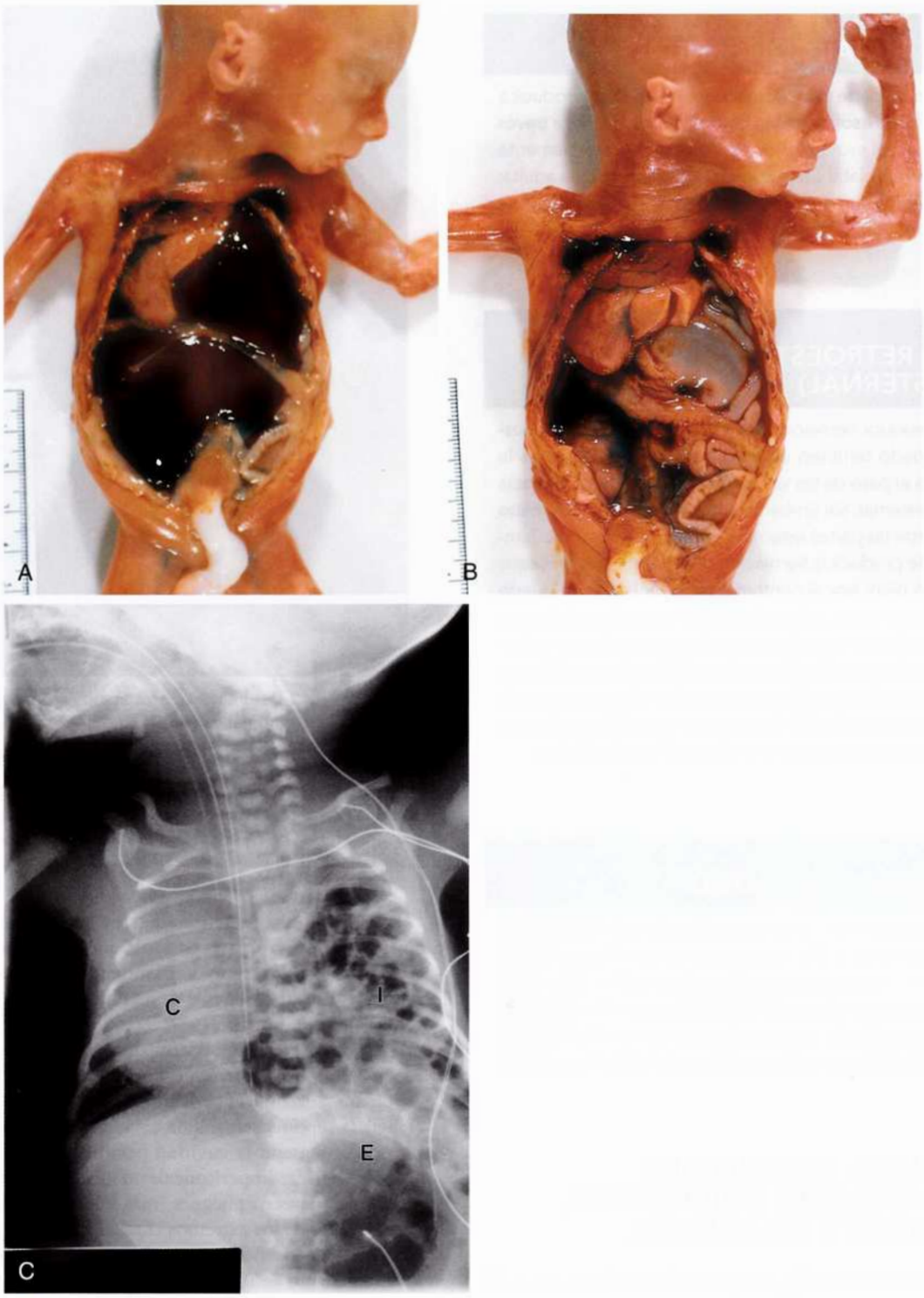

FIGURA 8-11 Hernia diafragmática en el lado izquierdo de un feto de sexo femenino (de 19 a 20 semanas), con herniación del hígado (**A**) y el estómago y el intestino (**B**) bajo el hígado y en la cavidad torácica izquierda. Se puede observar la hipoplasia pulmonar tras la retirada del hígado. **C**, Hernia diafragmática (defecto posterolateral). Radiografía torácica de un recién nacido con herniación de las asas intestinales *(I)* en el lado izquierdo del tórax. Obsérvese que el corazón *(C)* está desplazado hacia el lado derecho y que el estómago *(E)* lo está hacia el lado izquierdo de la cavidad abdominal superior. *(**A** y **B**, Por cortesía del Dr. D.K. Kalousek, Department of Pathology, University of British Columbia, Children's Hospital, Vancouver, British Columbia, Canadá.* **C**, *Por cortesía del Dr. Prem S. Sahni, anteriormente en el Department of Radiology, Children's Hospital, Winnipeg, Manitoba, Canadá.)*

PROBLEMAS CON ORIENTACIÓN CLÍNICA

CASO 8-1

Un recién nacido sufre dificultad respiratoria grave. El abdomen está inusualmente aplanado y se escuchan movimientos peristálticos intestinales en el lado izquierdo del tórax.

- ¿Qué malformación congénita cabe sospechar?
- Explique los fundamentos de los signos descritos en la pregunta.
- ¿Cómo se podría establecer el diagnóstico?

CASO 8-2

En una ecografía del tórax de un recién nacido se observa la existencia de asas intestinales en el saco pericárdico.

- ¿Qué malformación congénita podría ocasionar la herniación del intestino en la cavidad pericárdica?
- ¿Cuál es el fundamento embriológico de esta malformación congénita?

CASO 8-3

En el transcurso de un estudio ecográfico se establece un diagnóstico prenatal de hernia diafragmática congénita (HDC).

- ¿Cuál es la frecuencia del defecto posterolateral del diafragma?
- ¿Cómo debería colocarse a un recién nacido con sospecha de este diagnóstico?
- ¿Cuáles son los fundamentos de este tratamiento posicional?
- Describa brevemente la reparación quirúrgica de la HDC.

CASO 8-4

Un recién nacido presenta una hernia en el plano mediano, entre la apófisis xifoides y el ombligo.

- ¿Cómo se denomina este tipo de hernia?
- ¿Es frecuente?
- ¿Cuál es el fundamento embriológico de esta malformación congénita?

La discusión de estos problemas se recoge en el Apéndice al final del libro.

BIBLIOGRAFÍA Y LECTURAS RECOMENDADAS

Badillo A, Gingalewski C: Congenital diaphragmatic hernia: treatment and outcome, *Semin Perinatol* 38:92, 2014.

Clugston RD, Greer JJ: Diaphragmatic development and congenital diaphragmatic hernia, *Semin Pediatr Surg* 16:94, 2007.

Groth SS, Andrade RS: Diaphragmatic eventration, *Thorac Surg Clin* 19:511, 2009.

Hayashi S, Fukuzawa Y, Rodríguez-Vázquez JF, et al: Pleuroperitoneal canal closure and the fetal adrenal gland, *Anat Rec* 294:633, 2011.

Hedrick HL: Management of prenatally diagnosed congenital diaphragmatic hernia, *Semin Pediatr Surg* 22:37, 2013.

Mayer S, Metzger R, Kluth D: The embryology of the diaphragm, *Semin Pediatr Surg* 20:161, 2011.

Merrell AJ, Kardon G: Development of the diaphragm—a skeletal muscle essential for mammalian respiration, *FEBS J* 280:4026, 2013.

Moore KL, Dalley AF, Agur AMR: *Clinically oriented anatomy*, ed 7, Baltimore, 2014, Williams & Wilkins.

Wells LJ: Development of the human diaphragm and pleural sacs, *Contrib Embryol* 35:107, 1954.

Yu L, Bennett JT, Wynn J, et al: Whole exome sequencing identifies de novo mutations in GATA6 associated with congenital diaphragmatic hernia, *J Med Genet* 51:197, 2014.

© Elsevier. Fotocopiar sin autorización es un delito.

CAPÍTULO

9

Aparato faríngeo, cara y cuello

Arcos faríngeos 155
Componentes de los arcos faríngeos 157
Bolsas faríngeas 161
Derivados de las bolsas faríngeas 161
Hendiduras faríngeas 164
Membranas faríngeas 164
Desarrollo de la glándula tiroides 168
Histogénesis de la glándula tiroides 169
Desarrollo de la lengua 172
Papilas linguales y yemas gustativas 172
Inervación de la lengua 173
Desarrollo de las glándulas salivales 174
Desarrollo de la cara 174
Desarrollo de las cavidades nasales 181
Senos paranasales 181
Desarrollo del paladar 182
Paladar primario 182
Paladar secundario 182
Resumen del aparato faríngeo, la cara y el cuello 191
Problemas con orientación clínica 191

El **aparato faríngeo** está formado por los arcos, bolsas, surcos y membranas faríngeas (fig. 9-1). Estas estructuras embrionarias tempranas contribuyen a la formación de la cara y el cuello.

ARCOS FARÍNGEOS

7

Los arcos faríngeos comienzan a desarrollarse al principio de la cuarta semana, cuando las **células de la cresta neural** migran hacia las futuras regiones de la cabeza y el cuello (v. cap. 5, fig. 5-5). *El sistema de señalización sonic hedgehog desempeña una función importante en la formación de los primeros arcos faríngeos.* El primer par de arcos faríngeos, el **esbozo de la mandíbula y el maxilar,** aparece como unas elevaciones superficiales en la zona lateral a la faringe en desarrollo (v. fig. 9-1*A* y *B*). Al poco tiempo, a cada lado de las futuras regiones de la cabeza y el cuello aparecen otros arcos en forma de crestas (v. fig. 9-1*C* y *D*). Hacia el final de la cuarta semana se observan externamente cuatro pares de arcos faríngeos (v. fig. 9-1*D*). Los arcos quinto y sexto son rudimentarios y no son visibles en la superficie del embrión.

Los arcos faríngeos están separados unos de otros por las hendiduras (surcos) faríngeas. Como ocurre con los arcos, las hendiduras se numeran en una secuencia craneocaudal (v. fig. 9-1*D*). El **primer arco faríngeo** se divide en dos procesos, maxilar y mandibular (fig. 9-2, y v. fig. 9-1*E*). El **proceso maxilar** origina el maxilar, el hueso cigomático y una porción del vómer. El **proceso mandibular** forma la mandíbula y la porción escamosa

© 2016. Elsevier España, S.L.U. Reservados todos los derechos

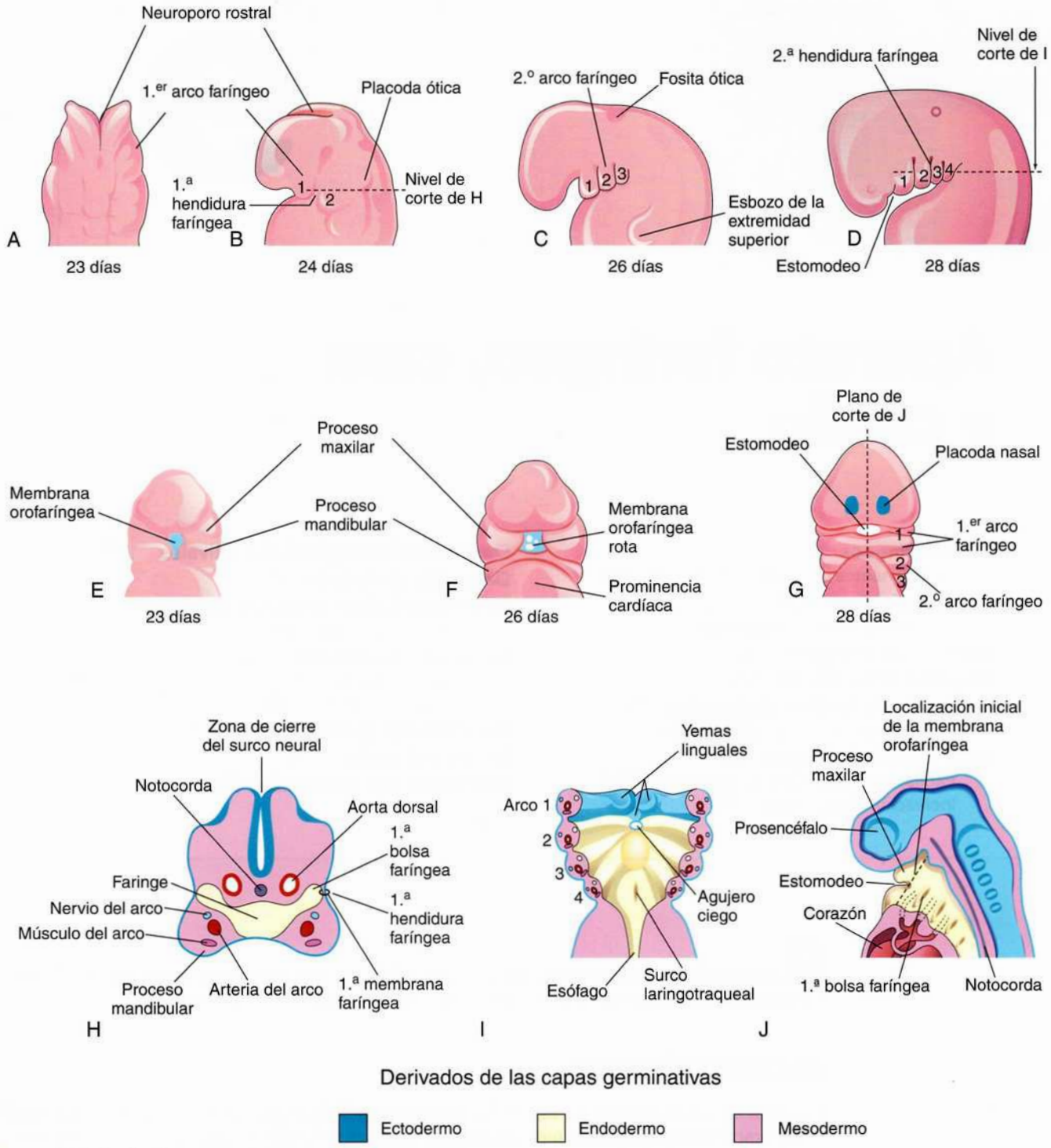

FIGURA 9-1 Ilustraciones correspondientes al aparato faríngeo humano. A, Visión dorsal de la parte superior de un embrión de 23 días. B a D, Visiones laterales que muestran el desarrollo tardío de los arcos faríngeos. E a G, Visiones ventrales o faciales que ilustran la relación existente entre el primer arco faríngeo y el estomodeo. H, Corte horizontal a través de la región craneal de un embrión. I, Un corte similar con ilustración de los componentes de los arcos faríngeos y del suelo de la faringe primitiva. J, Corte sagital de la región craneal de un embrión que muestra las aberturas de las bolsas faríngeas en la pared lateral de la faringe primitiva.

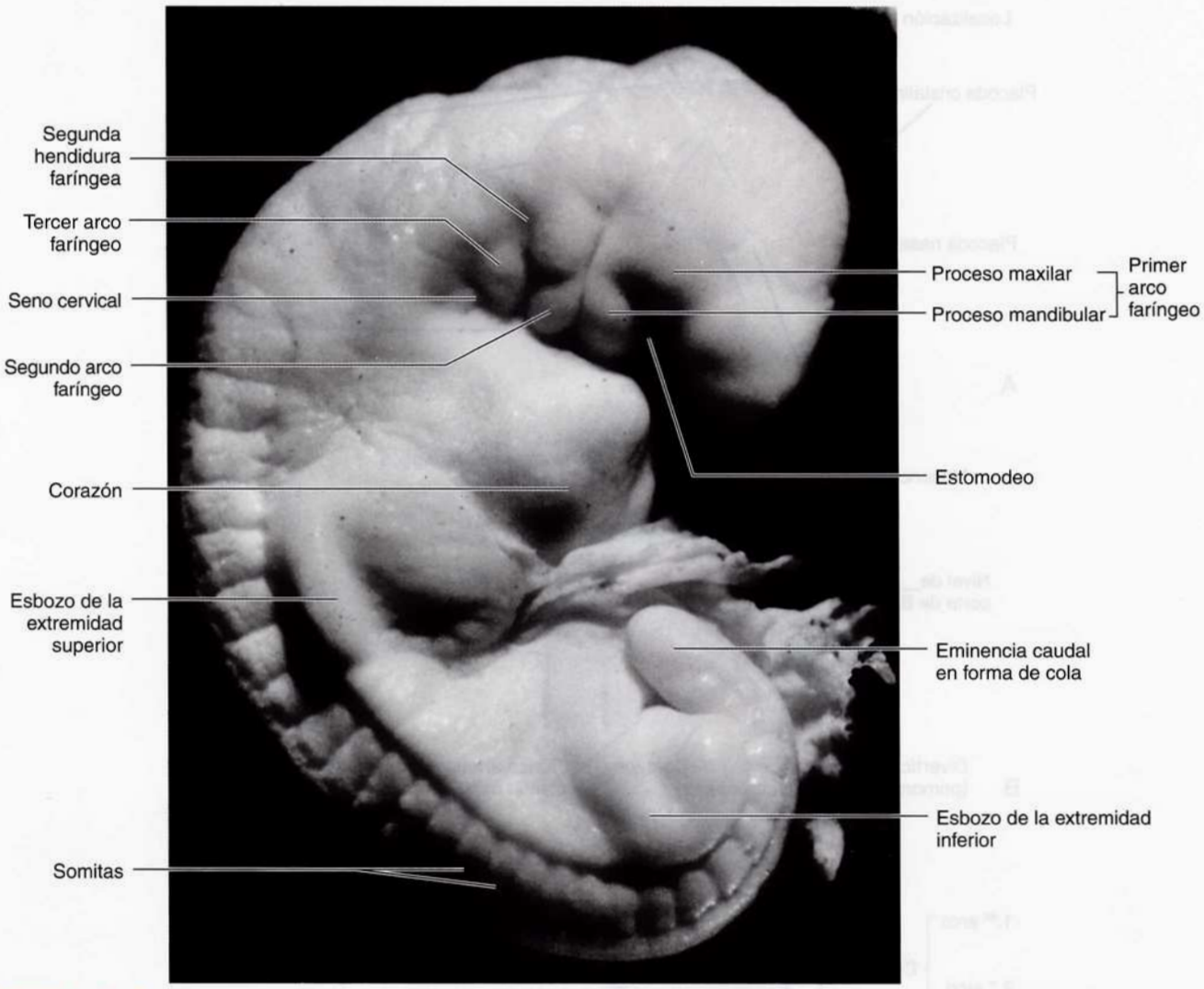

FIGURA 9-2 Fotografía de un embrión humano en estadio 13, de 4 semanas y media. *(Por cortesía del difunto Prof. emérito Dr. K.V. Hinrichsen, Medizinische Fakultät, Institut für Anatomie, Ruhr-Universität Bochum, Bochum, Alemania.)*

del hueso temporal. El **segundo arco faríngeo** (arco hioideo) contribuye a la formación del hueso hioides junto con el tercer arco.

Los arcos faríngeos sostienen las paredes laterales de la **faringe primitiva,** que deriva de la parte craneal del intestino primitivo anterior. El **estomodeo** (la boca primitiva) aparece inicialmente como una ligera depresión en el ectodermo de superficie (v. fig. 9-1*D* y *G*). Está separado de la cavidad de la faringe primitiva por una membrana bilaminar, la **membrana orofaríngea,** formada por ectodermo en su parte externa y por endodermo en su parte interna (v. fig. 9-1*E* y *F*). La membrana orofaríngea se rompe hacia el día 26 y pone en comunicación la faringe y el intestino primitivo anterior con la cavidad amniótica. El revestimiento ectodérmico del primer arco origina el epitelio oral.

Componentes de los arcos faríngeos

Cada arco faríngeo está formado por un núcleo de **mesénquima** (tejido conjuntivo embrionario) revestido externamente por ectodermo e internamente por endodermo (v. fig. 9-1*H* e *I*). Inicialmente, el mesénquima se origina a partir del mesodermo durante la tercera semana, pero a lo largo de la cuarta semana, la mayor parte del mesénquima procede de las ***células de la cresta neural***, que migran hacia los arcos faríngeos. Precisamente, la migración de las células de la cresta neural hacia los arcos y su diferenciación hacia tejido mesenquimatoso da lugar a los **procesos maxilar** y **mandibular** (v. fig. 9-2), además de todo el tejido conjuntivo, incluyendo la dermis (capa cutánea) y el músculo liso.

Coincidiendo con la migración de las células de la cresta neural, el **mesodermo miogénico** de las regiones paraaxiales penetra en cada arco faríngeo y forma un núcleo central de **primordio muscular.** Las células endoteliales de los arcos proceden del mesodermo lateral y de los **angioblastos** invasivos (las células que se diferencian en el endotelio de los vasos sanguíneos), que se desplazan hacia el interior de los arcos. El **endodermo faríngeo** desempeña una función esencial en la regulación del desarrollo de los arcos faríngeos.

Un arco faríngeo típico consta de varias estructuras:

- Una **arteria** que se origina a partir del **tronco arterioso** del corazón primitivo (fig. 9-3B) y rodea la faringe primitiva hasta alcanzar la aorta dorsal.
- Una **barra cartilaginosa** que forma el esqueleto del arco.

© Elsevier. Fotocopiar sin autorización es un delito.

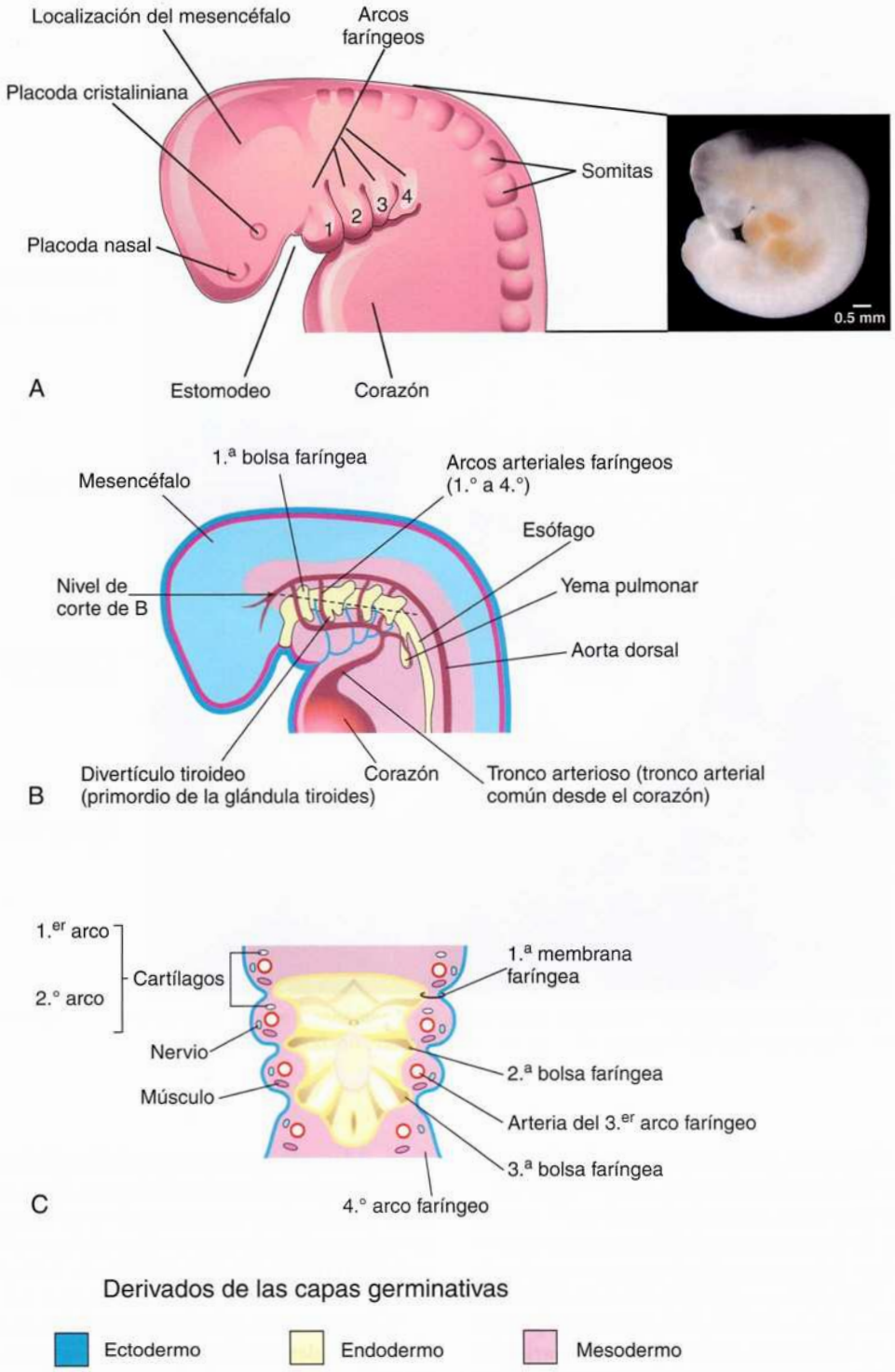

FIGURA 9-3 A, Esquema correspondiente a las regiones de la cabeza, el cuello y el tórax de un embrión humano de, aproximadamente, 28 días de gestación, que muestra el aparato faríngeo. *Recuadro,* Fotografía de un embrión humano con una edad aproximadamente igual que la del representado en A. B, Representación esquemática que muestra las bolsas faríngeas y las arterias de los arcos faríngeos. C, Corte horizontal a través del embrión que muestra el suelo de la faringe primitiva y la capa germinativa de origen de los componentes de los arcos faríngeos. *(Recuadro, por cortesía del Dr. Bradley R. Smith, University of Michigan, Ann Arbor, MI.)*

- Un **componente muscular,** del cual se forman los músculos de la cabeza y el cuello.
- **Nervios sensitivos y motores** que inervan la mucosa (tejido de revestimiento) y los músculos derivados de cada arco. Los nervios que crecen en los arcos proceden del neuroectodermo del encéfalo primitivo.

Destino de los arcos faríngeos

Los arcos faríngeos contribuyen en gran medida a la formación de la cara, las cavidades nasales, la boca, la laringe, la faringe y el cuello (v. figs. 9-3 y 9-25). Durante la quinta semana, el segundo arco faríngeo aumenta de tamaño y llega a recubrir los arcos tercero y cuarto, formando una depresión ectodérmica que

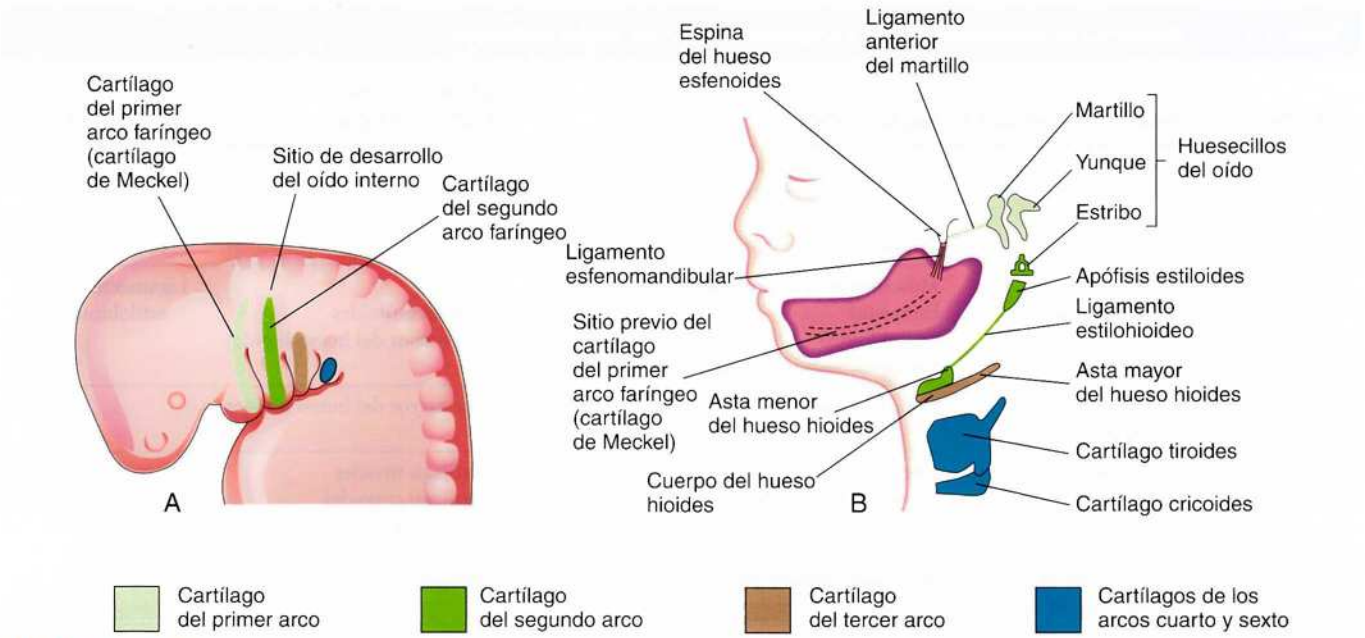

FIGURA 9-4 A, Visión lateral esquemática de las regiones de la cabeza, el cuello y el tórax en un embrión de 4 semanas, donde se ilustra la localización de los cartílagos en los arcos faríngeos. B, Visión similar de un feto de 24 semanas que muestra los derivados de los cartílagos de cada arco. La mandíbula se forma a través de la osificación intramembranosa del tejido mesenquimal que rodea al cartílago del primer arco. El cartílago actúa como una plantilla para el desarrollo de la mandíbula, pero no contribuye directamente a su formación. En ocasiones, la osificación del cartílago del segundo arco faríngeo se puede extender desde la apófisis estiloides a lo largo del ligamento estilohioideo. En estos casos, el paciente puede presentar dolor en la región de la amígdala palatina.

se denomina **seno cervical** (v. figs. 9-2 y 9-7). Hacia el final de la séptima semana, las hendiduras faríngeas segunda a cuarta y el seno cervical han desaparecido, con lo que el cuello presenta ya un contorno liso.

Derivados de los cartílagos de los arcos faríngeos

El extremo dorsal del **cartílago del primer arco faríngeo** (cartílago de Meckel) está estrechamente relacionado con el oído en desarrollo. Durante las fases iniciales del desarrollo se desprenden de la parte proximal de este cartílago pequeños nódulos que forman dos de los huesos del oído medio, el **martillo** y el **yunque** (fig. 9-4 y tabla 9-1). La parte media del cartílago retrocede, pero su **pericondrio** (membrana de tejido conjuntivo alrededor del cartílago) forma el *ligamento anterior del martillo* y el *ligamento esfenomandibular*.

Las porciones ventrales de los cartílagos del primer arco constituyen el esbozo de la mandíbula, con forma de herradura, y, en consonancia con su crecimiento, la guían en su **morfogénesis** inicial. Cada hemimandíbula se forma lateralmente a su cartílago y en estrecha asociación con éste. El cartílago desaparece conforme la mandíbula se desarrolla a su alrededor, siguiendo un proceso de **osificación intramembranosa** (v. fig. 9-4*B*). *La morfogénesis de la mandíbula está regulada por múltiples vías de señalización, como son la expresión de genes homeobox (BMP, PRRX1 y PRRX2) y de factores de crecimiento fibroblástico.*

Un rudimento cartilaginoso independiente (primordio) situado cerca del extremo dorsal del **cartílago del segundo arco faríngeo** (cartílago de Reichert) participa en el desarrollo del oído. Contribuye a la formación del **estribo del oído medio** y de la **apófisis estiloides del hueso temporal** (v. fig. 9-4*B*). La parte del cartílago situada entre la apófisis estiloides y el hueso hioides retrocede, pero *su pericondrio* (membrana de tejido conjuntivo) forma el **ligamento estilohioideo.** El extremo ventral del cartílago del segundo arco se osifica y forma el **asta menor** (cuerno menor) del hiodes (v. fig. 9-4*B*).

El **cartílago del tercer arco faríngeo**, localizado en la porción ventral de este último, se osifica para formar el **asta (cuerno) mayor** del hueso hioides. **El cuerpo del hueso hioides** se forma a partir de la eminencia hipobraquial (v. fig. 9-23)

Los **cartílagos de los arcos faríngeos cuarto y sexto** se fusionan y forman los **cartílagos laríngeos** (v. fig. 9-4*B* y tabla 9-1), salvo la epiglotis. El cartílago de la epiglotis se desarrolla a partir del mesénquima de la **eminencia hipofaríngea** (v. fig. 9-23*A*), una prominencia del suelo de la faringe embrionaria que procede del tercer y cuarto arcos faríngeos. El **quinto arco faríngeo,** si existe, es rudimentario y no origina ninguna estructura.

Derivados de los músculos de los arcos faríngeos

Los componentes musculares de los arcos, procedentes del *mesodermo paraaxial* no segmentado y de la **placa precordal,** forman diversos músculos de la cabeza y el cuello. La musculatura del primer arco faríngeo forma, entre otros, los **músculos de la masticación** (fig. 9-5; v. tabla 9-1); la musculatura del segundo arco faríngeo da lugar al **músculo estapedio,** al músculo estilohioideo, al vientre posterior del músculo digástrico, a los músculos auriculares y a los **músculos de la expresión facial** (mímicos). La musculatura del tercer arco faríngeo forma el **músculo estilofaríngeo.** La musculatura del cuarto arco faríngeo origina los músculos **cricotiroideo, elevador del velo del paladar** y **constrictor de la faringe.** La musculatura del sexto arco faríngeo forma los músculos intrínsecos de la laringe.

Derivados de los nervios de los arcos faríngeos

Cada arco está inervado por su propio **par craneal** (PC). Los componentes eferentes viscerales especiales (branquiales) de los PC inervan los músculos derivados de los arcos faríngeos (fig. 9-6;

© Elsevier. Fotocopiar sin autorización es un delito.

Tabla 9-1 Estructuras derivadas de los componentes de los arcos faríngeos

ARCOS*	PARES CRANEALES	MÚSCULOS	ESTRUCTURAS ESQUELÉTICAS	LIGAMENTOS
Primero (mandibular)	Trigémino† (V par craneal)	Músculos de la masticación‡ Milohioideo y vientre anterior del digástrico Tensor del tímpano Tensor del velo del paladar	Martillo Yunque	Ligamento anterior del martillo Ligamento esfenomandibular
Segundo (hioideo)	Facial (VII par craneal)	Músculos de la expresión facial§ Estapedio Estilohioideo Vientre posterior del digástrico	Estribo Apófisis estiloides Asta menor del hueso hioides	Ligamento estilohioideo
Tercero	Glosofaríngeo (IX par craneal)	Estilofaríngeo	Asta mayor del hueso hioides	
Cuarto y sexto¶	Rama laríngea superior del nervio vago (X par craneal) Rama laríngea recurrente del nervio vago (X par craneal)	Cricotiroideo Elevador del velo del paladar Constrictores de la faringe Músculos intrínsecos de la laringe Músculos estriados del esófago	Cartílago tiroides Cartílago cricoides Cartílago aritenoides Cartílago corniculado Cartílago cuneiforme	

*Los derivados de las arterias de los arcos faríngeos se describen en el capítulo 13, figura 13-38.
†La rama oftálmica del quinto par craneal (V) no inerva ninguno de los componentes de los arcos faríngeos.
‡Temporal, masetero y pterigoideos medial y lateral.
§Buccinador, auricular, frontal, platisma del cuello, orbicular de los labios y orbicular de los párpados.
¶El quinto arco faríngeo a menudo es inexistente. Cuando está presente, tiene un carácter rudimentario y generalmente no presenta una barra central de cartílago reconocible. Los componentes cartilaginosos del cuarto y sexto arcos se fusionan y forman los cartílagos de la laringe.

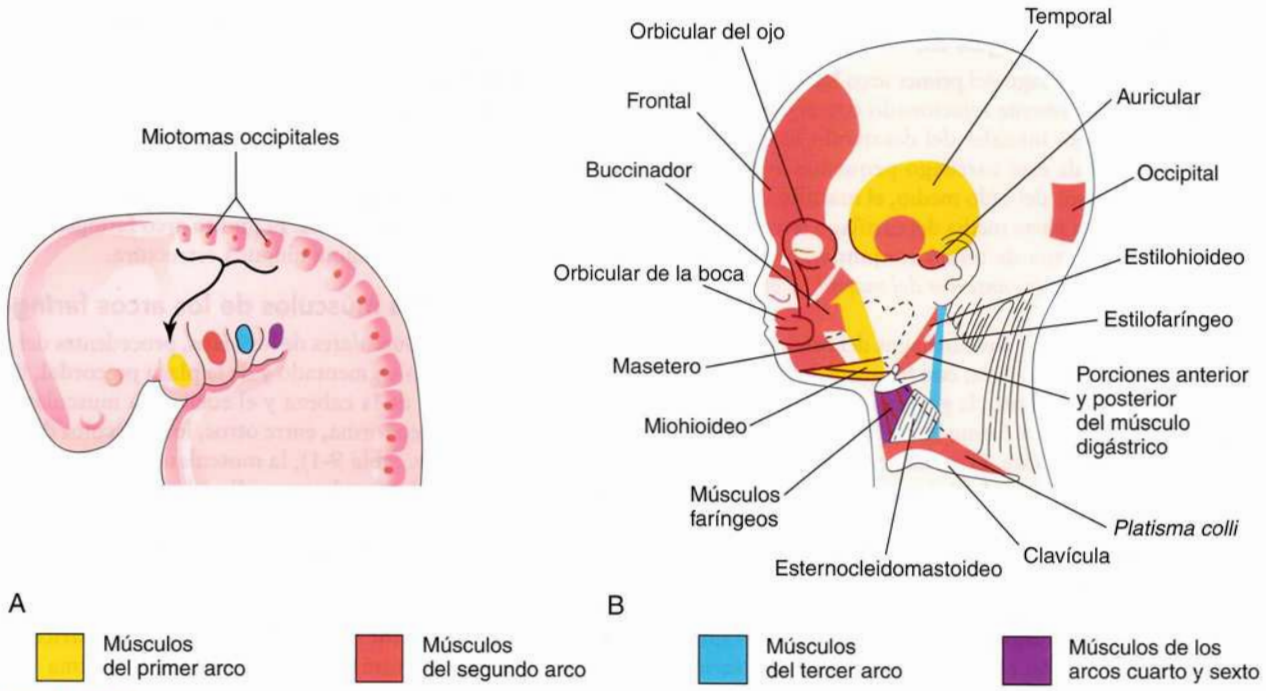

FIGURA 9-5 A, Visión lateral de las regiones de la cabeza, el cuello y el tórax de un embrión de 4 semanas, en la cual se muestran los músculos derivados de los arcos faríngeos. La *flecha* señala la vía que siguen los mioblastos desde los miotomas occipitales hasta formar la musculatura de la lengua. B, Esquema de las regiones de la cabeza y el cuello de un feto de 20 semanas, que muestra los músculos derivados de los arcos faríngeos. Se han eliminado diversas partes de los músculos platisma del cuello y esternocleidomastoideo para mostrar los músculos más profundos. Los mioblastos procedentes del segundo arco faríngeo migran desde el cuello hasta la cabeza, donde originan los músculos de la expresión facial. Estos músculos están inervados por el nervio facial (VII par craneal), que es el nervio correspondiente al segundo arco faríngeo.

v. tabla 9-1). Dado que el mesénquima procedente de los arcos faríngeos contribuye a la formación de la dermis y de las mucosas de la cabeza y el cuello, estas áreas están inervadas por nervios aferentes viscerales especiales.

La **piel facial** está inervada por el **nervio trigémino** (V par craneal). Sin embargo, sólo sus dos ramas caudales (maxilar y mandibular) inervan los derivados del primer arco faríngeo (v. fig. 9-6*B*). El V par craneal es el nervio sensitivo principal de la cabeza y el cuello y el nervio motor para los músculos de la masticación (v. tabla 9-1). Sus ramas sensitivas inervan la cara, los dientes y las mucosas de las cavidades nasales, el paladar, la boca y la lengua (v. fig. 9-6*C*).

El **nervio facial** (VII par craneal), el **nervio glosofaríngeo** (IX par craneal) y el **nervio vago** (X par craneal) inervan, respectivamente, los arcos segundo, tercero y cuarto a sexto (caudal). El cuarto arco está inervado por la rama laríngea superior del nervio vago (X par craneal) y por su rama laríngea recurrente. La distribución cutánea de los nervios de los arcos faríngeos segundo a sexto es escasa (v. fig. 9-6*C*), pero inervan las mucosas de la lengua, la faringe y la laringe.

BOLSAS FARÍNGEAS

La **faringe primitiva**, derivada del intestino primitivo anterior, se amplía en sentido craneal, donde se une al **estomodeo** (v. figs. 9-3*A* y *B*, y 9-4*B*), y se estrecha en sentido caudal para unirse al esófago. El endodermo de la faringe reviste las porciones internas de los arcos faríngeos y las **bolsas faríngeas** (v. figs. 9-1*H* a *J* y 9-3*B* y *C*). Las bolsas se desarrollan entre los arcos en una secuencia craneocaudal. Por ejemplo, el primer par de bolsas se sitúa entre el primer y el segundo arco faríngeo. Hay cuatro pares de bolsas faríngeas bien definidos: el quinto par es rudimentario o inexistente. El endodermo de las bolsas contacta con el ectodermo de las hendiduras faríngeas y junto con él forma las **membranas faríngeas** de doble capa que separan las bolsas faríngeas de las hendiduras faríngeas (v. figs. 9-1*H* y 9-3*C*). *Para la formación de los arcos y las bolsas se necesita la expresión del gen TBX2 en estos tejidos.*

Derivados de las bolsas faríngeas

El revestimiento epitelial endodérmico de las bolsas faríngeas origina órganos importantes de la cabeza y el cuello.

Primera bolsa faríngea

La primera bolsa faríngea se expande y forma un **receso tubotimpánico** alargado (fig. 9-7*B*). La porción distal expandida de este receso establece contacto con la primera hendidura faríngea y más adelante contribuye a la formación de la **membrana timpánica** (tímpano). La cavidad del receso tubotimpánico se convierte en la **cavidad timpánica** y en el **antro mastoideo.** La conexión del receso tubotimpánico con la faringe se alarga gradualmente y finalmente forma el **tubo faringotimpánico** (trompa auditiva).

Segunda bolsa faríngea

Aunque la segunda bolsa faríngea queda prácticamente obliterada a medida que se desarrolla la amígdala palatina, parte de la cavidad de esta bolsa se mantiene en forma de **seno amigdalino** (fosa amigdalina), una depresión entre los **arcos palatogloso** y **palatofaríngeo** (fig. 9-8; v. fig. 9-7*C*). El endodermo de la segunda bolsa prolifera y crece hacia el mesénquima subyacente. Las

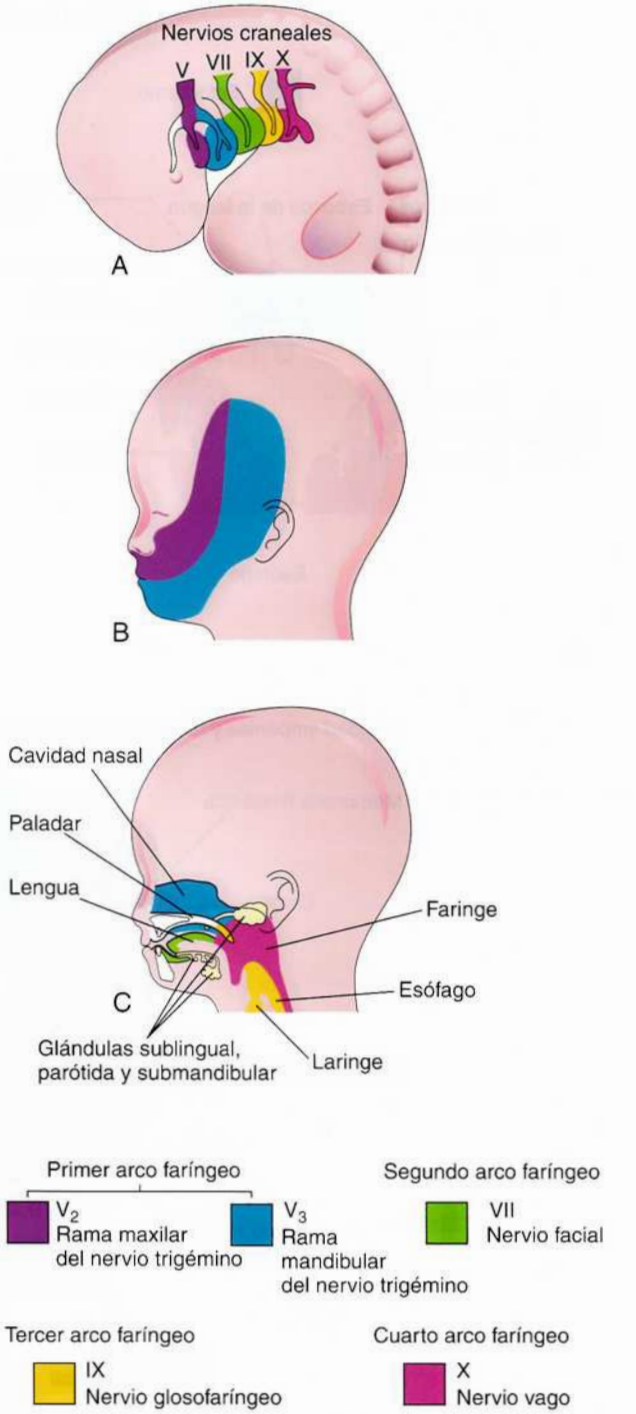

FIGURA 9-6 A, Visión lateral de las regiones de la cabeza, el cuello y el tórax de un embrión de 4 semanas, en la cual se muestran los pares craneales relacionados con los arcos faríngeos. B, Esquema de las regiones de la cabeza y el cuello de un feto de 20 semanas; se representa la distribución superficial de las dos ramas caudales del nervio correspondiente al primer arco faríngeo (V par craneal). C, Corte sagital de la cabeza y el cuello del feto en el que se muestra la distribución profunda de las fibras sensitivas de los nervios correspondientes a los dientes y la mucosa de la lengua, la faringe, la cavidad nasal, el paladar y la laringe.

© Elsevier. Fotocopiar sin autorización es un delito.

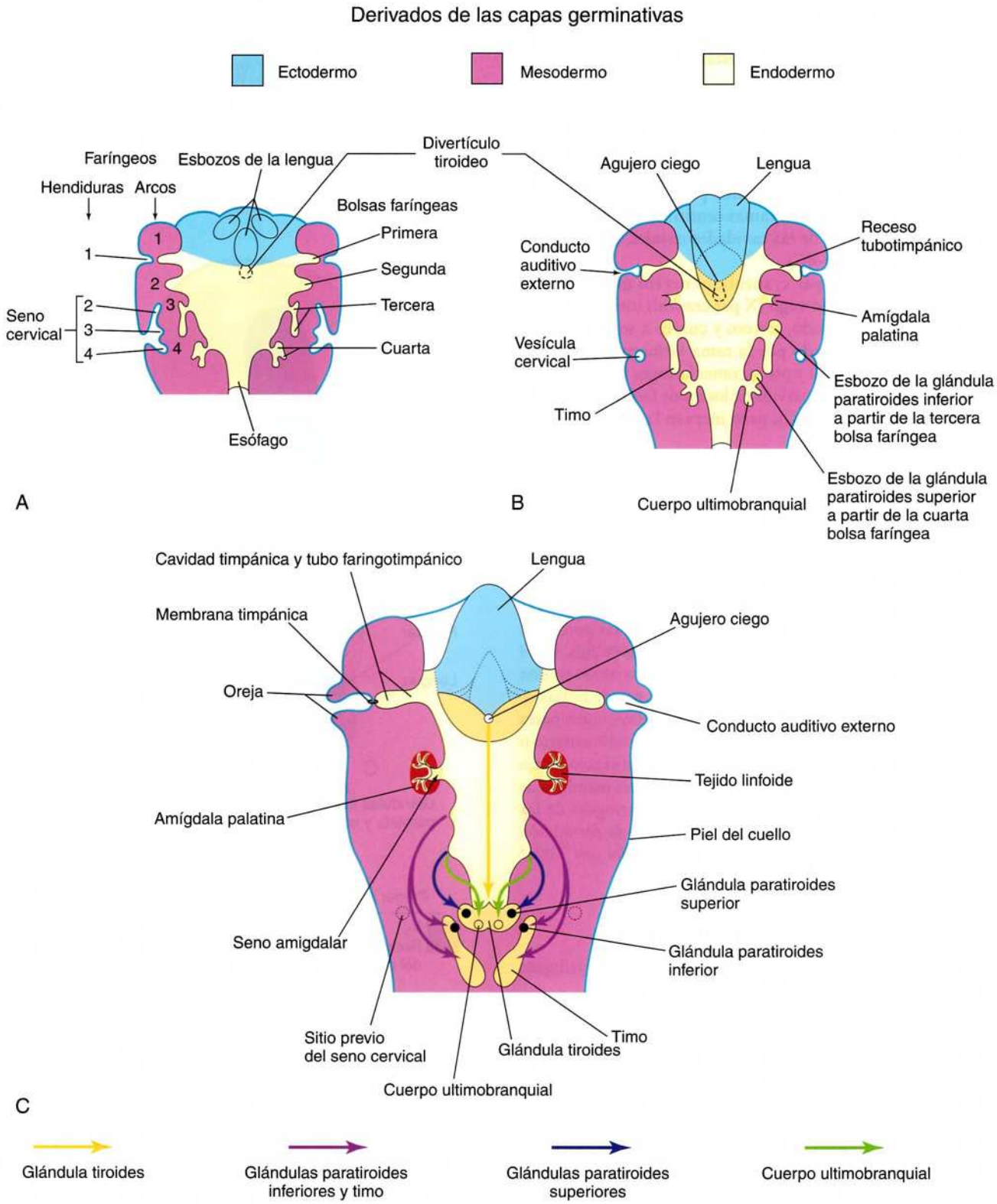

FIGURA 9-7 Cortes horizontales esquemáticos en los niveles mostrados en la figura 9-5A, con ilustración de las estructuras del adulto derivadas de las bolsas faríngeas. **A,** A las 5 semanas. Se puede observar que el segundo arco faríngeo crece sobre el tercer y cuarto arcos y entierra los surcos faríngeos segundo a cuarto en el seno cervical. **B,** A las 6 semanas. **C,** A las 7 semanas. Se puede apreciar la migración del timo hacia el cuello, así como las glándulas tiroides y paratiroides en desarrollo *(flechas)*.

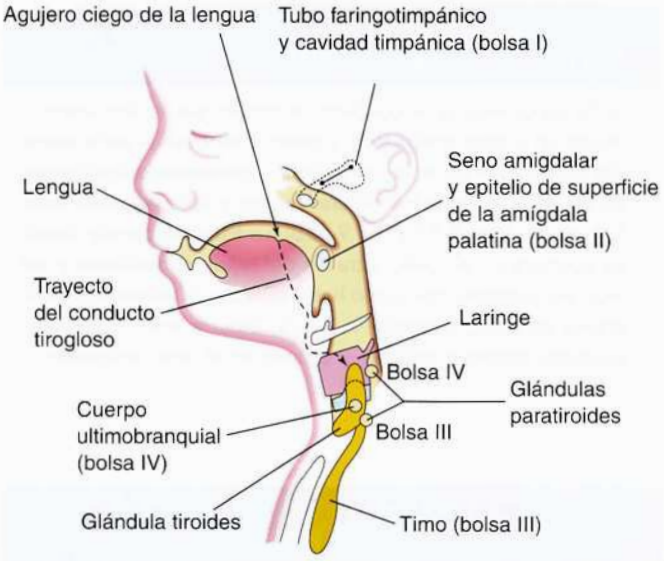

FIGURA 9-8 Corte sagital esquemático de las regiones de la cabeza, el cuello y la parte superior del tórax de un feto de 20 semanas que muestra las estructuras del adulto que proceden de las bolsas faríngeas, así como el descenso de la glándula tiroides hacia el cuello *(línea discontinua)*.

partes centrales de estas yemas se fragmentan para formar las **criptas amigdalinas** (depresiones similares a pequeñas fosas). El endodermo de la bolsa forma el epitelio de superficie y reviste las criptas amigdalinas. Aproximadamente a las 20 semanas, el mesénquima que rodea las criptas se diferencia en **tejido linfoide,** que al poco tiempo se organiza en los **nódulos linfáticos** de la amígdala palatina (v. fig. 9-7C). El infiltrado inicial de células linfoides ocurre aproximadamente hacia el séptimo mes, mientras que los centros germinales se forman en el período neonatal y los centros germinales activos a lo largo del primer año de vida.

Tercera bolsa faríngea

La tercera bolsa faríngea se expande y desarrolla una parte bulbar dorsal sólida y una parte hueca ventral y alargada (v. fig. 9-7*B*). Su conexión con la faringe queda reducida a un conducto estrecho que pronto degenera. Hacia la sexta semana, el epitelio de cada *parte bulbar dorsal de la bolsa* comienza a diferenciarse en una **glándula paratiroides inferior.** En este momento prolifera el *epitelio de las porciones ventrales alargadas de la bolsa,* obliterando sus cavidades. Estas porciones se unen en el plano medio y forman el **timo**, que es un órgano linfoide primario (v. fig. 9-7C). La estructura bilobulada de este órgano linfático se mantiene a lo largo de toda la vida, estando este órgano discretamente encapsulado.

Cada lóbulo muestra sus propios sistemas de vascularización sanguínea, drenaje linfático e inervación. El **timo** y las **glándulas paratiroides inferiores** en desarrollo pierden sus conexiones con la faringe cuando el encéfalo y las estructuras asociadas se expanden rostralmente al tiempo que la faringe y las estructuras cardíacas se expanden en dirección caudal. Los derivados de la segunda a cuarta bolsa faríngea también se desplazan caudalmente. Al final, las **glándulas paratiroides** se separan del timo y quedan localizadas en la superficie dorsal de la glándula tiroides (v. figs. 9-7C y 9-8). *Las vías de señalización del factor de crecimiento fibroblástico, que actúan a través del sustrato 2 del receptor del factor de crecimiento fibroblástico (FRS2), están implicadas en el desarrollo del timo y de las glándulas paratiroides.*

Histogénesis del timo

Este órgano linfoide primario se desarrolla a partir de células epiteliales que proceden del endodermo del tercer par de bolsas faríngeas y del mesénquima en el cual crecen los tubos epiteliales. Al poco tiempo, estos tubos se convierten en cordones sólidos que proliferan y originan ramas laterales. Cada rama lateral se convierte en el eje central de un lóbulo del timo. Algunas células de los cordones epiteliales se acaban disponiendo alrededor de un punto central y forman pequeños grupos celulares denominados **corpúsculos tímicos** (corpúsculos de Hassall). Otras células de los cordones epiteliales se dispersan, pero retienen las conexiones entre sí y forman un retículo epitelial. El mesénquima que queda entre los cordones epiteliales forma tabiques incompletos finos entre los lóbulos.

Al poco tiempo aparecen **linfocitos** que rellenan los intersticios entre las células epiteliales. Los linfocitos proceden de las **células pluripotenciales hematopoyéticas.** El primordio tímico está rodeado por una capa delgada de mesénquima, esencial para su desarrollo. Las **células de la cresta neural** también contribuyen a la organogénesis tímica.

El crecimiento y desarrollo del timo no son completos en el momento del nacimiento. El timo es un órgano relativamente grande durante el período perinatal y se puede extender a través de la abertura torácica superior a la base del cuello. Cuando se alcanza la pubertad, el timo comienza a disminuir relativamente de tamaño, involucionando. En la edad adulta no se identifica fácilmente debido a la infiltración de la corteza tímica por tejido adiposo. Sin embargo, todavía es un órgano funcional e importante para el mantenimiento de un estado de salud adecuado. Además de segregar hormonas tímicas, el timo estimula a los **timocitos** (precursores de los linfocitos T) antes de su liberación hacia la periferia.

Cuarta bolsa faríngea

La cuarta bolsa faríngea se expande para formar las partes bulbar dorsal y ventral alargada (v. figs. 9-7 y 9-8). Su conexión con la faringe queda reducida a un estrecho conducto que degenera al poco tiempo. Hacia la sexta semana, cada parte dorsal se transforma en una **glándula paratiroides superior** que se localiza en la superficie dorsal de la glándula tiroides. Dado que las glándulas paratiroides procedentes de las terceras bolsas faríngeas acompañan al timo, adoptan finalmente una posición más inferior que las procedentes de las cuartas bolsas faríngeas (v. fig. 9-8).

Histogénesis de las glándulas paratiroides y tiroides

El epitelio de las partes dorsales de la tercera y cuarta bolsas faríngeas prolifera durante la quinta semana y forma pequeños nódulos en el extremo dorsal de cada bolsa. Al poco tiempo, el mesénquima vascular crece hacia estos nódulos y forma una red capilar. Las *células principales* se diferencian durante el período embrionario y se hacen activamente funcionales en la regulación del metabolismo fetal del calcio. Las **células oxífilas** de la glándula paratiroides se diferencian entre 5 y 7 años después del nacimiento.

La parte ventral alargada de cada cuarta bolsa faríngea se transforma en el **cuerpo ultimofaríngeo** que se fusiona con la glándula tiroides (v. fig. 9-8). Sus células se diseminan en el interior del tiroides y originan las **células parafoliculares,** que también se denominan células C para indicar que producen **calcitonina,** una hormona que disminuye la concentración sanguínea del calcio. Las **células C** se diferencian a partir de las **células de**

© Elsevier. Fotocopiar sin autorización es un delito.

la cresta neural, que migran desde los arcos faríngeos hacia el cuarto par de bolsas faríngeas. *El factor de transcripción hélice-bucle-hélice básico (bHLH) MASH1 regula la diferenciación de las células C.*

HENDIDURAS FARÍNGEAS

7 Las regiones de la cabeza y el cuello del embrión humano muestran durante la cuarta y quinta semanas cuatro surcos (hendiduras) faríngeos a cada lado (v. figs. 9-1*B* a *D*, y 9-2). Estos surcos separan externamente los arcos faríngeos. Solamente hay un par de hendiduras que contribuyen a las estructuras posnatales; el primer par persiste en forma de **meato acústico externo** (conducto auditivo externo; v. fig. 9-7*C*). Las demás se localizan en una depresión parecida a una hendidura (**seno cervical**) y normalmente quedan borradas junto con el seno a medida que se desarrolla el cuello (v. fig. 9-4*A*, *D* y *F*). Los defectos congénitos de la segunda hendidura son relativamente frecuentes.

MEMBRANAS FARÍNGEAS

7 Las membranas faríngeas aparecen en el suelo de las hendiduras faríngeas (v. figs. 9-1*H* y 9-3*C*). Estas membranas se forman en las zonas en que los epitelios de las hendiduras y de las bolsas se aproximan entre sí. Al poco tiempo, el mesénquima infiltra y separa el endodermo de las bolsas y el ectodermo de las hendiduras. Solamente hay un par de membranas que contribuye a la formación de las estructuras del adulto; la primera membrana faríngea, junto con la capa intermedia de mesénquima, se convierte en la **membrana timpánica** (v. fig. 9-7*C*).

SENOS CERVICALES (BRANQUIALES)

Los **senos cervicales externos** son infrecuentes y se deben, en casi todos los casos, a la falta de obliteración de la segunda hendidura faríngea y del seno cervical (figs. 9-9*D* y 9-10*A* y *B*). Típicamente, el seno cervical se abre a lo largo del borde anterior del músculo esternocleidomastoideo en el tercio inferior del cuello. Se observan anomalías en las demás hendiduras faríngeas en, aproximadamente, el 5% de los recién nacidos. Los senos cervicales externos se detectan a menudo durante la lactancia por la eliminación de un material mucoso a partir de ellos (v. fig. 9-10*A*). Estos **senos cervicales externos** son bilaterales en, aproximadamente, el 10% de los recién nacidos afectados y a menudo se asocian con senos auriculares.

Los **senos cervicales internos** se abren en el seno amigdalino o en la proximidad del arco palatofaríngeo (fig. 9-9*D* y *F*). Estos senos son infrecuentes y en casi todos los casos se deben a la persistencia de la parte proximal de la segunda bolsa faríngea. Normalmente, esta bolsa desaparece a medida que se desarrolla la amígdala palatina; su derivado normal es el seno amigdalino.

FÍSTULA CERVICAL (BRANQUIAL)

La fístula cervical es un conducto anómalo que se abre internamente en el **seno amigdalino** y externamente en la parte lateral del cuello. Este conducto se debe a la persistencia de diversas partes de la segunda hendidura faríngea y de la segunda bolsa faríngea (v. figs. 9-9*E* y *F*, y 9-10*B*). La fístula asciende desde su abertura en el cuello a través del tejido subcutáneo y del músculo platisma del cuello hasta alcanzar la **adventicia de la arteria carótida.** Después, la fístula discurre entre las arterias carótidas interna y externa, y se abre en el seno amigdalino.

FÍSTULA DEL SENO PIRIFORME

Parece que la fístula del seno piriforme es el resultado de la persistencia de restos del **cuerpo ultimofaríngeo** en su trayecto hasta la glándula tiroides (v. figs. 9-7*C* y 9-8).

QUISTES CERVICALES (BRANQUIALES)

Restos de diversas partes del seno cervical, de la segunda hendidura faríngea, o de ambos, pueden persistir y crear un quiste esférico o alargado (v. fig. 9-9*F*). Aunque estos quistes se pueden asociar con senos cervicales y pueden drenar a través de ellos, los quistes cervicales se localizan a menudo de manera libre en el cuello inmediatamente por debajo del ángulo de la mandíbula. No obstante, también pueden desarrollarse en cualquier punto a lo largo del borde anterior del músculo esternocleidomastoideo. En general, los **quistes cervicales** no se manifiestan clínicamente hasta la niñez tardía o los primeros años de la edad adulta, cuando provocan la aparición en el cuello de una tumefacción indolora y que aumenta lentamente de tamaño (fig. 9-11). Los quistes crecen porque en su interior se acumulan líquido y restos celulares procedentes de la descamación de su revestimiento epitelial (fig. 9-12).

VESTIGIOS CERVICALES (BRANQUIALES)

Normalmente, los cartílagos faríngeos desaparecen excepto en las partes que forman los ligamentos o huesos; no obstante, en casos poco habituales aparecen bajo la piel restos cartilaginosos u óseos de los cartílagos de los arcos faríngeos, en la parte lateral del cuello (fig. 9-13). Generalmente, estos restos se localizan por delante del tercio inferior del músculo esternocleidomastoideo (v. fig. 9-9*F*).

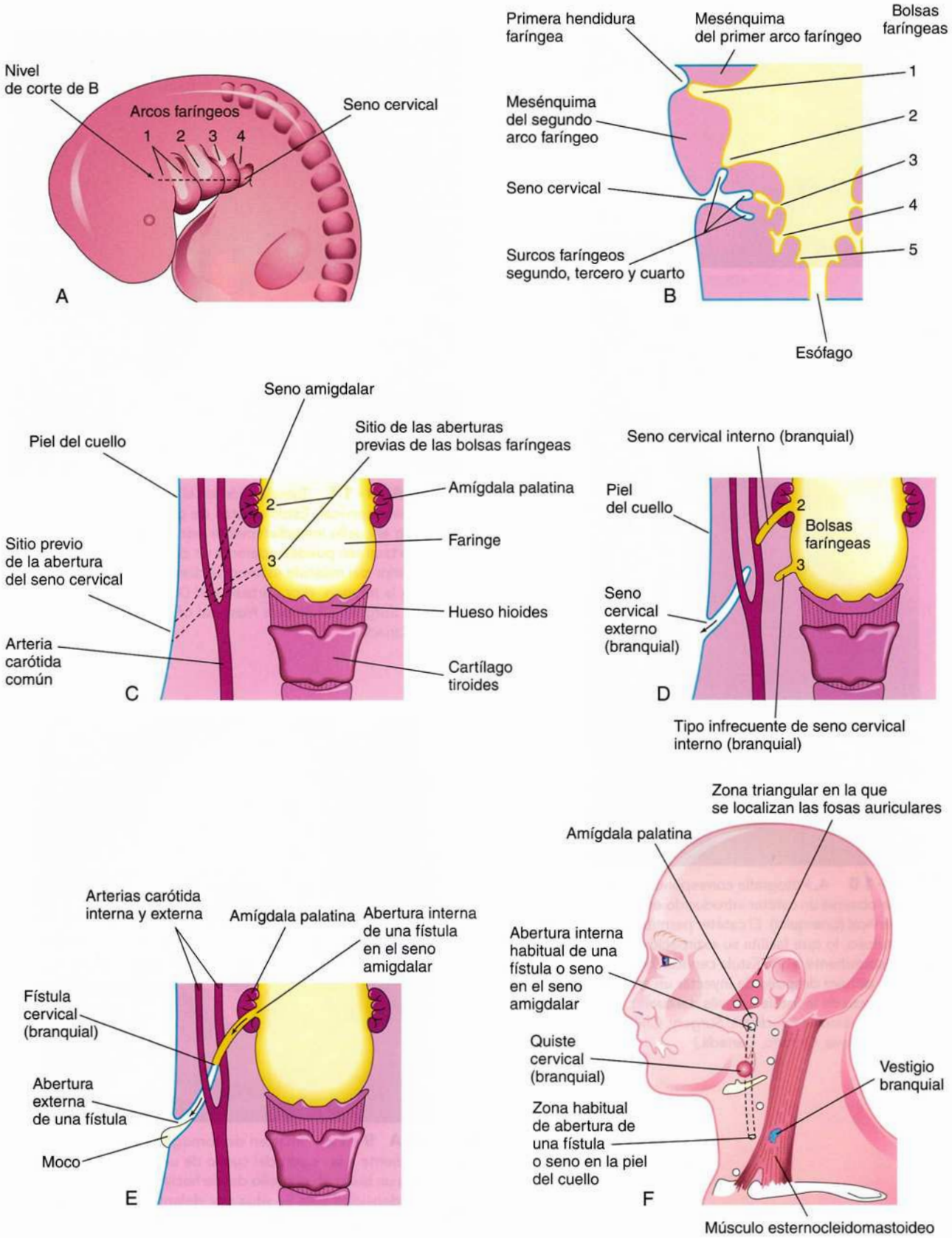

FIGURA 9-9 A, Visión lateral de las regiones de la cabeza, el cuello y el tórax de un embrión de 5 semanas que muestra el seno cervical presente normalmente en esta fase. B, Corte horizontal del embrión en el nivel mostrado en A, donde se ilustra la relación existente entre el seno cervical y los arcos y bolsas faríngeos. C, Representación esquemática de las regiones faríngea y cervical del adulto que muestra los sitios primitivos de abertura del seno cervical y de las bolsas faríngeas. Las *líneas discontinuas* indican los posibles trayectos de las fístulas cervicales. D, Un esquema similar en que se muestran los fundamentos embriológicos de diversos tipos de seno cervical. E, Representación esquemática de una fístula cervical debida a la persistencia de diversas partes de la segunda hendidura faríngea y de la segunda bolsa faríngea. F, Representación esquemática en que se muestran los posibles sitios de quistes cervicales y de las aberturas de los senos y fístulas cervicales. También se ilustra un vestigio branquial (v. fig. 9-13).

© Elsevier. Fotocopiar sin autorización es un delito.

FIGURA 9-10 A, Fotografía correspondiente al cuello de un niño en la que se observa un catéter introducido en la abertura externa de una fístula cervical (branquial). El catéter permite definir la longitud del trayecto fistuloso, lo que facilita su extirpación quirúrgica. B, Fistulograma correspondiente a una fístula cervical (branquial) completa. La radiografía se obtuvo después de inyectar un medio de contraste que señala el trayecto de la fístula a través del cuello. *(Por cortesía del Dr. Pierre Soucy, Division of Paediatric Surgery, Children's Hospital of Eastern Ontario, Ottawa, Ontario, Canadá.)*

FIGURA 9-11 Tumefacción en el cuello de un niño causada por un quiste cervical. Estos quistes de gran tamaño se localizan a menudo en el cuello inmediatamente por debajo del ángulo mandibular, pero también pueden aparecer en cualquier zona a lo largo del borde anterior del músculo esternocleidomastoideo, como ocurre en el caso de la imagen. *(Por cortesía del Dr. Pierre Soucy, Division of Paediatric Surgery, Children's Hospital of Eastern Ontario, Ottawa, Ontario, Canadá.)*

FIGURA 9-12 Imagen de tomografía computarizada (TC) correspondiente a la región del cuello de una mujer de 24 años que presentaba un bulto en el cuello desde hacía 2 meses. El quiste cervical (Q) de densidad baja se sitúa por delante del músculo esternocleidomastoideo (E). Se observan la arteria carótida externa *(flecha)* y la vena yugular externa *(flecha discontinua)*. *(Por cortesía del Dr. Gerald S. Smyser, Altru Health System, Grand Forks, ND.)*

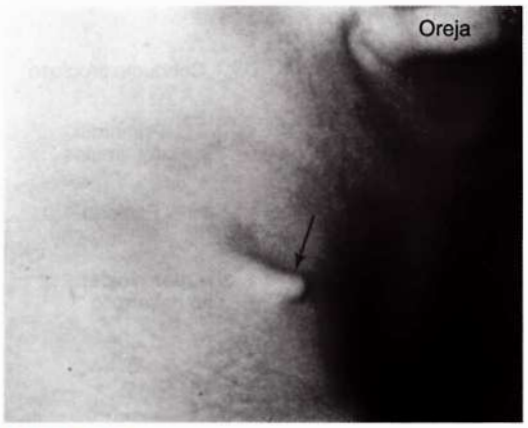

FIGURA 9-13 Vestigio branquial cartilaginoso *(flecha)* bajo la piel del cuello de un niño (v. fig. 9-9F). (*Tomada de Raffensperger JG:* Swenson's pediatric surgery, *5.ª ed. New York, Appleton-Century-Crofts, 1990. Por cortesía de Appleton-Century-Crofts.*)

SÍNDROME DEL PRIMER ARCO FARÍNGEO

El desarrollo anómalo de los componentes del primer arco faríngeo da lugar a diversas anomalías congénitas en ojos, oídos, mandíbula y paladar que, en conjunto, constituyen el síndrome del primer arco faríngeo (fig. 9-14). Se considera que este síndrome es el resultado de la migración insuficiente de células de la cresta neural hacia el primer arco durante la cuarta semana. El síndrome del primer arco faríngeo cursa con dos manifestaciones clínicas principales:

El **síndrome de Treacher Collins** (disostosis mandibulofacial), que es un trastorno autosómico dominante caracterizado por **hipoplasia malar** (desarrollo insuficiente de los huesos cigomáticos de la cara) asociada con **fisuras palpebrales** inclinadas hacia abajo, defectos en los párpados inferiores, deformidades en las orejas y, en ocasiones, alteraciones en los oídos medio e interno.

El gen TCOF1 (Treacher Collins-Franceschetti syndrome 1 gene) *es el responsable de la producción de una proteína denominada treacle. La proteína treacle está implicada en la biogénesis del ARN ribosómico que contribuye al desarrollo de los huesos y el cartílago de la cara. La mutación del gen TCOF1 se asocia con el síndrome de Treacher Collins.*

La **secuencia de Pierre Robin**, que suele aparecer *de novo* en la mayoría de los pacientes y se asocia con **hipoplasia** (desarrollo insuficiente) de la mandíbula, paladar hendido y defectos en ojos y oídos. En raros casos se hereda siguiendo un patrón autosómico dominante. En el complejo morfogenético de Robin, el defecto inicial es una mandíbula pequeña **(micrognatia)**, que origina el desplazamiento de la lengua en dirección posterior y la obstrucción del cierre completo de los procesos palatinos, lo que provoca una **fisura palatina bilateral** (v. figs. 9-39 y 9-40).

FIGURA 9-14 Imagen de un lactante con síndrome del primer arco, un patrón de malformaciones congénitas que se debe a la migración insuficiente de las células de la cresta neural hacia el primer arco faríngeo. Se puede observar la oreja deformada, el apéndice preauricular, el defecto en la mejilla entre la oreja y la boca, la hipoplasia (desarrollo insuficiente) de la mandíbula y la macrostomía (boca grande).

SÍNDROME DE DIGEORGE

Los lactantes con síndrome de DiGeorge nacen sin timo y sin glándulas paratiroides, y muestran además defectos en los infundíbulos de salida cardíacos. En algunos casos se ha observado tejido glandular ectópico (fig. 9-15). Desde el punto de vista clínico, la enfermedad se caracteriza por *hipoparatiroidismo congénito,* aumento de susceptibilidad a las infecciones (debido a inmunodeficiencia y, específicamente, a un defecto en la función de los linfocitos T), anomalías congénitas en la boca (acortamiento del philtrum del labio superior [deformidad «en boca de pez»]), orejas dentadas y de implantación baja, hendiduras nasales, hipoplasia tiroidea y anomalías cardíacas (defectos en el cayado aórtico y en el corazón). Las características de este síndrome son sumamente variables, pero la mayoría de los niños posee algunos de los rasgos clásicos previamente descritos. Sólo el 1,5% de los lactantes padece la forma completa del déficit de linfocitos T y aproximadamente el 30% sólo presenta un déficit parcial.

El síndrome de DiGeorge se debe al hecho de que las bolsas faríngeas tercera y cuarta no se diferencian en la formación del timo y de las glándulas paratiroides debido a una alteración en la señalización entre el endodermo faríngeo y las células de la cresta neural adyacentes. Las anomalías faciales se deben principalmente al desarrollo anormal de los componentes del primer arco a causa de la disrupción de las células de la cresta neural, mientras que las anomalías cardíacas aparecen en las zonas ocupadas normalmente por las células de la cresta neural. *En la mayoría de los casos, el síndrome de DiGeorge se debe a una microdeleción en la región q11.2 del cromosoma 22 (que inactiva los genes TBX1, HIRA y UFDIL) y a defectos en las células de la cresta neural.*

© Elsevier. Fotocopiar sin autorización es un delito.

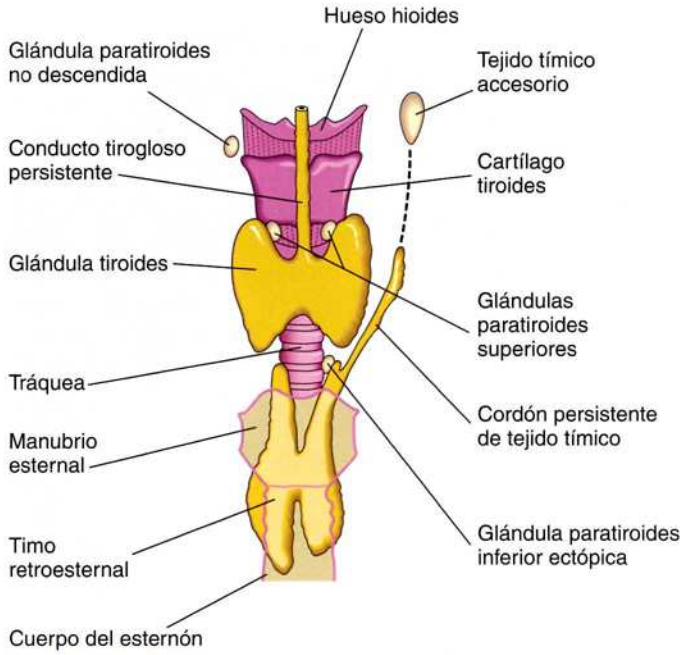

FIGURA 9-15 Visión anterior de la glándula tiroides, el timo y las glándulas paratiroides, con ilustración de las diversas anomalías congénitas que pueden aparecer.

TEJIDO TÍMICO ACCESORIO

En el cuello puede persistir una masa aislada de tejido tímico, a menudo en la proximidad de una de las glándulas paratiroides inferiores (v. fig. 9-15). Este tejido se separa del timo en desarrollo a medida que se desplaza caudalmente en el cuello.

GLÁNDULAS PARATIROIDES ECTÓPICAS

La localización de las glándulas paratiroides es muy variable. Se pueden localizar en cualquier punto cercano al tiroides o al timo, o bien en su interior. Las glándulas paratiroides superiores tienen una posición más constante que las inferiores. En ocasiones, una glándula paratiroides inferior permanece en la proximidad de la bifurcación de la arteria carótida común. En otros casos se puede localizar en el tórax.

NÚMERO ANÓMALO DE LAS GLÁNDULAS PARATIROIDES

De manera infrecuente se pueden observar más de cuatro glándulas paratiroides. Posiblemente, las **glándulas paratiroides supernumerarias** se deben a la división de los primordios de las glándulas originales. La ausencia de una glándula paratiroides se debe a la falta de diferenciación de uno de los primordios o a la atrofia de una glándula en las fases iniciales de su desarrollo.

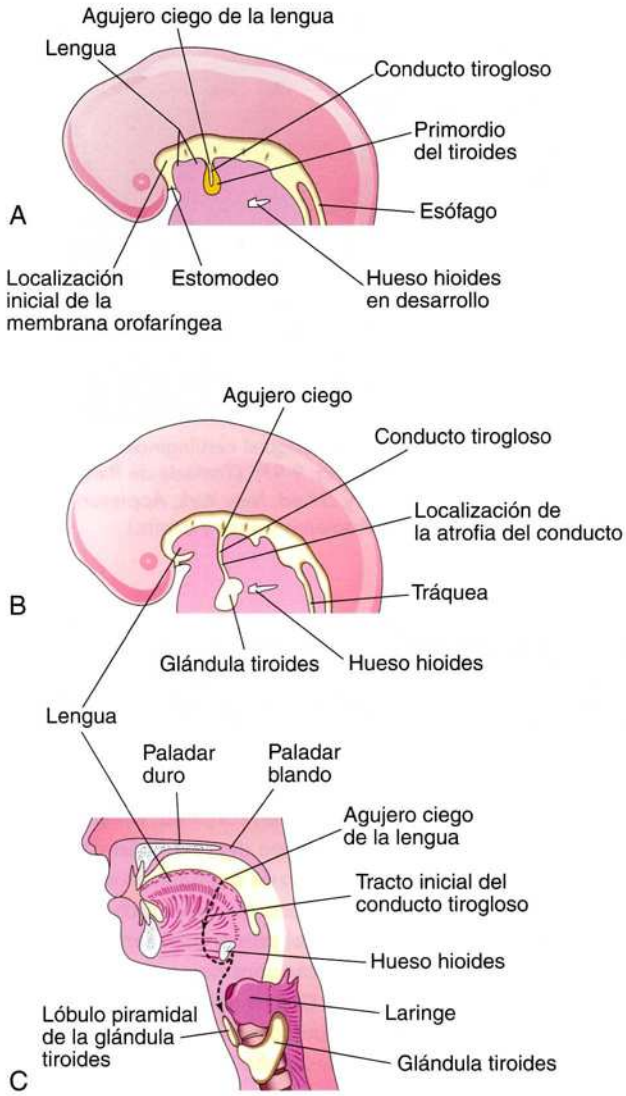

FIGURA 9-16 Desarrollo de la glándula tiroides. **A** y **B**, Cortes sagitales esquemáticos correspondientes a las regiones de la cabeza y el cuello de embriones de 5 y 6 semanas, respectivamente; se ilustran también las fases sucesivas del desarrollo de la glándula tiroides. **C**, Corte similar de la cabeza y el cuello de un adulto que muestra el trayecto seguido por la glándula tiroides en su proceso de descenso embrionario (indicado por el trayecto previo del conducto tirogloso).

DESARROLLO DE LA GLÁNDULA TIROIDES

7

La **glándula tiroides** es el primer órgano endocrino que se desarrolla en el embrión. Comienza a formarse bajo la influencia de las vías de señalización del factor de crecimiento fibroblástico, aproximadamente 24 días después de la fecundación, a partir de un engrosamiento endodérmico en la línea media, en el suelo de la faringe primitiva. Dicho engrosamiento forma con rapidez una pequeña evaginación que corresponde al **primordio del tiroides** (fig. 9-16*A*).

A medida que el embrión y la lengua crecen, la glándula tiroides en desarrollo desciende en el cuello y pasa ventralmente al hueso hioides y los cartílagos laríngeos en desarrollo. Durante un breve período de tiempo, la glándula tiroides se mantiene conectada a la lengua por un conducto estrecho, el **conducto tirogloso**

FIGURA 9-17 Superficie anterior de la glándula tiroides disecada de un adulto, donde se muestra la persistencia del conducto tirogloso. Se puede observar el lóbulo piramidal ascendiendo desde el borde superior del istmo de la glándula. Dicho lóbulo representa una parte del extremo inferior del conducto tirogloso en cuyo interior se ha formado tejido tiroideo.

(v. fig. 9-16*A* y *B*). Al principio, el primordio del tiroides es hueco, pero en poco tiempo se convierte en una masa celular sólida que se divide en los lóbulos derecho e izquierdo, conectados entre sí por el **istmo de la glándula tiroides** (fig. 9-17), que se localiza por delante del segundo y tercer anillos traqueales en desarrollo.

Hacia la séptima semana, la glándula tiroides ha asumido su forma definitiva y generalmente ha alcanzado su localización final en el cuello (v. fig. 9-16*C*). En este momento, lo habitual es que el **conducto tirogloso** haya degenerado y desaparecido. La abertura proximal del conducto tirogloso persiste a modo de una pequeña depresión en el dorso (superficie posterosuperior) de la lengua, el denominado **agujero ciego** (v. fig. 9-16D). En aproximadamente el 50% de las personas, la glándula tiroides muestra un **lóbulo piramidal** que se extiende cranealmente desde el istmo. Este lóbulo puede estar unido al hueso hioides mediante tejido fibroso, músculo liso, o ambos.

Histogénesis de la glándula tiroides

El primordio del tiroides consiste en una masa sólida de células endodérmicas. Este agrupamiento celular se fragmenta más adelante en una red de cordones epiteliales a medida que es invadido por el mesénquima vascular circundante. Hacia la semana 10, estos cordones epiteliales se han dividido en grupos celulares pequeños. Poco tiempo después se forma una luz en cada uno de los grupos celulares y las células que la rodean se disponen en una sola capa, formando los **folículos tiroideos.** Durante la semana 11 comienza a aparecer coloide (material semilíquido) en el interior de los folículos; más adelante es posible demostrar la concentración de yodo y la síntesis de hormonas tiroideas. Hacia la semana 20 comienzan a aumentar las concentraciones de las **hormonas estimulantes del tiroides** (TSH) y **tiroxina** fetales, y a las 35 semanas alcanzan valores correspondientes al adulto.

HIPOTIROIDISMO CONGÉNITO

El hipotiroidismo congénito es *el trastorno metabólico más frecuente de los recién nacidos.* Es un **cuadro heterogéneo** respecto al cual se han identificado varios genes candidatos, incluyendo el receptor de la TSH y los factores de transcripción tiroideos (*TTF-1*, *TTF-2* y *PAX8*). El hipotiroidismo congénito, si no es tratado, puede ocasionar trastornos del desarrollo nervioso e infertilidad. Se ha observado un aumento en la incidencia de anomalías renales y de las vías urinarias en los lactantes con **hipotiroidismo congénito.**

QUISTES Y SENOS DEL CONDUCTO TIROGLOSO

Se pueden formar quistes en cualquier punto del trayecto del **conducto tirogloso** (fig. 9-18). Habitualmente, el conducto tirogloso se atrofia y desaparece, pero en algunos casos persisten restos de este conducto que forman un quiste en la lengua o en la parte anterior del cuello, justo por debajo del hueso hioides (fig. 9-19). La mayoría de los quistes del conducto tirogloso se manifiestan clínicamente hacia los 5 años. A menos que esta lesión se infecte, en la mayoría de los casos es asintomática. La tumefacción provocada por un **quiste del conducto tirogloso** suele evolucionar en forma de una masa indolora y móvil que aumenta de tamaño progresivamente (fig. 9-20; v. figs. 9-18 y 9-19*A* y *B*). El quiste puede contener algo de tejido tiroideo. Cuando se produce una infección del quiste, se puede abrir a través de la piel y provocar una **fístula del conducto tirogloso**, que generalmente aflora en el plano medio del cuello, por delante de los cartílagos laríngeos.

GLÁNDULA TIROIDES ECTÓPICA

La **glándula tiroides ectópica** es una anomalía congénita infrecuente que se suele localizar en el trayecto del conducto tirogloso (v. fig. 9-16*C*). El **tejido glandular tiroideo lingual** es el tejido tiroideo ectópico más frecuente; se observan **masas intralinguales de tejido tiroideo** hasta en el 10% de las autopsias, aunque dichas masas sólo tienen relevancia clínica en alrededor de 1 de cada 4.000 personas con enfermedad tiroidea.

El desplazamiento incompleto de la glándula tiroides da origen a una **glándula tiroides sublingual**, que aparece en una zona alta del cuello, en el hueso hioides o inmediatamente por debajo de éste (figs. 9-21 y 9-22). En el 70% de los casos, la glándula tiroides sublingual ectópica es el único tejido tiroideo existente. *Es importante diferenciar desde el punto de vista clínico la glándula tiroides ectópica del quiste del conducto tirogloso y del tejido tiroideo accesorio, con objeto de evitar la extirpación quirúrgica inadvertida de la glándula tiroides.* En los casos en que no se tiene en cuenta esta posibilidad, la extirpación de todo el tejido tiroideo obligará al paciente a depender permanentemente del tratamiento con hormona tiroidea exógena. Es frecuente que se utilice la exploración ecográfica para detectar la posibilidad de una glándula tiroides sublingual ectópica.

© Elsevier. Fotocopiar sin autorización es un delito.

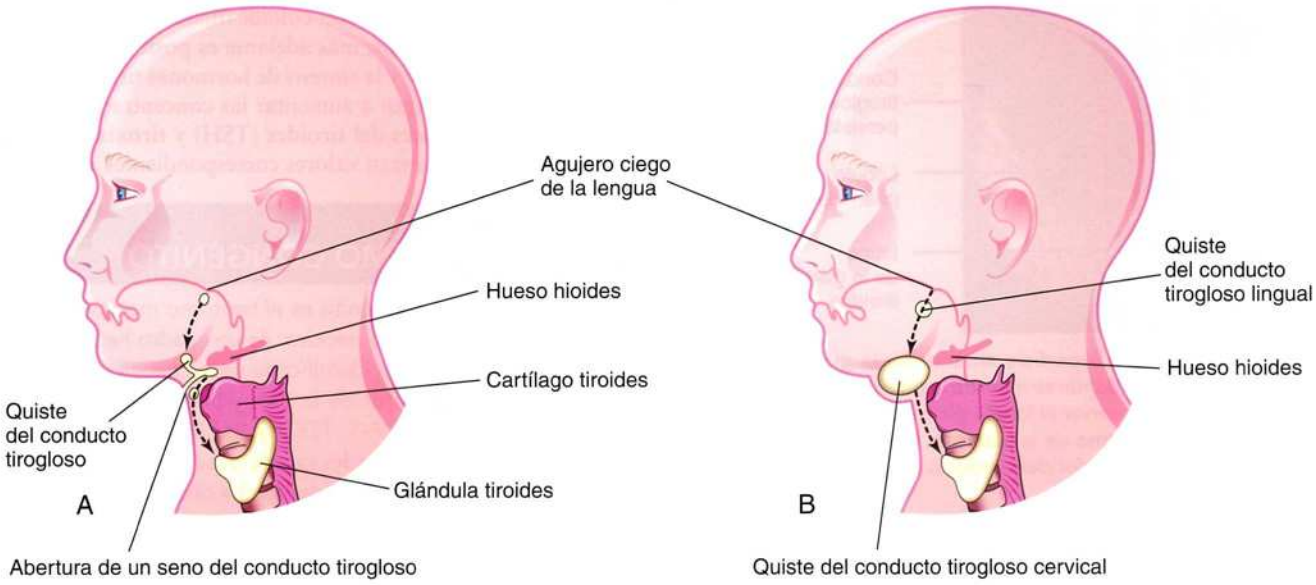

FIGURA 9-18 A, Esquema de la cabeza y el cuello en el que se muestran las posibles localizaciones de los quistes del conducto tirogloso y una fístula del conducto tirogloso. La *línea de puntos* indica el trayecto que sigue el conducto tirogloso durante el descenso de la glándula tiroides en desarrollo, desde el agujero ciego hasta su posición final en la parte anterior del cuello. B, Esquema similar con ilustración de quistes del conducto tirogloso lingual y cervical. La mayoría de los quistes del conducto tirogloso se localizan inmediatamente por debajo del hueso hioides.

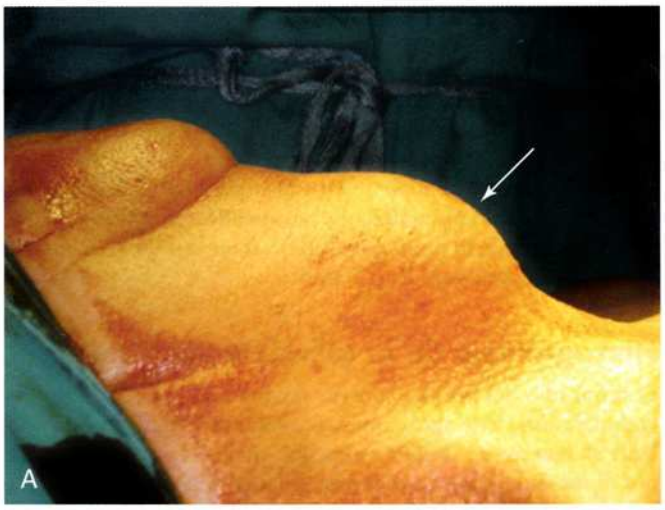

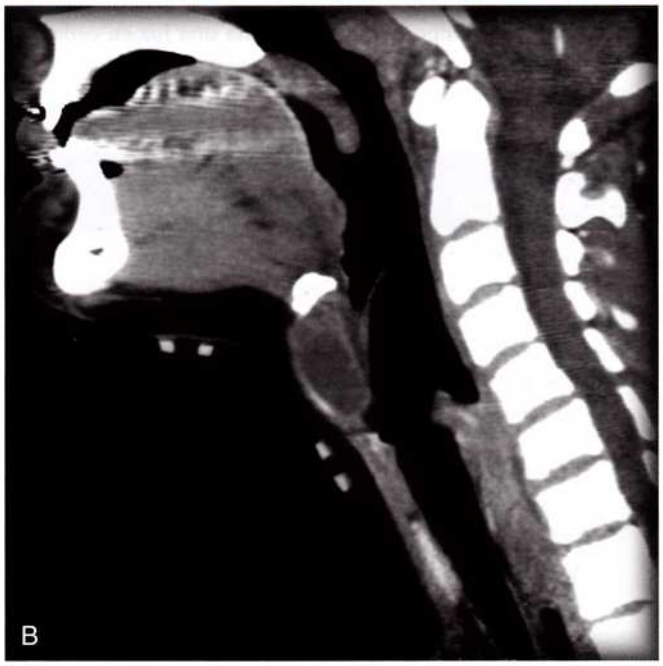

FIGURA 9-19 A. Quiste del conducto tirogloso de gran tamaño *(flecha)* en un paciente de sexo masculino. B, Tomografía computarizada de un quiste del conducto tirogloso en un niño, que muestra su localización en el cuello por delante del cartílago tiroides. *(A, Por cortesía del Dr. Srinivasa Ramachandra. B, Por cortesía del Dr. Frank Gaillard, Radiopaedia.)*

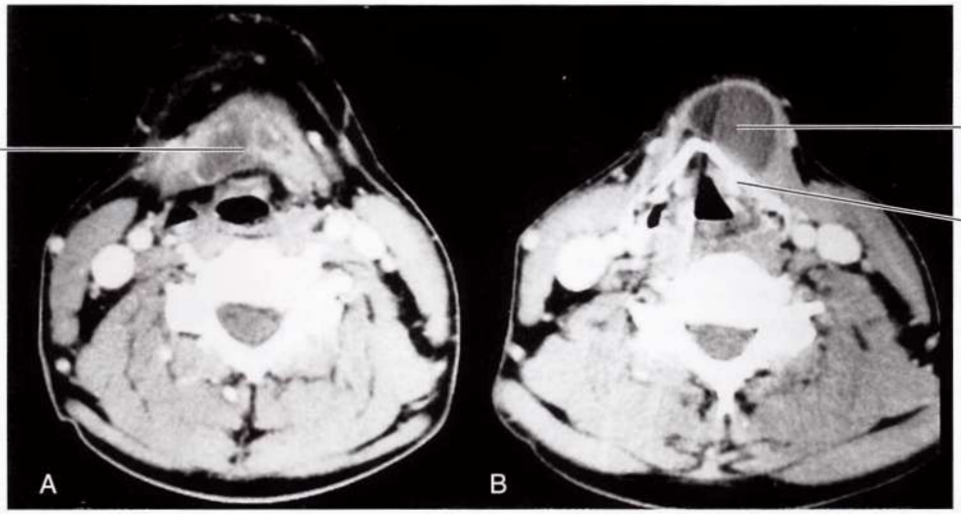

FIGURA 9-20 Imágenes de tomografía computarizada a la altura de la membrana tirohioidea y de la base de la epiglotis (A) y a la altura del cartílago tiroides, que está calcificado (B). El quiste del conducto tirogloso se extiende en dirección craneal hasta el borde del hueso hioides. *(Por cortesía del Dr. Gerald S. Smyser, Altru Health System, Grand Forks, ND.)*

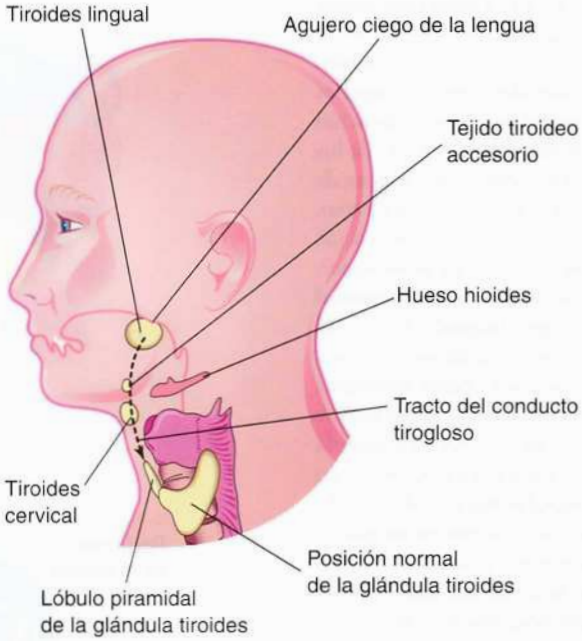

FIGURA 9-21 Esquema de la cabeza y el cuello en el que se muestran las localizaciones habituales del tejido tiroideo ectópico. La *línea de puntos* indica el trayecto seguido por la glándula tiroides durante su descenso y el trayecto previo del conducto tirogloso.

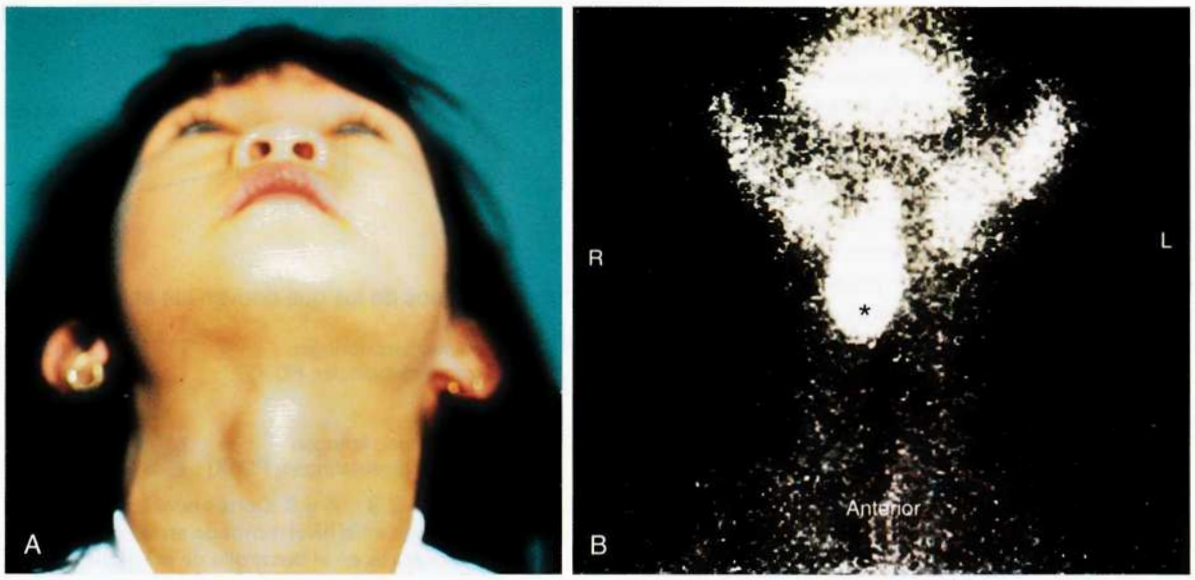

FIGURA 9-22 A, Masa tiroidea sublingual en una niña de 5 años. B, Gammagrafía con tecnecio 99m-pertecnetato que muestra una glándula tiroides sublingual (*) sin signos de tejido tiroideo funcionante en la parte anterior del cuello. (*Tomada de Leung AKC, Wong AL, Robson WLLM: Ectopic thyroid gland simulating a thyroglossal duct cyst.* Can J Surg *1995;38:87.*)

© Elsevier. Fotocopiar sin autorización es un delito.

AGENESIA DE LA GLÁNDULA TIROIDES

La ausencia de la glándula tiroides o de cualquiera de sus lóbulos es una anomalía infrecuente. En las situaciones de **hemiagenesia tiroidea** (agenesia unilateral), el lóbulo afectado con mayor frecuencia es el izquierdo. Las mutaciones en el receptor de la hormona estimulante del tiroides posiblemente están implicadas en algunos casos.

DESARROLLO DE LA LENGUA

1 Hacia el final de la cuarta semana aparece una elevación triangular en la línea media del suelo de la **faringe primitiva,** inmediatamente por delante del agujero ciego (fig. 9-23*A*). Es el **tubérculo impar** (yema lingual) y constituye el primer signo del desarrollo de la lengua. Poco tiempo después, a cada lado de este esbozo medial de la lengua aparecen dos **tubérculos laterales** (yemas linguales distales). Las tres eminencias linguales se deben a la proliferación de mesénquima en las zonas ventromediales del primer par de los arcos faríngeos. Los tubérculos laterales aumentan rápidamente de tamaño, se fusionan entre sí y llegan a cubrir al tubérculo impar.

Los tubérculos laterales fusionados forman los dos tercios anteriores (**parte oral**) de la lengua (v. fig. 9-23*C*). La zona superficial de fusión de estos esbozos está indicada por el **surco medial** de la lengua y profundamente por el **septo lingual** fibroso. El tubérculo impar no forma ninguna parte reconocible en la lengua del adulto. La formación del tercio posterior (parte faríngea) de la lengua está indicada en el feto por dos elevaciones que se desarrollan caudales al **agujero ciego** (v. fig. 9-23*A*). La **cópula** se forma por la fusión de las partes ventromediales del segundo par de arcos faríngeos. La **eminencia hipofaríngea** se desarrolla caudal a la cópula a partir del mesénquima existente en las partes ventromediales de los arcos faríngeos tercero y cuarto.

A medida que se desarrolla la lengua, la eminencia hipofaríngea cubre gradualmente la cópula y finalmente desaparece (v. fig. 9-23*B* y *C*). En consecuencia, el tercio posterior de la lengua se desarrolla a partir de la parte rostral de la eminencia hipofaríngea. La línea de fusión de las partes anterior y posterior de la lengua está indicada de manera imprecisa por un surco con forma de «V», el **surco terminal** (v. fig. 9-23*C*). Células de cresta neural migran hacia la lengua en desarrollo y originan su tejido conjuntivo y su vasculatura.

La mayoría de los músculos de la lengua proceden de los **mioblastos** (células musculares primitivas) que migran desde los miotomas occipitales segundo a quinto (v. fig. 9-5*A*). El **nervio hipogloso** (XII par craneal) acompaña a los mioblastos (precursores miogénicos) durante su migración e inerva los músculos de la lengua a medida que se desarrollan. En el momento del nacimiento, las partes anterior y posterior de la lengua se localizan en el interior de la cavidad oral; el tercio posterior de la lengua desciende hasta la **orofaringe** (parte oral de la faringe) hacia los 4 años. *Entre los mecanismos moleculares implicados en el desarrollo de la lengua están factores reguladores miogénicos y los genes box* PAX3 *y* PAX7.

Papilas linguales y yemas gustativas

Las **papilas linguales** aparecen hacia el final de la octava semana. Las ***papilas circunvaladas*** y ***foliadas*** aparecen en primer lugar en la proximidad de las ramas terminales del nervio glosofaríngeo

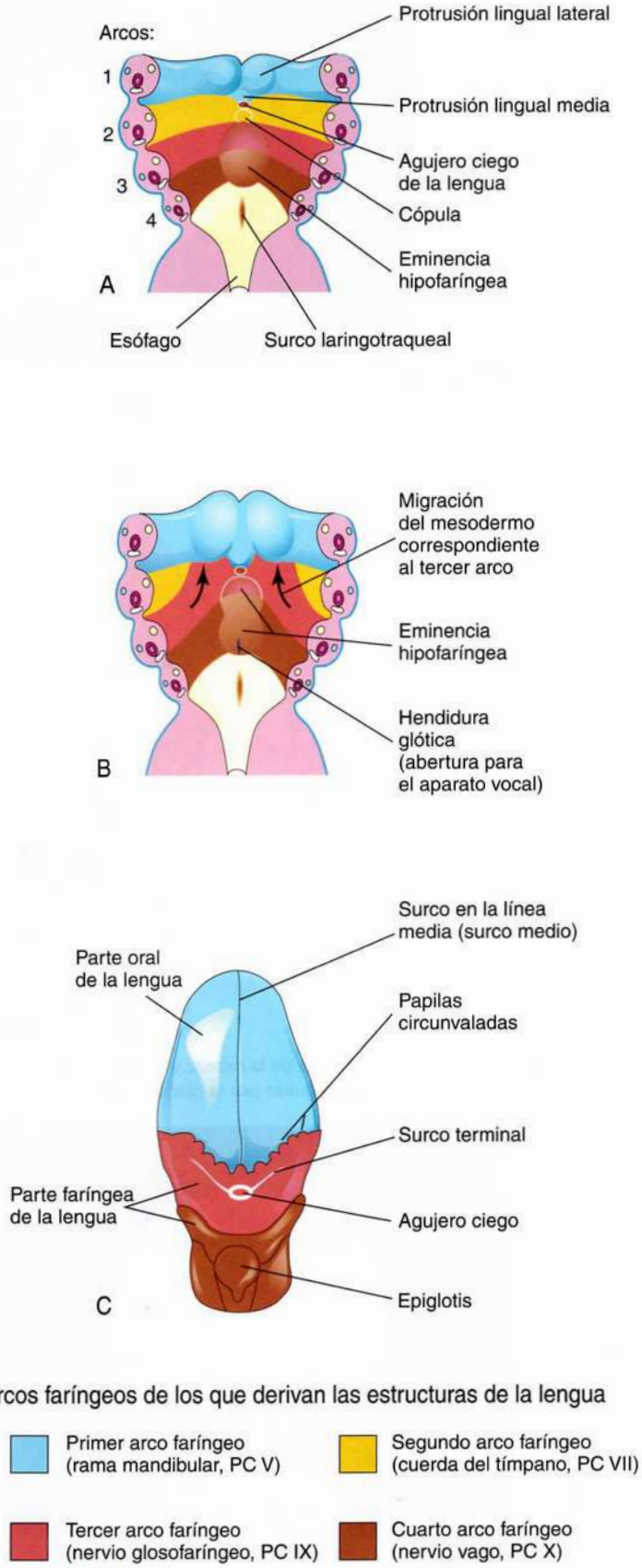

FIGURA 9-23 A y B, Cortes horizontales esquemáticos a través de la faringe en el nivel mostrado en la figura 9-5*A*, que muestra las fases sucesivas en el desarrollo de la lengua durante la cuarta y quinta semanas. C, Representación esquemática de la lengua del adulto que muestra los arcos faríngeos de los cuales deriva la inervación de su mucosa.

(IX par craneal). Las ***papilas fungiformes*** aparecen más tarde en la proximidad de las terminaciones del nervio de la cuerda del tímpano, rama del nervio facial (VII par craneal). Las numerosas papilas linguales alargadas se denominan **papilas filiformes** debido a su forma, similar a la de un hilo. Se desarrollan durante el período fetal inicial (10-11 semanas). Contienen terminaciones nerviosas aferentes sensibles al tacto.

Las **yemas gustativas** (nidos celulares en las papilas) se desarrollan durante las semanas 11 a 13 debido a una interacción inductiva entre las células epiteliales de la lengua y células nerviosas gustativas (relativas al sentido del gusto) procedentes del nervio de la cuerda del tímpano y los nervios glosofaríngeo y vago. La mayoría de las yemas gustativas se forman en la superficie dorsal de la lengua, aunque algunas se desarrollan en los arcos palatoglosos, el paladar, la superficie posterior de la epiglotis y la pared posterior de la orofaringe. Es posible provocar **respuestas faciales fetales** mediante la aplicación de sustancias de sabor amargo a las 26-28 semanas, lo cual indica que en esta fase del desarrollo ya se han establecido las vías reflejas entre las yemas gustativas y los músculos faciales.

Inervación de la lengua

El desarrollo de la lengua explica su inervación (v. fig. 9-23). La inervación sensitiva de la mucosa de la casi totalidad de los dos tercios anteriores de la lengua procede de la rama lingual de la división mandibular del **nervio trigémino** (V par craneal), el nervio del primer arco faríngeo. Este arco forma los tubérculos linguales medial y laterales. A pesar de que el **nervio facial** (VII par craneal) es el nervio del segundo arco faríngeo, su **rama cuerda del tímpano** inerva las yemas gustativas localizadas en los dos tercios anteriores de la lengua, excepto en lo que se refiere a las papilas circunvaladas. Dado que el componente del segundo arco, la **cópula** (porción estrecha que conecta dos estructuras), queda cubierto por el crecimiento del tercer arco, el nervio facial no inerva ninguna parte de la mucosa de la lengua, excepto en lo que se refiere a las yemas gustativas localizadas en su parte anterior. Las **papilas circunvaladas** situadas en la parte anterior de la lengua están inervadas por el **nervio glosofaríngeo** (IX par craneal) del tercer arco faríngeo (v. fig. 9-23*C*). Esto suele explicarse porque la mucosa del tercio posterior de la lengua queda ligeramente desplazada en dirección anterior a medida que se desarrolla la lengua.

El tercio posterior de la lengua está inervado principalmente por el **nervio glosofaríngeo** (IX par craneal) del tercer arco faríngeo. La rama laríngea superior del **nervio vago** (X par craneal), correspondiente al cuarto arco, inerva una pequeña zona de la lengua situada por delante de la epiglotis (v. fig. 9-23*C*). Todos los músculos de la lengua están inervados por el **nervio hipogloso** (XII par craneal), excepto el palatogloso, que está inervado por el plexo faríngeo a través de fibras nerviosas que se originan en el **nervio vago** (X par craneal).

ANOMALÍAS CONGÉNITAS DE LA LENGUA

Las anomalías congénitas de la lengua son infrecuentes, a excepción de las fisuras linguales y a la **hipertrofia** de las papilas linguales, que son típicas de los niños con síndrome de Down (v. cap. 20, fig. 20-6*D*).

QUISTES Y FÍSTULAS LINGUALES CONGÉNITOS

Los **quistes** (sacos que contienen material líquido o semisólido) en la lengua pueden proceder de restos del conducto tirogloso (v. fig. 9-16). Pueden aumentar de tamaño y causar molestias faríngeas o **disfagia** (dificultad para la deglución), o ambas. Las **fístulas** también pueden deberse a la persistencia de restos linguales del conducto tirogloso; se abren en la cavidad oral a través del **agujero ciego**.

ANQUILOGLOSIA

El **frenillo lingual** conecta normalmente la superficie inferior de la lengua con el suelo de la boca. En ocasiones, el frenillo lingual es corto y se extiende hasta la punta de la lengua (fig. 9-24). Esta situación impide la protrusión libre de la lengua y puede dificultar el amamantamiento del recién nacido. La **anquiloglosia** (un término que significa «lengua fija») se observa en aproximadamente 1 de cada 300 neonatos estadounidenses, pero con frecuencia carece de significación funcional permanente. El frenillo corto se suele distender con el paso del tiempo, haciendo innecesaria la corrección quirúrgica de esta anomalía.

MACROGLOSIA

La lengua excesivamente grande no es una anomalía frecuente. Se debe a la hipertrofia generalizada de la lengua en desarrollo, habitualmente a consecuencia de un **linfangioma** (un tumor de los vasos linfáticos) o hipertrofia muscular. La macroglosia se observa a menudo en pacientes con síndrome de Down o de Beckwith-Wiedemann.

FIGURA 9-24 Lactante con anquiloglosia (lengua fija). Se puede observar el frenillo corto, un pliegue de membrana mucosa que se extiende desde el suelo de la boca hasta la línea media de la superficie inferior de la lengua. La anquiloglosia impide sacar la lengua y, de este modo, dificulta el amamantamiento. *(Por cortesía de la Dra. Evelyn Jain, Lakeview Breastfeeding Clinic, Calgary, Alberta, Canadá.)*

© Elsevier. Fotocopiar sin autorización es un delito.

MICROGLOSIA

La lengua excesivamente pequeña es una anomalía rara que en general se asocia a **micrognatia** (desarrollo insuficiente de la mandíbula y retroceso del mentón) y defectos en los miembros (**síndrome de Hanhart**).

LENGUA BÍFIDA O HENDIDA (GLOSOSQUISIS)

La fusión incompleta de los **tubérculos laterales** (v. fig. 9-23*A*) provoca la aparición de un **surco profundo en la línea media** de la lengua (v. fig. 9-23*A* y *C*); habitualmente, esta hendidura no alcanza la punta de la lengua. La glososquisis es una malformación congénita sumamente infrecuente.

DESARROLLO DE LAS GLÁNDULAS SALIVALES

Durante la sexta y la séptima semanas, las glándulas salivales se desarrollan en forma de estructuras muy ramificadas, originadas por un patrón de ramificación que tiene lugar en yemas epiteliales sólidas provenientes de la cavidad oral primitiva, patrón que está influenciado por la *vía de señalización Notch* (v. fig. 9-6C). Los extremos en forma de maza de estas yemas epiteliales crecen en el mesénquima subyacente. El tejido conjuntivo de las glándulas deriva de las células de la cresta neural. Todo el tejido parenquimatoso (secretor) procede de la proliferación del epitelio oral.

Las **glándulas parótidas** son las primeras en aparecer, al comienzo de la sexta semana (v. fig. 9-6C). Se originan a partir de yemas que aparecen en el revestimiento ectodérmico oral, situadas en la proximidad de los ángulos del estomodeo. El alargamiento del maxilar y la mandíbula genera el crecimiento en longitud del **conducto parotídeo**, mientras que el resto de la glándula permanece prácticamente en su lugar de origen. Más adelante, las yemas alargadas se canalizan (desarrollan una luz en su interior) y se convierten en conductos aproximadamente a las 10 semanas. Los extremos redondeados de los cordones se diferencian en **ácinos** (estructuras con forma de racimos de uva). La actividad secretora se inicia a las 18 semanas. La cápsula y el tejido conjuntivo de las glándulas proceden del mesénquima circundante.

Las **glándulas submandibulares** aparecen al final de la sexta semana y se desarrollan a partir de yemas endodérmicas que surgen en el suelo del estomodeo. Los grupos celulares sólidos crecen en dirección posterior, lateralmente a la lengua en desarrollo. Más adelante se ramifican y se diferencian. Los ácinos comienzan a formarse a las 12 semanas y la actividad secretora se inicia a las 16 semanas. El crecimiento de las glándulas submandibulares continúa después del nacimiento con la formación de ácinos mucosos. En las zonas laterales a la lengua se forma un surco lineal que se cierra al poco tiempo y que constituye el **conducto submandibular.**

Las **glándulas sublinguales** aparecen durante la octava semana, unas 2 semanas después que el resto de las glándulas salivales (v. fig. 9-6C). Se desarrollan a partir de múltiples yemas epiteliales endodérmicas que se ramifican y canalizan para formar entre 10 y 12 conductos que se abren de manera independiente en el suelo de la boca.

DESARROLLO DE LA CARA

El **primordio facial** aparece al comienzo de la cuarta semana alrededor del **estomodeo** (primordio de la boca; fig. 9-25*A* y *B*). El desarrollo facial depende de la influencia inductiva del prosencéfalo (a través de gradientes morfogénicos *sonic hedgehog*), la zona ectodérmica frontonasal y el ojo en desarrollo. Los **cinco primordios faciales** que aparecen en forma de prominencias alrededor del estomodeo (v. fig. 9-25*A*) son los siguientes:

- Un proceso frontonasal.
- Dos procesos maxilares bilaterales.
- Dos procesos mandibulares bilaterales.

Los procesos maxilares y mandibulares son derivados del primer par de arcos faríngeos. Estas prominencias se deben, principalmente, a la expansión de **poblaciones de células de cresta neural** que se originan en los bordes laterales de los pliegues neurales mesencefálico y rombencefálico rostral durante la cuarta semana. Estas células constituyen la fuente principal de los componentes de tejido conjuntivo, incluyendo el cartílago, el hueso y los ligamentos de las regiones facial y oral.

El **proceso frontonasal** rodea la parte ventrolateral del prosencéfalo, el cual origina las **vesículas ópticas** que forman una parte importante de los ojos (v. fig. 9-25C). La parte frontal del proceso frontonasal da lugar a la frente; la parte nasal forma el límite rostral del estomodeo y de la nariz. Los **procesos maxilares** forman los límites laterales del **estomodeo**, mientras que los **procesos mandibulares** constituyen el límite caudal del estomodeo (fig. 9-26). Las prominencias faciales son **centros de crecimiento activo** del mesénquima subyacente. Este tejido conjuntivo embrionario es continuo entre una prominencia y la siguiente.

El desarrollo facial se produce principalmente entre la cuarta y la octava semanas (v. fig. 9-25*A* a *G*). Hacia el final del período embrionario, la cara tiene un aspecto claramente humano. Las proporciones faciales se desarrollan durante el período fetal (v. fig. 9-25*H* e *I*). La mandíbula y el labio inferior son las primeras partes de la cara en formarse. Proceden de la fusión de los extremos mediales de los procesos mandibulares en el plano medio. El hoyuelo de la barbilla se debe a la fusión incompleta de dichas prominencias.

Hacia el final de la cuarta semana aparecen, en las partes inferolaterales del **proceso frontonasal**, engrosamientos ovales bilaterales del ectodermo de superficie que se denominan **placodas nasales** y que son los primordios del *epitelio nasal* (figs. 9-27 y 9-28*A* y *B*). Inicialmente, estas placodas son convexas, pero más adelante se estiran y aparece una depresión plana en cada **placoda.** El mesénquima prolifera en los bordes de las placodas y provoca la aparición de elevaciones con forma de herradura que corresponden a las **prominencias nasales mediales y laterales.** Como consecuencia, las placodas nasales se hacen más profundas, originando las **fosas nasales** (v. fig. 9-28*C* y *D*). Estas fosas son los primordios de los **orificios anteriores de la nariz** (narinas) y de las **cavidades nasales** (v. fig. 9-28*E*), mientras que las prominencias nasales laterales forman las alas (partes laterales) de la nariz.

Debido a la proliferación del mesénquima en los **procesos maxilares,** éstos aumentan de tamaño y crecen medialmente el uno hacia el otro y también hacia las **prominencias nasales** (v. figs. 9-25*D* a *G*, 9-26 y 9-27). Esta expansión, causada fundamentalmente por proliferación celular, provoca el desplazamiento de las **prominencias nasales mediales** hacia el plano medio y entre sí, un proceso regulado por la señal del receptor α-polipeptídico del factor de crecimiento derivado de las plaquetas (PDGFRA). Cada **prominencia nasal lateral** está separada del proceso maxilar por una hendidura denominada **surco nasolagrimal** (v. fig. 9-25*C* y *D*).

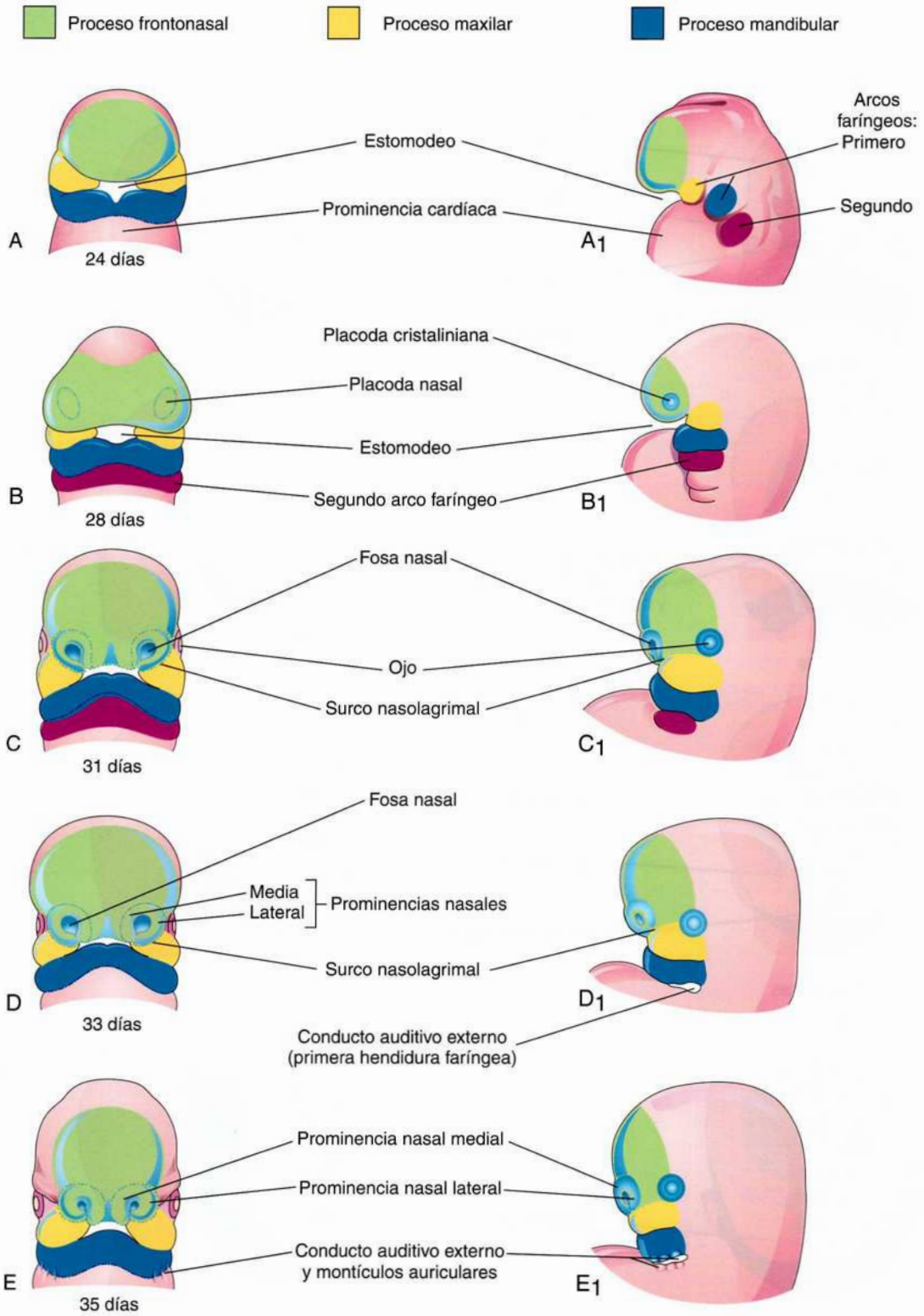

FIGURA 9-25 A a I, Diagramas que muestran visiones frontal y lateral de la cara humana para representar las fases progresivas de su desarrollo.

(Continúa)

© Elsevier. Fotocopiar sin autorización es un delito.

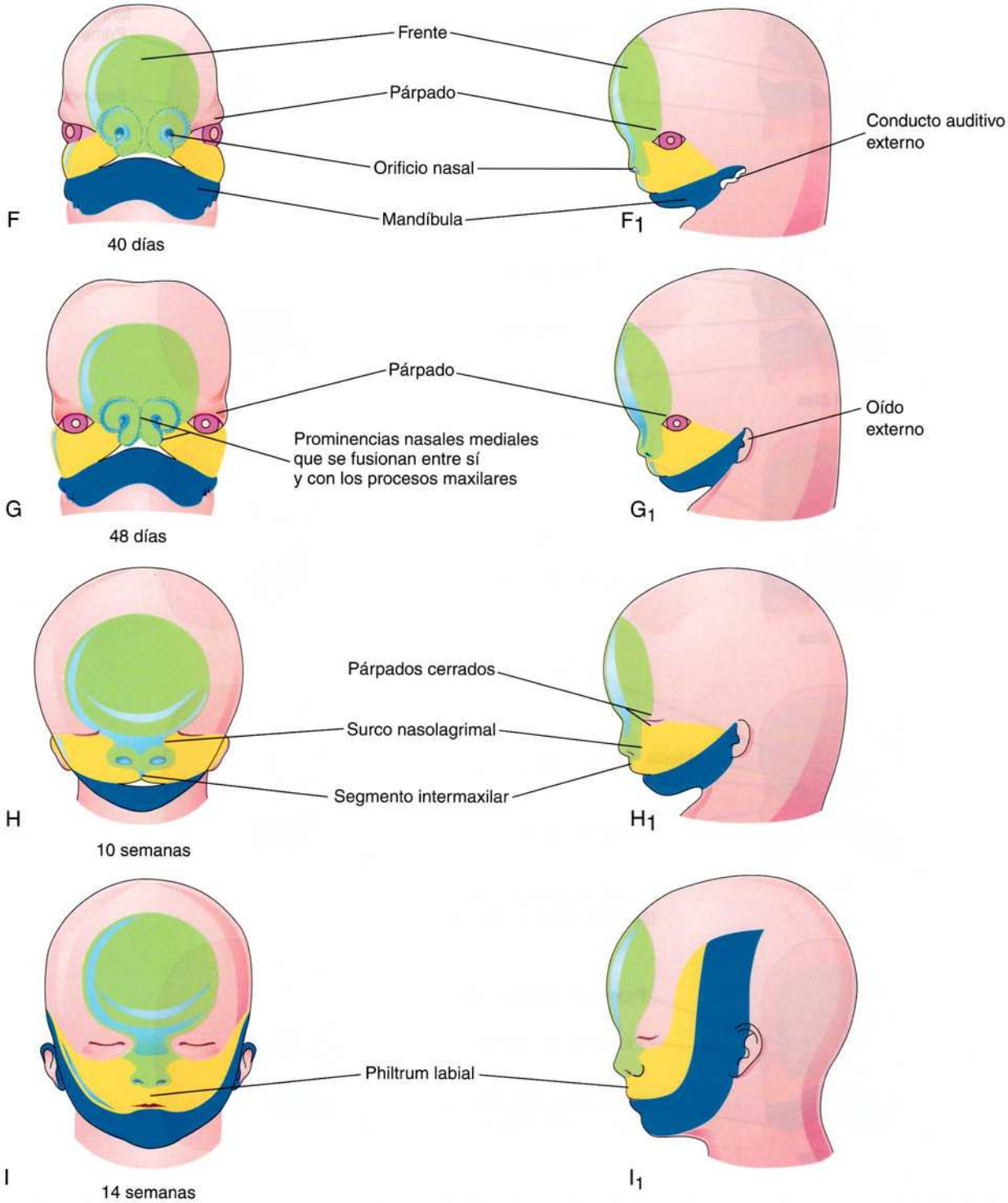

FIGURA 9-25, *(cont.)*

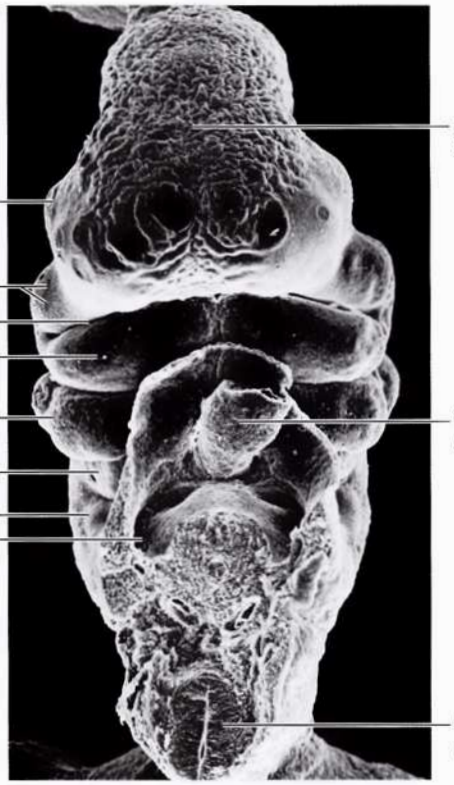

FIGURA 9-26 Imagen de microscopia electrónica de barrido correspondiente a la visión ventral de un embrión en estadio 14 de Carnegie (30-32 días). *(Por cortesía del difunto Prof. emérito Dr. K.V. Hinrichsen, Medizinische Fakultät, Institut für Anatomie, Ruhr-Universität Bochum, Bochum, Alemania.)*

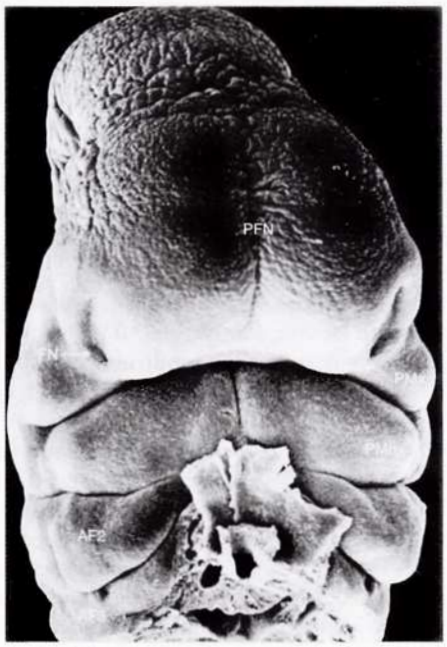

FIGURA 9-27 Imagen de microscopia electrónica de barrido correspondiente a la visión ventral de un embrión humano de, aproximadamente, 33 días (estadio 15 de Carnegie, con una longitud occipucio-cóccix de 8 mm). Se puede observar el proceso frontonasal *(PFN)* prominente que rodea al telencéfalo (prosencéfalo). También se observan las fositas nasales *(FN)* (placodas nasales profundizadas) localizadas en las regiones ventrolaterales del proceso frontonasal. Estas fosas están rodeadas por las prominencias nasales medial y laterales. Los procesos maxilares *(PMx)* forman los límites laterales del estomodeo. Los procesos mandibulares *(PMn)* fusionados se localizan inmediatamente caudales al estomodeo. El segundo arco faríngeo *(AF2)* es claramente visible y muestra bordes sobresalientes (opérculos). También es claramente visible el tercer arco faríngeo *(AF3)*. *(Tomada de Hinrichsen K: The early development of morphology and patterns of the face in the human embryo.* Adv Anat Embryol Cell Biol *1985;98:1.)*

Hacia el final de la quinta semana comienzan a desarrollarse los **primordios de las orejas** (la parte externa de los oídos; fig. 9-29, y v. fig. 9-25*E*). Se forman **seis montículos auriculares** (tres eminencias mesenquimales a cada lado) alrededor de la primera hendidura faríngea, que representan el primordio de la oreja y el **conducto auditivo externo,** respectivamente. Al principio, las orejas se localizan en la región del cuello (fig. 9-30); sin embargo, a medida que se desarrolla la mandíbula, se acaban localizando en la parte lateral de la cabeza, a la altura de los ojos (v. fig. 9-25*H*).

Hacia el final de la sexta semana, cada **proceso maxilar** ha empezado a unirse a la **prominencia nasal lateral** a lo largo de la línea del surco nasolagrimal (figs. 9-31 y 9-32). De esta manera se establece una continuidad entre la parte lateral de la nariz, formada por la prominencia nasal lateral, y la región de la mejilla, formada por el proceso maxilar.

El **conducto nasolagrimal** se desarrolla a partir de un engrosamiento alargado del ectodermo con forma de bastón que surge en el suelo del **surco nasolagrimal.** Este engrosamiento se transforma en un cordón epitelial sólido que se separa del ectodermo y se introduce en el mesénquima. Más adelante, como consecuencia de apoptosis (muerte celular programada), este cordón epitelial se canaliza y se convierte en un conducto. El extremo superior de dicho conducto se expande para formar el **saco lagrimal.** Hacia el final del período fetal, el **conducto nasolagrimal** drena en el meato inferior, localizado en la pared lateral de la cavidad nasal. El conducto es completamente permeable tras el nacimiento.

Entre las semanas 7 y 10, las **prominencias nasales mediales** se fusionan con las **prominencias nasales laterales** y el proceso maxilar (v. fig. 9-25*G* y *H*). La fusión de estas prominencias requiere la desintegración de los epitelios de superficie que contactan, lo que provoca que se entremezclen con las células mesenquimales subyacentes. La fusión de la prominencia nasal medial y el proceso maxilar establece una continuidad entre el maxilar y el labio superior, al tiempo que separa las fosas nasales del estomodeo.

© Elsevier. Fotocopiar sin autorización es un delito.

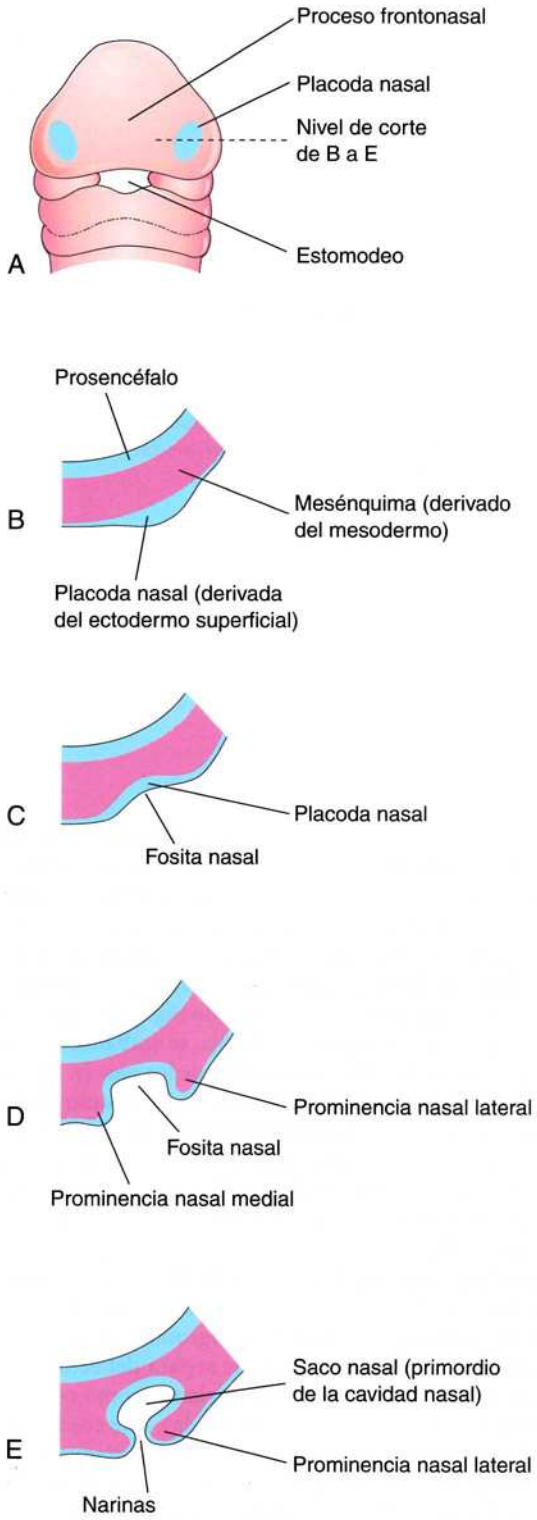

FIGURA 9-28 Fases progresivas en el desarrollo de un saco nasal humano (cavidad nasal primitiva). **A,** Visión ventral de un embrión de, aproximadamente, 28 días. **B** a **E,** Cortes transversales a través de la parte izquierda del saco nasal en desarrollo.

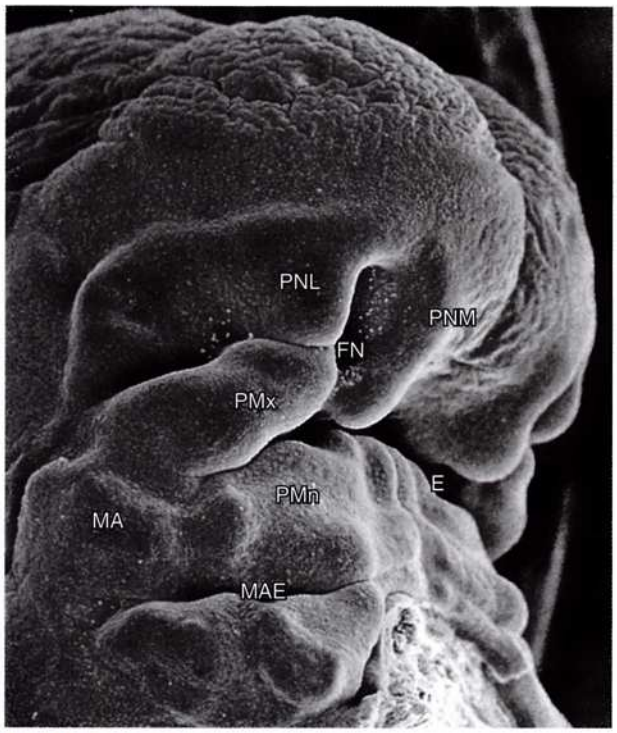

FIGURA 9-29 Imagen de microscopia electrónica de barrido correspondiente a la región craneofacial de un embrión humano de, aproximadamente, 41 días (estadio 16 de Carnegie; longitud occipucio-cóccix, 10,8 mm) visto oblicuamente. El proceso maxilar *(PMx)* está hinchado en dirección lateral y se introduce en forma de cuña entre las prominencias nasales lateral *(PNL)* y medial *(PNM)*, que rodean a la fosita nasal *(FN)*. Los montículos auriculares *(MA)* se pueden observar a ambos lados de la hendidura faríngea, entre el primer y segundo arcos, y su destino final es la formación del meato acústico externo *(MAE)*. PMn, proceso mandibular; E, estomodeo. (*Tomada de Hinrichsen K: The early development of morphology and patterns of the face in the human embryo.* Adv Anat Embryol Cell Biol *1985;98:1.*)

A medida que se fusionan, las prominencias nasales mediales forman el **segmento intermaxilar** (v. figs. 9-25*H* y 9-32*E* y *F*). Este segmento origina la parte medial (philtrum) del labio superior, la parte premaxilar del maxilar y su encía asociada, así como el paladar primario.

En estudios clínicos y embriológicos se ha observado que el labio superior se forma en su totalidad a partir de los procesos maxilares. Al parecer, las partes más inferiores de las prominencias nasales mediales se sitúan profundamente y quedan cubiertas por extensiones mediales de los procesos maxilares, que forman el **philtrum** (v. fig. 9-25*H* e *I*). Además de los derivados de los tejidos conjuntivo y muscular, también proceden varios huesos del mesénquima de las prominencias faciales.

Hasta el final de la sexta semana, el maxilar y la mandíbula primitivos están formados por masas de tejido mesenquimatoso. Los labios y las encías comienzan a desarrollarse a partir de un engrosamiento lineal del ectodermo, la **lámina labiogingival**, que crece hacia el mesénquima subyacente (v. fig. 9-36*B*). De manera gradual, la mayor parte de la lámina degenera y deja un **surco labiogingival** entre los labios y las encías (v. fig. 9-36*H*). En el plano medio persiste una pequeña zona de la lámina labiogingival que finalmente forma el frenillo del labio superior, que une el labio a la encía.

El desarrollo posterior de la cara se produce con lentitud a lo largo del período fetal y se debe, principalmente, a cambios

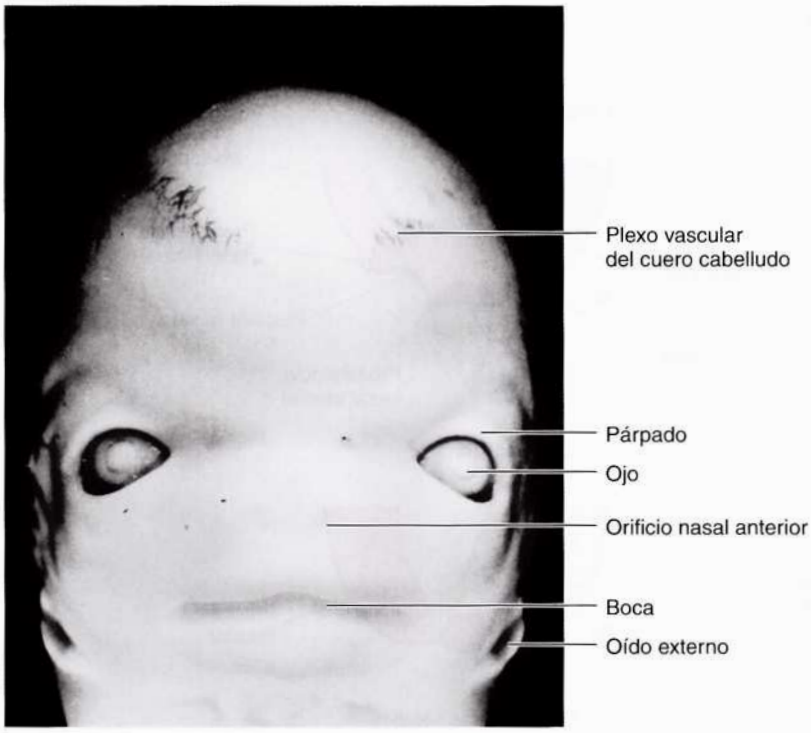

FIGURA 9-30 Visión ventral de la cara de un embrión en estadio 22 de Carnegie de, aproximadamente, 54 días. Se puede observar que los ojos están muy separados y que las orejas muestran una implantación baja en esta fase del desarrollo. (*Tomada de Nishimura H, Semba R, Tanimura T, Tanaka O:* Prenatal development of the human with special reference to craniofacial structures: an atlas. *Bethesda, MD, U.S. Department of Health, Education, and Welfare, National Institutes of Health, 1977.*)

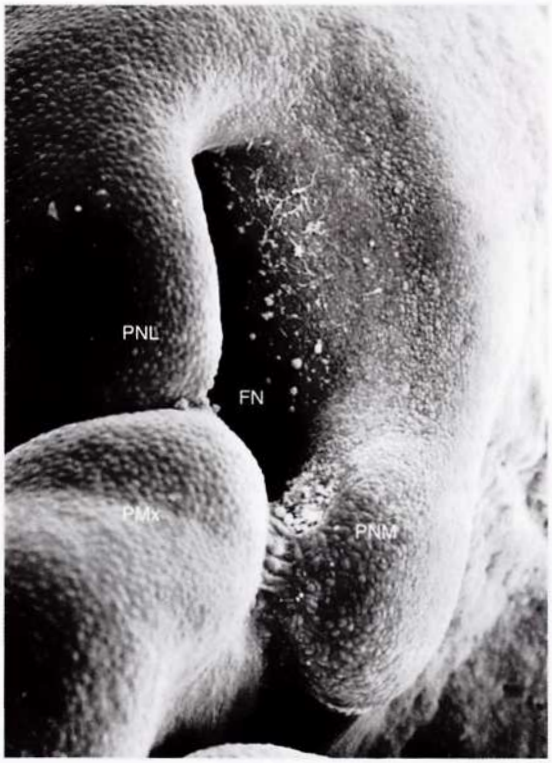

FIGURA 9-31 Imagen de microscopia electrónica de barrido correspondiente a la región nasal derecha de un embrión humano de, aproximadamente, 41 días (estadio 17 de Carnegie, longitud occipuciococcix de 10,8 mm), en la cual se muestra el proceso maxilar *(PMx)* al fusionarse con la prominencia nasal medial *(PNM)*. Entre ambas estructuras pueden observarse puentes epiteliales. Entre el PMx y la prominencia nasal lateral *(PNL)* se observa la ranura que representa el surco nasolagrimal. Obsérvese la fosa nasal *(FN)* de gran tamaño. (*Tomada de Hinrichsen K: The early development of morphology and patterns of the face in the human embryo.* Adv Anat Embryol Cell Biol *1985;98:1.*)

en las proporciones y posiciones relativas de los componentes faciales. Durante el período fetal inicial, la nariz es plana y la mandíbula está poco desarrollada (v. fig. 9-25*H*). A las 14 semanas, la nariz y la mandíbula alcanzan su forma característica definitiva cuando se completa el desarrollo facial (v. fig. 9-25*I*).

A medida que el cerebro aumenta de tamaño, la **cavidad craneal** (espacio ocupado por el cerebro) se expande bilateralmente, proceso por la cual las órbitas (cavidades óseas que albergan los globos oculares), que tenían una orientación lateral, asumen una orientación anterior. Aparentemente, la zona de abertura del **meato acústico externo** (conducto auditivo) parece elevarse, pero en realidad se mantiene estacionaria. La impresión de que esta estructura se eleva se debe al alargamiento de la mandíbula. El aspecto pequeño de la cara antes del nacimiento se debe al desarrollo rudimentario del maxilar y la mandíbula, a la falta de erupción de los dientes de leche (dentición primaria) y al pequeño tamaño de las cavidades nasales y de los senos maxilares.

El desarrollo facial exige la presencia de todos los componentes siguientes:

- El **proceso frontonasal** forma la frente, por un lado, y el dorso y el vértice de la nariz, por el otro (v. fig. 9-25*F*).
- Las **prominencias nasales laterales** forman las alas (partes laterales) de la nariz.
- Las **prominencias nasales mediales** forman el tabique nasal, el hueso etmoides y la **lámina cribosa** (aberturas para el paso de los nervios olfatorios).
- Los **procesos maxilares** forman las regiones altas de la mejilla y el labio superior.
- Los **procesos mandibulares** producen el mentón, el labio inferior y las zonas bajas de la mejilla.

© Elsevier. Fotocopiar sin autorización es un delito.

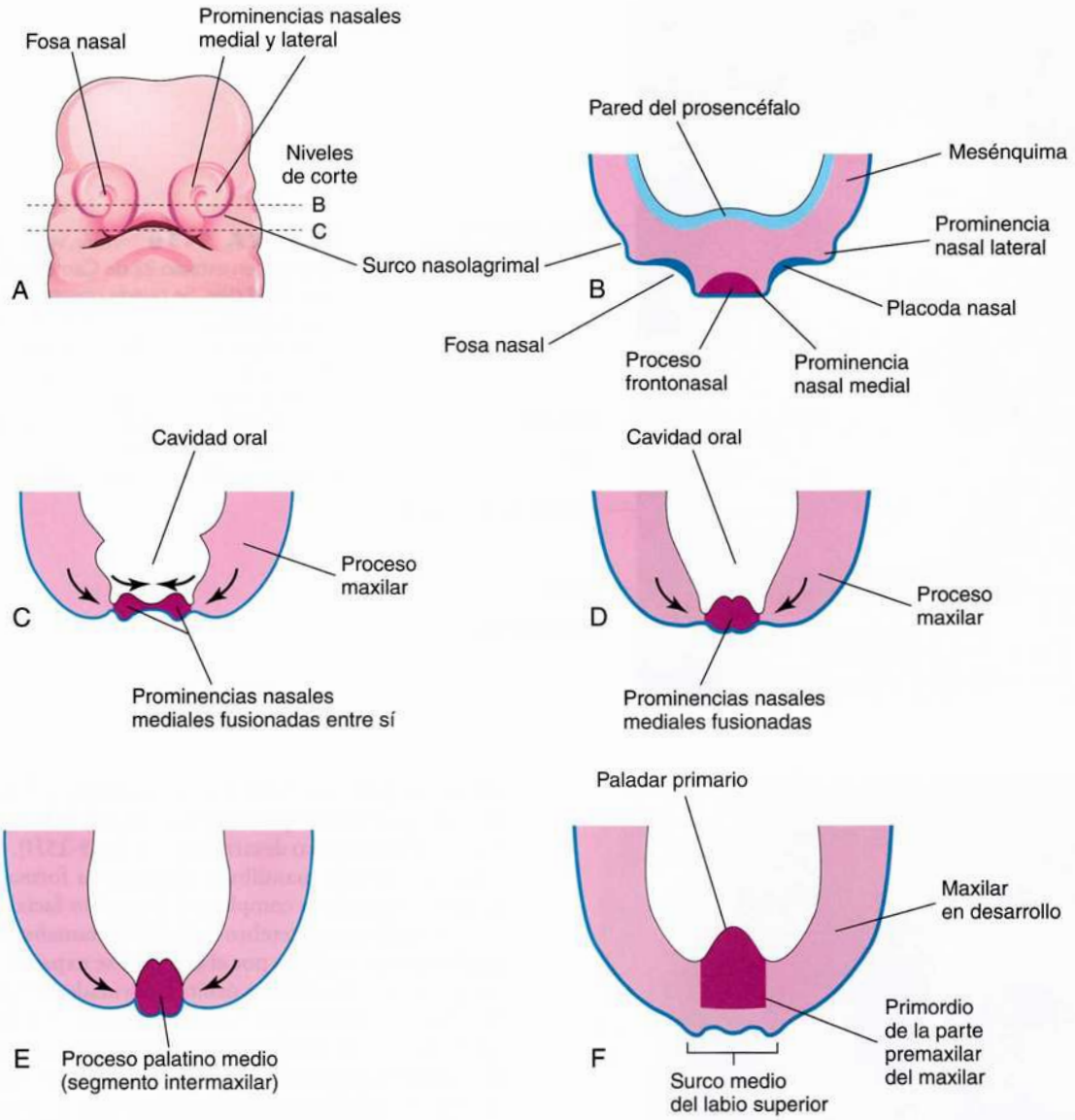

FIGURA 9-32 Desarrollo inicial del maxilar, el paladar y el labio superior. **A**, Ilustración de una visión frontal de un embrión de unas 5 semanas. **B** y **C**, Esquemas correspondientes a cortes horizontales en los niveles mostrados en **A**. Las *flechas* en **C** indican el crecimiento subsiguiente de la prominencia nasal medial y el proceso maxilar hacia la línea media, así como la fusión de las prominencias entre sí. **D** a **F**, Cortes similares efectuados en embriones de mayor edad que muestran la fusión de las prominencias nasales mediales entre sí y con los procesos maxilares para formar el labio superior. En estudios recientes se ha sugerido que el labio superior se forma por completo a partir de los procesos maxilares.

ATRESIA DEL CONDUCTO NASOLAGRIMAL

En ocasiones, parte del conducto nasolagrimal no se canaliza y esto ocasiona una **atresia congénita** (falta de abertura) de dicho conducto. Se observan síntomas clínicos asociados a la obstrucción de este conducto en, aproximadamente, el 6% de los recién nacidos.

SENOS Y QUISTES AURICULARES CONGÉNITOS

Los senos y los quistes auriculares de tamaño pequeño se suelen localizar en una zona triangular de la piel anterior al pabellón auricular del oído externo (v. fig. 9-9*F*). Sin embargo, también pueden aparecer en otras localizaciones alrededor o en el lóbulo de la oreja. A pesar de que algunos senos y quistes corresponden a restos de la primera hendidura faríngea, otros representan pliegues ectodérmicos secuestrados durante la formación de la oreja a partir de los seis **montículos auriculares** (masas nodulares de mesénquima del primer y segundo arcos faríngeos que se fusionan para formar la oreja). Se considera que estos senos y quistes son anomalías de carácter menor que no generan problemas clínicos graves.

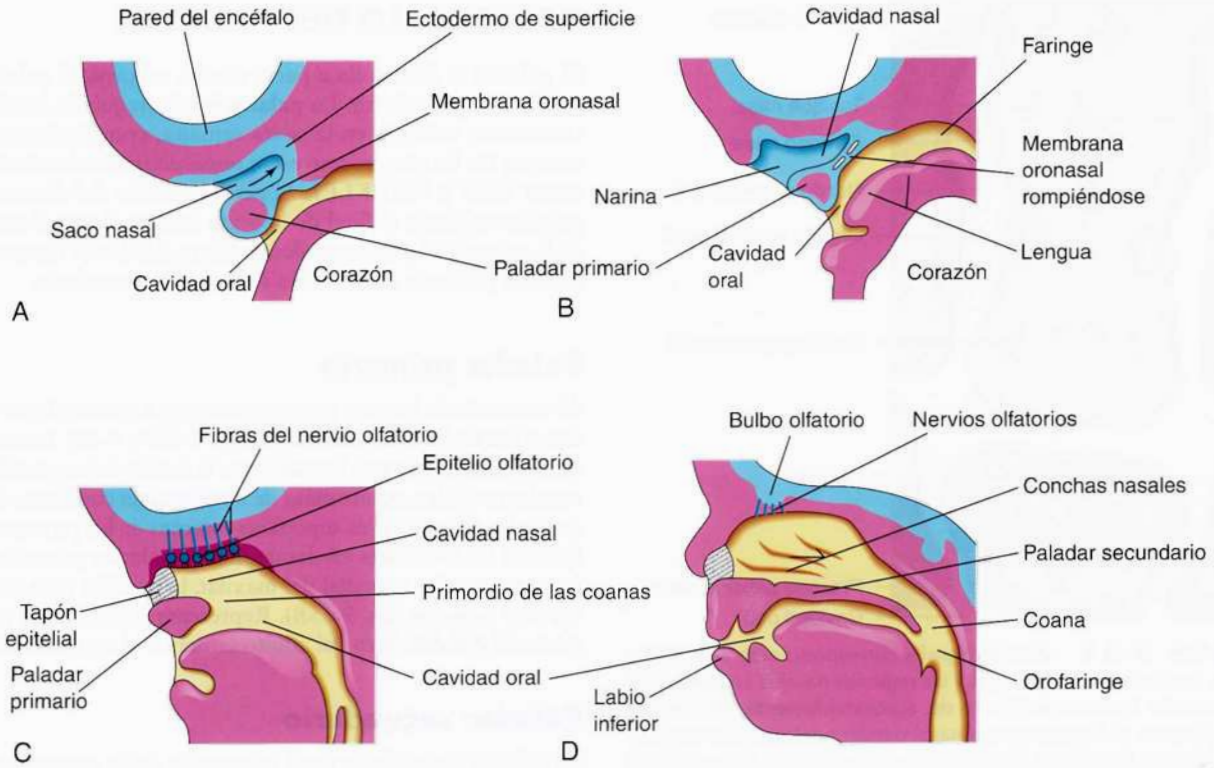

FIGURA 9-33 Cortes sagitales de la cabeza que muestran el desarrollo de las cavidades nasales. Se ha eliminado el tabique nasal. A, Desarrollo a las 5 semanas. B, A las 6 semanas, se muestra la fragmentación de la membrana oronasal. C, A las 7 semanas, se muestra el establecimiento de la comunicación entre las cavidades nasal y oral, y el desarrollo del epitelio olfatorio. D, A las 12 semanas, se muestra el paladar y la pared lateral de la cavidad nasal.

DESARROLLO DE LAS CAVIDADES NASALES

A medida que se desarrolla la cara, las **placodas nasales** profundizan para formar las **fosas nasales** (v. figs. 9-27, 9-28 y 9-31). La proliferación del mesénquima circundante forma las **prominencias nasales** mediales y laterales, con el hundimiento consiguiente de las fosas nasales y la formación de los **sacos nasales primitivos.** Cada saco nasal crece dorsal y ventralmente al prosencéfalo en desarrollo. Al principio, los sacos están separados de la cavidad oral por la **membrana oronasal** (fig. 9-33*A*). Esta membrana se rompe al final de la sexta semana y las cavidades nasal y oral entran en comunicación (v. fig. 9-33*B* y *C*). En las cavidades nasales se forman tapones epiteliales transitorios debido a la proliferación de las células que las revisten. Hacia la mitad de la semana 16 los tapones nasales desaparecen.

Las regiones de continuidad entre las cavidades nasal y oral son las **coanas primitivas** (abertura derecha o izquierda de la cavidad nasal en la nasofaringe). Después del desarrollo del **paladar secundario,** las coanas se localizan en la unión entre la cavidad nasal y la faringe (v. figs. 9-33*D* y 9-36). Al tiempo que se producen estos cambios, se desarrollan los **cornetes nasales** superior, medio e inferior en forma de elevaciones en las paredes laterales de las cavidades nasales (v. fig. 9-33*D*). Simultáneamente, el epitelio ectodérmico del techo de cada cavidad nasal se especializa y forma el **epitelio olfatorio** (v. fig. 9-33C). Algunas células epiteliales se diferencian en **células receptoras olfativas** (neuronas). Los axones de estas neuronas forman los **nervios olfatorios,** que crecen hacia los **bulbos olfatorios** del cerebro (v. fig. 9-33*C* y *D*).

La mayor parte del labio superior, el maxilar y el paladar secundario se forma a partir de los **procesos maxilares** (v. fig. 9-25*H*). Estas prominencias se fusionan lateralmente con los **procesos mandibulares.** Los labios y las mejillas primitivos son invadidos por el mesénquima correspondiente al segundo par de arcos faríngeos, que se diferencia en los músculos faciales (v. fig. 9-5 y tabla 9-1). Estos músculos de la expresión facial están inervados por el **nervio facial** (VII par craneal), que corresponde al segundo arco faríngeo. El mesénquima del primer par de arcos faríngeos se diferencia en los músculos de la masticación y algún músculo más, todos los cuales están inervados por el **nervio trigémino** (V par craneal), nervio correspondiente al primer par de arcos faríngeos.

Senos paranasales

Algunos senos paranasales, como los **senos maxilares,** comienzan a desarrollarse durante la vida fetal tardía; el resto de ellos lo hace después del nacimiento. Se forman a partir de divertículos (evaginaciones) de las paredes de las cavidades nasales y se convierten en extensiones neumáticas (rellenas de aire) de las cavidades nasales en los huesos adyacentes, como los senos maxilares en los maxilares y el **seno frontal** en el hueso frontal. Las aberturas originales de los divertículos se mantienen y forman los orificios de desembocadura de los senos en el adulto.

Órgano vomeronasal

La aparición del **primordio vomeronasal** adopta la forma de engrosamientos epiteliales bilaterales en el tabique nasal. La invaginación posterior de los primordios y su separación respecto del epitelio del tabique nasal resulta en la aparición de un **órgano vomeronasal** (OVN) tubular entre los días 37 y 43 (fig. 9-34). Esta estructura quimiosensitiva, que finaliza de manera ciega en la parte posterior, alcanza su máximo grado de desarrollo entre las semanas 12 y 14. Después se produce una sustitución gradual de la

© Elsevier. Fotocopiar sin autorización es un delito.

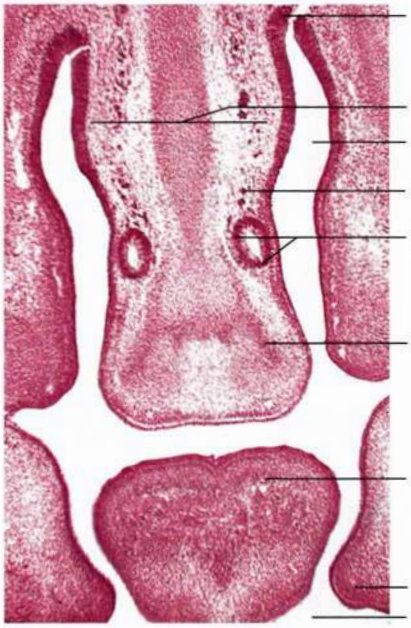

FIGURA 9-34 Microfotografía correspondiente a un corte frontal a través de la cavidad oral y las regiones nasales en desarrollo de un embrión humano de 22 mm de, aproximadamente, 54 días. Se puede observar el órgano vomeronasal tubular bilateral. *(Por cortesía del Dr. Kunwar Bhatnagar, Department of Anatomical Sciences and Neurobiology, School of Medicine, University of Louisville, Louisville, KY.)*

población receptora por células ciliares parcheadas. El OVN está presente de manera constante en forma de una estructura bilateral similar a un conducto y localizada en el tabique nasal, cranealmente al cartílago paraseptal (v. fig. 9-34). El OVN humano tubular y su diminuta abertura anterior son los homólogos verdaderos del OVN de otros mamíferos, reptiles y anfibios, usado como órgano olfatorio auxiliar para detectar, normalmente, feromonas.

DESARROLLO POSNATAL DE LOS SENOS PARANASALES

La mayor parte de los senos paranasales es rudimentaria o inexistente en los recién nacidos. Los **senos maxilares** tienen un tamaño pequeño en el momento del nacimiento. Estos senos crecen lentamente hasta la pubertad y no se desarrollan de manera completa hasta que aparece la dentición permanente al inicio de la edad adulta.

En el momento del nacimiento no existen los **senos frontales** ni los **senos esfenoidales.** Las **celdillas (senos) etmoidales** tienen un tamaño pequeño antes de los 2 años y no comienzan a crecer de manera rápida hasta los 6-8 años. En los lactantes de, aproximadamente, 2 años, las dos celdillas etmoidales más anteriores crecen hacia el hueso frontal para formar un **seno frontal** a cada lado. En general, los senos frontales pueden verse en las radiografías efectuadas a partir de los 7 años.

Las dos celdillas etmoidales más posteriores crecen hacia el hueso esfenoides, aproximadamente, a los 2 años y forman los dos **senos esfenoidales.** El crecimiento de los senos paranasales es importante en lo que se refiere al tamaño y la configuración de la cara durante la lactancia y la niñez, al tiempo que durante la adolescencia incrementa la resonancia de la voz.

DESARROLLO DEL PALADAR

8

El paladar se desarrolla a partir de dos esbozos, el paladar primario y el secundario. La **palatogénesis** (regulada morfogenéticamente) se inicia en la sexta semana, completándose en la semana 12. *En este proceso están implicadas vías de señalización, como WNT y PRICKLE1.* El período crítico del desarrollo del paladar va desde el final de la sexta semana hasta el comienzo de la novena. El paladar se desarrolla en dos fases: desarrollo del paladar primario y desarrollo del paladar secundario.

Paladar primario

Al comienzo de la sexta semana comienza a desarrollarse el paladar primario (**proceso medial**) (v. figs. 9-32*F* y 9-33). Inicialmente, este segmento, que está formado por la fusión de las **prominencias nasales mediales,** es una masa de mesénquima con forma de cuña que se localiza entre las superficies internas de los **procesos maxilares** de los maxilares en desarrollo. El paladar primario forma la parte anterior y medial del maxilar, la **porción premaxilar del maxilar superior** (fig. 9-35*B*). Representa tan sólo una pequeña parte del **paladar duro** del adulto (anterior al agujero incisivo).

Paladar secundario

El paladar secundario es el primordio de la mayor parte del paladar duro y de todo el paladar blando (v. figs. 9-33*D* y 9-35). Comienza a desarrollarse al principio de la sexta semana a partir de dos proyecciones mesenquimatosas que se extienden desde las partes mediales de los **procesos maxilares.** Inicialmente, estos **procesos palatinos** (estantes palatinos) se proyectan en dirección inferomedial a cada lado de la lengua (figs. 9-36*B* y 9-37*A* y *B*). A medida que los maxilares y la mandíbula se alargan, empujan la lengua y hacen que se aleje respecto a su raíz, de forma que queda en una posición más baja en la boca.

Durante las semanas séptima y octava, los **procesos palatinos** asumen una posición horizontal por encima de la lengua (v. figs. 9-36*E* a *H*, y 9-37*C*). Este cambio de orientación se produce como consecuencia de un proceso de desplazamiento intrínseco, facilitado parcialmente por la presencia de ácido hialurónico en el mesénquima de los procesos palatinos.

En el paladar primario se desarrolla gradualmente hueso que forma la **parte premaxilar del maxilar,** en el cual al final quedan alojados los incisivos (v. fig. 9-35*B*). Al mismo tiempo, tiene lugar una expansión ósea desde los huesos maxilar y palatino hacia los procesos palatinos (laterales) para formar el **paladar duro** (v. fig. 9-36*E* y *G*). Las partes posteriores de estos procesos no muestran osificación. Se extienden en dirección posterior hasta más allá del tabique nasal y se fusionan para formar el **paladar blando,** incluyendo su proyección cónica blanda, la **úvula** (v. fig. 9-36*D*, *F* y *H*). El rafe palatino medio indica la línea de fusión de los procesos palatinos (v. fig. 9-36*H*).

En el plano medio del paladar, entre la parte anterior del maxilar y los procesos palatinos, persiste un pequeño **canal nasopalatino.** Este canal está representado en el paladar duro del adulto por **el agujero incisivo** (v. fig. 9-35*B*), que es la abertura común de los pequeños conductos incisivos derecho e izquierdo. Una sutura irregular discurre a cada lado, desde el agujero incisivo hasta el proceso alveolar del maxilar, entre los dientes incisivos laterales y los caninos (v. fig. 9-35*B*). Dicha sutura es visible en la región anterior de los paladares de las personas jóvenes e indica la zona de fusión entre los paladares primario y secundario embrionarios.

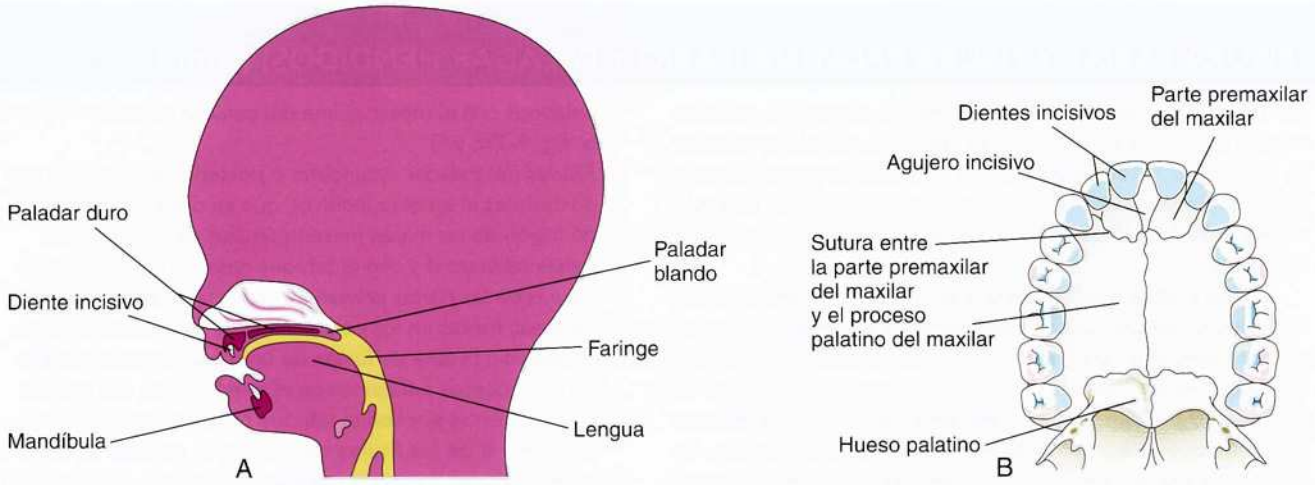

FIGURA 9-35 A, Corte sagital de la cabeza de un feto de 20 semanas con ilustración de la localización del paladar. B, Paladar óseo y arco alveolar en un adulto joven. En el cráneo de las personas jóvenes suele observarse la sutura entre la parte premaxilar del maxilar y los procesos palatinos de los maxilares fusionados. Sin embargo, esta sutura no es visible en el paladar duro de la mayoría de los cráneos desecados, pues generalmente proceden de adultos de edad avanzada.

El **tabique nasal** se desarrolla en forma de un crecimiento en dirección inferior de las partes mediales de las prominencias nasales mediales fusionadas (v. figs. 9-36 y 9-37). La fusión entre el tabique nasal y los procesos palatinos comienza en la parte anterior durante la novena semana y finaliza en la parte posterior hacia la semana 12 por encima del primordio del paladar duro (v. fig. 9-36*D* a *H*).

El texto continúa en la pág. 191

FISURA LABIAL Y FISURA PALATINA (LABIO Y PALADAR HENDIDOS)

La fisura de labio y la fisura palatina son malformaciones craneofaciales congénitas frecuentes. Un informe de 2014 del U.S. Department of Health and Human Services señalaba que, en Estados Unidos, nacen aproximadamente 7.000 niños con fisuras orofaciales cada año. Estos defectos suelen clasificarse en función de criterios del desarrollo, tomándose como referencia anatómica el agujero incisivo (v. fig. 9-35*B*). Estas fisuras son especialmente llamativas, pues originan alteraciones en el aspecto de la cara y problemas con el habla. Existen **dos grupos principales de fisuras labiales y palatinas** (figs. 9-38 a 9-40):

- **Fisuras anteriores**, entre las cuales está el labio hendido con o sin fisura de la parte alveolar del maxilar. La fisura anterior completa es aquella en la que el defecto se extiende a través del labio y de la parte alveolar del maxilar hasta el agujero incisivo, separando las partes anterior y posterior del paladar (v. fig. 9-39*E* y *F*). Las fisuras anteriores se deben a una deficiencia en la fusión del mesénquima de los procesos maxilares y del proceso palatino medio (v. fig. 9-32*E*).
- **Fisuras posteriores**, entre las cuales están las fisuras del paladar secundario, se extienden a través de las regiones blanda y dura del paladar hasta alcanzar el agujero incisivo, separando las partes anterior y posterior del paladar (v. fig. 9-39*G* y *H*). Estos defectos se deben al desarrollo defectuoso del paladar secundario y a fallos en el crecimiento de los procesos palatinos, lo que impide su fusión. Hay otros factores que también pueden contribuir a estos defectos congénitos, como la anchura excesiva del estomodeo, la movilidad de los **procesos palatinos** y la degeneración focal alterada del epitelio palatino.

El labio hendido, asociado o no al paladar hendido, se observa en, aproximadamente, 1 de cada 1.000 recién nacidos; sin embargo, su frecuencia muestra variaciones importantes entre los distintos grupos étnicos. El 60-80% de los niños afectados son de sexo masculino. Las fisuras van desde el labio hendido incompleto hasta cuadros en que la fisura se extiende hasta la nariz y a través de la parte alveolar del maxilar (v. figs. 9-38 y 9-40*A* y *B*). El labio hendido puede ser unilateral o bilateral.

El **labio hendido unilateral** (v. figs. 9-38, 9-39*E y F*, y 9-40*A*) se debe a la falta de fusión del **proceso maxilar** del lado afectado con las **prominencias nasales mediales**, lo que se debe a la falta de fusión de las masas mesenquimales y a defectos de proliferación del mesénquima, así como de desaparición del epitelio de superficie. Este problema provoca la aparición de un *surco labial persistente* (fig. 9-41*D*). El epitelio del surco labial se estira y los tejidos del suelo del surco se fragmentan. A consecuencia de ello, el labio queda dividido en dos partes, medial y lateral (v. fig. 9-41*G* y *H*). En ocasiones hay una banda de tejido (denominada *banda de Simonart*) que une las partes del labio hendido unilateral incompleto.

El **labio hendido bilateral** se debe a la falta de fusión de las masas mesenquimales de los dos procesos maxilares con las prominencias nasales mediales (fig. 9-42*C* y *D*; v. fig. 9-40*B*). El epitelio de los dos surcos labiales queda distendido y se fragmenta (v. fig. 9-41*H*). En los casos bilaterales, los defectos pueden no ser iguales y observarse grados variables de afectación en cada lado. Cuando hay una **fisura bilateral completa**

(Continúa)

© Elsevier. Fotocopiar sin autorización es un delito.

FISURA LABIAL Y FISURA PALATINA (LABIO Y PALADAR HENDIDOS) *(cont.)*

del labio y de la parte alveolar del maxilar, el proceso palatino medio cuelga libremente y se proyecta en dirección anterior (v. fig. 9-40*B*). Estos defectos tienen un carácter especialmente deformante debido a la pérdida de continuidad del **músculo orbicular de los labios** (v. fig. 9-5*B*), que cierra la boca y frunce los labios.

La **fisura labial mediana** es una anomalía infrecuente que se debe a una deficiencia del mesénquima. Este defecto provoca un fallo parcial o completo de la fusión de las prominencias nasales mediales para formar el proceso palatino medio. La fisura labial mediana es una característica clave del **síndrome de Mohr,** que se transmite de manera autosómica recesiva. La fisura mediana del labio inferior también es muy infrecuente y se debe a la falta de fusión completa de las masas del mesénquima de los procesos mandibulares y la reducción consiguiente de la fisura embrionaria que queda entre ellos (v. fig. 9-25*A*).

La **fisura palatina,** asociada o no a fisura de labio, se observa en, aproximadamente, 1 de cada 2.500 recién nacidos y es más frecuente en los niños de sexo femenino que en los de sexo masculino. La fisura puede afectar únicamente a la úvula (la **úvula hendida,** con aspecto en cola de pez; v. fig. 9-39*B*), y en algunos casos esta fisura se puede extender a través de las regiones blanda y dura del paladar (v. figs. 9-39*C* y *D*, y 9-42). En los casos severos asociados a labio hendido, la fisura del paladar se extiende en ambos lados a través de la parte alveolar del maxilar y de los labios (v. figs. 9-39*G* y *H*, y 9-40*B*).

La **fisura palatina completa** es el grado máximo de fisura de cualquier tipo concreto; por ejemplo, la fisura completa del paladar posterior es un defecto en el que la fisura se extiende a través del paladar blando y llega en dirección anterior hasta el agujero incisivo. La referencia anatómica para distinguir las fisuras anteriores de las posteriores es el agujero incisivo. Las fisuras unilaterales y bilaterales del paladar se clasifican en tres grupos:

- *Fisuras del paladar primario o anterior* (es decir, fisuras anteriores al agujero incisivo), que se deben a la falta de fusión de las masas mesenquimales de los procesos palatinos con el mesénquima del paladar primario (v. fig. 9-39*E* y *F*).
- *Fisuras del paladar secundario o posterior* (es decir, fisuras posteriores al agujero incisivo), que se deben a la falta de fusión de las masas mesenquimales de los procesos palatinos entre sí y con el tabique nasal (v. fig. 9-39*C* y *D*).
- *Fisuras de las partes primaria y secundaria del paladar* (es decir, fisuras en los paladares anterior y posterior), que se deben a la falta de fusión de las masas mesenquimales de los procesos palatinos con el mesénquima del paladar primario, entre sí y con el tabique nasal (v. fig. 9-39*G* y *H*).

La mayoría de las fisuras del labio y el paladar se debe a factores múltiples (**herencia multifactorial;** v. cap. 20, fig. 20-1), incluyendo factores genéticos y no genéticos, cada uno de los cuales puede provocar una alteración de carácter menor del desarrollo. En varios estudios se ha demostrado que el gen del factor regulador del interferón 6 *(IRF-6)* está implicado en la aparición de las fisuras aisladas.

Algunas fisuras del labio, el paladar o ambos aparecen formando parte de síndromes determinados por la mutación de un gen único. Otras fisuras forman parte de síndromes cromosómicos, especialmente la **trisomía 13** (v. cap. 20, fig. 20-8). Al parecer, ciertos casos de fisura labial, palatina o ambas se deben a **teratógenos** (p. ej., fármacos antiepilépticos). En estudios efectuados en gemelos se ha observado que los factores genéticos tienen más importancia en el labio hendido, asociado o no con paladar hendido, que en los casos de paladar hendido aislado.

El hermano de un niño con paladar hendido muestra un riesgo elevado de presentar también paladar hendido, pero no de presentar labio hendido. La fisura del labio y del proceso alveolar del maxilar que se continúa incluyendo el paladar se suele transmitir a través de un gen ligado al sexo masculino. En los casos en los que no está afectado ninguno de los progenitores, el riesgo de aparición en otros hijos es de, aproximadamente, el 4%.

OTROS DEFECTOS FACIALES

La **microstomía congénita** (boca pequeña) se debe a la fusión excesiva de las masas mesenquimatosas de los procesos maxilar y mandibular correspondientes al primer arco faríngeo. En los casos más severos, el defecto se puede asociar a un desarrollo insuficiente (hipoplasia) de la mandíbula. Aparece un **orificio nasal único** cuando solamente se forma una placoda nasal. La **nariz bífida** se debe a la falta de fusión completa de las prominencias nasales mediales; los orificios nasales externos están muy separados y el puente nasal es bífido. En las formas leves de nariz bífida se observa un surco en la punta de la nariz.

Hacia el comienzo del segundo trimestre (v. fig. 9-25) es posible identificar ecográficamente las características de la cara del feto. Mediante esta técnica de imagen (fig. 9-43) pueden identificarse fácilmente defectos como el labio hendido.

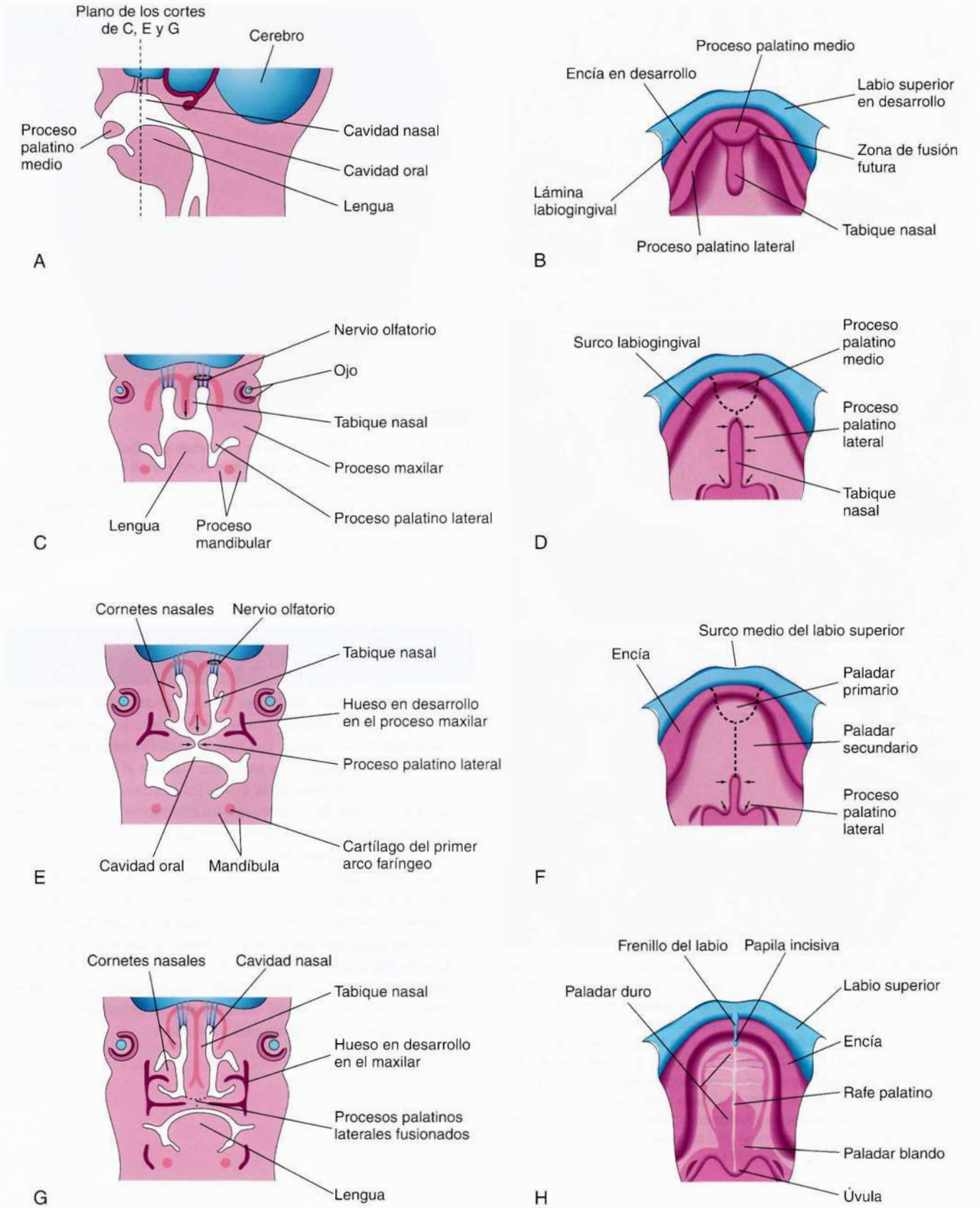

FIGURA 9-36 A, Corte sagital de la cabeza del embrión al final de la sexta semana que muestra el proceso palatino medial. B, D, F y H, Techo de la boca entre las semanas 6 y 12, que ilustra el desarrollo del paladar. Las *líneas de puntos* en D y F indican las zonas de fusión de los procesos palatinos. Las *flechas* indican el crecimiento medial y posterior de los procesos palatinos. C, E y G, Cortes frontales de la cabeza con ilustración de la fusión entre sí de los procesos palatinos, del tabique nasal y de la separación entre las cavidades nasal y oral.

© Elsevier. Fotocopiar sin autorización es un delito.

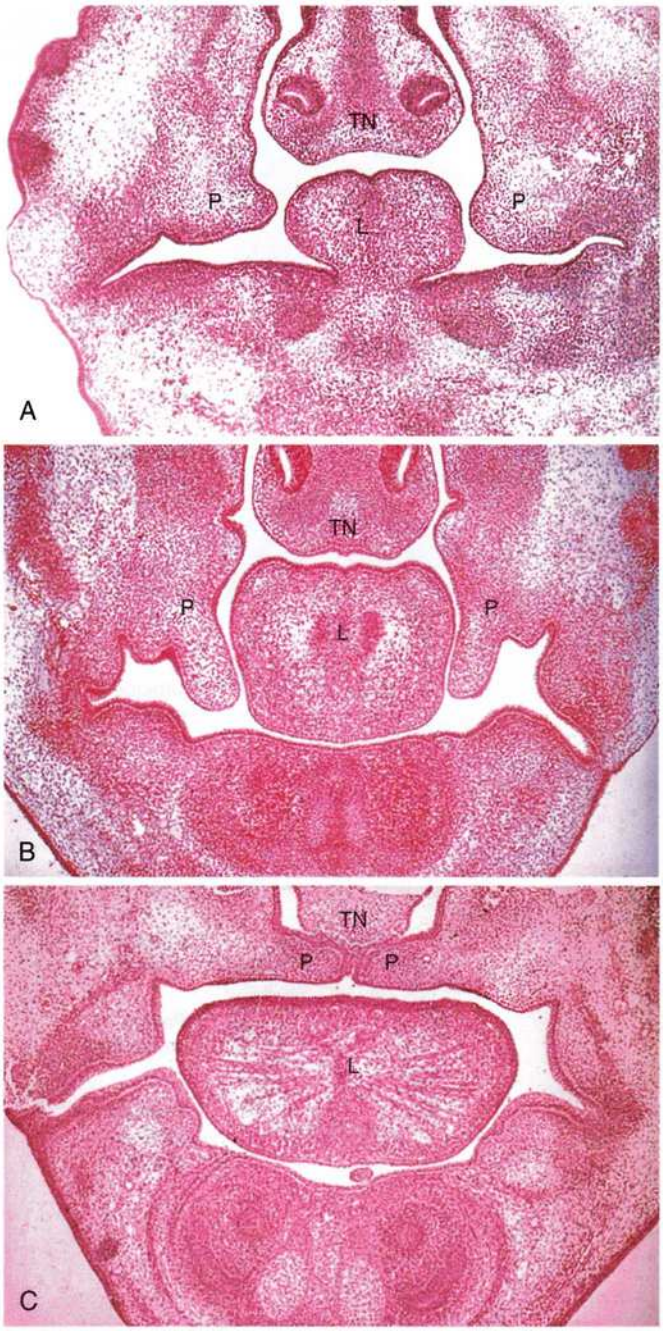

FIGURA 9-37 Cortes frontales de cabezas de embriones humanos; se muestra el desarrollo de los procesos palatinos *(P)*, el tabique nasal *(TN)* y la lengua *(L)* durante la octava semana. **A**, Corte de un embrión con una longitud occipucio-cóccix *(LOC)* de 24 mm, en el que se muestra el desarrollo inicial de los procesos palatinos. **B**, Embrión con una LOC de 27 mm. En este corte se muestra el paladar inmediatamente antes de la elevación del proceso palatino. **C**, Embrión con una LOC de 29 mm (cerca del final de la octava semana). Los procesos palatinos están elevados y fusionados. (*Tomada de Sandham A: Embryonic facial vertical dimension and its relationship to palatal shelf elevation.* Early Hum Dev *1985;12:241.*)

FIGURA 9-38 Lactante con labio y paladar hendidos unilaterales. El labio hendido, asociado o no con el paladar hendido, se observa en, aproximadamente, 1 de cada 1.000 recién nacidos; la mayoría de los lactantes afectados son de sexo masculino. *(Por cortesía del Dr. A.E. Chudley, Section of Genetics and Metabolism, Department of Pediatrics and Child Health, Children's Hospital, Winnipeg, Manitoba, Canadá.)*

FISURAS FACIALES

Existen varios tipos de fisuras faciales, todos ellos infrecuentes. Las fisuras faciales graves se asocian, a menudo, con defectos en la cabeza. Las **fisuras faciales oblicuas** son, a menudo, bilaterales y se extienden desde el labio superior hasta el borde medial de la **órbita** (cavidad ósea que alberga el globo ocular). En estos casos, los conductos nasolagrimales son surcos abiertos (persistencia de los surcos nasolagrimales; fig. 9-44). Las fisuras faciales oblicuas asociadas con labio hendido se deben a la falta de fusión de las masas mesenquimales de los procesos maxilares con las prominencias nasales laterales y mediales. Las **fisuras faciales laterales** o **transversales** van desde la boca hasta el pabellón auricular. Las **fisuras bilaterales** producen una boca de tamaño muy grande, un trastorno denominado **macrostomía.** En los casos severos, las fisuras cruzan las mejillas y se extienden hasta la proximidad de los pabellones auriculares.

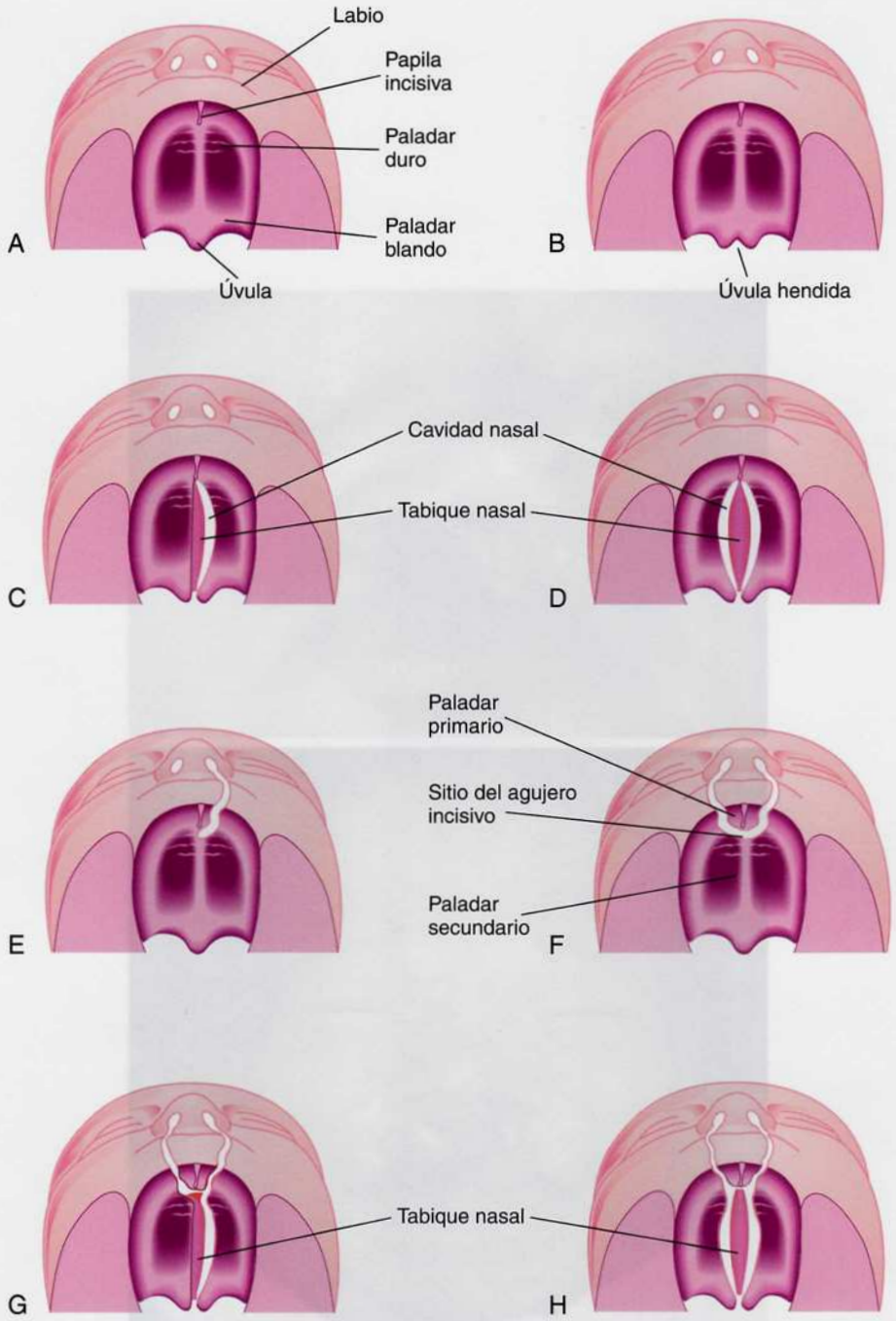

FIGURA 9-39 Diversos tipos de labio y paladar hendidos. **A,** Labio y paladar normales. **B,** Úvula hendida. **C,** Fisura unilateral en el paladar secundario (posterior). **D,** Fisura bilateral en la parte posterior del paladar. **E,** Fisura unilateral completa del labio y del proceso alveolar maxilar asociada a una fisura unilateral del paladar primario (anterior). **F,** Fisura bilateral completa del labio y del proceso alveolar de ambos maxilares, asociada con fisura bilateral de la parte anterior del paladar. **G,** Fisura bilateral completa del labio y proceso alveolar de ambos maxilares asociada a fisura bilateral de la parte anterior del paladar y a fisura unilateral de la parte posterior del paladar. **H,** Fisura bilateral completa del labio y del proceso alveolar de los maxilares asociada a fisura bilateral completa de las partes anterior y posterior del paladar.

© Elsevier. Fotocopiar sin autorización es un delito.

FIGURA 9-40 Malformaciones congénitas del labio y el paladar. **A,** Lactante con labio y paladar hendidos unilaterales. **B,** Lactante con labio y paladar hendidos bilaterales. *(Por cortesía de los Dres. Barry H. Grayson y Bruno L. Vendittelli, New York University Medical Center, Institute of Reconstructive Plastic Surgery, Nueva York, NY.)*

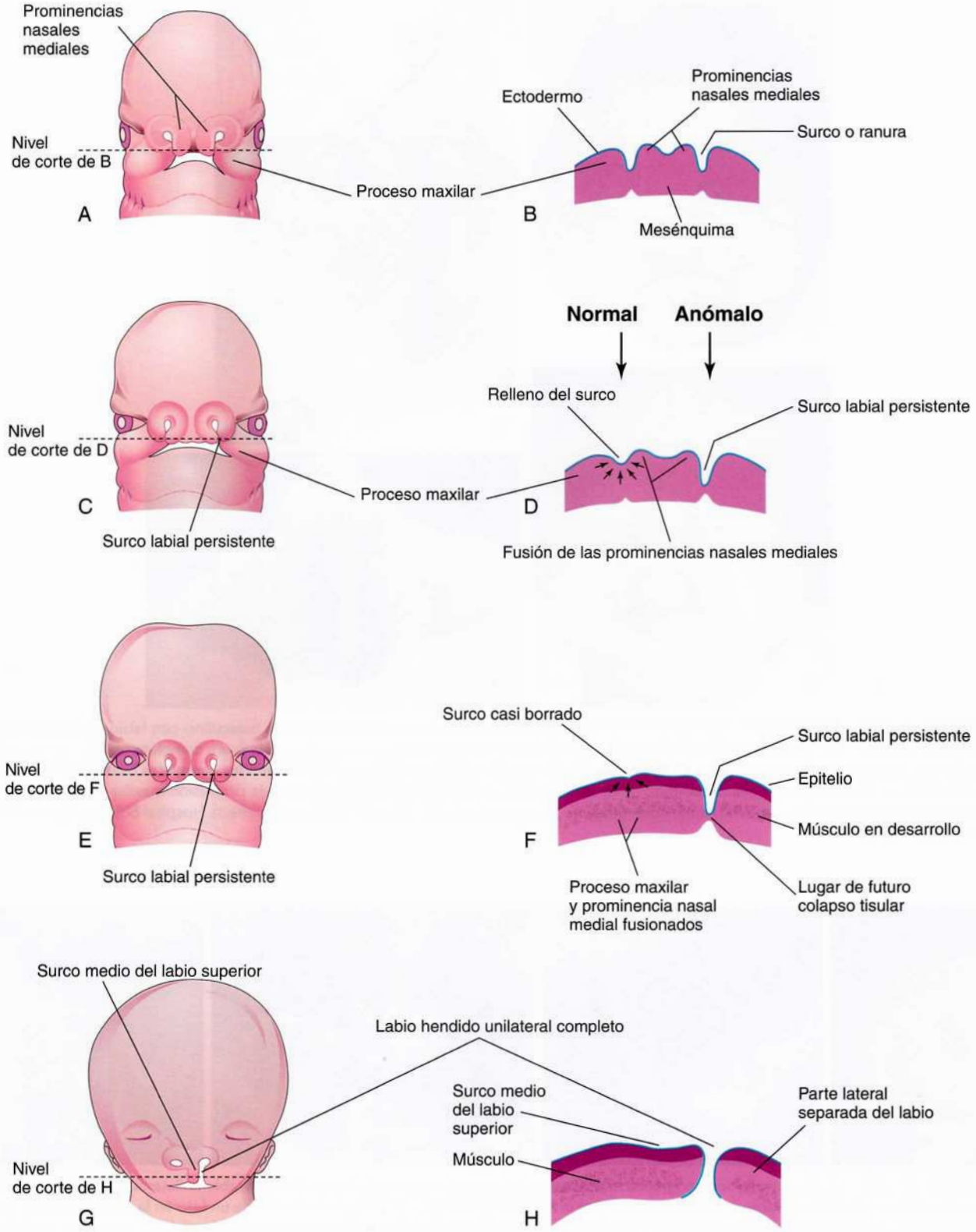

FIGURA 9-41 Esquemas que ilustran el fundamento embriológico del labio hendido unilateral completo. **A,** Esquema de un embrión de 5 semanas. **B,** Corte horizontal a través de la cabeza, que muestra los surcos entre los procesos maxilares y las prominencias nasales mediales fusionadas. **C,** Esquema de un embrión de 6 semanas que muestra un surco labial persistente en el lado izquierdo. **D,** Corte horizontal a través de la cabeza, que muestra el surco que se rellena gradualmente en el lado derecho tras la proliferación del mesénquima *(flechas)*. **E,** Esquema de un embrión de 7 semanas. **F,** Corte horizontal a través de la cabeza; se muestra que el epitelio en el lado derecho ha sido eliminado casi por completo del surco entre el proceso maxilar y la prominencias nasal medial. **G,** Esquema de un feto de 10 semanas con labio hendido unilateral completo. **H,** Corte horizontal a través de la cabeza tras el estiramiento del epitelio y la fragmentación de los tejidos en el suelo del surco labial persistente en el lado izquierdo, resultando en un labio hendido unilateral completo.

© Elsevier. Fotocopiar sin autorización es un delito.

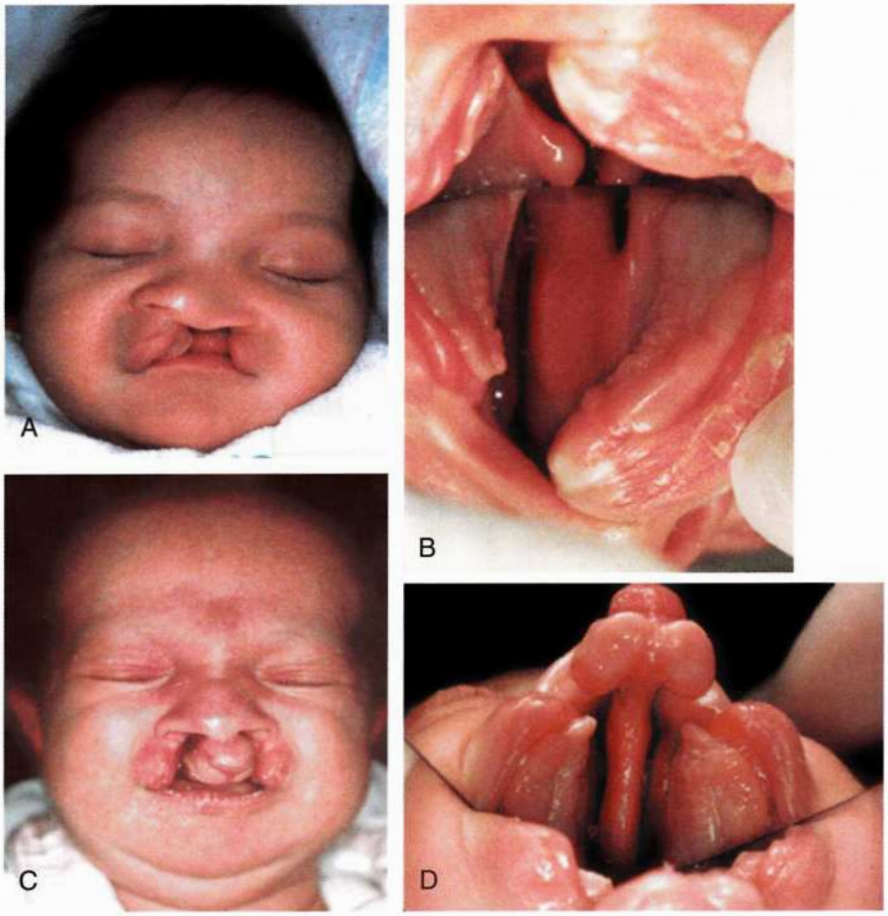

FIGURA 9-42 Malformaciones congénitas del labio y el paladar. **A,** Recién nacido de sexo masculino con labio y paladar hendidos completos unilaterales. **B,** Fotografía intraoral (obtenida con ayuda de un espejo) en la cual se observa la fisura completa unilateral izquierda con afectación del paladar primario y secundario. **C,** Recién nacido de sexo femenino con labio y paladar hendidos completos bilaterales. **D,** Fotografía intraoral en la cual se observa un paladar hendido completo bilateral. En cada segmento se observa la protrusión maxilar y el diente posnatal (presente en el momento del nacimiento) en el ápex gingival. *(Por cortesía del Dr. John B. Mulliken, Children's Hospital Boston, Harvard Medical School, Boston, MA.)*

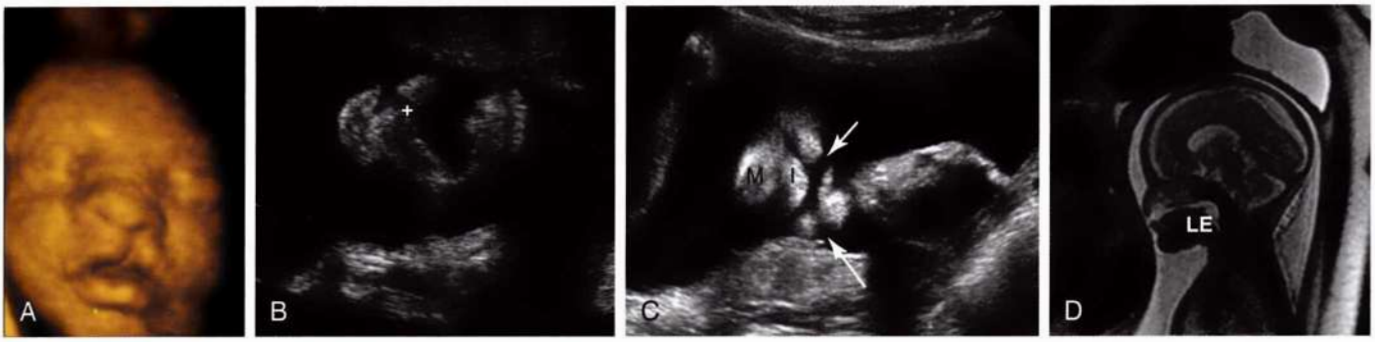

FIGURA 9-43 **A,** Representación ecográfica tridimensional de superficie en un feto con fisura de labio unilateral. **B,** Ecografía coronal de la boca de un feto con fisura de labio que se extiende hasta la narina izquierda (+). **C,** Ecografía coronal de un feto en la cual se muestra un labio hendido bilateral *(flechas)*, el labio inferior (LI) y el mentón (M). **D,** Imagen sagital de resonancia magnética de un feto, con ausencia de la parte media del paladar duro. Se observa líquido sobre la lengua (LE) sin interposición del paladar. (**A** y **B,** *Por cortesía del Dr. G.J. Reid, Department of Obstetrics, Gynecology and Reproductive Sciences, University of Manitoba, Women's Hospital, Winnipeg, Manitoba, Canadá;* **C** y **D,** *Por cortesía de la Dra. Deborah Levine, directora de Ecografía Obstétrica y Ginecológica, Beth Israel Deaconess Medical Center, Boston, MA.)*

FIGURA 9-44 Fotografías de un niño con fisura facial oblicua. Se observa la persistencia de la fisura nasolagrimal. **A,** Antes de la corrección quirúrgica. **B,** Después de la corrección quirúrgica. *(Por cortesía del doctor J.A. Ascherman, Department of Surgery, Division of Plastic Surgery, Columbia University Medical Center, New York, NY.)*

RESUMEN DEL APARATO FARÍNGEO, LA CARA Y EL CUELLO

- La **faringe primitiva** está limitada lateralmente por los **arcos faríngeos.** Cada arco está constituido por una zona central de mesénquima cubierto externamente por ectodermo e internamente por endodermo. El mesénquima original de cada arco procede del mesodermo. Más adelante, las **células de la cresta neural** migran hacia los arcos y constituyen la fuente principal de sus componentes de tejido conjuntivo, incluyendo el cartílago, el hueso y los ligamentos de las regiones oral y facial. Cada arco faríngeo contiene una arteria, un eje de cartílago, un nervio y un componente muscular.
- **Externamente, los arcos faríngeos** están separados entre sí por las hendiduras faríngeas. Internamente, los arcos están separados entre sí por evaginaciones de la faringe **(bolsas faríngeas).** En las zonas en que el ectodermo de una hendidura contacta con el endodermo de una bolsa se forman **membranas faríngeas.** Los derivados de los diversos componentes de los arcos faríngeos que se observan en el adulto se resumen en la tabla 9-1, y los derivados de las bolsas se ilustran en la figura 9-7.
- Las **hendiduras faríngeas** desaparecen excepto en lo que se refiere al primer par, que persiste en forma del meato acústico externo (conducto auditivo externo). Las **membranas faríngeas** también desaparecen, excepto las correspondientes al primer par, que se convierten en las membranas timpánicas. La **primera bolsa faríngea** origina la cavidad timpánica, el antro mastoideo y el tubo faringotimpánico. La **segunda bolsa faríngea** se asocia al desarrollo de la amígdala palatina.
- El **timo** procede del **tercer par de bolsas faríngeas** y las **glándulas paratiroides** se forman a partir del **tercer y cuarto pares de bolsas faríngeas.**
- La **glándula tiroides** se desarrolla a partir de una depresión que aparece en el suelo de la *faringe primitiva,* en la región donde se desarrolla la lengua. Las células parafoliculares (células C) de la glándula tiroides proceden de los **cuerpos ultimofaríngeos,** que a su vez proceden principalmente del cuarto par de bolsas faríngeas.
- Se pueden desarrollar quistes, fístulas y senos cervicales a partir de diversas zonas de la segunda hendidura faríngea, el **seno cervical** o de la segunda bolsa faríngea que no se oblitera.
- Aparece una **glándula tiroides ectópica** cuando el tiroides no desciende por completo desde su zona de origen en la lengua. El **conducto tirogloso** puede persistir o bien algunos de sus restos pueden generar **quistes del conducto tirogloso** y masas ectópicas de tejido tiroideo. Los quistes infectados pueden perforar la piel y originar fístulas del conducto tirogloso que se abren en la línea media, en la zona anterior del cuello.
- El **labio hendido** (fisura labial) es un defecto congénito frecuente. A pesar de que a menudo se asocia a paladar hendido (fisura palatina), el labio hendido y el paladar hendido son anomalías de etiología distinta, que implican alteraciones diferentes del desarrollo que se producen en momentos distintos. *El labio hendido se debe al fallo de la fusión de las masas mesenquimales de la prominencia nasal medial y del proceso maxilar, mientras que el paladar hendido se debe a la falta de fusión de las masas mesenquimales de ambos procesos palatinos.* La mayoría de los casos de labio hendido, con o sin paladar hendido, se debe a una combinación de factores genéticos y ambientales (**herencia multifactorial**; v. cap. 20).

PROBLEMAS CON ORIENTACIÓN CLÍNICA

CASO 9-1

La madre de un niño de 2 años consulta al pediatra ya que ha observado la aparición intermitente de un exudado de material mucoide a través de una pequeña abertura en la parte lateral del cuello del niño. Además, en el tercio inferior del cuello hay una zona amplia enrojecida

© Elsevier. Fotocopiar sin autorización es un delito.

y tumefacta, inmediatamente por delante del músculo esternocleidomastoideo.

- ¿Cuál es el diagnóstico más probable?
- ¿Cuál es el fundamento embriológico más probable de este exudado mucoide intermitente?
- Explique la etiología (la causa) de este defecto congénito.

CASO 9-2

En el transcurso de una tiroidectomía subtotal, el cirujano solamente puede localizar una de las glándulas paratiroides inferiores.

- ¿Dónde podría localizarse la otra glándula paratiroides inferior?
- ¿Cuál es el fundamento embriológico de la localización ectópica de esta glándula?

CASO 9-3

Una mujer joven consulta a su médico porque ha observado una zona tumefacta en la parte anterior de su cuello, inmediatamente por debajo del hueso hioides.

- ¿A qué tipo de quiste podría corresponder?
- ¿Se localizan estos quistes siempre en el plano medio?
- Exponga el fundamento embriológico de estos quistes.
- ¿Con qué otros problemas se podría confundir este tipo de quiste?

CASO 9-4

Un recién nacido de sexo masculino nace con un problema de labio hendido unilateral que se extiende hasta la nariz y que llega hasta la apófisis alveolar del maxilar.

- ¿Se pueden usar como sinónimos los términos labio leporino y labio hendido?
- ¿Cuál es el fundamento embriológico de esta malformación congénita?
- Ninguno de los progenitores presenta labio o paladar hendido. ¿Es frecuente la implicación de factores genéticos en este problema?
- ¿Son estas malformaciones congénitas más frecuentes en los niños que en las niñas?
- ¿Cuál es la probabilidad de que otro hijo de la pareja sufra también esta anomalía?

CASO 9-5

Una mujer con epilepsia y que fue tratada con un medicamento antiepiléptico durante su embarazo dio a luz a un niño con labio y paladar hendidos.

- ¿Hay alguna prueba que demuestre que estos medicamentos incrementan la incidencia de las malformaciones congénitas observadas en el niño?
- Exponga las etiologías respectivas de ambas malformaciones congénitas.

La discusión de estos problemas se recoge en el Apéndice al final del libro.

BIBLIOGRAFÍA Y LECTURAS RECOMENDADAS

Abbott BD: The etiology of cleft palate: a 50-year search for mechanistic and molecular understanding, *Birth Defects Res B Dev Reprod Toxicol* 89:266, 2010.

Arnold JS, Werling U, Braunstein EM, et al: Inactivation of Tbx1 in the pharyngeal endoderm results in 22q11DS malformations, *Development* 133:977, 2006.

Bajaj Y, Ifeacho S, Tweedie D, et al: Branchial anomalies in children, *Int J Pediatr Otorhinolaryngol* 75:1020, 2011.

Berkovitz BKB, Holland GR, Moxham B: *Oral anatomy, histology, and embryology*, ed 4, Edinburgh, 2009, Mosby.

Bothe I, Tenin G, Oseni A, et al: Dynamic control of head mesoderm patterning, *Development* 138:2807, 2011.

Edmunds J, Fulbrook P, Miles S: My baby has tongue-tie: what does this mean? *J Hum Lact* 30:244, 2014.

Edmunds J, Miles SC, Fulbrook P: Tongue-tie and breastfeeding: a review of the literature, *Breastfeed Rev* 19:19, 2011.

Gartner LP, Hiatt JL: *Color textbook of histology*, ed 3, Philadelphia, 2007, Saunders.

Gitton Y, Heude E, Vieux-Rochas M, et al: Evolving maps in craniofacial development, *Semin Cell Develop Biol* 21:301, 2010.

Greene RM, Pisano MM: Palate morphogenesis: current understanding and future directions, *Birth Defects Res C* 90:133, 2010.

Gross E, Sichel JY: Congenital neck lesions, *Surg Clin North Am* 86:383, 2006.

Hennekam R, Allanson J, Krantz I: *Gorlin's syndromes of the head and neck*, ed 5, New York, 2010, Oxford University Press.

Hinrichsen K: The early development of morphology and patterns of the face in the human embryo, *Adv Anat Embryol Cell Biol* 98:1, 1985.

Hong P, Lago D, Seargeant J, et al: Defining ankyloglossis: a case series of anterior and posterior tongue ties, *Int J Pediatr Otorhinolaryngol* 74:1003, 2010.

Jirásel JE: *An atlas of human prenatal developmental mechanics. anatomy and staging*, London, 2004, Taylor & Francis.

Jones KL, Jones MC, Campo MD: *Smith's recognizable patterns of human malformation: Smith's recognizable patterns of human malformation*, ed 7, Philadelphia, 2013, Saunders.

Kurosaka H, Iulianella A, Williams T, et al: Disrupting hedgehog and WNT signaling interactions promotes cleft lip pathogenesis, *J Clin Invest* 124:2014, 1660.

Lale SM, Lele MS, Anderson VM: The thymus in infancy and childhood, *Chest Surg Clin North Am* 11:233, 2001.

Minoux M, Rijii FM: Molecular mechanisms of cranial neural crest cell migration and patterning in craniofacial development, *Development* 137:2605, 2010.

Moore KL, Dalley AD, Agur AMR: *Clinically oriented anatomy*, ed 7, Baltimore, 2014, Lippincott Williams & Wilkins.

Mueller DT, Callanan VP: Congenital malformations of the oral cavity, *Otolaryngol Clin North Am* 40:141, 2007.

Nishimura Y: Embryological study of nasal cavity development in human embryos with reference to congenital nostril atresia, *Acta Anat* 147:140, 1993.

Noden DM: Cell movements and control of patterned tissue assembly during craniofacial development, *J Craniofac Genet Dev Biol* 11:192, 1991.

Noden DM: Vertebrate craniofacial development: novel approaches and new dilemmas, *Curr Opin Genet Dev* 2:576, 1992.

Noden DM, Francis-West P: The differentiation and morphogenesis of craniofacial muscles, *Dev Dyn* 235:1194, 2006.

Noden DM, Trainor PA: Relations and interactions between cranial mesoderm and neural crest populations, *J Anat* 207:575, 2005.

Ozolek JA: Selective pathologies of the head and neck in children—a developmental perspective, *Adv Anat Pathol* 16:332, 2009.

Passos-Bueno MR, Ornelas CC, Fanganiello RD: Syndromes of the first and second pharyngeal arches: a review, *Am J Med Genet A* 149A:1853, 2009.

Pilu G, Segata M, Perola A: Fetal craniofacial and neck anomalies. In Callen PW, editor: *Ultrasonography in obstetrics and gynecology*, ed 5, Philadelphia, 2008, Saunders.

Rice DPC: Craniofacial anomalies: from development to molecular pathogenesis, *Curr Mol Med* 5:699, 2009.

Rodriguez-Vázquez JF: Development of the stapes and associated structures in human embryos, *J Anat* 207:165, 2005.

Sperber GH, Sperber SM, Guttmann GD: *Craniofacial embryogenetics and development*, ed 2, Beijing, 2010, People's Medical Publishing House/PMPH-Global.

Thi Thu HN, Haw Tien SF, Loh SL: Tbx2a is required for specification of endodermal pouches during development of the pharyngeal arches, *PLoS One* 10:e77171, 2013.

Thompson H, Ohazama A, Sharpe PT, et al: The origin of the stapes and relationship to the otic capsule and oval window, *Dev Dyn* 241:1396, 2012.

Tovar JA: The neural crest in pediatric surgery, *J Pediatr Surg* 42:915, 2007.

Yatzey KE: Di George syndrome, Tbx1, and retinoic acid signaling come full circle, *Circ Res* 106:630, 2010.

© Elsevier. Fotocopiar sin autorización es un delito.

CAPÍTULO

10

Sistema respiratorio

Primordio respiratorio 195
Desarrollo de la laringe 196
Desarrollo de la tráquea 198
Desarrollo de los bronquios y los pulmones 200
Maduración de los pulmones 201
Resumen del sistema respiratorio 206
Problemas con orientación clínica 207

Las estructuras anatómicas de las vías respiratorias inferiores (laringe, tráquea, bronquios y pulmones) comienzan a formarse durante la cuarta semana del desarrollo.

PRIMORDIO RESPIRATORIO

9

El sistema respiratorio aparece como una excrecencia medial, el **surco laringotraqueal,** localizado en el suelo del extremo caudal del intestino primitivo anterior (primordio de la faringe; fig. 10-1*B* y *C*; v. también fig. 10-4*A*). Este primordio del **árbol traqueobronquial** se desarrolla caudalmente al cuarto par de bolsas faríngeas. El endodermo que reviste el surco laringotraqueal origina el epitelio pulmonar y las glándulas de la laringe, la tráquea y los bronquios. El tejido conjuntivo, el cartílago y el músculo liso de estas estructuras se desarrollan a partir del mesodermo esplácnico que rodea al intestino primitivo anterior (v. fig. 10-5*A*).

Hacia el final de la cuarta semana, el surco laringotraqueal muestra una evaginación (protrusión), formando un **divertículo laringotraqueal (yema pulmonar)**, con forma de bolsa, que se localiza ventralmente a la parte caudal del intestino primitivo anterior (fig. 10-2*A*, y v. también fig. 10-1*B*). Conforme este divertículo aumenta en longitud, queda rodeado por el **mesénquima esplácnico** y su extremo distal aumenta de tamaño y origina una **yema respiratoria** globular; esta yema respiratoria es el esbozo único a partir del cual se origina el árbol respiratorio (v. fig. 10-2*B*).

Al poco tiempo, el **divertículo laringotraqueal** se separa de la faringe primitiva. Sin embargo, mantiene su comunicación con esta estructura a través de la **entrada (aditus) laríngea primitiva** (v. fig. 10-2*C*). En el divertículo laringotraqueal se desarrollan **pliegues traqueoesofágicos** longitudinales, que se aproximan entre sí y se fusionan para formar el **tabique traqueoesofágico** (v. fig. 10-2*D* y *E*) hacia el final de la quinta semana. Este tabique divide la porción craneal del intestino primitivo anterior en una parte ventral, el

© 2016. Elsevier España, S.L.U. Reservados todos los derechos

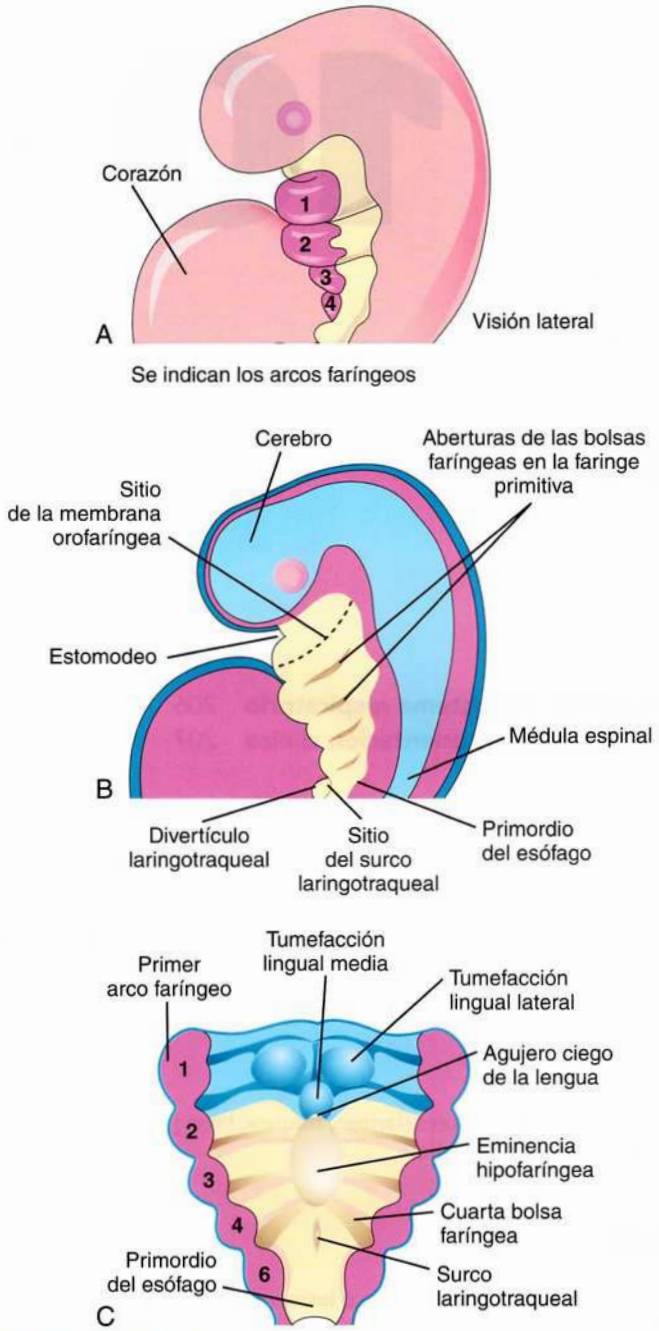

FIGURA 10-1 A, Visión lateral de un embrión de 4 semanas donde se ilustra la relación entre el aparato faríngeo y el sistema respiratorio en desarrollo. B, Corte sagital de la mitad craneal del embrión. C, Corte horizontal del embrión; se ilustra el suelo de la faringe primitiva y la localización del surco laringotraqueal.

tubo laringotraqueal (el primordio de la laringe, la tráquea, los bronquios y los pulmones), y una parte dorsal (el primordio de la orofaringe y del esófago; v. fig. 10-2*F*). La abertura del tubo laringotraqueal en la faringe se convierte en el **aditus laríngeo primitivo** (v. figs. 10-2*C* y 10-4*B* a *D*). *La separación del tubo único del intestino primitivo anterior en la tráquea y el esófago se debe a un proceso complejo y coordinado de múltiples vías de señalización y de factores de transcripción* (fig. 10-3).

DESARROLLO DE LA LARINGE

9

El revestimiento epitelial de la laringe procede del endodermo del extremo craneal del **tubo laringotraqueal.** Los cartílagos de la laringe se desarrollan a partir de los pares de arcos faríngeos cuarto y sexto (v. fig. 10-1*A* y *C*). Los **cartílagos laríngeos** derivan de mesénquima procedente de **células de la cresta neural.** El mesénquima del extremo craneal del tubo laringotraqueal prolifera con rapidez y origina un par de **tumefacciones aritenoideas,** bilaterales (v. fig. 10-4*B*). Estas tumefacciones crecen hacia la lengua y convierten la abertura estrecha, la **glotis primitiva,** en una **entrada laríngea** con forma de «T», reduciendo la luz de la laringe hasta convertirla en una hendidura estrecha (v. fig. 10-4*C*).

El epitelio laríngeo prolifera rápidamente, causando una oclusión temporal de la luz de la laringe. La recanalización de la laringe ocurre normalmente hacia la semana 10 (v. fig. 10-4*D*). Los ventrículos laríngeos se forman durante este proceso de recanalización; estos recesos están limitados por pliegues de la mucosa que se convierten en las **cuerdas vocales** y en los **pliegues vestibulares.**

La **epiglotis** se desarrolla a partir de la parte caudal de la **eminencia hipofaríngea,** una prominencia que se debe a la proliferación del mesénquima en los extremos ventrales del tercer y cuarto arco faríngeos (v. fig. 10-4*B* a *D*). La parte rostral de esta eminencia forma el tercio posterior o porción faríngea de la lengua (v. fig. 10-4*C* y *D*).

Dado que los **músculos laríngeos** se desarrollan a partir de los mioblastos correspondientes al cuarto y sexto pares de arcos faríngeos, están inervados por las ramas laríngeas de los nervios vagos (X par craneal), que inervan estos arcos (v. cap. 9, tabla 9-1). La laringe se sitúa en una posición alta en el cuello del recién nacido, la cual permite que la epiglotis entre en contacto con el paladar blando. De este modo se logra una separación casi completa de los sistemas respiratorio y digestivo, facilitando el amamantamiento del niño, pero supone también que los recién nacidos respiren casi de forma obligatoria por la nariz. El descenso estructural de la laringe ocurre a lo largo de los 2 primeros años de vida.

ATRESIA LARÍNGEA

La **atresia (obstrucción) laríngea** es una malformación congénita infrecuente que se debe a la falta de recanalización de la laringe, con obstrucción de las vías respiratorias altas fetales, en lo que constituye el **síndrome de obstrucción congénita de las vías respiratorias altas (síndrome OCVRA).** Distalmente a la zona de la atresia o estenosis (estrechamiento), las vías respiratorias muestran dilatación y los pulmones están aumentados de tamaño y rellenos de líquido; el diafragma está aplanado o invertido, y se observan **ascitis fetal** (acumulación de líquido seroso en la cavidad peritoneal), **hidropesía** (acumulación de líquido en los espacios intracelulares, con edema grave) o ambos.

La atresia incompleta (membrana laríngea) es un defecto en que el tejido conjuntivo entre los pliegues vocales queda cubierto por una membrana mucosa; esto provoca obstrucción de las vías respiratorias y un llanto ronco en el recién nacido. Este defecto se debe a la recanalización incompleta de la laringe durante la semana 10. El tratamiento consiste en la dilatación endoscópica de la membrana laríngea.

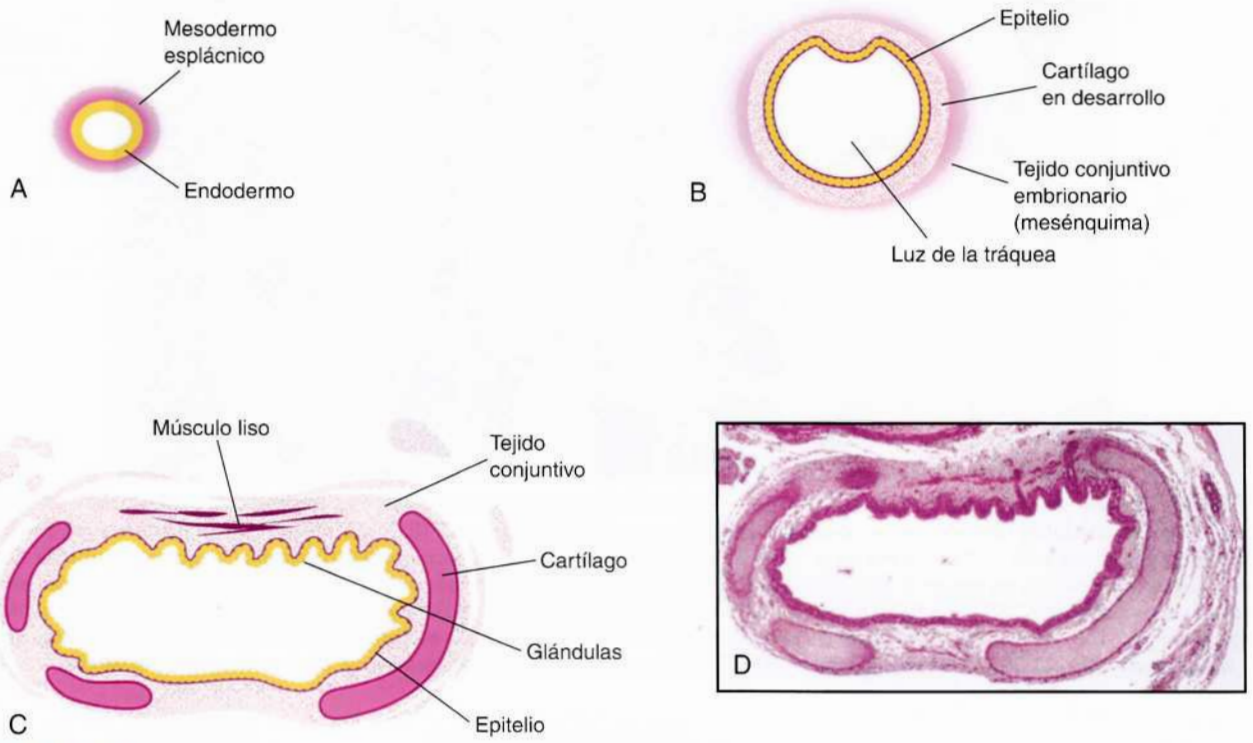

FIGURA 10-5 Cortes transversales a través del tubo laringotraqueal que muestran las fases progresivas en el desarrollo de la tráquea. **A**, 4 semanas. **B**, 10 semanas. **C**, 12 semanas (esquema correspondiente a la microfotografía que aparece en **D**). Se puede observar que el endodermo del tubo laringotraqueal origina el epitelio y las glándulas de la tráquea, y que el mesénquima que rodea el tubo forma el tejido conjuntivo, el músculo y el cartílago. **D**, Microfotografía de un corte transversal de la tráquea en desarrollo, a las 12 semanas. (*D, Tomada de Moore KL, Persaud TVN, Shiota K:* Color atlas of clinical embryology, *2.ª ed. Filadelfia, WB Saunders, 2000.*)

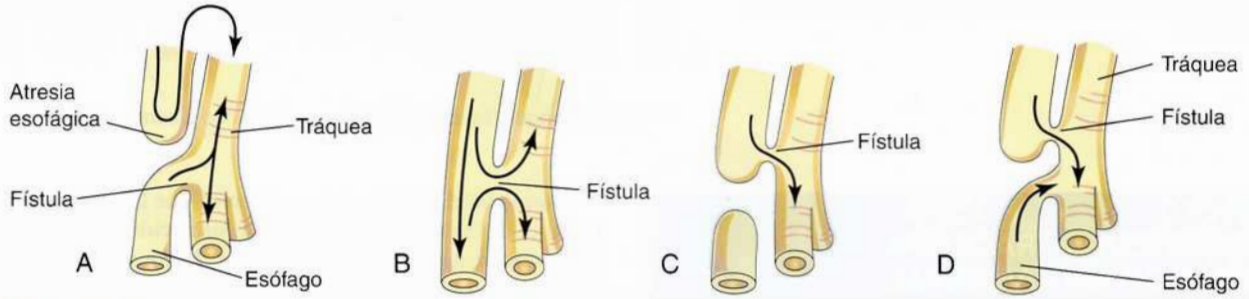

FIGURA 10-6 Las cuatro variantes principales de la fístula traqueoesofágica (FTE) por orden de frecuencia. Las posibles direcciones del flujo del contenido se indican mediante *flechas*. La atresia esofágica, ilustrada en **A**, se asocia con FTE en más del 85% de los casos. **B**, Fístula entre la tráquea y el esófago. **C**, El aire no puede alcanzar el esófago distal ni el estómago. **D**, El aire puede alcanzar el esófago distal y el estómago, y tanto el contenido esofágico como el contenido gástrico pueden introducirse en la tráquea y los pulmones.

HENDIDURA LARINGOTRAQUEOESOFÁGICA

En casos poco frecuentes, la laringe y la parte superior de la tráquea no se separan completamente del esófago, lo que ocasiona una conexión persistente de longitud variable entre estas estructuras, lo que se denomina **hendidura laringotraqueoesofágica.** Los síntomas de esta malformación congénita son similares a los de la FTE y se deben a la aspiración pulmonar de líquido, alimento, o de ambos. La **afonía** (ausencia de voz) es un rasgo característico.

ESTENOSIS Y ATRESIA TRAQUEALES

La **estenosis** (estrechamiento) y la **atresia** de la tráquea son malformaciones congénitas infrecuentes que se suelen asociar con alguna de las variantes de la FTE. Los cuadros de estenosis y atresia se deben posiblemente a una partición irregular del intestino primitivo anterior en esófago y tráquea (v. fig. 10-6). En ocasiones hay una membrana de tejido que obstruye el flujo de aire **(atresia traqueal incompleta).** La atresia o **agenesia** (ausencia) de la tráquea es un problema mortal.

© Elsevier. Fotocopiar sin autorización es un delito.

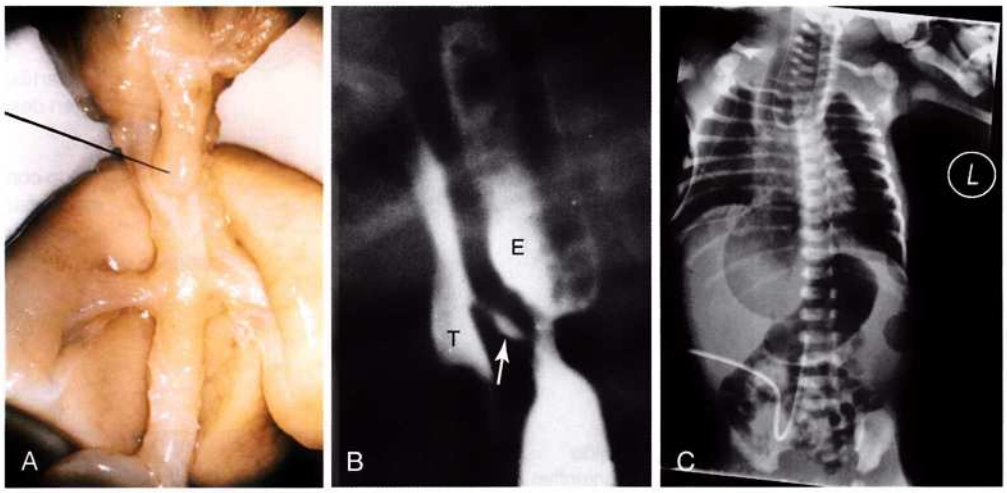

FIGURA 10-7 A, Fístula traqueoesofágica (FTE) en un feto de 17 semanas y sexo masculino. El segmento superior del esófago finaliza de forma ciega *(señalado)*. B, Radiografía con contraste obtenida en un recién nacido con FTE. Se puede observar la comunicación *(flecha)* entre el esófago *(E)* y la tráquea *(T)*. C, Radiografía en un caso de atresia esofágica y FTE. El saco esofágico proximal ciego es claramente visible. Se puede observar la existencia de aire en la parte distal del tracto gastrointestinal (GI), lo que indica la presencia de una FTE. También se aprecia un catéter venoso umbilical. (A, *Tomada de Kalousek DK, Fitch N, Paradice B:* Pathology of the human embryo and previable fetus. *New York, Springer-Verlag, 1990.* B, *Por cortesía del Dr. Prem S. Sahni, anteriormente en el Department of Radiology, Children's Hospital, Winnipeg, Manitoba, Canadá.* C, *Por cortesía del Dr. S.G. Robben, Department of Radiology, Maastricht University Medical Centre, Maastricht, Holanda.*)

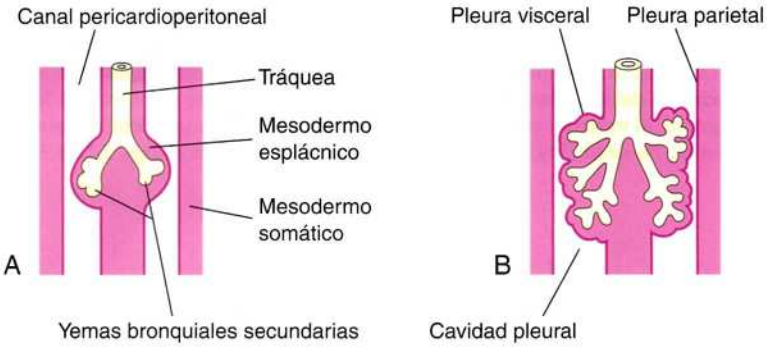

FIGURA 10-8 Ilustraciones del crecimiento de los pulmones en desarrollo en el mesénquima esplácnico que rodea las paredes mediales de los canales pericardioperitoneales (cavidades pleurales primitivas). También se muestra el desarrollo de las capas de la pleura. A, 5 semanas. B, 6 semanas.

DIVERTÍCULO TRAQUEAL (BRONQUIO TRAQUEAL)

El **divertículo o bronquio traqueal** es una proyección ciega y similar a un bronquio que parte desde la tráquea. La evaginación puede finalizar en un tejido pulmonar de aspecto normal y formar un lóbulo traqueal del pulmón. El divertículo traqueal puede provocar infecciones recurrentes y dificultad respiratoria en los lactantes.

DESARROLLO DE LOS BRONQUIOS Y LOS PULMONES

9

El **esbozo respiratorio (yema pulmonar)** se desarrolla en el extremo caudal del **divertículo laringotraqueal** durante la cuarta semana (v. fig. 10-2*A* y *B*). Esta yema se divide al poco tiempo en dos evaginaciones, las **yemas bronquiales primarias** (figs. 10-8*A* y 10-9, y v. fig. 10-2*C*). Dichas yemas crecen lateralmente en los **canales pericardioperitoneales,** que son los primordios de las cavidades pleurales (v. fig. 10-8*B*). Al poco tiempo se desarrollan las **yemas bronquiales secundarias** y **terciarias.**

Junto con el mesénquima esplácnico que las rodea, las yemas bronquiales se diferencian hacia la formación de los bronquios y sus ramificaciones en los pulmones. Al comienzo de la quinta semana la conexión de cada yema bronquial con la tráquea aumenta de tamaño, formándose los primordios de los **bronquios principales** (v. fig. 10-9).

El bronquio principal derecho embrionario es ligeramente más largo que el izquierdo y tiene una orientación más vertical. Esta diferencia se mantiene en el adulto y, en consecuencia, es más probable que un cuerpo extraño se localice en el bronquio principal derecho que en el izquierdo.

Los bronquios principales se subdividen en **bronquios secundarios,** con formación de las **ramas lobares, segmentarias** e **intrasegmentarias** (v. fig. 10-9). En el lado derecho, el bronquio lobar superior ventila el lóbulo superior del pulmón, mientras que el bronquio inferior se subdivide en dos bronquios: uno correspondiente al lóbulo medio del pulmón derecho y el otro correspondiente al lóbulo inferior. En el lado izquierdo, los dos bronquios secundarios llevan a cabo la aireación de los lóbulos superior e inferior del pulmón izquierdo. Cada **bronquio lobar** experimenta ramificaciones progresivas.

Los **bronquios segmentarios,** que son diez en el pulmón derecho y ocho o nueve en el pulmón izquierdo, comienzan a formarse hacia la séptima semana. A medida que se produce este proceso,

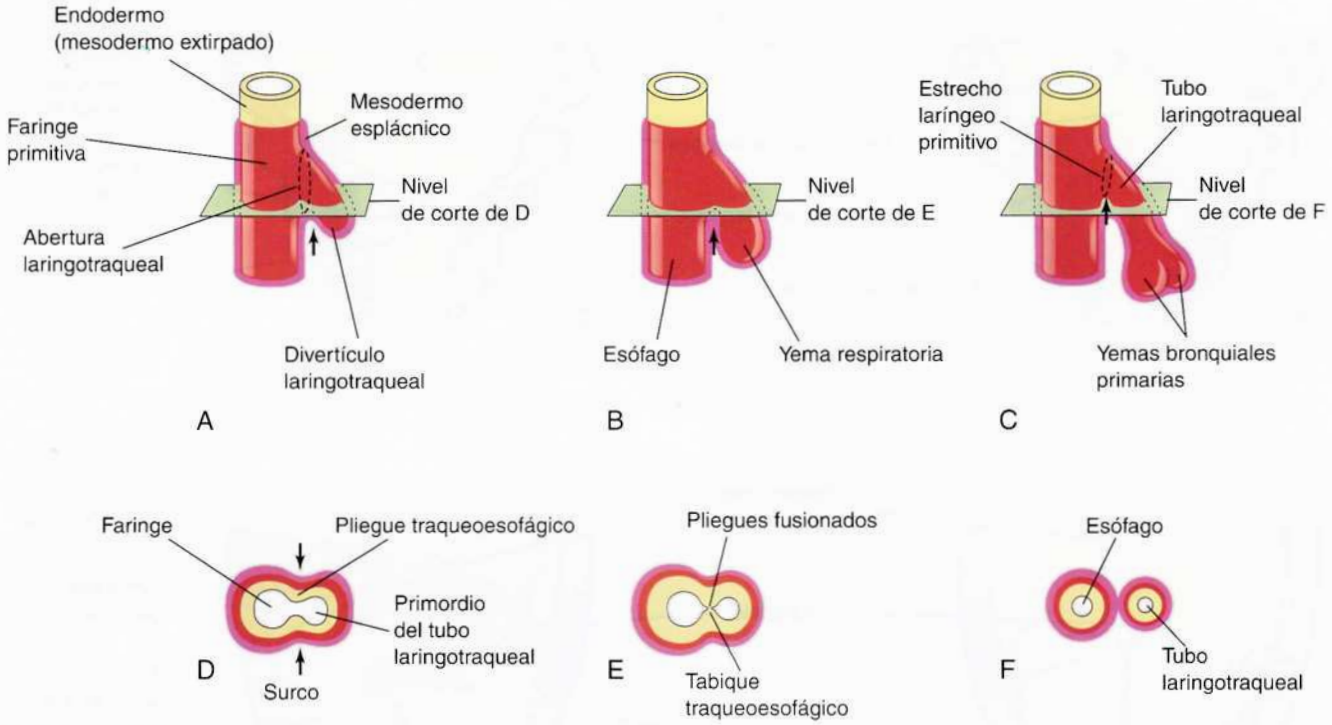

FIGURA 10-2 Fases sucesivas en el desarrollo del tabique traqueoesofágico durante la cuarta y quinta semanas. A a C, Visiones laterales de la parte caudal de la faringe primitiva; se muestra el divertículo laringotraqueal y la partición del intestino primitivo anterior en el esófago y el tubo laringotraqueal. D a F, Cortes transversales que ilustran la formación del tabique laringotraqueal y el modo en que se separan el tubo laringotraqueal y el esófago en el intestino primitivo anterior. Las *flechas* indican los cambios celulares debidos al crecimiento.

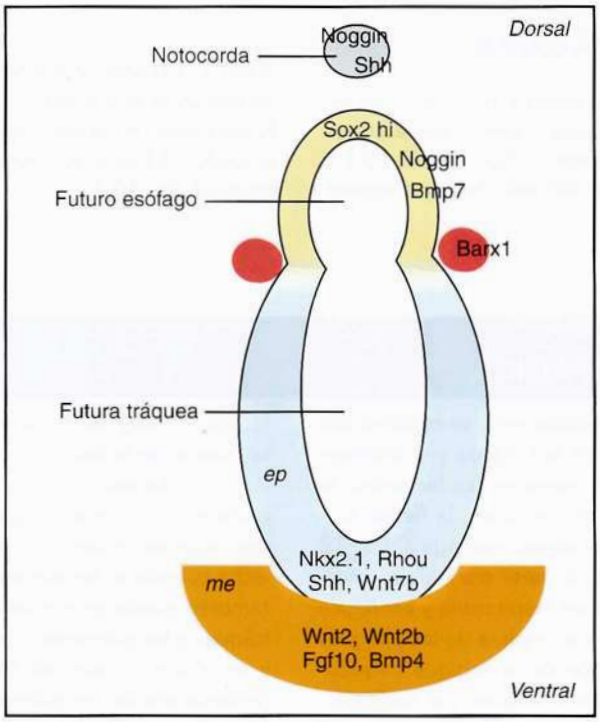

FIGURA 10-3 Corte esquemático que muestra el patrón dorsoventral del intestino primitivo anterior (ratón). El tubo del intestino primitivo anterior no separado muestra valores altos de Sox2, Noggin y Bmp7 en el epitelio dorsal que producirá el esófago. El epitelio ventral, que contribuirá a la tráquea, presenta alta expresión del factor de transcripción Nkx2.1 y las moléculas de señalización Shh y Wnt7b, junto con Rhou. El gen homebox Barx1 se expresa en la zona que limita las regiones dorsal y ventral del intestino primitivo anterior. Los factores Wnt2, Wnt2b y Bmp4, expresados en el mesénquima ventral, apoyan la expresión génica en el epitelio. La alteraciones en las vías de señalización de Shh, Wnt o Bmp o mutaciones de Sox2, Nkx2.1 o Rhou pueden provocar un desarrollo anormal del intestino primitivo anterior y condicionar la aparición de atresia esofágica, con o sin fístula traqueoesofágica.

© Elsevier. Fotocopiar sin autorización es un delito.

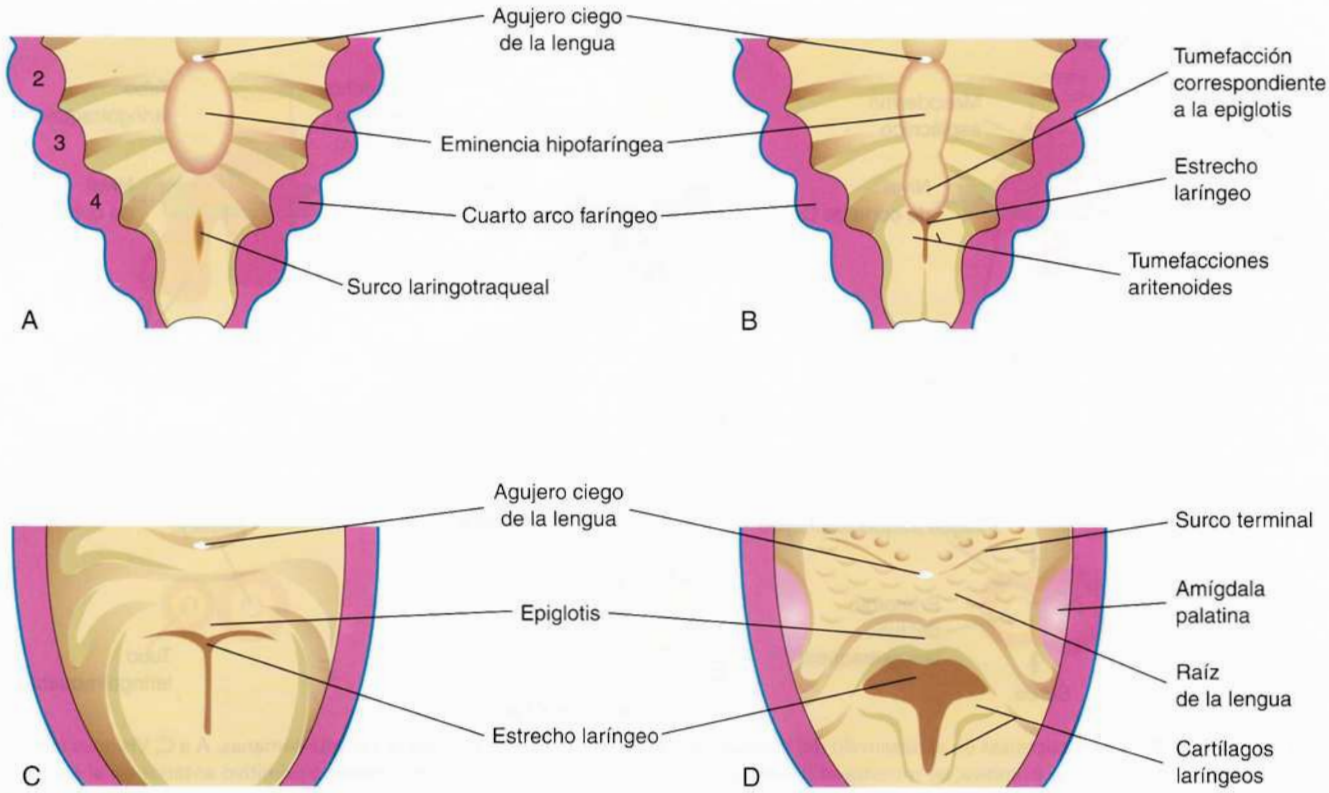

FIGURA 10-4 Sucesión de fases en el desarrollo de la laringe. A, A las 4 semanas. B, A las 5 semanas. C, A las 6 semanas. D, A las 10 semanas. El epitelio que reviste la laringe procede del endodermo. Los cartílagos y los músculos de la laringe proceden del mesénquima correspondiente al cuarto y sexto pares de arcos faríngeos. Se pueden observar los cambios de forma de la entrada laríngea, que pasa de ser similar a una hendidura a ser una zona de paso con forma de «T», a medida que prolifera el mesénquima que rodea la laringe en desarrollo.

DESARROLLO DE LA TRÁQUEA

9

Durante su separación del intestino primitivo anterior, el **divertículo laringotraqueal** forma la tráquea y dos evaginaciones laterales, las **yemas bronquiales primarias** (v. figs. 10-2*C*, 10-8*A* y 10-9). El revestimiento endodérmico del **tubo laringotraqueal** distal a la laringe se diferencia en la formación del epitelio y las glándulas de la tráquea, y en la formación del epitelio pulmonar. El cartílago, el tejido conjuntivo y los músculos de la tráquea proceden del mesénquima esplácnico que rodea el tubo laringotraqueal (fig. 10-5).

FÍSTULA TRAQUEOESOFÁGICA

En 1 de cada 3.000-4.500 recién nacidos vivos se observa una fístula (una conexión anómala) entre la tráquea y el esófago (figs. 10-6 y 10-7); su incidencia es mayor en los lactantes de sexo masculino. En más del 85% de los casos, la **fístula traqueoesofágica** (FTE) se asocia con **atresia** esofágica. La FTE se debe a la división incompleta de la parte craneal del intestino primitivo anterior en las porciones respiratoria y esofágica durante la cuarta semana. La fusión incompleta de los pliegues traqueoesofágicos origina la aparición de un tabique traqueoesofágico anómalo y una fístula entre la tráquea y el esófago.

La FTE es la malformación congénita más frecuente del sistema respiratorio inferior. Hay cuatro variantes principales (v. fig. 10-6). En la variante más habitual, la parte superior del esófago finaliza de forma ciega (**atresia esofágica**) y su parte inferior se une a la tráquea en la proximidad de su bifurcación (v. figs. 10-6*A* y 10-7). Las otras variantes de esta malformación se ilustran en la figura 10-6*B* a *D*.

Los lactantes con el tipo más habitual de FTE y con atresia esofágica no pueden tragar, de manera que a menudo segregan abundante saliva en reposo y regurgitan de inmediato la leche cuando se les alimenta. El contenido gástrico e intestinal también puede presentar reflujo desde el estómago hacia la tráquea y los pulmones a través de la fístula. El reflujo de ácido y, en algunos casos, de bilis, puede provocar una **neumonía** (inflamación de los pulmones) con compromiso respiratorio. El **polihidramnios** se asocia a menudo con atresia esofágica. El exceso de líquido amniótico se debe a que dicho líquido no puede alcanzar el estómago y el intestino para su absorción y transferencia a través de la placenta hasta la sangre de la madre para su eliminación.

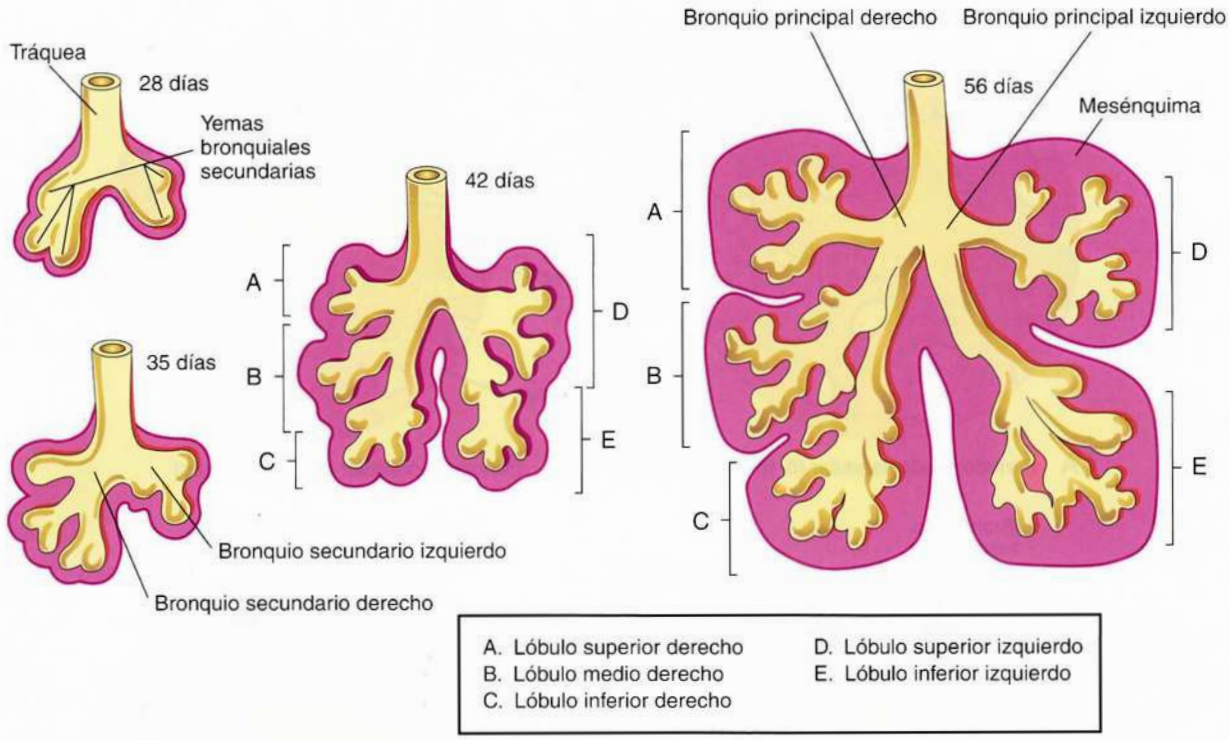

FIGURA 10-9 Sucesión de fases en el desarrollo de las yemas bronquiales, los bronquios y los pulmones.

también se divide el mesénquima circundante. Los bronquios segmentarios, junto con la masa de mesénquima circundante, forman los primordios de los **segmentos broncopulmonares**. Hacia la semana 24 existen aproximadamente 17 niveles de ramificación y se han desarrollado los **bronquiolos respiratorios** (fig. 10-10*B*). Después del nacimiento todavía se generan siete niveles adicionales de ramificación.

A medida que se desarrollan los bronquios también lo hacen las placas cartilaginosas a partir del mesénquima esplácnico circundante. El músculo liso y el tejido conjuntivo bronquiales, así como el tejido conjuntivo y los capilares pulmonares, también proceden de este mesénquima. A medida que se desarrollan los pulmones, adquieren una capa de **pleura visceral** a partir del mesénquima esplácnico (v. fig. 10-8). A través de un proceso de expansión, los pulmones y las cavidades pleurales crecen caudalmente hacia el mesénquima de la pared corporal y al poco tiempo alcanzan la proximidad del corazón. La pared corporal torácica queda revestida por una capa de **pleura parietal**, derivada del mesodermo somático (v. fig. 10-8*B*). El espacio que queda entre la pleura parietal y la pleura visceral se denomina **cavidad pleural.**

Maduración de los pulmones

Los pulmones maduran en cuatro estadios histológicos: **seudoglandular, canalicular, de sacos terminales** y **alveolar.**

Estadio seudoglandular (semanas 5 a 17)

Desde el punto de vista histológico, los pulmones en desarrollo tienen cierta similitud con las glándulas exocrinas durante el **estadio seudoglandular** (fig. 10-11*A*, y v. fig. 10-10*A*). Hacia las 16 semanas ya se han formado todos los elementos importantes de los pulmones, excepto los implicados en el intercambio de gases. La respiración no es posible; *por tanto, los fetos que nacen durante este período no pueden sobrevivir.*

Estadio canalicular (semanas 16 a 25)

El **estadio canalicular** se solapa con el estadio seudoglandular ya que los segmentos craneales de los pulmones maduran con mayor rapidez que los caudales. Durante el estadio canalicular, las luces de los bronquios y de los **bronquiolos terminales** aumentan de calibre y el tejido pulmonar adquiere una vascularización importante (v. figs. 10-10*B* y 10-11*B*). Hacia la semana 24, cada bronquiolo terminal ha producido dos o más **bronquiolos respiratorios,** cada uno de los cuales se divide en tres a seis conductos, los **conductos alveolares primitivos.**

La respiración es posible al final del estadio canalicular, en la semana 26 de gestación, gracias al hecho de que en los extremos de los bronquiolos respiratorios se han desarrollado **sacos terminales** de pared fina (alvéolos primitivos) y a que *el tejido pulmonar está bien vascularizado.* A pesar de que los fetos nacidos al final de este período pueden sobrevivir si reciben cuidados intensivos, la relativa inmadurez de su sistema respiratorio y otros sistemas orgánicos podría causarles la muerte.

Estadio de sacos terminales (desde la semana 24 hasta el final del período fetal)

Durante el **estadio de saco terminal** se desarrollan muchos más sacos terminales (alvéolos primitivos; v. figs. 10-10*C* y 10-11*D*) y *su epitelio se vuelve muy fino.* Los capilares comienzan a sobresalir en estos sacos. El estrecho contacto entre las células epiteliales y endoteliales establece la **barrera sangre-aire,** que permite el intercambio adecuado de los gases para la supervivencia del feto si nace prematuramente.

Hacia la semana 26, los sacos terminales están revestidos principalmente por células epiteliales escamosas de origen endodérmico, los **neumocitos tipo I,** a través de los cuales se produce el intercambio gaseoso. La red capilar prolifera con rapidez en el mesénquima que rodea los alvéolos en desarrollo y al mismo

© Elsevier. Fotocopiar sin autorización es un delito.

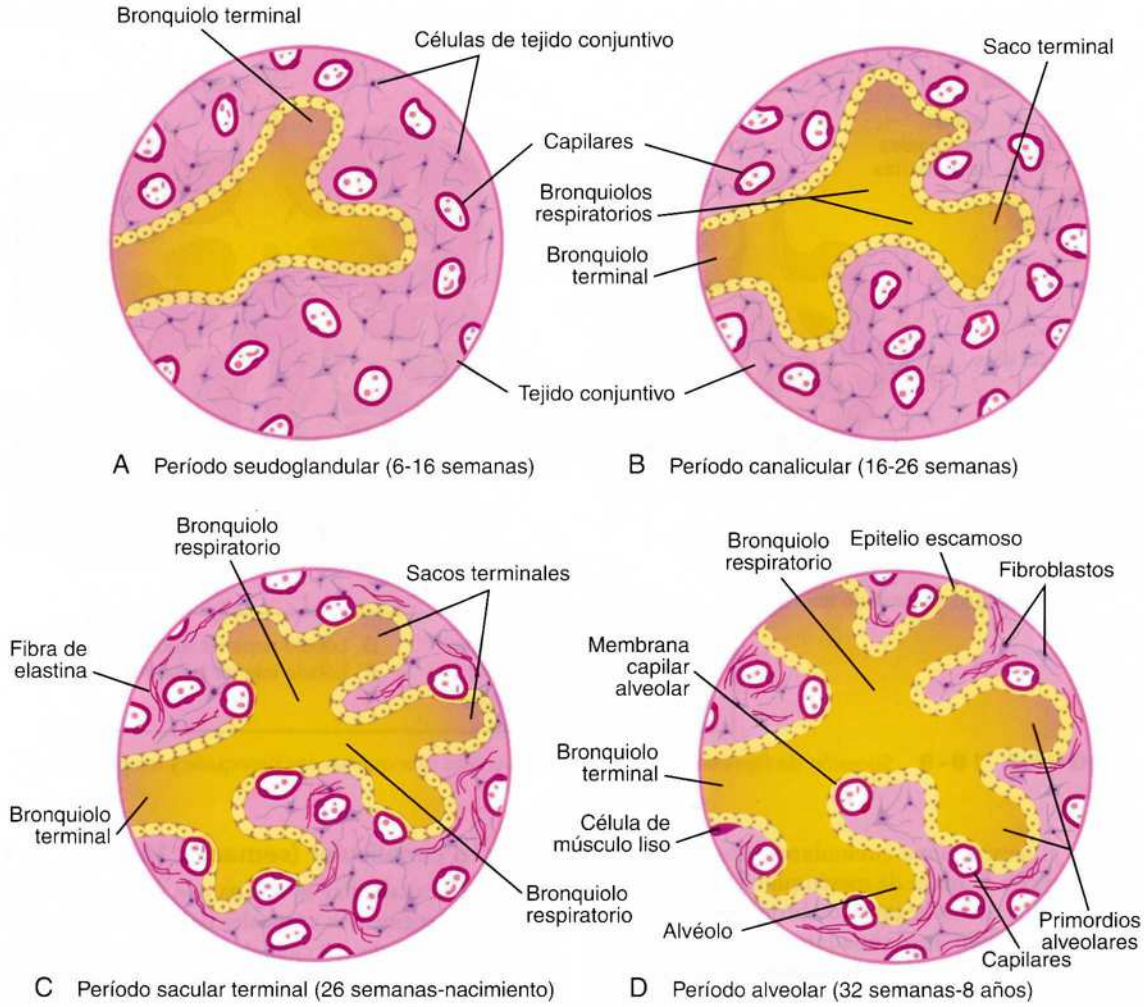

FIGURA 10-10 Representaciones esquemáticas de cortes histológicos en las que se ilustran los estadios del desarrollo pulmonar. A y B, Estadios iniciales del desarrollo pulmonar. C y D, Se puede observar que la membrana alveolar capilar es fina y que algunos capilares sobresalen en los sacos terminales y los alvéolos.

tiempo se produce el desarrollo activo de los capilares linfáticos. Entre las células epiteliales escamosas hay células epiteliales secretoras redondeadas dispersas, los **neumocitos tipo II,** *que segregan el surfactante pulmonar,* una mezcla compleja de fosfolípidos y proteínas.

El **surfactante** forma una película monomolecular que reviste las paredes internas de los **sacos alveolares** y que contrarresta las fuerzas superficiales de tensión existentes en la interfase aire-alvéolos. De esta forma se facilita la expansión de los sacos alveolares, evitándose la **atelectasia** (cierre de los sacos durante la espiración). La maduración de los neumocitos tipo II y la producción del surfactante muestran grandes variaciones en los fetos de edades gestacionales diferentes. La producción del surfactante aumenta durante las fases finales del embarazo, especialmente durante las últimas 2 semanas.

La producción de surfactante comienza a las 20-22 semanas, pero este compuesto sólo está presente en cantidades pequeñas en los lactantes prematuros; no alcanza niveles adecuados hasta el período fetal tardío. Hacia las 26-28 semanas de la fecundación, el feto pesa aproximadamente 1.000 g y posee un número suficiente de sacos alveolares y la cantidad suficiente de surfactante para sobrevivir si se produce su nacimiento prematuro. Ante de ese momento, los pulmones suelen ser incapaces de mantener un intercambio de gases adecuado debido, por una parte, al hecho de que la superficie alveolar es insuficiente y, por otra, al hecho de que la vascularización no está suficientemente desarrollada.

El elemento crítico para la supervivencia y el desarrollo nervioso adecuado de los prematuros no es tanto la existencia de sacos terminales adelgazados ni de un epitelio alveolar primitivo como el desarrollo de una vasculatura pulmonar adecuada y la producción de cantidades suficientes de **surfactante.**

Los fetos que nacen entre las semanas 24 y 26 pueden sobrevivir si reciben cuidados intensivos; sin embargo, también pueden presentar **dificultad respiratoria** debido a una deficiencia de surfactante. La tasa de supervivencia de estos lactantes se ha incrementado gracias a la administración de corticoides (esteroides producidos por la corteza suprarrenal) antes del nacimiento, con los que se estimula la producción de surfactante, y a la terapia con surfactante exógeno en la fase posnatal.

Estadio alveolar (desde el final del período fetal hasta los 8 años)

El momento preciso del final del estadio de los sacos terminales y del comienzo del **estadio alveolar** depende de la definición del término **alvéolo.** Se observa la existencia de sacos análogos a los alvéolos a las 32 semanas. El revestimiento epitelial de los sacos terminales se adelgaza hasta convertirse en una capa epitelial escamosa fina. Los **neumocitos tipo I** llegan a ser tan finos

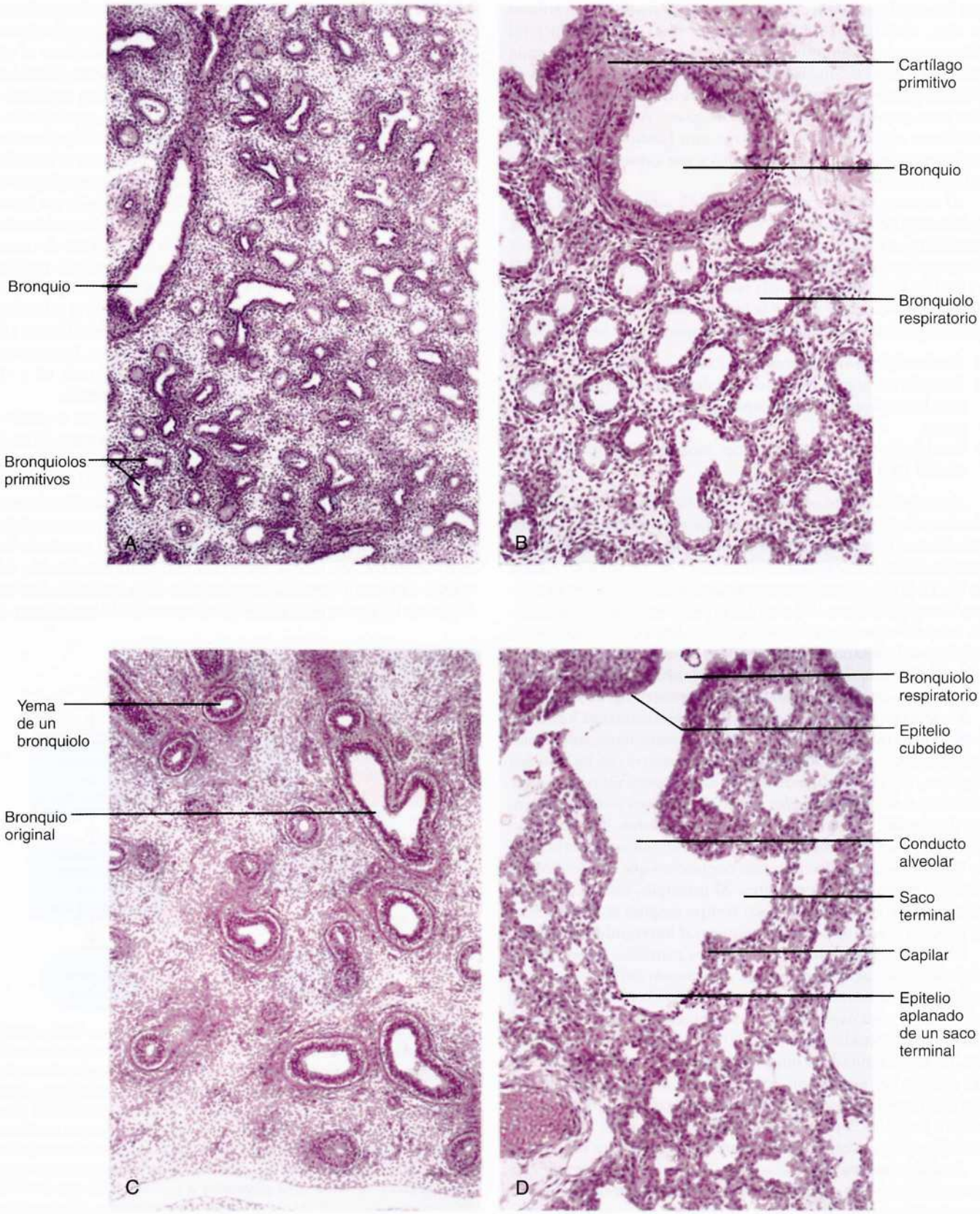

FIGURA 10-11 Microfotografías correspondientes a cortes histológicos de los pulmones embrionario y fetal en desarrollo. **A**, Estadio seudoglandular, 8 semanas. Se puede observar el aspecto «glandular» del pulmón. **B**, Estadio canalicular, 16 semanas. Las luces de los bronquios y los bronquiolos terminales aumentan de calibre. **C**, Estadio canalicular, 18 semanas. **D**, Estadio de los sacos terminales, 24 semanas. Se pueden observar los sacos terminales de pared fina (alvéolos primitivos) que se desarrollan en los extremos de los bronquiolos respiratorios. También destaca el aumento en el número de capilares y el hecho de que algunos de ellos están estrechamente relacionados con los alvéolos en desarrollo. (*Tomada de Moore KL, Persaud TVN, Shiota K:* Color atlas of clinical embryology, *2.ª ed. Filadelfia, WB Saunders, 2000.*)

© Elsevier. Fotocopiar sin autorización es un delito.

que los capilares adyacentes sobresalen en los sacos alveolares (v. figs. 10-10*D* y 10-11*D*). Hacia el final del período fetal (38 semanas), los pulmones pueden llevar a cabo la respiración gracias al hecho de que la **membrana alveolocapilar** (barrera de difusión pulmonar o membrana respiratoria) es suficientemente fina para permitir el intercambio de gases. A pesar de que los pulmones no comienzan a realizar esta función vital hasta el nacimiento, están bien desarrollados y son capaces de llevarla a cabo en cuanto nace el niño.

Al comienzo del estadio alveolar (32 semanas), cada bronquiolo respiratorio finaliza en un conjunto de **sacos alveolares** de pared fina, separados entre sí por tejido conjuntivo laxo. Estos sacos representan los futuros **conductos alveolares** (v. fig. 10-10*D* y 10-11*D*). La transición entre la fase de dependencia de la placenta para el intercambio de gases y la fase autónoma de intercambio de gases requiere los siguientes cambios adaptativos en los pulmones:

- Producción de surfactante en los sacos alveolares.
- Transformación de los pulmones desde una estructura secretora hasta una estructura capaz de realizar el intercambio de gases.
- Establecimiento de circulaciones sanguíneas pulmonar y sistémica paralelas.

Aproximadamente, el 95% de los alvéolos maduros se desarrollan tras el nacimiento. Antes de que éste se produzca, los alvéolos primitivos aparecen en forma de pequeñas protrusiones en las paredes de los **bronquiolos respiratorios** y de los **sacos alveolares** (v. fig. 10-10*D*), dilataciones terminales de los conductos alveolares. Tras el nacimiento, los alvéolos primitivos aumentan de tamaño a medida que los pulmones se expanden, pero el incremento máximo del tamaño de los pulmones se debe al aumento en el número de **bronquiolos respiratorios** y de **alvéolos primitivos** más que al incremento en el tamaño de los alvéolos (v. fig. 10-11*B* y *D*).

El desarrollo alveolar se completa prácticamente hacia los 3 años, pero todavía se añaden nuevos alvéolos hasta, aproximadamente, los 8 años. A diferencia de lo que ocurre con los alvéolos maduros, *los alvéolos inmaduros tienen el potencial para formar alvéolos primitivos adicionales.* A medida que estos alvéolos aumentan de tamaño, se convierten en alvéolos maduros. El mecanismo principal para el incremento del número de alvéolos es la formación de tabiques secundarios de tejido conjuntivo que subdividen los alvéolos primitivos ya existentes. Al principio, los tabiques son relativamente gruesos, pero poco tiempo después se transforman en tabiques maduros finos que permiten el intercambio de gases.

El **desarrollo pulmonar** durante los primeros meses tras el nacimiento se caracteriza por un *incremento exponencial en la superficie de la barrera aire-sangre* a través de la multiplicación de los alvéolos y los capilares. En los pulmones del recién nacido a término hay aproximadamente 150 millones de alvéolos primitivos, es decir, la mitad del número que se observa en los pulmones del adulto. Por esta razón, los pulmones de los recién nacidos son más densos en las radiografías torácicas que los pulmones del adulto. Entre los 3 y los 8 años se alcanzan los 300 millones de alvéolos, que es la cantidad existente en los pulmones del adulto.

***Estudios moleculares** indican que el desarrollo pulmonar está controlado por una cascada de vías de señalización reguladas por la expresión temporal y secuencial de genes altamente conservados. El compromiso y la diferenciación de las células endodérmicas del intestino primitivo anterior para formar células epiteliales de tipo respiratorio se asocian a la expresión de varios factores de transcripción, como el factor de transcripción tiroideo 1, el factor nuclear 3β del hepatocito y el GATA-6, así como otros miembros de la familia de factores de transcripción en dedos de zinc, receptores del ácido retinoico y genes que contienen dominios homeobox (Hox). Los genes Hox especifican el eje anteroposterior en el embrión. El factor de crecimiento fibroblástico 10 y otras señales procedentes del mesénquima esplácnico posiblemente provocan la aparición de las yemas respiratorias.*

La ramificación de estas yemas (morfogénesis por ramificación) y su proliferación dependen de interacciones entre el epitelio (endodermo del intestino primitivo anterior) y el mesénquima (mesodermo). La vía de señalización Wnt desempeña un papel esencial en las interacciones inductivas entre el epitelio y el mesénquima. En estudios recientes se ha sugerido que el factor de transcripción SOX17 y la señal Wnt7b procedentes del epitelio regulan la proliferación mesenquimal y la formación de los vasos sanguíneos en los pulmones. El morfógeno sonic hedgehog (Shh-Gli) modula la expresión del factor de crecimiento fibroblástico 10, que controla la ramificación de las yemas bronquiales. Igualmente, el morfógeno ácido retinoico regula las señales Hox a5, b5 y c4, que son expresadas por el pulmón en fase de desarrollo.

Los **movimientos respiratorios fetales (MRF)**, que se pueden detectar mediante ecografía en tiempo real, se inician antes del nacimiento y tienen la fuerza suficiente para provocar la aspiración de parte del líquido amniótico hacia los pulmones. *Los MRF ocurren de manera intermitente (aproximadamente, el 30% de ellos durante el sueño con movimientos oculares rápidos –REM–)* y son esenciales para el desarrollo pulmonar normal (fig. 10-12). El patrón de los MRF se utiliza con mucha frecuencia para la monitorización del trabajo de parto y como factor pronóstico de la evolución fetal en el caso de los partos prematuros. En el momento del nacimiento, el

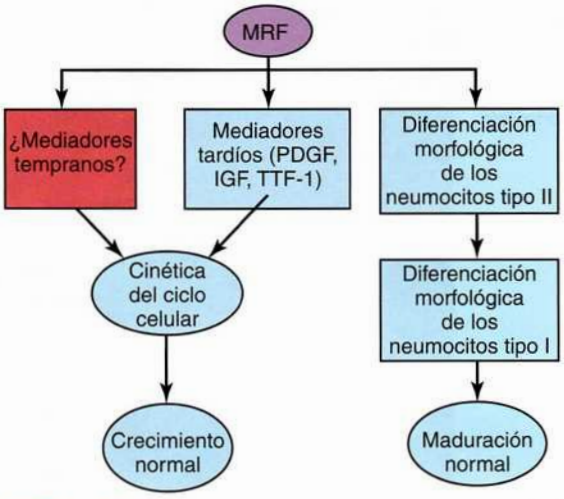

FIGURA 10-12 Los movimientos respiratorios fetales (MRF) parecen desempeñar una función importante en el crecimiento de los pulmones a través de sus efectos sobre la cinética del ciclo celular mediante la regulación de la expresión de factores de crecimiento, como los factores de crecimiento derivados de las plaquetas (PDGF) y los factores de crecimiento similares a la insulina (IGF), así como mediante el establecimiento del gradiente de expresión del factor de transcripción tiroideo 1 (TTF-1) en la última fase de la organogénesis pulmonar (mediadores tardíos). También se ha propuesto la posibilidad de que los MRF influyan en la expresión de otros factores de crecimiento desconocidos (mediadores precoces) que serían los responsables de los cambios en la cinética del ciclo celular en las fases iniciales del desarrollo pulmonar. Al parecer, los MRF también son necesarios para que se produzca la diferenciación morfológica de los neumocitos tipo I y tipo II. (*Tomada de Inanlou MR, Baguma-Nibasheka M, Kablar B: The role of fetal breathing-like movements in lung organogenesis.* Histol Histopathol *2005;20:1261.*)

feto tiene la ventaja de haber estado realizando ejercicios respiratorios durante varios meses. Los MRF, que aumentan con el tiempo y a medida que se aproxima el parto, probablemente mantienen en forma los músculos respiratorios. Además, estos movimientos estimulan el desarrollo de los pulmones, posiblemente al generar un gradiente de presión entre los pulmones y el líquido amniótico.

En el momento del nacimiento, los pulmones están rellenos de líquido amniótico hasta aproximadamente la mitad de su capacidad; este líquido procede de la cavidad amniótica, de los propios pulmones y de las glándulas traqueales. La aireación de los pulmones en el momento del parto no se debe tanto a la insuflación de los alvéolos vacíos y cerrados como a la sustitución rápida del líquido intraalveolar por aire.

El líquido existente en los pulmones se elimina en el momento del nacimiento por tres vías:

- A través de la boca y la nariz, debido a la presión que se ejerce sobre el tórax del feto durante el parto por vía vaginal.
- Hacia las arterias, venas y capilares pulmonares.
- Hacia los vasos linfáticos.

En el feto próximo a término, los vasos linfáticos pulmonares tienen un calibre relativamente mayor y son más numerosos que los del adulto. El flujo linfático es rápido durante las primeras horas posteriores al parto y después disminuye. Hay tres factores que son importantes para el desarrollo pulmonar normal: la existencia de un espacio suficiente en el tórax para el crecimiento de los pulmones, los MRF y la presencia de un volumen adecuado de líquido amniótico (fig. 10-13).

OLIGOHIDRAMNIOS Y DESARROLLO PULMONAR

Cuando el **oligohidramnios** (cantidad insuficiente de líquido amniótico) es intenso y crónico debido a la pérdida o la disminución de la producción del líquido amniótico, el desarrollo pulmonar se retrasa y se produce una **hipoplasia pulmonar** severa debido a la restricción de los pulmones en el interior del tórax fetal. El riesgo de hipoplasia pulmonar aumenta de manera notable con el oligohidramnios antes de la semana 26 de gestación. También se ha demostrado que provoca una disminución de la presión hidráulica sobre los pulmones, lo cual afecta a los receptores de estiramiento, lo cual influye a su vez sobre la regulación del Ca^{2+} y el crecimiento pulmonar.

PULMONES DEL RECIÉN NACIDO

Los pulmones sanos de los recién nacidos siempre contienen algo de aire; en consecuencia, el tejido pulmonar obtenido flotaría en el agua. Sin embargo, es posible que los pulmones alterados por un proceso patológico y parcialmente rellenos de líquido no floten. El hecho de que los pulmones de un recién nacido muerto sean duros y se hundan cuando se sumergen en agua, ya que no contienen aire sino líquido, es importante desde un punto de vista médico-legal.

SÍNDROME DE DIFICULTAD RESPIRATORIA

El **síndrome de dificultad respiratoria (SDR)** afecta, aproximadamente, al 2% de los recién nacidos; los prematuros muestran una susceptibilidad mayor a este problema. Estos niños desarrollan una respiración rápida y forzada poco tiempo después de su nacimiento. El SDR también se denomina **enfermedad de la membrana hialina (EMH)**. Se ha estimado que el 30% de los problemas neonatales se debe al SDR o a sus complicaciones.

La deficiencia de surfactante es una causa importante de SDR. Los pulmones están poco insuflados y los alvéolos contienen un líquido con abundantes proteínas y características similares a una membrana brillante o hialina. Parece que esta membrana se forma por la combinación de sustancias de la circulación sanguínea y del epitelio pulmonar lesionado. Se ha propuesto la posibilidad de que la **asfixia** (deterioro o ausencia del intercambio de oxígeno y dióxido de carbono) intrauterina prolongada pueda ocasionar cambios irreversibles en los **neumocitos alveolares tipo II**, de manera que son incapaces de producir surfactante. Otros factores, como la sepsis, la aspiración y la neumonía pueden inactivar el surfactante y provocar un déficit o ausencia de éste en los prematuros y en los recién nacidos a término.

No ha sido posible identificar todos los factores de crecimiento y las hormonas que controlan la producción de surfactante, pero los corticoides y la tiroxina, que están implicados en la maduración de los pulmones fetales, son estimuladores potentes de dicha producción. El tratamiento de la madre con glucocorticoides durante el embarazo acelera el desarrollo de los pulmones fetales y la producción de surfactante. Este hallazgo ha conducido a la administración sistemática de corticoides (betametasona) para la prevención del SDR en prematuros. Además, la administración exógena de surfactante **(tratamiento de sustitución del surfactante)** reduce la gravedad del SDR y la probabilidad de mortalidad neonatal.

LÓBULO DE LA VENA ÁCIGOS

El **lóbulo de la vena ácigos** está presente en el pulmón derecho en, *aproximadamente*, el 1% de las personas. Se desarrolla cuando el bronquio apical crece en dirección superior y medialmente al cayado de la vena ácigos, en lugar de lateralmente respecto a éste. Como consecuencia, la vena queda situada en el fondo de la fisura del lóbulo superior, lo que origina la aparición de una marca lineal en la radiografía pulmonar.

QUISTES PULMONARES CONGÉNITOS

Los **quistes** (rellenos de líquido o de aire) se forman al parecer a partir de la dilatación de los bronquios terminales. Posiblemente sean el resultado de una alteración en el desarrollo bronquial durante la vida fetal tardía. Cuando hay varios quistes, los pulmones pueden presentar un aspecto en panal en las radiografías. Los quistes pulmonares congénitos (v. fig. 10-13) se suelen localizar en la periferia del pulmón.

© Elsevier. Fotocopiar sin autorización es un delito.

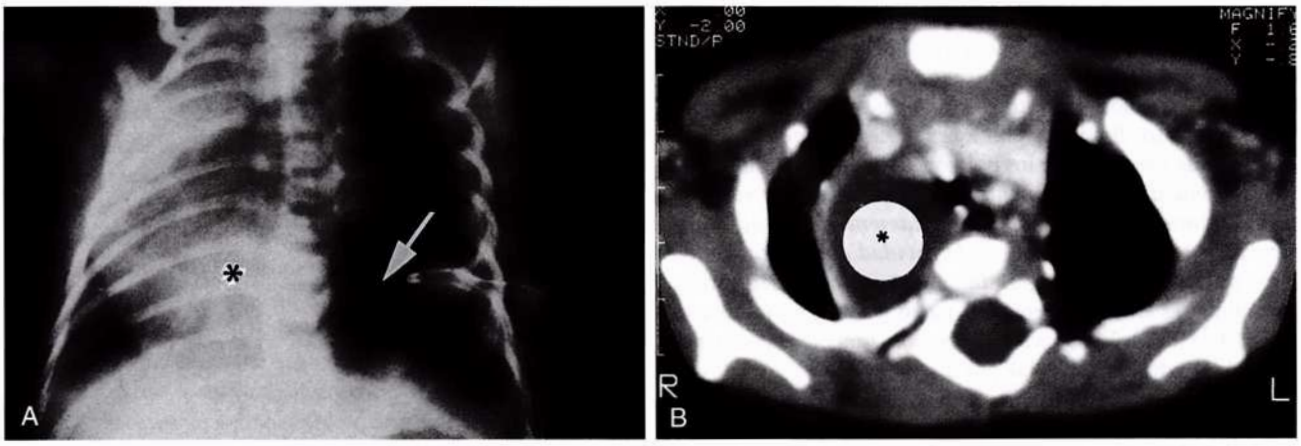

FIGURA 10-13 Quistes pulmonares congénitos. **A**, Radiografía torácica (posteroanterior) obtenida en un lactante y en la cual se observa una malformación adenomatosa quística congénita de gran tamaño, situada en el lado izquierdo *(flecha)*. El corazón *(*)* está desplazado hacia la derecha. Se puede apreciar el tubo torácico en el lado izquierdo, colocado tras el establecimiento de un diagnóstico inicial de neumotórax (aire en la cavidad pleural). **B**, Imagen de tomografía computarizada torácica obtenida en un lactante con un quiste broncogénico congénito de gran tamaño, situado en el lado derecho *(*)*. *(Por cortesía del Dr. Prem S. Sahni, anteriormente en el Department of Radiology. Children's Hospital, Winnipeg, Manitoba, Canadá.)*

AGENESIA PULMONAR

La ausencia de los pulmones se debe a la falta de desarrollo de la yema respiratoria. La **agenesia** pulmonar unilateral es más frecuente que la bilateral, pero ambos trastornos son atípicos. La agenesia pulmonar unilateral es compatible con la vida. El corazón y otras estructuras mediastínicas quedan desplazados hacia el lado afectado y el pulmón muestra una expansión excesiva.

PULMÓN ACCESORIO

El **pulmón accesorio** de tamaño pequeño (**secuestro pulmonar**) es infrecuente. Casi siempre se localiza en la base del pulmón izquierdo y no es funcional. No muestra comunicación con el árbol traqueobronquial y su vascularización sanguínea es, a menudo, sistémica. Las masas de mayor tamaño deben extirparse, ya que muestran tendencia a hipercirculación desde su vascularización arterial sistémica.

HIPOPLASIA PULMONAR

En los niños con **hernia diafragmática congénita** (v. cap. 8, figs. 8-9*A* y *B* y 8-10) el pulmón no se desarrolla con normalidad debido a que queda comprimido por los órganos abdominales anómalamente localizados. La **hipoplasia pulmonar** se caracteriza por una disminución importante del volumen de los pulmones y por hipertrofia del músculo liso de las arterias pulmonares. La hipertensión pulmonar provoca disminución del flujo sanguíneo a través del sistema vascular pulmonar a medida que el flujo de sangre es desviado permanentemente a través del conducto arterioso.

Cerca del 25% de los lactantes con hernia diafragmática congénita puede fallecer debido a insuficiencia pulmonar, a pesar de una asistencia posnatal óptima, ya que sus pulmones son demasiado hipoplásicos para que pueda producirse el intercambio de gases y se da una resistencia excesiva al flujo sanguíneo pulmonar, todo lo cual impide la vida extrauterina.

RESUMEN DEL SISTEMA RESPIRATORIO

- Hacia la cuarta semana aparece un **divertículo laringotraqueal** desde el suelo de la faringe primitiva.
- El divertículo laringotraqueal se separa del intestino primitivo anterior por una serie de **pliegues traqueoesofágicos** que se fusionan y forman un tabique traqueoesofágico. Este tabique origina la formación del esófago y del tubo laringotraqueal (v. fig. 10-2*C* y *E*).
- El endodermo del tubo laringotraqueal da origen al epitelio de los órganos respiratorios inferiores y de las glándulas traqueobronquiales. El mesénquima esplácnico que rodea al tubo laringotraqueal forma el tejido conjuntivo, el cartílago, el músculo y los vasos sanguíneos y linfáticos de estos órganos.
- El mesénquima de los arcos faríngeos contribuye a la formación de la epiglotis y del tejido conjuntivo de la laringe. Los músculos laríngeos proceden del mesénquima de los arcos faríngeos caudales. Los cartílagos laríngeos proceden de las células de la cresta neural.
- El extremo distal del divertículo laringotraqueal produce una **yema respiratoria** que se divide en dos **yemas bronquiales.** Cada yema bronquial aumenta de tamaño al poco tiempo y forma un **bronquio principal** y, después, el bronquio principal

se subdivide en las ramas lobares, segmentarias y subsegmentarias (v. figs. 10-2C y 10-9).

- **Cada yema bronquial terciaria** (yema bronquial segmentaria) representa, junto con el mesénquima adyacente, el primordio de un **segmento broncopulmonar.** El proceso de ramificación continúa hasta que se forman, *aproximadamente,* 17 niveles. Después del nacimiento se desarrollan vías respiratorias adicionales hasta que se alcanza un total *aproximado* de 24 niveles de ramificación.
- El desarrollo pulmonar se divide en cuatro estadios: **seudoglandular** (semanas 6 a 16), **canalicular** (semanas 16 a 26), de **sacos terminales** (entre la semana 26 y el nacimiento) y **alveolar** (entre la semana 32 y, aproximadamente, los 8 años).
- Hacia las semanas 20 a 22, los **neumocitos tipo II** comienzan a producir **surfactante** pulmonar. La deficiencia de surfactante provoca el **síndrome de dificultad respiratoria** (SDR) o **enfermedad de la membrana hialina** (EMH).
- La **fístula traqueoesofágica** (FTE), que se debe a la falta de partición del intestino primitivo anterior en el esófago y la tráquea, se suele asociar a atresia esofágica.

PROBLEMAS CON ORIENTACIÓN CLÍNICA

CASO 10-1

Un recién nacido de sexo masculino muestra asfixia y tos continua. En la boca del niño se observa una cantidad excesiva de secreción mucosa y de saliva. Además, presenta una dificultad considerable para respirar. El pediatra no puede introducir un catéter a través del esófago que llegue hasta el estómago.

- ¿Qué malformación congénita cabe sospechar?
- Exponga el fundamento embriológico de este tipo de malformaciones.
- ¿Qué tipo de prueba diagnóstica se podría realizar para confirmar el diagnóstico de sospecha?

CASO 10-2

Un prematuro muestra una respiración superficial y rápida poco tiempo después del nacimiento. Se establece un diagnóstico de SDR.

- ¿Cómo podría el lactante intentar superar esta situación de intercambio inadecuado de oxígeno y dióxido de carbono?
- ¿Cuál es la causa más habitual del SDR?
- ¿Qué tratamiento se aplica actualmente en la clínica para prevenir el SDR?
- ¿Cuál es la sustancia cuya deficiencia se asocia al SDR?

CASO 10-3

A los padres de un recién nacido se les dice que su hijo muestra una fístula entre la tráquea y el esófago.

- ¿Cuál es el tipo más frecuente de FTE?
- ¿Cuál es su fundamento embriológico?
- ¿Qué defecto del aparato digestivo se asocia a menudo con esta anomalía?

CASO 10-4

Un recién nacido con atresia esofágica experimenta dificultad respiratoria y cianosis al poco tiempo del parto. En las radiografías se observa aire en el estómago del niño.

- ¿Cómo llegó el aire hasta el estómago?
- ¿Qué otro problema podría ocasionar la aparición de este tipo relativamente frecuente de malformación congénita?

La discusión de estos problemas se recoge en el Apéndice al final del libro.

BIBLIOGRAFÍA Y LECTURAS RECOMENDADAS

Abel R, Bush A, Chitty RS, et al: Congenital lung disease. In Chemick V, Boat T, Wilmott R, et al, editors: *Kendig's disorders of the respiratory tract in children*, ed 7, Philadelphia, 2006, Saunders.

Brunner HG, van Bokhoven H: Genetic players in esophageal atresia and tracheoesophageal fistula, *Curr Opin Genet Dev* 15:341, 2005.

Domyan ET, Sun X: Patterning and plasticity in development of the respiratory lineage, *Dev Dyn* 240:477, 2011.

Herriges M, Morrisey EE: Lung development: orchestrating the generation and regeneration of a complex organ, *Development* 141:502, 2014.

Holinger LD: Congenital anomalies of the larynx; congenital anomalies of the trachea and bronchi. In Behrman RE, Kliegman Jenson HB, editors: *Nelson textbook of pediatrics*, ed 17, Philadelphia, 2004, Saunders.

Ioannides AS, Massa V, Ferraro E, et al: Foregut separation and tracheo-esophageal malformations: the role of tracheal outgrowth, dorso-ventral patterning and programmed cell death, *Dev Dyn* 237:351, 2010.

Jobe AH: Lung development and maturation. In Martin RJ, Fanaroff AA, Walsh MC, editors: *Fanaroff and Martin's neonatal-perinatal medicine: diseases of the fetus and infant*, ed 8, Philadelphia, 2006, Mosby.

Kays DW: Congenital diaphragmatic hernia and neonatal lung lesions, *Surg Clin North Am* 86:329, 2006.

Laitman JT, Reidenberg JS: The evolution and development of human swallowing, *Otolaryngol Clin North Am* 46:923, 2013.

Lange AW, Haitchi HM, LeCras TD, et al: Sox17 is required for normal pulmonary vascular morphogenesis, *Dev Biol* 387:109, 2014.

Moore KL, Dalley AF, Agur AMR: *Clinically oriented anatomy*, ed 7, Baltimore, 2014, Williams & Wilkins.

Morrisey EE, Cardoso WV, Lane RH, et al: Molecular determinants of lung development, *Ann Am Thorac Soc* 10:S12–S16, 2013.

Morrisey EE, Hogan BL: Preparing for the first breath: genetic and cellular mechanisms in lung development, *Dev Cell* 18:8, 2010.

O'Rahilly R, Boyden E: The timing and sequence of events in the development of the human respiratory system during the embryonic period proper, *Z Anat Entwicklungsgesch* 141:237, 1973.

Rawlins EL: The building blocks of mammalian lung development, *Dev Dyn* 240:463, 2011.

Shanks A, Gross G, Shim T, et al: Administration of steroids after 34 weeks of gestation enhances fetal lung maturity profiles, *Am J Obstet Gynecol* 203:47, 2010.

Shi W, Chen F, Cardoso WV: Mechanisms of lung development, *Proc Am Thorac Soc* 6:558, 2009.

Sluiter I, van de Ven CP, Wijnen RM, et al: Congenital diaphragmatic hernia, *Semin Fetal Neonatal Med* 16(3):139, 2011.

Turell DC: Advances with surfactant, *Emerg Med Clin North Am* 26:921, 2008.

© Elsevier. Fotocopiar sin autorización es un delito.

Turner BS, Bradshaw W, Brandon D: Neonatal lung remodeling, *J Perinat Neonat Nurs* 19:362, 2006.
Warburton D, El-Hashash A, Carraro G, et al: Lung organogenesis, *Curr Top Dev Biol* 90:73, 2010.
Wells LJ, Boyden EA: The development of the bronchopulmonary segments in human embryos of horizons XVII and XIX, *Am J Anat* 95:163, 1954.
Whitsett JA: The molecular era of surfactant biology, *Neonatology* 105:337, 2014.
Wladimiroff JW, Cohen-Overbeek TE, Laudy JAM: Ultrasound evaluation of the fetal thorax. In Callen PW, editor: *Ultrasonography in obstetrics and gynecology*, ed 5, Philadelphia, 2008, Saunders.

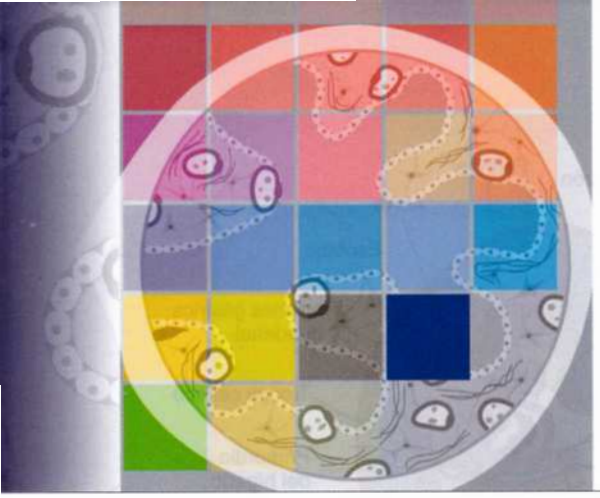

CAPÍTULO

11

Sistema alimentario

Intestino primitivo anterior 210
- Desarrollo del esófago 210
- Desarrollo del estómago 211
- Bolsa epiploica 211
- Desarrollo del duodeno 214
- Desarrollo del hígado y del aparato biliar 217
- Desarrollo del páncreas 219
- Desarrollo del bazo 221

Intestino primitivo medio 221
- Herniación del asa del intestino primitivo medio 223
- Rotación del asa del intestino primitivo medio 224
- Retracción de las asas intestinales 224
- Ciego y apéndice 225

Intestino primitivo posterior 233
- Cloaca 233
- Conducto anal 233

Resumen del sistema digestivo 234

Problemas con orientación clínica 239

El **sistema alimentario** (sistema digestivo) es el tubo digestivo, desde la boca hasta el ano, con todas sus glándulas y órganos asociados. El **intestino primitivo** se forma durante la cuarta semana a medida que los pliegues de la cabeza, la eminencia caudal (cola) y los pliegues laterales incorporan la parte dorsal de la vesícula umbilical (saco vitelino; v. cap. 5, fig. 5-1). El intestino primitivo está cerrado inicialmente en su extremo craneal por la **membrana orofaríngea** (v. cap. 9, fig. 9-1*E*) y en su extremo caudal por la **membrana cloacal** (fig. 11-1*B*). El endodermo del intestino primitivo origina la mayor parte del intestino, el epitelio y las glándulas. *La proliferación del epitelio endodérmico que secreta* sonic hedgehog *(Shh) está controlada por factores mesenquimales, como las proteínas FoxF.* El epitelio de los extremos craneal y caudal del tubo digestivo deriva del ectodermo del **estomodeo** y de la **fosa anal (proctodeo)**, respectivamente (v. fig. 11-1*A* y *B*).

Los factores de crecimiento fibroblástico (FGF) participan en la configuración inicial del patrón axial anteroposterior y parece que señales FGF-4 procedentes del ectodermo y el mesodermo adyacentes inducen la formación del endodermo. Otros factores secretados, como las activinas (pertenecientes a la superfamilia de factores de crecimiento transformador beta), contribuyen a la formación del endodermo. El endodermo especifica información temporal y posicional, esencial para el desarrollo del intestino. El músculo, el tejido conjuntivo y otras capas de la pared del tubo digestivo derivan del mesénquima esplácnico que rodea el intestino primitivo.

Con fines descriptivos, el intestino primitivo se divide en tres partes: intestino primitivo anterior, intestino primitivo medio e intestino primitivo posterior. *Estudios moleculares indican que genes* Hox *y* ParaHox, *y señales Shh, BMP y Wnt regulan la diferenciación regional del intestino primitivo para que se formen sus tres partes.*

© 2016. Elsevier España, S.L.U. Reservados todos los derechos

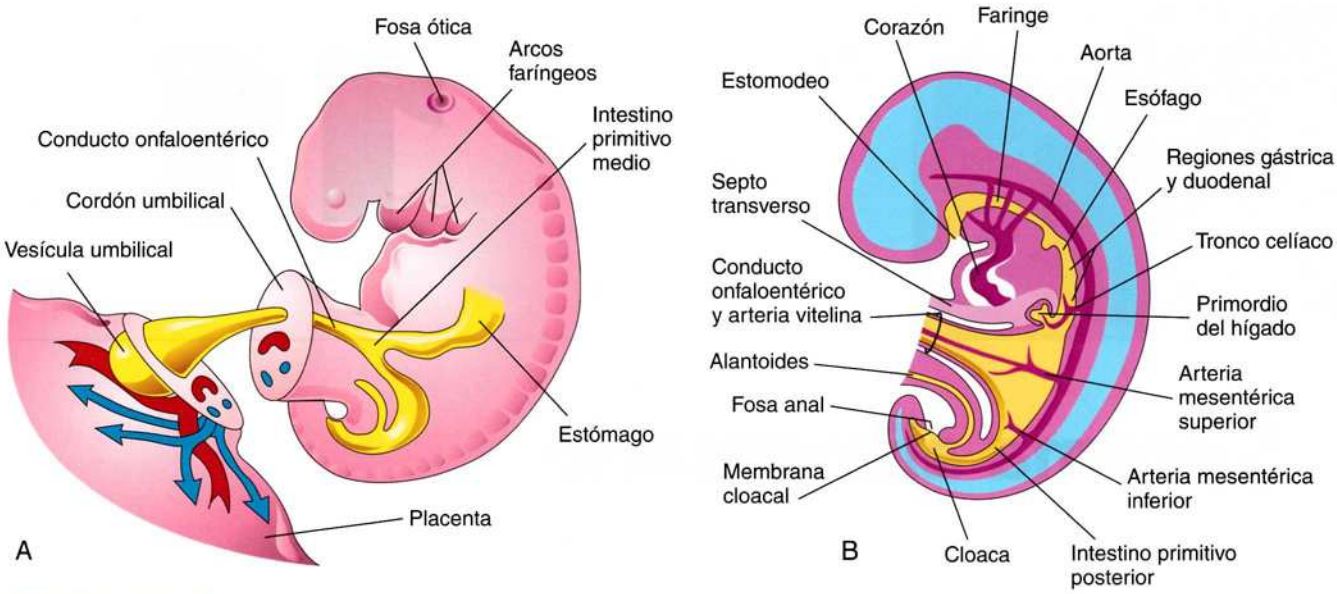

FIGURA 11-1 A, Visión lateral de un embrión de 4 semanas que muestra la relación entre el intestino primitivo y el conducto onfaloentérico. B, Esquema correspondiente a un corte sagital del embrión que muestra el sistema alimentario inicial y su vascularización.

INTESTINO PRIMITIVO ANTERIOR

Las estructuras que derivan del intestino primitivo anterior son:

- La faringe primitiva y sus derivados.
- Las vías respiratorias inferiores.
- El esófago y el estómago.
- El duodeno, en sentido distal a la abertura del colédoco.
- El hígado, las vías biliares (conducto hepático, vesícula biliar y colédoco) y el páncreas.

Estos derivados del intestino primitivo anterior, con excepción de la faringe, las vías respiratorias inferiores y la mayor parte del esófago, están vascularizados por el **tronco celíaco,** que es la arteria del intestino primitivo anterior (v. fig. 11-1*B*).

Desarrollo del esófago

10

El **esófago** se desarrolla a partir del intestino primitivo anterior inmediatamente por debajo de la faringe (v. fig. 11-1*B*). La separación de la tráquea respecto al esófago por efecto del **tabique traqueoesofágico** se describe en el capítulo 10 (v. fig. 10-2*E*). Al principio el esófago es corto, pero se alarga rápidamente debido al crecimiento y la recolocación del corazón y los pulmones.

El esófago alcanza su longitud relativa final hacia la séptima semana. Su epitelio y sus glándulas derivan del endodermo, que prolifera y oblitera parcial o totalmente la luz del esófago; sin embargo, el esófago se recanaliza normalmente hacia el final de la octava semana. El **músculo estriado** que forma la capa muscular externa del tercio superior del esófago deriva del mesénquima correspondiente al cuarto y sexto arcos faríngeos. El **músculo liso,** localizado principalmente en el tercio inferior del esófago, se desarrolla a partir del mesénquima esplácnico adyacente.

En estudios recientes se ha demostrado la transdiferenciación de las células musculares lisas en la parte superior del esófago hacia la formación de músculo estriado, un proceso que depende de factores reguladores miogénicos. Ambos tipos de músculo están inervados por ramas de los nervios vagos (X par craneal), que inervan los arcos faríngeos caudales (v. cap. 9, tabla 9-1).

ATRESIA ESOFÁGICA

El **bloqueo (atresia)** de la luz esofágica tiene una incidencia de 1 caso por cada 3.000-4.500 recién nacidos vivos. Aproximadamente, un tercio de los lactantes afectados son prematuros. La atresia esofágica se asocia a **fístula traqueoesofágica** en más del 90% de los casos (v. cap. 10, fig. 10-6). La **atresia esofágica** se debe a la desviación del tabique traqueoesofágico en dirección posterior (v. cap. 10, fig. 10-7) y a la separación incompleta del esófago del tubo laringotraqueal. La atresia esofágica aislada (5-7% de los casos) se debe a la falta de recanalización del esófago durante la octava semana del desarrollo.

Un feto con atresia esofágica no puede deglutir el líquido amniótico; por tanto, el líquido amniótico no puede alcanzar el intestino para su absorción y su transferencia a través de la placenta hasta la sangre materna, para su eliminación. Esta situación ocasiona **polihidramnios,** un cuadro que consiste en la acumulación de una cantidad excesiva de líquido amniótico. Los recién nacidos con atresia esofágica suelen presentar inicialmente un aspecto normal. Sin embargo, al poco tiempo del parto se puede observar un babeo excesivo y hay que considerar la posibilidad de una atresia esofágica cuando el bebé rechaza la alimentación oral, con regurgitación y tos inmediatas.

La imposibilidad de introducir un catéter a través del esófago hasta el estómago determina la posible existencia de una atresia esofágica. En el estudio radiológico se demuestra la anomalía mediante la visualización de la sonda nasogástrica detenida en la bolsa esofágica proximal. En los recién nacidos que pesan más de 2 kg y sin anomalías cardíacas asociadas, la tasa de supervivencia alcanza actualmente el 100% de los casos sin reparación quirúrgica. A medida que disminuye el peso al nacer y las anomalías cardiovasculares son más severas, la tasa de supervivencia disminuye hasta el 1%.

ESTENOSIS ESOFÁGICA

El estrechamiento (**estenosis**) de la luz del esófago puede producirse en cualquier punto de su longitud, pero generalmente se observa en su tercio distal, a modo de membrana o de segmento largo con luz filiforme. La estenosis se debe a la recanalización incompleta del esófago durante la octava semana o bien a la falta de desarrollo de los vasos sanguíneos esofágicos en la zona afectada.

Desarrollo del estómago

10

Inicialmente, la parte distal del intestino primitivo anterior es una estructura tubular (v. fig. 11-1*B*). Durante la cuarta semana aparece una dilatación ligera que indica la localización del primordio del estómago. Dicha dilatación se inicia en forma de un aumento de tamaño fusiforme de la parte caudal (distal) del intestino primitivo anterior y en sus primeros momentos se orienta en el plano medio (v. figs. 11-1 y 11-2*B*). El estómago primitivo aumenta pronto de tamaño y se ensancha en el eje ventrodorsal. A lo largo de las dos semanas siguientes, el borde dorsal del estómago crece con mayor rapidez que el borde ventral, lo cual define el desarrollo de la **curvatura mayor del estómago** (v. fig. 11-2*D*).

Rotación del estómago

El aumento de tamaño del mesenterio y de los órganos adyacentes, así como el crecimiento de las paredes gástricas, contribuye a la rotación del estómago. A medida que el estómago aumenta de tamaño y adquiere su configuración final, experimenta una rotación lenta de 90° en el sentido de las agujas del reloj (vista desde el extremo craneal) y alrededor de su eje longitudinal. Los efectos de la rotación del estómago son los siguientes (figs. 11-2 y 11-3):

- El borde ventral (curvatura menor) se desplaza hacia la derecha, mientras que el borde dorsal (curvatura mayor) lo hace hacia la izquierda (v. fig. 11-2*C* y *F*).
- El lado izquierdo original se convierte en la superficie ventral, mientras que el lado derecho original se convierte en la superficie dorsal.
- Antes de la rotación, los extremos craneal y caudal del estómago se localizan en el plano medio (v. fig. 11-2*B*). Durante la rotación y el crecimiento del estómago, su región craneal se desplaza hacia la izquierda y ligeramente hacia abajo, mientras que su región caudal se desplaza hacia la derecha y hacia arriba.
- Al finalizar la rotación, el estómago adopta su posición final, con su eje longitudinal casi transversal respecto al eje longitudinal del cuerpo (v. fig. 11-2*E*). La rotación y el crecimiento del estómago explican que el **nervio vago izquierdo** inerve la pared anterior del estómago del adulto, mientras que el **nervio vago derecho** inerva su pared posterior.

Mesenterios del estómago

El estómago está suspendido de la pared dorsal de la cavidad abdominal por un mesenterio dorsal, el **mesogastrio dorsal primitivo** (v. figs. 11-2*B* y *C*, y 11-3*A*). Este mesenterio se sitúa originalmente en el plano medio, pero se desplaza hacia la izquierda durante la rotación del estómago y la formación de la **bolsa epiploica** o saco menor del peritoneo (v. fig. 11-3*A* a *E*). El mesenterio dorsal también contiene el bazo y el tronco celíaco. El **mesogastrio ventral primitivo** se une al estómago y, además, une el duodeno al hígado y a la pared abdominal ventral (v. figs. 11-2*C* y 11-3*A* y *B*).

Bolsa epiploica

10

En el mesénquima aparecen fisuras aisladas que forman el grueso **mesogastrio dorsal** (v. fig. 11-3*A* y *B*). Poco después, las fisuras coalescen (se fusionan) para formar una cavidad única, la **bolsa epiploica** o saco peritoneal menor (v. fig. 11-3*C* y *D*). La rotación del estómago empuja el mesogastrio hacia la izquierda, con lo que aumenta el tamaño de la bolsa, que se convierte en un receso grande de la cavidad peritoneal. La bolsa epiploica aumenta de tamaño transversal y cranealmente, y al poco tiempo queda situada entre el estómago y la pared abdominal posterior. Esta bolsa facilita los movimientos del estómago (v. fig. 11-3*H*).

La parte superior de la bolsa epiploica queda cerrada a medida que se desarrolla el diafragma y forma un espacio cerrado que se denomina **bolsa infracardíaca.** En los casos en que persiste este espacio, generalmente se localiza medialmente a la base del pulmón derecho. La región inferior de la parte superior de la bolsa epiploica persiste en forma de **receso superior de la bolsa epiploica** (v. fig. 11-3*C*).

A medida que el estómago aumenta de tamaño, la bolsa epiploica se expande y adquiere lo que se denomina **receso inferior de la bolsa epiploica,** que se localiza entre las capas del mesogastrio dorsal elongado, el **epiplón mayor** (v. fig. 11-3*J*). Esta membrana cubre los intestinos en desarrollo. El receso inferior desaparece a medida que se fusionan las capas del epiplón mayor (v. fig. 11-15*F*). La bolsa epiploica se comunica con la cavidad peritoneal a través de una abertura denominada **agujero epiploico** (v. figs. 11-2*D* y *F*, y 11-3*C* y *F*).

ESTENOSIS PILÓRICA HIPERTRÓFICA

Las anomalías del estómago son poco frecuentes, a excepción de la **estenosis pilórica hipertrófica.** Esta anomalía afecta a 1 de cada 150 niños y a 1 de cada 750 niñas. En los lactantes con esta anomalía se observa un **engrosamiento muscular notable del píloro,** es decir, de la región del esfínter distal del estómago (fig. 11-4*A* y *B*). Las capas musculares circular y, en menor grado, longitudinal de la región pilórica muestran hipertrofia (aumento de su volumen). Este problema provoca una estenosis intensa del canal pilórico que obstruye el paso de alimentos. En consecuencia, el estómago está notablemente distendido (v. fig. 11-4*C*) y el lactante elimina mediante el vómito el contenido gástrico con una fuerza considerable (vómitos «en escopetazo»).

El tratamiento habitual de la obstrucción pilórica es quirúrgico y consiste en la **piloromiotomía,** durante la cual se practica una incisión longitudinal a través de la pared anterior del canal pilórico. Se desconoce cuál es la causa de la estenosis pilórica congénita, pero su elevada tasa de concordancia en los gemelos monocigóticos sugiere la participación de factores genéticos.

© Elsevier. Fotocopiar sin autorización es un delito.

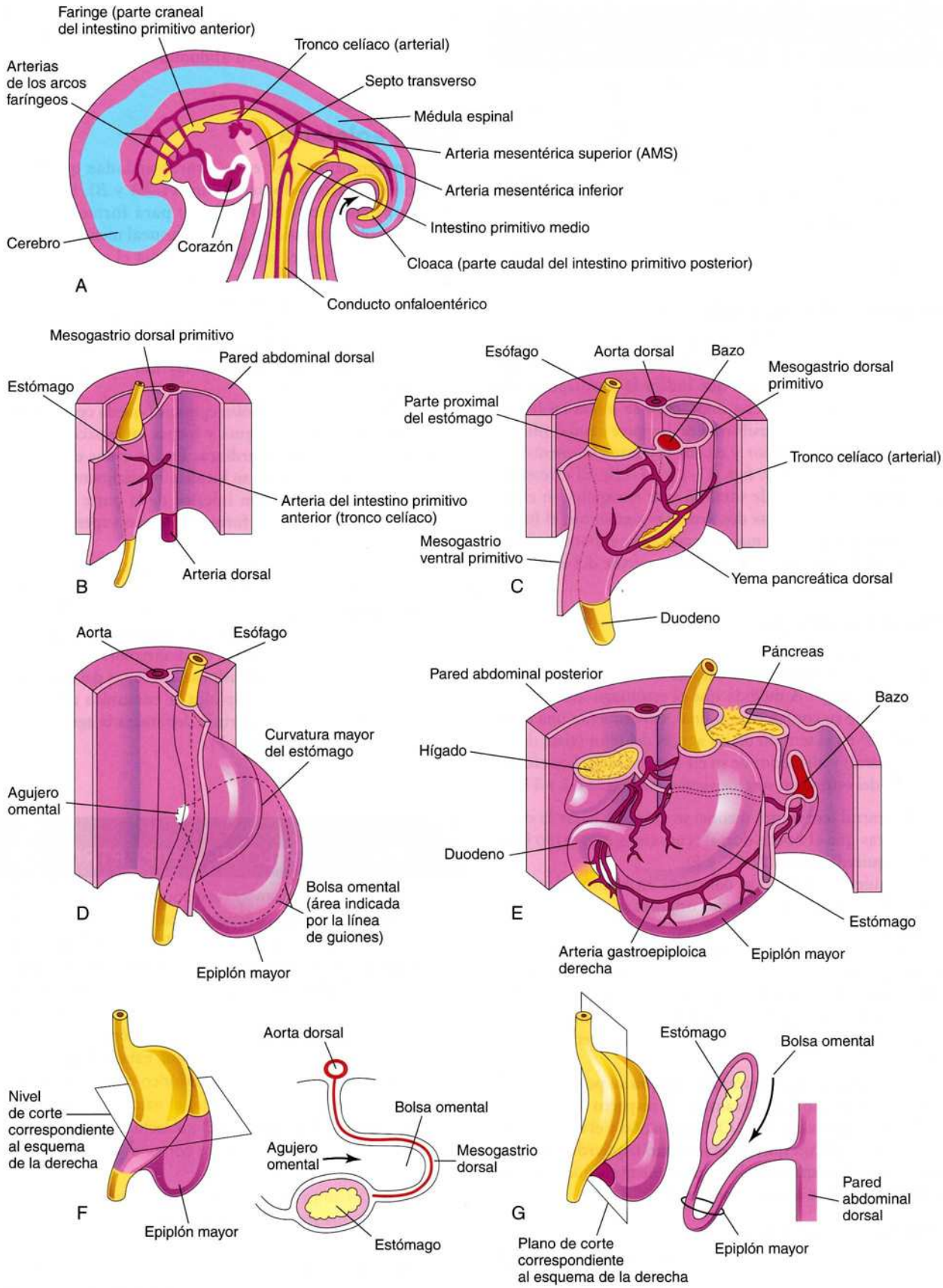

FIGURA 11-2 Desarrollo del estómago y formación de la bolsa epiploica y el epiplón mayor. **A**, Corte medial del abdomen en un embrión de 28 días. **B**, Visión anterolateral del embrión mostrado en A. **C**, Embrión de, aproximadamente, 35 días. **D**, Embrión de, aproximadamente, 40 días. **E**, Embrión de, aproximadamente, 48 días. **F**, Visión lateral del estómago y el epiplón mayor en un embrión de, aproximadamente, 52 días. **G**, Corte sagital en el cual se muestran la bolsa epiploica y el epiplón mayor. La *flecha* en **F** y **G** indica la zona del agujero epiploico.

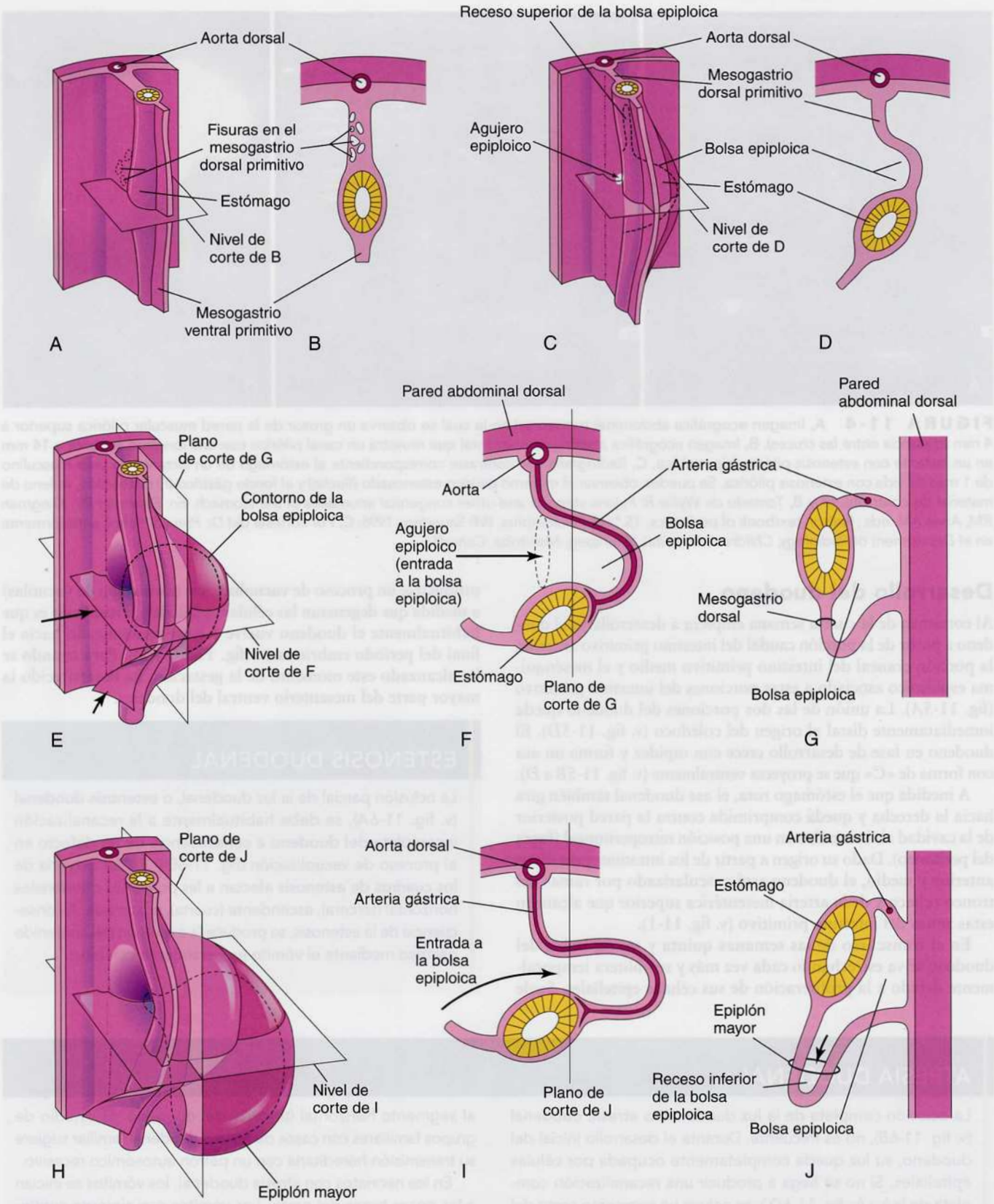

FIGURA 11-3 Desarrollo del estómago y los mesenterios, y formación de la bolsa epiploica. A, Embrión de 5 semanas. B, Corte transversal en el cual se muestran las fisuras que aparecen en el mesogastrio dorsal. C, Fase posterior tras la coalescencia de las fisuras con formación de la bolsa epiploica. D, Corte transversal; se muestra el aspecto inicial de la bolsa epiploica. E, El mesenterio dorsal se ha alargado y la bolsa epiploica ha aumentado de tamaño. F y G, Cortes transversal y sagital, respectivamente, que muestran el alargamiento del mesogastrio dorsal y la expansión de la bolsa epiploica. H, Embrión de 6 semanas; se muestra el epiplón mayor y la expansión de la bolsa epiploica. I y J, Cortes transversal y sagital, respectivamente, que muestran el receso inferior de la bolsa epiploica y del agujero epiploico. Las *flechas* en E, F e I indican la zona del agujero epiploico. En J, la *flecha* indica el receso inferior de la bolsa epiploica.

© Elsevier. Fotocopiar sin autorización es un delito.

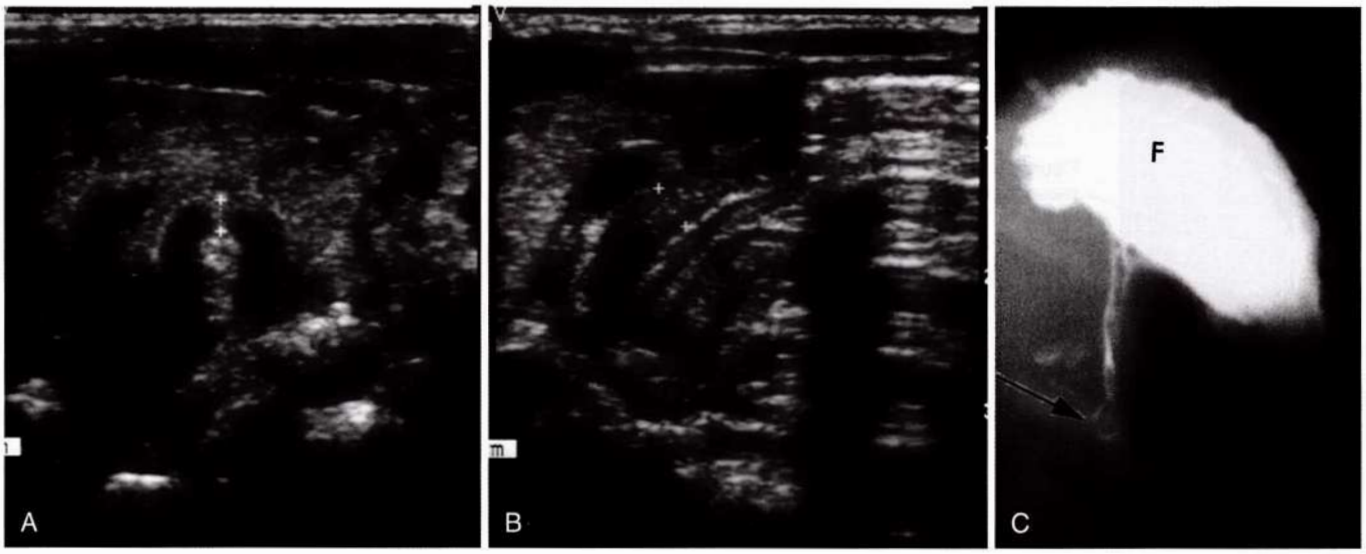

FIGURA 11-4 A, Imagen ecográfica abdominal transversal en la cual se observa un grosor de la pared muscular pilórica superior a 4 mm *(distancia entre las cruces)*. B, Imagen ecográfica abdominal horizontal que muestra un canal pilórico con una longitud superior a 14 mm en un lactante con estenosis pilórica hipertrófica. C, Radiografía con contraste correspondiente al estómago de un lactante de sexo masculino de 1 mes de vida con estenosis pilórica. Se pueden observar el extremo pilórico estenosado *(flecha)* y el fondo gástrico *(F)* distendido, relleno de material de contraste. (*A y B, Tomado de Wyllie R: Pyloric stenosis and other congenital anomalies of the stomach. En: Behrman RE, Kliegman RM, Arvin AM, eds.:* Nelson textbook of pediatrics, *15.ª ed. Philadelphia, WB Saunders, 1996;* C, *Por cortesía del Dr. Prem S. Sahni, anteriormente en el Department of Radiology, Children's Hospital, Winnipeg, Manitoba, Canadá.*)

Desarrollo del duodeno

10

Al comienzo de la cuarta semana empieza a desarrollarse el duodeno a partir de la porción caudal del intestino primitivo anterior, la porción craneal del intestino primitivo medio y el mesénquima esplácnico asociado a estas porciones del intestino primitivo (fig. 11-5*A*). La unión de las dos porciones del duodeno queda inmediatamente distal al origen del colédoco (v. fig. 11-5*D*). El duodeno en fase de desarrollo crece con rapidez y forma un asa con forma de «C» que se proyecta ventralmente (v. fig. 11-5*B* a *D*).

A medida que el estómago rota, el asa duodenal también gira hacia la derecha y queda comprimida contra la pared posterior de la cavidad abdominal, o en una posición retroperitoneal (fuera del peritoneo). Dado su origen a partir de los intestinos primitivos anterior y medio, el duodeno está vascularizado por ramas del tronco celíaco y de la arteria mesentérica superior que alcanzan estas zonas del intestino primitivo (v. fig. 11-1).

En el transcurso de las semanas quinta y sexta, la luz del duodeno se va estrechando cada vez más y se oblitera temporalmente debido a la proliferación de sus células epiteliales. Suele producirse un próceso de **vacuolización** (formación de vacuolas) a medida que degeneran las células epiteliales; el resultado es que habitualmente el duodeno vuelve a estar recanalizado hacia el final del período embrionario (fig. 11-6*C* y *D*). Para cuando se ha alcanzado este momento de la gestación, ha desaparecido la mayor parte del mesenterio ventral del duodeno.

ESTENOSIS DUODENAL

La oclusión parcial de la luz duodenal, o **estenosis duodenal** (v. fig. 11-6*A*), se debe habitualmente a la recanalización incompleta del duodeno a consecuencia de un defecto en el proceso de vacuolización (fig. 11-6E y E_3). La mayoría de los cuadros de estenosis afectan a las porciones duodenales horizontal (tercera), ascendente (cuarta), o a ambas. A consecuencia de la estenosis, se produce la expulsión del contenido gástrico mediante el vómito (generalmente con bilis).

ATRESIA DUODENAL

La oclusión completa de la luz duodenal, o **atresia duodenal** (v. fig. 11-6*B*), no es frecuente. Durante el desarrollo inicial del duodeno, su luz queda completamente ocupada por células epiteliales. Si no se llega a producir una recanalización completa de la luz (v. fig. 11-6D_3), se ocluye un segmento corto del duodeno (v. fig. 11-6F_3). El bloqueo se presenta casi siempre en la zona de unión del colédoco y del conducto pancreático **(ampolla hepatopancreática)**, una zona dilatada en el interior de la papila duodenal mayor que recibe al colédoco y al conducto pancreático principal; en ocasiones, el bloqueo afecta al segmento horizontal (tercero) del duodeno. El estudio de grupos familiares con casos de **atresia duodenal familiar** sugiere su transmisión hereditaria con un patrón autosómico recesivo.

En los neonatos con atresia duodenal, los vómitos se inician a las pocas horas del parto. Los vómitos casi siempre contienen bilis; el paciente muestra a menudo distensión del epigastrio (la zona central alta del abdomen) a consecuencia de la acumulación del contenido digestivo en el estómago y en la parte superior del duodeno. La atresia duodenal se asocia a vómitos biliosos debido a que el bloqueo ocurre distalmente a

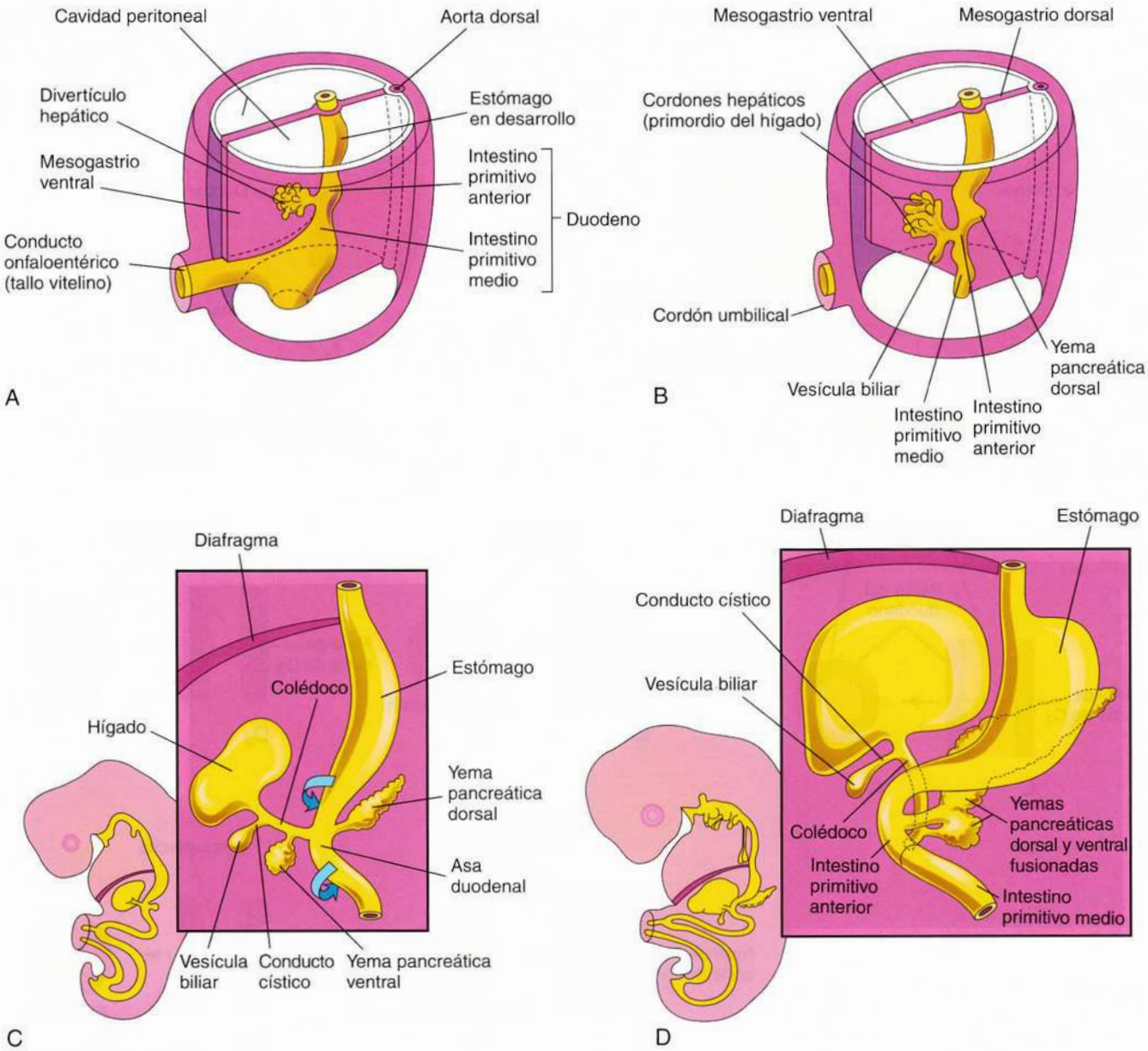

FIGURA 11-5 Fases progresivas en el desarrollo del duodeno, el hígado, el páncreas y el aparato biliar extrahepático. **A**, Embrión de 4 semanas. **B** y **C**, Embrión de 5 semanas. **D**, Embrión de 6 semanas. El páncreas se desarrolla a partir de las yemas pancreáticas dorsal y ventral que se fusionan para formar el páncreas. Se puede observar que la entrada del colédoco en el duodeno se desplaza gradualmente desde su posición inicial hasta una zona más posterior. Esto explica el hecho de que, en el adulto, el colédoco pase por detrás del duodeno y de la cabeza del páncreas.

© Elsevier. Fotocopiar sin autorización es un delito.

ATRESIA DUODENAL *(cont.)*

la zona de desembocadura del colédoco. La atresia duodenal puede aparecer como un defecto congénito aislado aunque a menudo se asocia a defectos adicionales como el páncreas anular (v. fig. 11-11*C*), diversas malformaciones cardiovasculares y anomalías anorrectales, así como una rotación anómala del intestino (v. fig. 11-20). La existencia de vómitos no biliosos no descarta el diagnóstico de atresia duodenal, ya que algunos lactantes presentan una obstrucción proximal a la ampolla. Es importante destacar que aproximadamente la tercera parte de los lactantes afectados padece síndrome de Down y otro 20% son prematuros.

En la atresia duodenal también se observa **polihidramnios, (exceso de líquido amniótico)**, debido a que el feto no puede llevar a cabo la absorción intestinal normal del líquido amniótico deglutido. El diagnóstico de atresia duodenal puede establecerse mediante la observación del signo de la «doble burbuja» en las radiografías simples o en las imágenes ecográficas (fig. 11-7). Este signo se debe a la distensión por gases del estómago y del duodeno proximal.

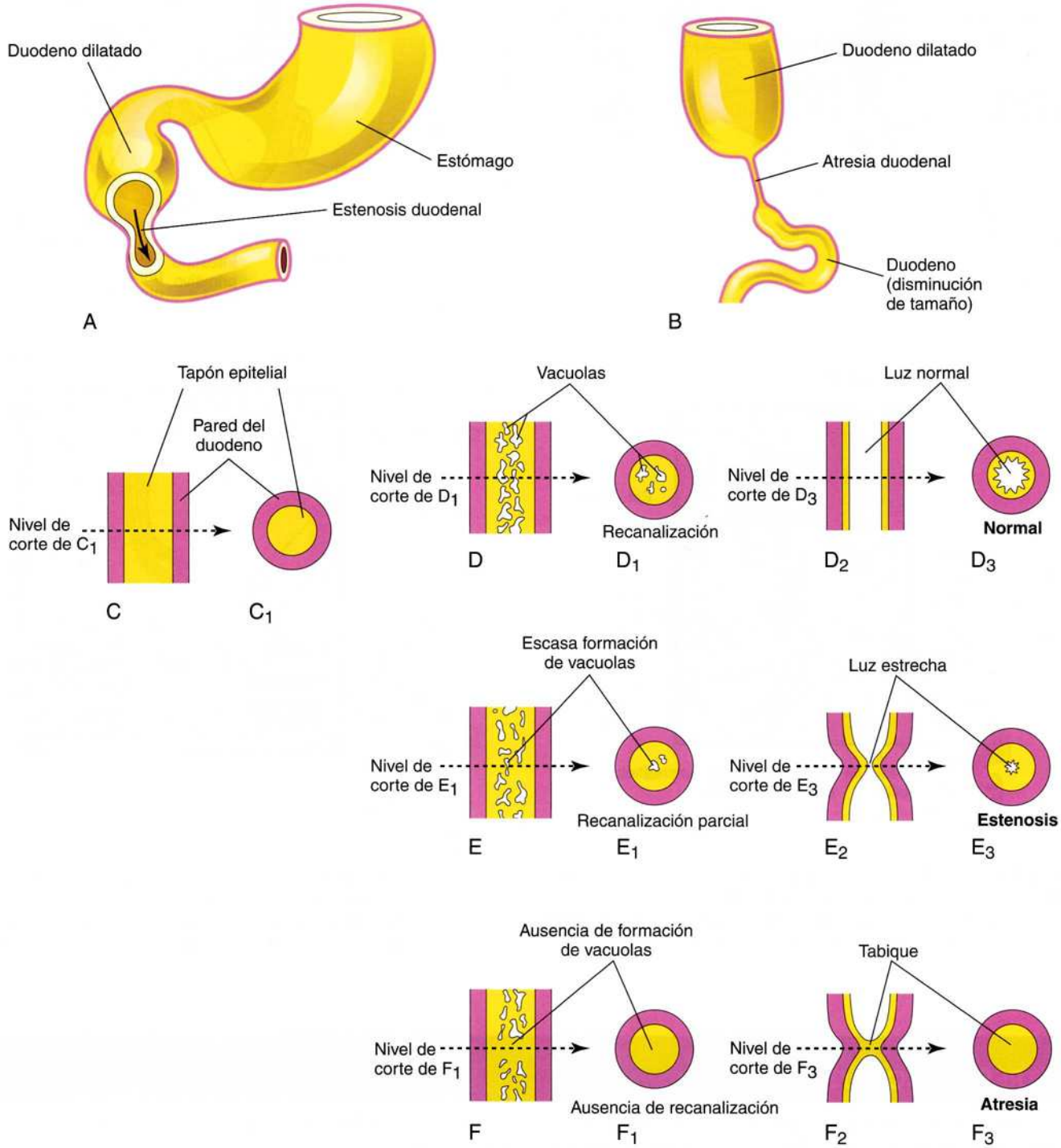

FIGURA 11-6 Esquemas que muestran las bases embriológicas de los tipos más frecuentes de obstrucción intestinal congénita. A, Estenosis duodenal. B, Atresia duodenal. C a F, Cortes esquemáticos longitudinal y transversal del duodeno, en los cuales se muestran: 1) la recanalización normal (D a D_3) y 2) la estenosis (E a E_3) y la atresia (F a F_3).

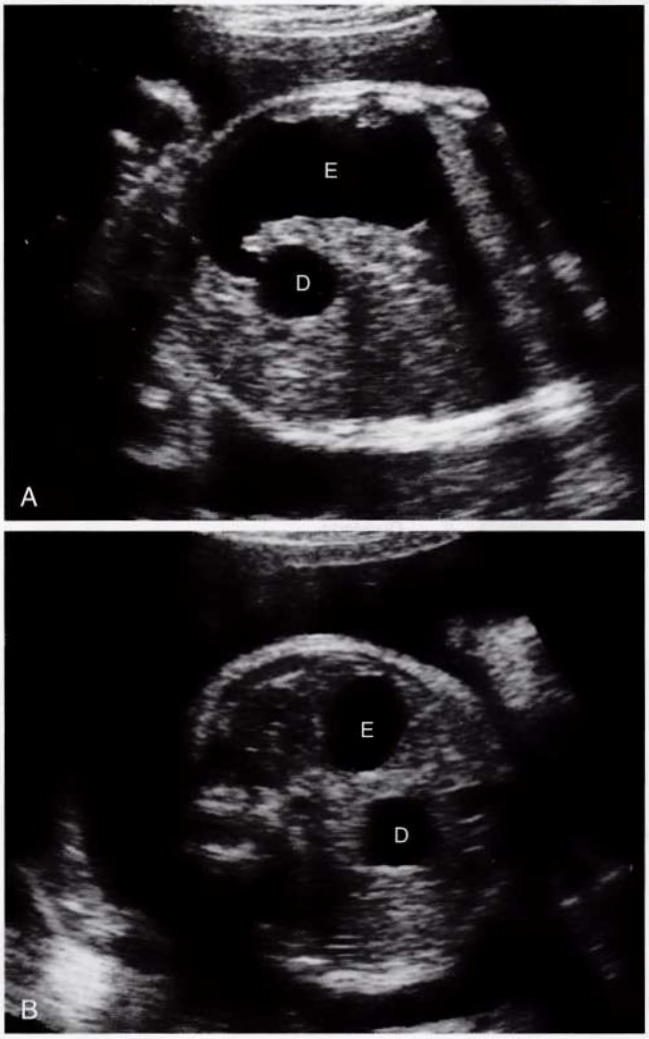

FIGURA 11-7 Ecografía efectuada a un feto de 33 semanas en la cual se muestra una atresia duodenal. **A**, Proyección oblicua que muestra el estómago *(E)* dilatado y relleno de líquido que se continúa con el duodeno proximal *(D)*, que también está aumentado de calibre debido a la atresia (bloqueo) distal a éste. **B**, Proyección transversal con ilustración del aspecto característico en «doble burbuja» del estómago y el duodeno en los casos de atresia duodenal. (*Por cortesía del Dr. Lyndon M. Hill,* Magee-Women's Hospital, *Pittsburgh, PA.*)

Desarrollo del hígado y del aparato biliar

El hígado, la vesícula biliar y las vías biliares se originan a partir de una evaginación ventral, el **divertículo hepático,** en la parte distal del intestino primitivo anterior, al comienzo de la cuarta semana (fig. 11-8*A*, y v. también 11-5*A*). *La vía de señalización Wnt/b-catenina desempeña una función clave en este proceso, que implica la proliferación y diferenciación de las células progenitoras hepáticas para formar los hepatocitos. Se ha propuesto la posibilidad de que tanto el divertículo hepático como el esbozo ventral del páncreas se desarrollen a partir de dos poblaciones celulares del endodermo embrionario. Cuando alcanzan concentraciones suficientes, los FGF secretados por el corazón en desarrollo interaccionan con las células bipotenciales e inducen la formación del divertículo hepático.*

El divertículo se extiende hacia el **septo transverso,** una masa de mesodermo esplácnico que separa las cavidades pericárdica y peritoneal. El septo transverso forma el mesogastrio ventral en esta región. El divertículo hepático aumenta rápidamente de tamaño y se divide en dos partes a medida que crece entre las capas del **mesogastrio ventral** o mesenterio de la porción dilatada del intestino primitivo anterior y del futuro estómago (v. fig. 11-5*A*).

La parte craneal más grande del **divertículo hepático** es el primordio del hígado (v. figs. 11-8*A* y *C* y 11-10*A* y *B*); la parte caudal más pequeña se convierte en el primordio de la vesícula biliar. Las células en proliferación del endodermo originan cordones entrelazados de hepatocitos y el epitelio que reviste la parte intrahepática del aparato biliar. Los **cordones hepáticos** se anastomosan alrededor de espacios revestidos por endotelio, constituyendo los primordios de los **sinusoides hepáticos.** *Parece que la vía de señalización del factor de crecimiento del endotelio vascular Flk-1 (VEGF-Flk-1) es importante en la morfogénesis inicial de los sinusoides hepáticos (sistema vascular primitivo).* El tejido fibroso y hematopoyético, así como las células de Kupffer del hígado, proceden del mesénquima del septo transverso.

El hígado crece con rapidez y entre la quinta y la décima semanas ocupa una parte importante de la parte superior de la cavidad abdominal (v. fig. 11-8*C* y *D*). La cantidad de sangre oxigenada que fluye desde la vena umbilical hasta el hígado determina el desarrollo y la segmentación funcional del hígado. Inicialmente, los lóbulos derecho e izquierdo tienen un tamaño aproximadamente igual, pero al poco tiempo el lóbulo derecho adquiere un tamaño mayor.

La **hematopoyesis** (formación y desarrollo de los distintos tipos de células sanguíneas) se inicia durante la sexta semana y esto hace que el hígado adquiera una coloración rojiza brillante. Hacia la novena semana, el hígado representa alrededor del 10% del peso total del feto. La **formación de bilis** por parte de las células hepáticas se inicia durante la semana 12.

La parte caudal pequeña del divertículo hepático se convierte en la **vesícula biliar,** mientras que el tallo del divertículo forma el **conducto cístico** (v. fig. 11-5*C*). Inicialmente, el **aparato biliar extrahepático** está ocluido por células epiteliales, pero más adelante experimenta un proceso de canalización debido a la vacuolización resultante de la degeneración de estas células.

El tallo que conecta los conductos hepático y cístico al duodeno se convierte en el **colédoco.** En un principio, este conducto se une a la parte ventral del asa duodenal; sin embargo, a medida que el duodeno crece y rota, la conexión con el colédoco se localiza en la parte dorsal del duodeno (v. fig. 11-5*C* y *D*). La bilis que alcanza el duodeno a través del colédoco después de la semana 13 hace que el **meconio** (contenido intestinal del feto) adquiera una coloración verde oscura.

Mesenterio ventral

Esta fina membrana de doble capa (v. fig. 11-8*C* y *D*) da lugar a:

- El **epiplón (omento) menor,** que va desde el hígado hasta la curvatura menor del estómago (**ligamento hepatogástrico**) y desde el hígado hasta el duodeno (**ligamento hepatoduodenal**).
- El **ligamento falciforme,** que va desde el hígado hasta la pared abdominal anterior.

La **vena umbilical** discurre por el borde libre del **ligamento falciforme** en su trayecto desde el cordón umbilical hasta el hígado. El mesenterio ventral, que deriva del mesogastrio, también forma el peritoneo visceral del hígado. El hígado está cubierto por peritoneo, excepto en la **zona desnuda,** que está en contacto directo con el diafragma (fig. 11-9).

© Elsevier. Fotocopiar sin autorización es un delito.

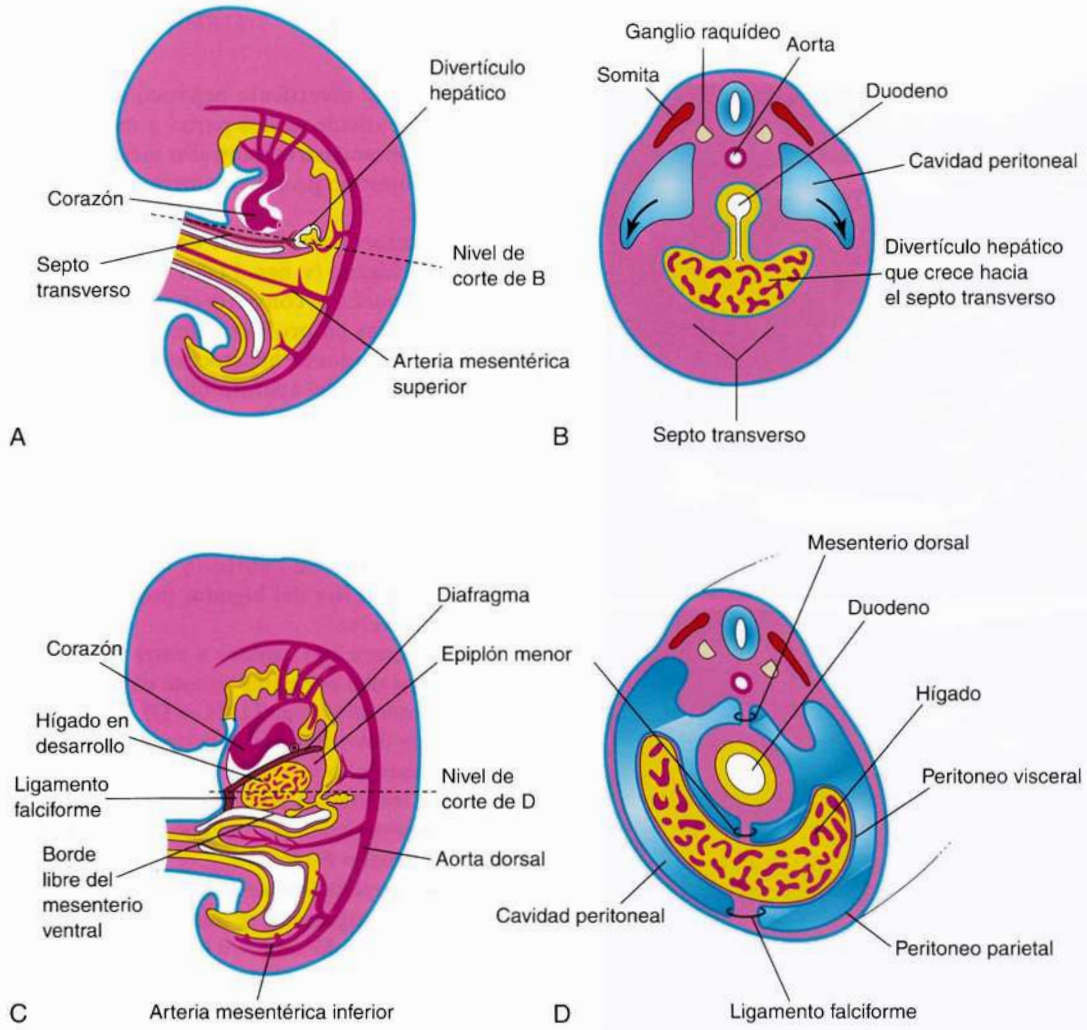

FIGURA 11-8 A, Corte sagital de un embrión de 4 semanas. B, Corte transversal del embrión que muestra la expansión de la cavidad peritoneal *(flechas)*. C, Corte sagital de un embrión de 5 semanas. D, Corte transversal del embrión tras la formación de los mesenterios dorsal y ventral.

ANOMALÍAS HEPÁTICAS

Las variaciones menores en la lobulación hepática son frecuentes, al contrario que las malformaciones congénitas del hígado. Las variaciones en los conductos hepáticos, el colédoco y el conducto cístico se observan con cierta frecuencia y tienen significación clínica. Los **conductos hepáticos accesorios** se observan en aproximadamente el 5% de la población general, y la consideración de su posible presencia tiene importancia en el contexto quirúrgico, incluyendo el trasplante hepático. Los conductos accesorios son canales estrechos que van desde el lóbulo hepático derecho hasta la superficie anterior del cuerpo de la vesícula biliar. En algunos casos, el **conducto cístico** se abre en un conducto hepático accesorio, en lugar de hacerlo en el conducto hepático común.

ATRESIA BILIAR EXTRAHEPÁTICA

Ésta es la malformación congénita más importante del sistema biliar extrahepático y se observa en 1 de cada 5.000-20.000 recién nacidos vivos. La forma más habitual de la atresia biliar extrahepática (presente en el 85% de los casos) es la **oblitera-ción de los conductos biliares** en el hilio hepático (**porta hepatis;** una fisura transversal profunda localizada en la superficie visceral del hígado) o por encima de este nivel.

La explicación de que este defecto ocurra por una falta de canalización de los conductos biliares podría no ser cierta. La atresia biliar (ausencia de una abertura normal) de los conductos biliares principales puede deberse al fallo del proceso de remodelación en el hilio hepático o a infecciones o reacciones inmunológicas que se producen durante el desarrollo fetal tardío.

Al poco tiempo del parto aparece ictericia; las heces son acólicas (con aspecto de arcilla) y la orina tiene un color oscuro. La atresia biliar se puede tratar quirúrgicamente en la mayoría de los pacientes, pero en más del 70% de los casos tratados mediante cirugía la enfermedad sigue evolucionando.

La agenesia de la vesícula biliar es sumamente infrecuente y suele asociarse a ausencia del conducto cístico.

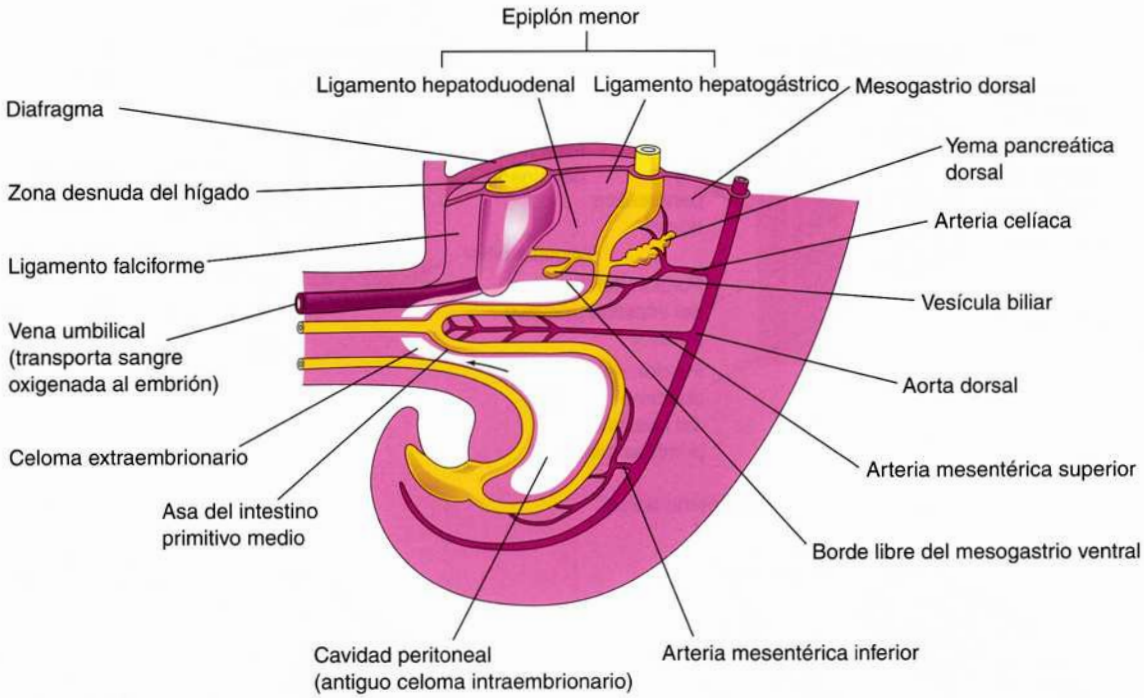

FIGURA 11-9 Corte sagital de la mitad caudal de un embrión al final de la quinta semana, en que se muestran el hígado y sus ligamentos asociados. La *flecha* indica la comunicación entre la cavidad peritoneal y el celoma extraembrionario.

Desarrollo del páncreas

10 El páncreas se desarrolla entre las capas del mesenterio desde las **yemas pancreáticas** dorsal y ventral del endodermo, que se originan a partir del extremo caudal del intestino primitivo anterior (fig. 11-10*A* y *B*, y v. también fig. 11-9). La mayor parte del páncreas procede de la gran **yema pancreática dorsal** que aparece al inicio y se desarrolla a una corta distancia craneal a la yema ventral.

La **yema pancreática ventral,** más pequeña, se desarrolla en la proximidad de la zona de entrada del colédoco en el duodeno y crece entre las capas del mesenterio ventral. A medida que el duodeno rota hacia la derecha y adquiere su característica configuración en «C», la yema pancreática ventral se desplaza dorsalmente junto con el colédoco (v. fig. 11-10*C* a *G*). Al poco tiempo queda situada por detrás de la yema pancreática dorsal y después se fusiona con ella. La yema pancreática ventral forma el **proceso unciforme** y parte de la **cabeza del páncreas.**

A medida que rotan el estómago, el duodeno y el mesenterio ventral, el páncreas queda situado en la pared abdominal dorsal (en una posición retroperitoneal). Cuando las yemas pancreáticas se fusionan, sus conductos se anastomosan o se abren el uno en el otro (v. fig. 11-10*C*). El **conducto pancreático** se forma a partir del conducto de la yema ventral y de la parte distal del conducto de la yema dorsal (v. fig. 11-10*G*). La parte proximal del conducto de la yema dorsal persiste a menudo a modo de **conducto pancreático accesorio,** que se abre en la **papila duodenal menor,** localizada unos 2 cm por encima del conducto principal (v. fig. 11-10*G*). Los dos conductos suelen comunicarse entre sí. En aproximadamente el 9% de las personas los conductos pancreáticos no se fusionan, lo cual hace que existan dos conductos de este tipo.

Estudios moleculares han demostrado que el páncreas ventral se desarrolla a partir de una población de células bipotenciales localizada en la región ventral del duodeno donde se expresa el factor de transcripción PDX1. Parece que en este proceso actúa un mecanismo por defecto en el cual está implicado el FGF-2, que secreta el corazón en desarrollo. La formación de la yema pancreática dorsal depende de la secreción de activina y FGF-2 por la notocorda, que bloquean la expresión de Shh en el endodermo asociado.

Histogénesis del páncreas

El **parénquima** (tejido celular básico de un órgano) del páncreas procede del endodermo de las yemas pancreáticas, que forma una red de túbulos. Al comienzo del período fetal se empiezan a desarrollar los **ácinos pancreáticos** (porciones secretoras de una glándula acinar) a partir de grupos celulares que rodean los extremos de estos túbulos (**conductos pancreáticos primitivos).** Los **islotes pancreáticos** se desarrollan a partir de grupos celulares que se separan de los túbulos y que quedan situados entre los ácinos.

En estudios recientes se ha demostrado que la quimiocina SDF-1 (factor derivado de las células del estroma 1), expresada en el mesénquima, controla la formación y la ramificación de los túbulos. La expresión del factor de transcripción Ngn-3 (neurogenina-3) es necesaria para la diferenciación de las células endocrinas de los islotes pancreáticos.

La **secreción de insulina** comienza durante la fase inicial del período fetal (10 semanas). Las células que contienen glucagón y somatostatina se desarrollan antes de la diferenciación de las **células beta secretoras de insulina.** Se ha detectado la presencia de glucagón en el plasma fetal a las 15 semanas.

La vaina de tejido conjuntivo y los tabiques interlobulillares del páncreas se desarrollan a partir del mesénquima esplácnico circundante. En los casos de **diabetes mellitus materna,** las células beta secretoras de insulina del páncreas fetal están expuestas de forma crónica a concentraciones elevadas de glucosa. En consecuencia, dichas células se hipertrofian con objeto de incrementar su secreción de insulina.

© Elsevier. Fotocopiar sin autorización es un delito.

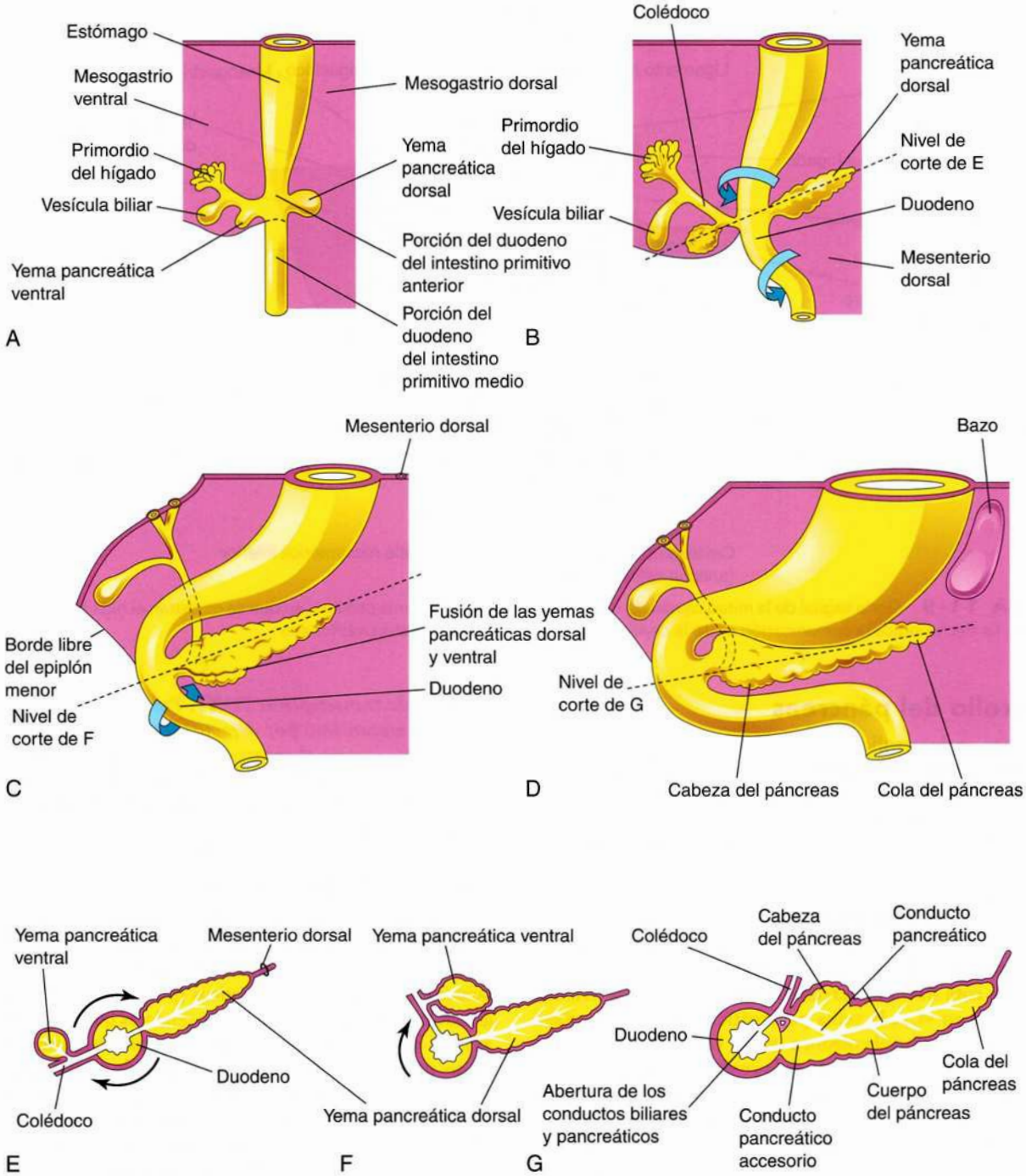

FIGURA 11-10 A a D, Sucesión de fases en el desarrollo del páncreas entre la quinta y la octava semanas. E a G, Cortes transversales esquemáticos a través del duodeno y del páncreas en desarrollo. El crecimiento y la rotación *(flechas)* del duodeno desplazan la yema pancreática ventral hacia la yema dorsal y después se fusionan ambas yemas.

PÁNCREAS ECTÓPICO

El **páncreas ectópico** (tejido pancreático ectópico) se localiza separado del páncreas, sobre todo en la mucosa del estómago, la porción proximal del duodeno, el yeyuno, el antro pilórico y el divertículo ileal (de Meckel). Suele ser asintomático y se descubre accidentalmente (p. ej., mediante tomografía computarizada); sin embargo, puede cursar con síntomas digestivos, obstrucción y hemorragia, o incluso como un tumor maligno.

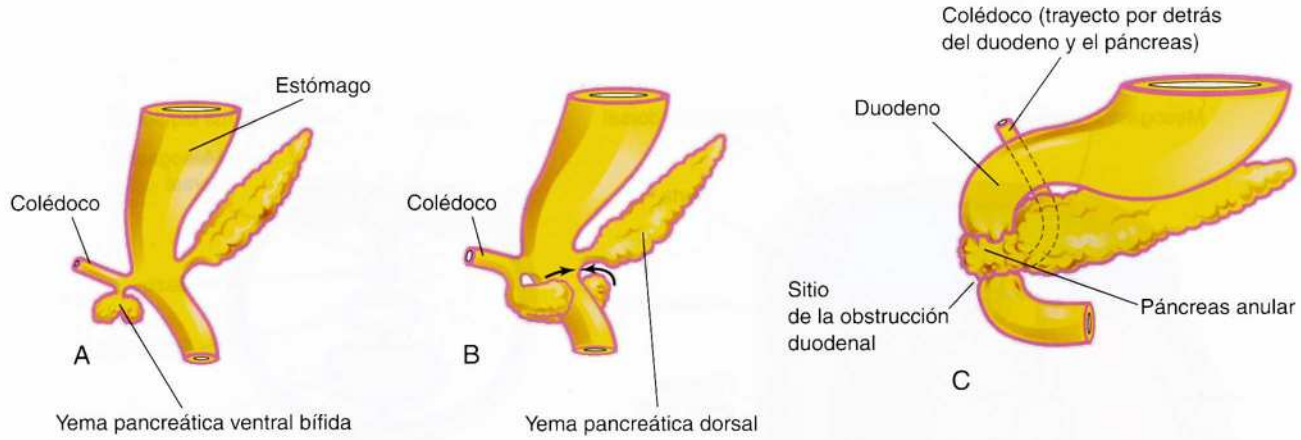

FIGURA 11-11 A y B muestran el probable fundamento del páncreas anular. C, Páncreas anular que rodea al duodeno. Esta malformación congénita origina una obstrucción completa (atresia) o parcial (estenosis) del duodeno.

PÁNCREAS ANULAR

A pesar de que el **páncreas anular** es un proceso infrecuente, esta malformación debe tenerse en cuenta debido a que puede dar lugar a obstrucción duodenal (fig. 11-11*C*). La parte anular o en anillo del páncreas está formada por una banda fina y plana de tejido pancreático que rodea la porción descendente (segunda) del duodeno. El páncreas anular puede causar obstrucción duodenal. Los lactantes muestran síntomas de obstrucción intestinal completa o parcial.

Cuando en el páncreas anular aparece un proceso inflamatorio (**pancreatitis**), se produce una obstrucción duodenal. El páncreas anular se puede asociar al síndrome de Down y también a cuadros de rotación intestinal anómala o de defectos cardíacos. La incidencia en niñas es mayor que en los niños. Probablemente, el páncreas anular se deba al crecimiento de una yema pancreática ventral bífida alrededor del duodeno (v. fig. 11-11*A* a *C*). Después, las diversas partes de la yema central bífida se fusionan con la yema dorsal, formando un anillo pancreático. Puede ser necesario el tratamiento quirúrgico para controlar este problema.

Desarrollo del bazo

El **bazo** procede de una masa de células mesenquimales localizadas entre las capas del **mesogastrio dorsal** (fig. 11-12*A* y *B*). El bazo es un órgano linfático vascular que comienza a desarrollarse durante la quinta semana, pero no adquiere su configuración característica hasta el comienzo del período fetal.

Experimentos de bloqueo genético han demostrado que el desarrollo del bazo está regulado por la capsulina, un factor de transcripción hélice-asa básico, y los genes homeobox NKx2-5, Hox11 *y* Bapx1.

El bazo tiene una arquitectura lobular en el feto, pero estos lóbulos desaparecen normalmente después del parto. Las muescas que se observan en el borde superior del bazo del adulto son restos de los surcos que separan los lóbulos en el bazo fetal. A medida que el estómago rota, la superficie izquierda del mesogastrio se fusiona con el peritoneo sobre el riñón izquierdo. Este proceso de fusión explica la unión dorsal del **ligamento esplenorrenal** y por esta razón la **arteria esplénica** del adulto, la rama más larga del **tronco celíaco,** sigue un trayecto tortuoso por detrás de la bolsa epiploica y por delante del riñón izquierdo (v. fig. 11-12*C*).

Las células mesenquimales del primordio esplénico se diferencian hacia la formación de la cápsula, la trama interna de tejido conjuntivo y el parénquima del bazo. El bazo actúa como un **centro hematopoyético** hasta la vida fetal avanzada; no obstante, retiene su potencial para la hematopoyesis incluso en la vida adulta.

BAZOS ACCESORIOS

Pueden aparecer una o más masas pequeñas (de aproximadamente 1 cm de diámetro) de tejido esplénico con plena funcionalidad junto al cuerpo principal del bazo en cualquiera de los pliegues peritoneales, habitualmente la proximidad del hilio del bazo, en la cola del páncreas o en el interior del ligamento gastroesplénico (v. fig. 11-10D). En la **poliesplenia** existen numerosos bazos accesorios de pequeño tamaño en el lactante *sin* un cuerpo esplénico principal. Aunque todos estos bazos son funcionales, la función inmunitaria del lactante puede estar comprometida, con lo que aumenta su propensión a las infecciones. Se observa un bazo accesorio en cerca del 10% de las personas.

INTESTINO PRIMITIVO MEDIO

Los derivados del intestino primitivo medio son los siguientes:

- El intestino delgado, que incluye el duodeno distal a la abertura del colédoco.
- El ciego, el apéndice, el colon ascendente y la mitad o las dos terceras partes derechas del colon transverso.

Estos derivados del intestino primitivo medio están irrigados por la **arteria mesentérica superior** (v. figs. 11-1 y 11-9).

© Elsevier. Fotocopiar sin autorización es un delito

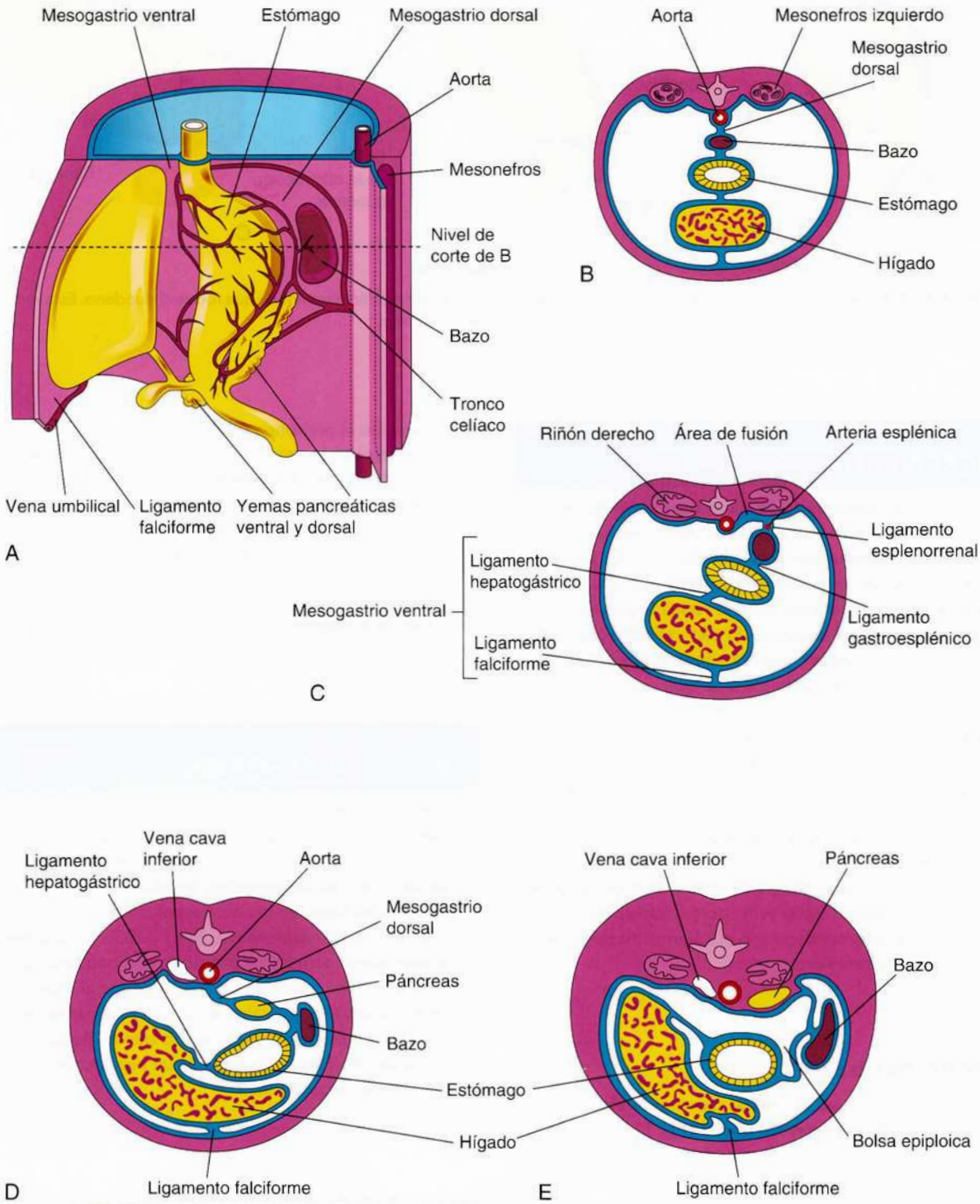

FIGURA 11-12 A, Lado izquierdo del estómago y estructuras asociadas al final de la quinta semana. Se puede observar que el páncreas, el bazo y el tronco celíaco se sitúan entre las capas del mesogastrio dorsal. B, Corte transversal del hígado, el estómago y el bazo en el nivel mostrado en A, con ilustración de su relación con los mesenterios dorsal y ventral. C, Corte transversal de un feto en el que se muestra la fusión del mesogastrio dorsal con el peritoneo en la pared abdominal posterior. D y E, Cortes similares en los cuales se representa el desplazamiento del hígado hacia la derecha y la rotación del estómago. Se puede observar la fusión del mesogastrio dorsal con la pared abdominal posterior. A consecuencia de ello, el páncreas se vuelve retroperitoneal.

Herniación del asa del intestino primitivo medio

A medida que aumenta la longitud del intestino primitivo medio, esta estructura forma un asa intestinal ventral con configuración en «U», el **asa del intestino primitivo medio,** que se proyecta hacia los restos del **celoma extraembrionario** en la parte proximal del cordón umbilical (fig. 11-13*A*). El asa del intestino primitivo medio es una **herniación umbilical fisiológica** que se produce al comienzo de la sexta semana (fig. 11-14*A*, y v. también fig. 11-13*A* y *B*). Esta asa comunica con la **vesícula umbilical** (saco vitelino) a través del estrecho **conducto onfaloentérico** hasta la décima semana.

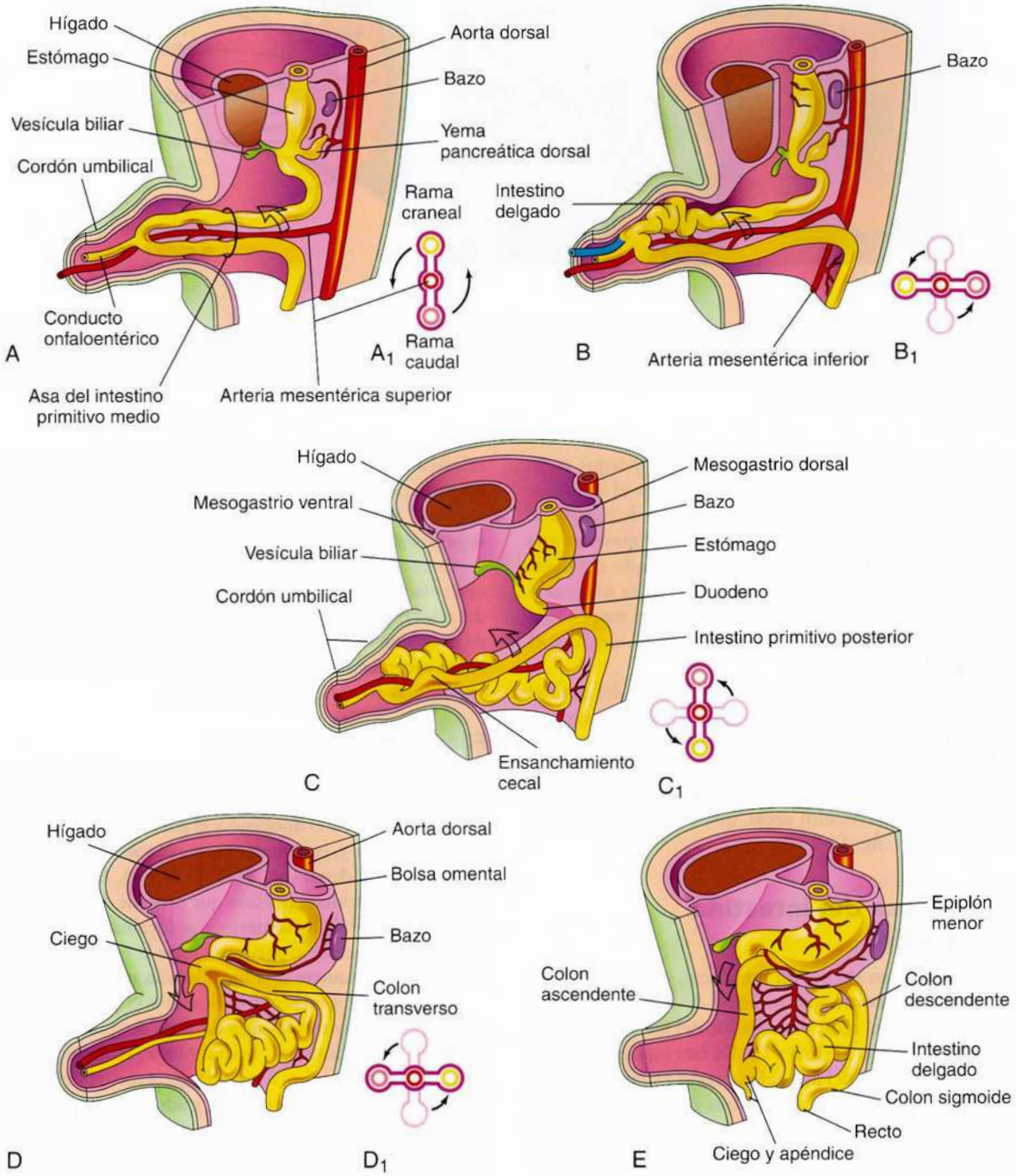

FIGURA 11-13 Esquemas ilustrativos de la herniación y la rotación del asa del intestino primitivo medio. **A**, Al comienzo de la sexta semana. **A_1**, Corte transversal a través del asa del intestino primitivo medio, con ilustración de la relación inicial de las ramas del asa y la arteria mesentérica superior. Se puede observar que el asa del intestino primitivo medio se localiza en la parte proximal del cordón umbilical. **B**, Fase posterior en la cual se indica el comienzo de la rotación del intestino primitivo medio. **B_1**, Ilustración de la rotación de 90° en el sentido contrario a las agujas del reloj que la rama craneal del intestino primitivo medio realiza hacia la derecha. **C**, Aproximadamente a las 10 semanas, la ilustración muestra el retorno del intestino al abdomen. **C_1**, Ilustración de una rotación adicional de 90°. **D**, Aproximadamente a las 11 semanas, la ilustración muestra la localización de los órganos tras la retracción del intestino. **D_1**, Ilustración de la rotación adicional de 90° de los órganos, hasta un total de 270°. **E**, Más adelante en el período fetal, la ilustración muestra la rotación del ciego hasta su posición normal en el cuadrante inferior derecho del abdomen.

© Elsevier. Fotocopiar sin autorización es un delito.

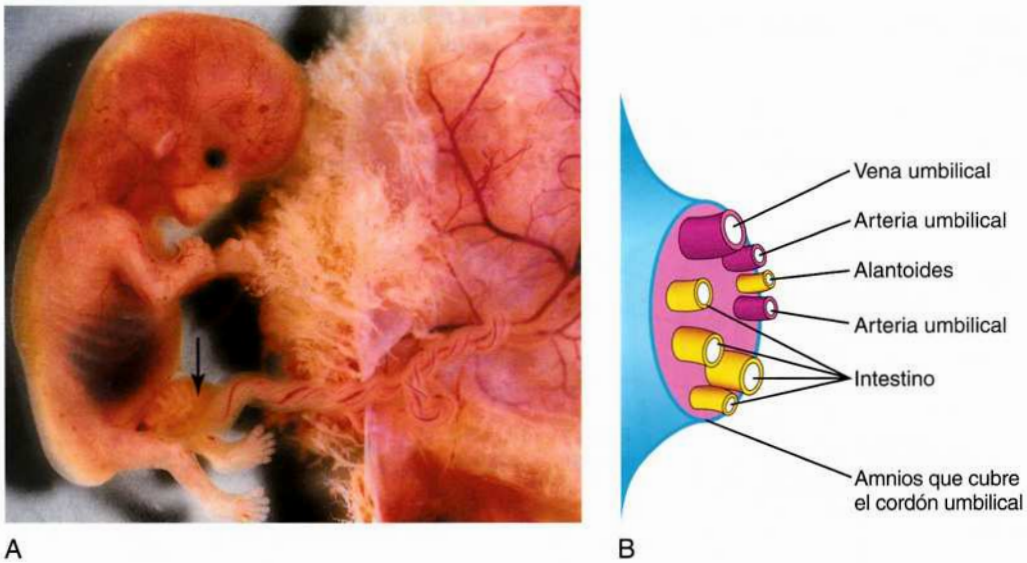

FIGURA 11-14 A, Hernia fisiológica en un feto de, aproximadamente, 58 días unido a su placenta. Se puede observar el intestino herniado *(flecha)* en la parte proximal del cordón umbilical. B, Representación esquemática en la cual se muestran las estructuras de la parte distal del cordón umbilical (A, *Por cortesía del Dr. D.K. Kalousek, Department of Pathology, University of British Columbia, Children's Hospital, Vancouver, Columbia Británica, Canadá.)*

La herniación umbilical fisiológica se produce porque en la cavidad abdominal no hay espacio suficiente para el intestino primitivo medio en rápido crecimiento. La escasez de espacio se debe principalmente a los tamaños relativamente masivos que alcanzan el hígado y los riñones durante este período del desarrollo. El asa del intestino primitivo medio presenta una rama craneal (proximal) y una rama caudal (distal), y está suspendida de la pared abdominal dorsal por un mesenterio alargado, el **mesogastrio dorsal** (v. fig. 11-13*A*).

El **conducto onfaloentérico** está unido al vértice del asa del intestino primitivo medio, donde se unen sus dos ramas (v. fig. 11-13*A*). La rama craneal crece rápidamente y forma **asas del intestino delgado** (v. fig. 11-13*B*), pero la rama caudal experimenta muy pocos cambios, excepto en lo que se refiere al desarrollo del **ensanchamiento (divertículo) cecal,** que es el primordio del ciego y del apéndice (v. fig. 11-13*C*).

Rotación del asa del intestino primitivo medio

Mientras se mantiene en el cordón umbilical, el asa del intestino primitivo medio muestra una rotación de 90° en el sentido contrario a las agujas del reloj y alrededor del eje de la **arteria mesentérica superior** (v. fig. 11-13*B y C*). De esta manera, la **rama craneal** (intestino delgado) del asa del intestino primitivo medio queda situada en la parte derecha, mientras que la **rama caudal** (intestino grueso) queda a la izquierda. Durante la rotación, la rama craneal experimenta un alargamiento y forma **asas intestinales** (p. ej., los primordios del yeyuno y el íleon).

Retracción de las asas intestinales

10 Durante la décima semana, el intestino vuelve al abdomen (**reducción de la hernia del intestino primitivo medio**) (v. fig. 11-13*C* y *D*). Se desconoce la causa por la cual el intestino vuelve al abdomen; sin embargo, son factores importantes en este proceso el aumento de tamaño de la cavidad abdominal y la disminución relativa del tamaño del hígado y de los riñones. El intestino delgado (formado a partir de la rama craneal) es el primero que vuelve al abdomen, pasando por detrás de la arteria mesentérica superior y ocupando la zona central de la cavidad abdominal.

Cuando retorna al abdomen, el intestino grueso experimenta una rotación adicional de 180° en el sentido contrario a las agujas del reloj (fig. 11-13C_1 y D_1). Los segmentos ascendente y sigmoide del colon se desplazan hacia el lado derecho del abdomen. El colon ascendente es reconocible tras el alargamiento de la pared abdominal posterior (v. fig. 11-13*E*).

Fijación de los intestinos

A causa de la rotación del estómago y del duodeno, éste y el páncreas quedan en la parte derecha. El colon aumentado de tamaño comprime el duodeno y el páncreas contra la pared abdominal posterior y, en consecuencia, se absorbe la mayor parte del **mesenterio duodenal** (fig. 11-15*C*, *D* y *F*). Así pues, el duodeno, excepto en su primera porción que procede del intestino primitivo anterior, carece de mesenterio y se localiza en el retroperitoneo (externo o posterior al peritoneo). De la misma forma, la cabeza del páncreas adquiere una localización retroperitoneal.

La fijación del mesenterio dorsal a la pared abdominal posterior queda muy modificada después de que el intestino vuelva a la cavidad abdominal. Inicialmente, el mesenterio dorsal se sitúa en el plano medio. Sin embargo, a medida que los intestinos aumentan de tamaño y longitud, y adoptan sus posiciones finales, sus mesenterios quedan comprimidos contra la pared abdominal posterior. El mesenterio del colon ascendente se fusiona con el peritoneo parietal sobre la pared abdominal posterior y desaparece; en consecuencia, la localización del colon ascendente también es retroperitoneal (fig. 11-15*B* y *E*).

Otros derivados del intestino primitivo medio (p. ej., el yeyuno y el íleon) conservan sus mesenterios. El mesenterio está inicialmente unido al plano medio de la pared abdominal posterior (v. fig. 11-13*B* y *C*). Después de la desaparición del mesenterio del colon ascendente, el mesenterio con forma de abanico correspondiente a las asas del intestino delgado adquiere una nueva línea de

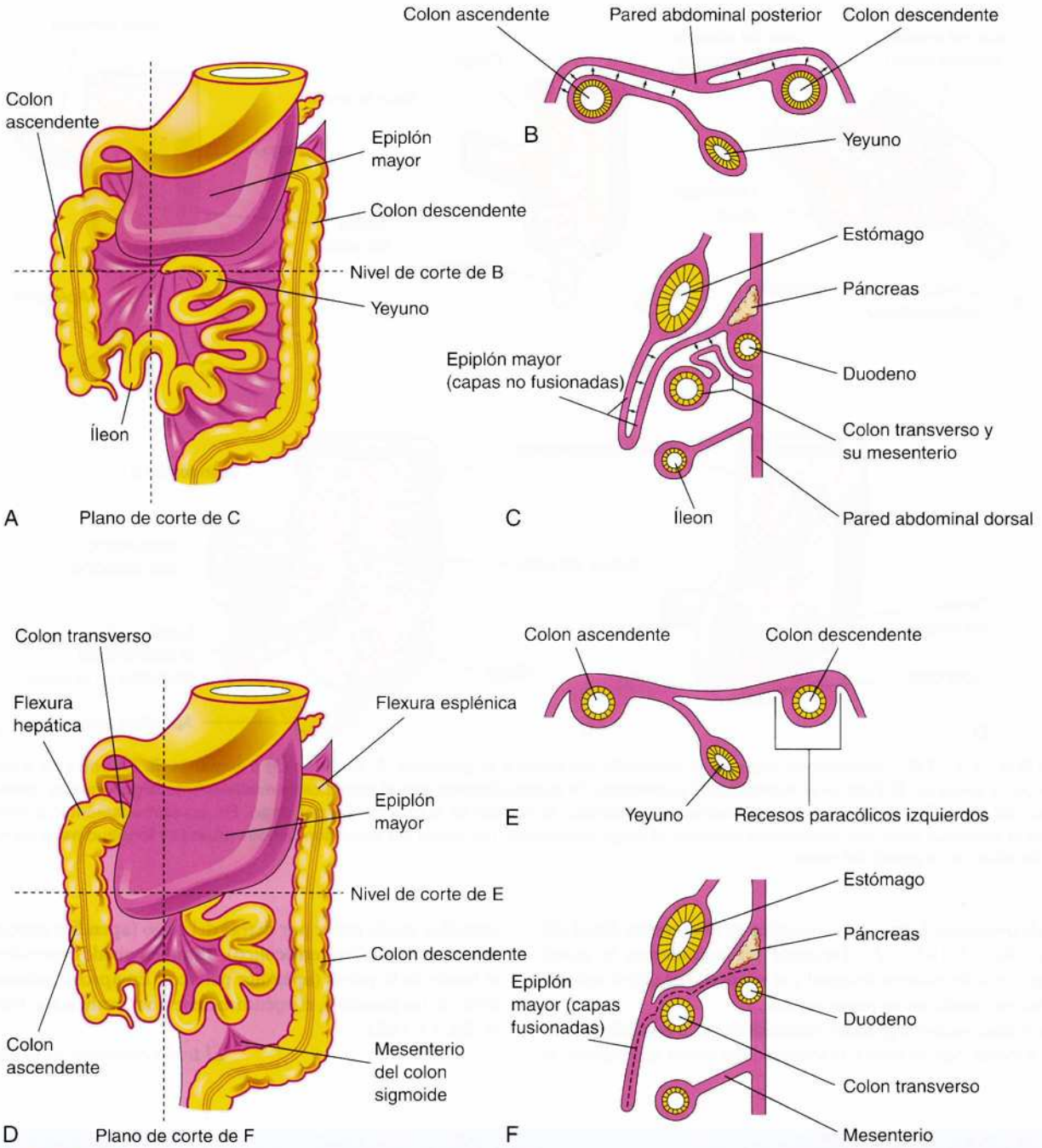

FIGURA 11-15 Ilustraciones que muestran los mesenterios y la fijación de los intestinos. A, Visión ventral de los intestinos antes de su fijación. B, Corte transversal en el nivel mostrado en A. Las *flechas* indican áreas de fusión subsiguiente. C, Corte sagital en el plano mostrado en A, con ilustración del epiplón mayor que cubre el colon transverso. Las *flechas* indican las áreas en las que se produce la fusión más adelante. D, Visión ventral de los intestinos tras su fijación. E, Corte transversal en el nivel mostrado en D tras la desaparición del mesenterio en los segmentos ascendente y descendente del colon. F, Corte sagital en el plano mostrado en D, que muestra la fusión del epiplón mayor con el mesenterio del colon transverso, y la fusión de las capas del epiplón mayor.

© Elsevier. Fotocopiar sin autorización es un delito.

fijación que va inferolateralmente desde la unión duodenoyeyunal hasta la unión ileocecal.

Ciego y apéndice

El primordio del ciego y el apéndice, el **ensanchamiento (divertículo) cecal,** aparece durante la sexta semana como una elevación del borde antimesentérico de la rama caudal del asa del intestino primitivo medio (fig. 11-16*A a C*, y v. también fig. 11-13*C* y E). El vértice del ensanchamiento cecal no crece con tanta rapidez como el resto de esta estructura; por tanto, el **apéndice** es inicialmente una bolsa pequeña o una abertura del ciego con forma de saco (v. fig. 11-16*B*). El apéndice se alarga rápidamente, de manera que en el momento del nacimiento es un

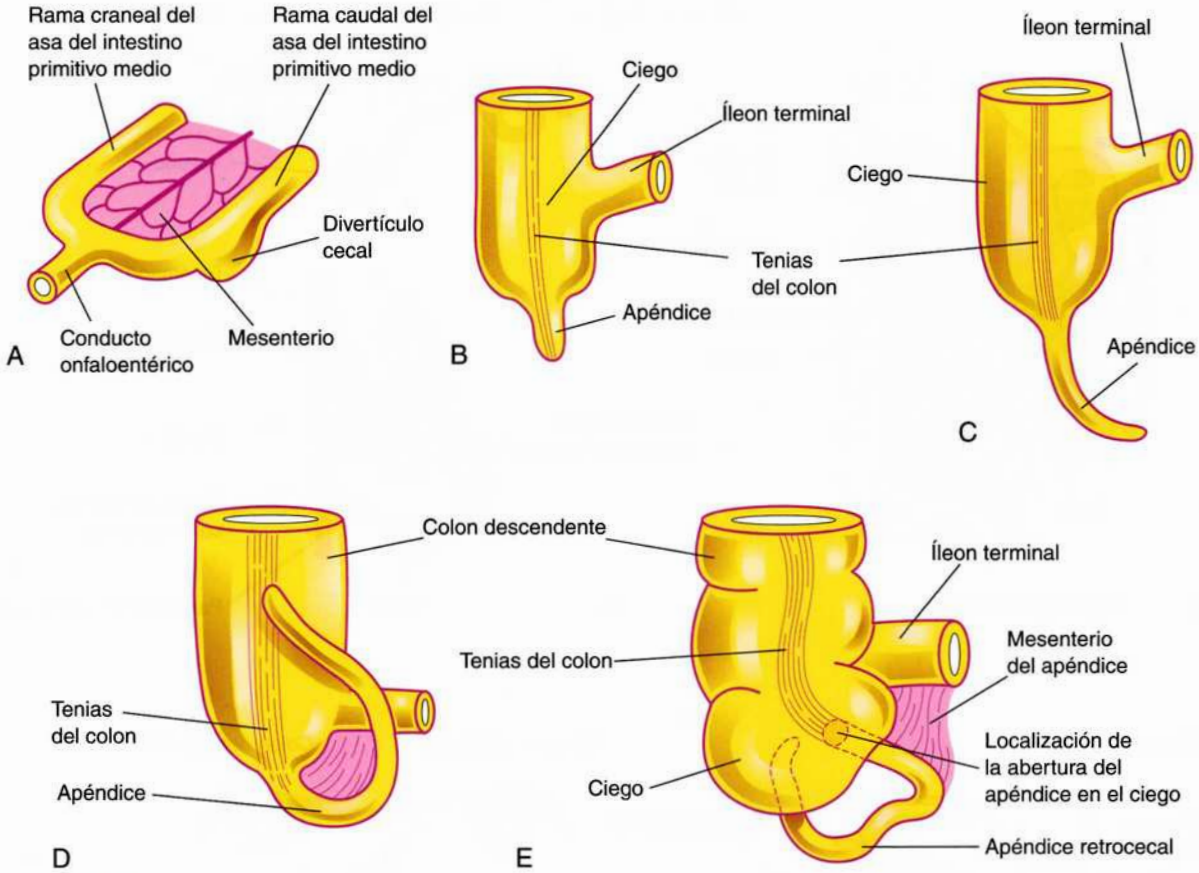

FIGURA 11-16 Sucesión de fases en el desarrollo del ciego y el apéndice. **A**, Embrión de 6 semanas. **B**, Embrión de 8 semanas. **C**, Feto de 12 semanas. **D**, Feto en el momento del nacimiento. Se puede observar que el apéndice es relativamente largo y que se continúa con el vértice del ciego. **E**, Niño. Nótese que la abertura del apéndice se localiza en la cara medial del ciego. En, aproximadamente, el 64% de las personas el apéndice tiene una localización posterior al ciego (retrocecal). Las tenias del colon son bandas gruesas y longitudinales de músculo que se localizan en la pared del colon.

tubo relativamente largo que se origina en el extremo distal del ciego (v. fig. 11-16*D y E*). Después del nacimiento, la pared del ciego crece de manera desigual y el resultado es que el apéndice acaba entrando en su parte medial.

El apéndice muestra grandes variaciones en su posición definitiva. A medida que aumenta la longitud del colon ascendente, el apéndice puede pasar por detrás del ciego (**apéndice retrocecal**) o del colon (**apéndice retrocólico**). También puede descender sobre el borde de la pelvis (**apéndice pélvico**). En aproximadamente el 64% de las personas, el apéndice tiene una localización **retrocecal** (v. fig. 11-16*E*).

El texto continúa en la pág. 233

ONFALOCELE CONGÉNITO

El **onfalocele congénito** es una malformación congénita en la cual persiste la herniación del contenido abdominal en la parte proximal del cordón umbilical (figs. 11-17 y 11-18). La herniación del intestino en el cordón umbilical tiene lugar en aproximadamente 1 de cada 5.000 recién nacidos vivos, y la herniación del hígado y el intestino en alrededor de 1 de cada 10.000. Hasta el 50% de los casos se asocia a alteraciones cromosómicas. La cavidad abdominal es proporcionalmente pequeña en los casos de onfalocele debido a que no existe el estímulo para su aumento de tamaño.

Es necesaria la reparación quirúrgica. Los cuadros leves de onfalocele pueden tratarse mediante cierre primario. Si la desproporción entre el tamaño de los órganos y el tamaño de la cavidad abdominal es importante, suele ser necesaria una reducción en varios tiempos. Los lactantes con onfaloceles muy grandes también pueden presentar problemas de hipoplasia (desarrollo insuficiente) pulmonar y torácica.

La cubierta del saco herniario es el peritoneo y el amnios. El onfalocele se debe a la alteración del crecimiento de los componentes mesodérmico (músculo) y ectodérmico (piel) de la pared abdominal. Dado que la formación del compartimento abdominal tiene lugar durante la gastrulación, el fallo crítico del crecimiento durante este período se suele asociar a otras malformaciones congénitas en los sistemas cardiovascular y urogenital.

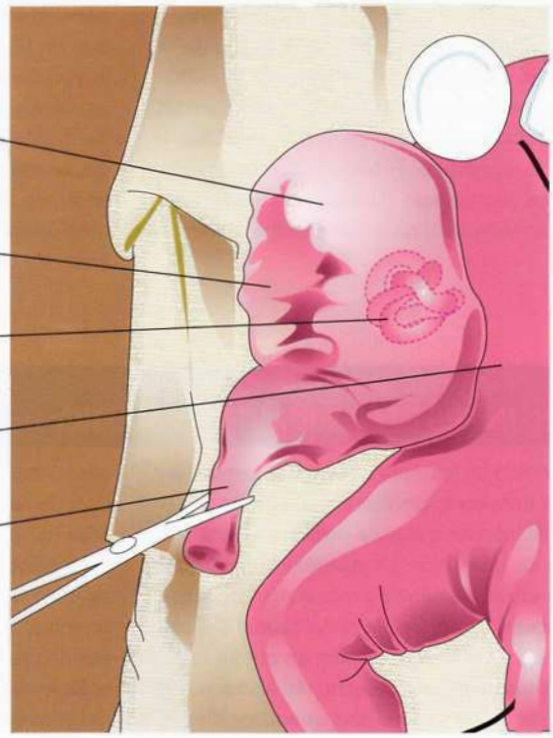

FIGURA 11-17 A, Lactante con un onfalocele de gran tamaño. B, Esquema correspondiente al lactante con el onfalocele debido a un defecto de los músculos, las fascias y la piel abdominales en la línea media, en la proximidad del ombligo. Este defecto provocó la herniación de estructuras intraabdominales (hígado e intestino) hacia el extremo proximal del cordón umbilical. El onfalocele está cubierto por una membrana formada por el peritoneo y el amnios. (A, *Por cortesía del Dr. N.E. Wiseman, cirujano pediátrico, Children's Hospital, Winnipeg, Manitoba, Canadá.*)

© Elsevier. Fotocopiar sin autorización es un delito.

FIGURA 11-18 Ecografía abdominal en un feto, que muestra un onfalocele de gran tamaño, con el hígado *(H)* sobresaliendo (herniación) desde el abdomen (*). También se puede observar el estómago *(E)*. *(Por cortesía del Dr. G.J. Reid, Department of Obstetrics, Gynecology and Reproductive Sciences, University of Manitoba, Women's Hospital, Winnipeg, Manitoba, Canadá.)*

HERNIA UMBILICAL

La hernia umbilical se produce cuando el intestino vuelve a la cavidad abdominal durante la semana 10 y después se hernia de nuevo a través de un ombligo con cierre insuficiente. Este tipo de hernia, más frecuente, es distinto del onfalocele. En la hernia umbilical, la masa que sobresale (generalmente el epiplón mayor y parte del intestino delgado) queda cubierta por tejido subcutáneo y piel.

La hernia no suele alcanzar su tamaño máximo hasta el final del período neonatal (28 días). Con frecuencia, su diámetro oscila entre 1 y 5 cm. El defecto a través del cual protruye la hernia se localiza en la línea alba (una banda fibrosa situada en la línea media de la pared abdominal anterior, entre los músculos rectos). La hernia sobresale durante el llanto, el esfuerzo de la defecación y la tos, y puede reducirse fácilmente a través del anillo fibroso en el ombligo. No se suele realizar tratamiento quirúrgico a menos que la hernia persista hasta los 3-5 años de edad.

GASTROSQUISIS

La **gastrosquisis** es una anomalía congénita de la pared abdominal (prevalencia de 1 por cada 2.000 nacidos vivos) (fig. 11-19). Se debe a un defecto lateral al plano medio de la pared abdominal anterior. El defecto lineal permite la extrusión de los órganos abdominales sin afectación del cordón umbilical. Los órganos sobresalen en la cavidad amniótica y están bañados por líquido amniótico. El término *gastrosquisis*, que significa literalmente «estómago dividido o abierto», es erróneo ya que lo que se divide es la pared abdominal anterior, no el estómago.

Esta malformación congénita se produce generalmente en la parte lateral derecha del ombligo y es más frecuente en los niños que en las niñas. No se ha determinado la causa precisa de la gastrosquisis, pero se han propuesto diversas posibilidades, como una lesión isquémica de la pared abdominal anterior, la ausencia de la arteria onfalomesentérica derecha, la rotura de la pared abdominal anterior, la debilidad parietal causada por la involución anómala de la vena umbilical derecha y, quizá, la rotura de un onfalocele (hernia de una víscera en la base del cordón umbilical) antes de que se haya cerrado la pared abdominal anterior.

ANOMALÍAS DEL INTESTINO PRIMITIVO MEDIO

Las malformaciones congénitas de los intestinos son frecuentes; en la mayoría de los casos se trata de anomalías de la rotación intestinal (**rotación anómala del intestino**) que se deben a la rotación o fijación incompleta de los intestinos. La **ausencia de rotación intestinal** se produce cuando el intestino no rota al reintroducirse en el abdomen. A consecuencia de ello, la rama caudal del asa del intestino primitivo medio vuelve al abdomen en primer lugar y el intestino delgado se sitúa en el lado derecho del abdomen al tiempo que el intestino grueso en su totalidad queda localizado en el lado izquierdo (fig. 11-20*A*). La rotación habitual de 270° en el sentido antihorario no se completa y el ciego y el apéndice quedan inmediatamente por debajo del píloro gástrico, un cuadro conocido como **ciego y apéndice subhepáticos** (v. fig. 11-20*D*). El ciego se fija a la pared abdominal posterolateral por medio de bandas peritoneales que pasan sobre el duodeno (fig. 11-20*B*). Estas bandas peritoneales y el vólvulo (retorcimiento) de los intestinos originan **atresia intestinal** (obstrucción duodenal). Este tipo de rotación anómala se debe al hecho de que la rotación final habitual de 90° del asa del intestino primitivo medio es incompleta (v. fig. 11-13*D*). Solamente dos partes del intestino se unen a la pared abdominal posterior: el duodeno y el colon proximal. Este intestino mal ubicado y fijado incompletamente puede provocar un retorcimiento del intestino primitivo medio, o **vólvulo del intestino primitivo medio** (v. fig. 11-20*F*). El intestino delgado queda sujeto por un tallo estrecho que contiene la arteria y la vena mesentéricas superiores.

Cuando se produce el vólvulo del intestino primitivo medio la arteria mesentérica superior puede quedar ocluida, con infarto y **gangrena** del intestino vascularizado por esta arteria (v. fig. 11-20*A* y *B*). Los lactantes con rotación intestinal anómala muestran tendencia al vólvulo y presentan **vómitos biliosos.** En el estudio radiológico con contraste se observan las alteraciones de la rotación.

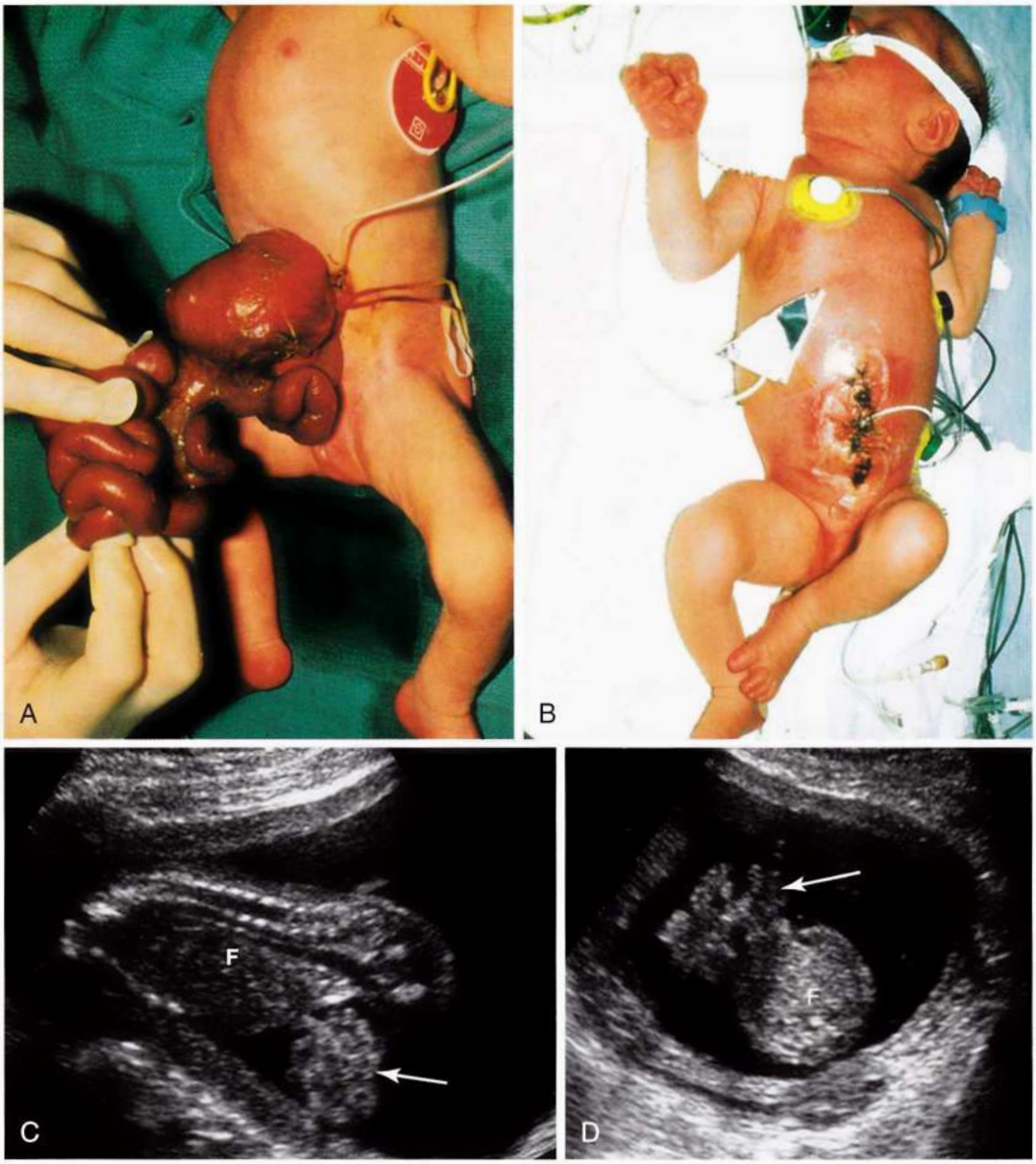

FIGURA 11-19 A, Fotografías de un recién nacido con protrusión de los órganos a través de un defecto congénito en la pared abdominal anterior (gastrosquisis). El defecto tenía una longitud de 2 a 4 cm y afectaba a todas las capas de la pared abdominal. B, Fotografías del mismo lactante tras la reposición de los órganos en el abdomen y el cierre quirúrgico del defecto. C (proyección sagital) y D (proyección axial), Imágenes ecográficas de un feto de 18 semanas con gastrosquisis. Se pueden observar asas intestinales *(flecha)* en el líquido amniótico de la parte anterior del feto *(F)*. *(A y B, Por cortesía del Dr. A.E. Chudley, Section of Genetics and Metabolism, Department of Pediatrics and Child Health, Children's Hospital, Winnipeg, Manitoba, Canadá. C y D, Por cortesía del Dr. E.A. Lyons, profesor de Radiología, Obstetricia y Ginecología, y Anatomía, Health Sciences Centre and University of Manitoba, Winnipeg, Manitoba, Canadá.)*

© Elsevier. Fotocopiar sin autorización es un delito.

ROTACIÓN INVERTIDA

En casos infrecuentes, el asa del intestino primitivo medio rota en el sentido de las agujas del reloj y no al contrario (v. fig. 11-20*C*). Como resultado, el duodeno se coloca por delante de la arteria mesentérica superior y no por detrás, y el colon transverso se sitúa por detrás de dicha arteria en vez de situarse por delante. En estos lactantes, el colon transverso puede estar obstruido debido a la presión de la arteria mesentérica superior. En casos más inusuales, el intestino delgado se sitúa en el lado izquierdo del abdomen y el intestino grueso en el lado derecho, con el ciego en el centro; esta situación se debe a la rotación anómala del intestino primitivo medio tras el fallo en la fijación de los intestinos.

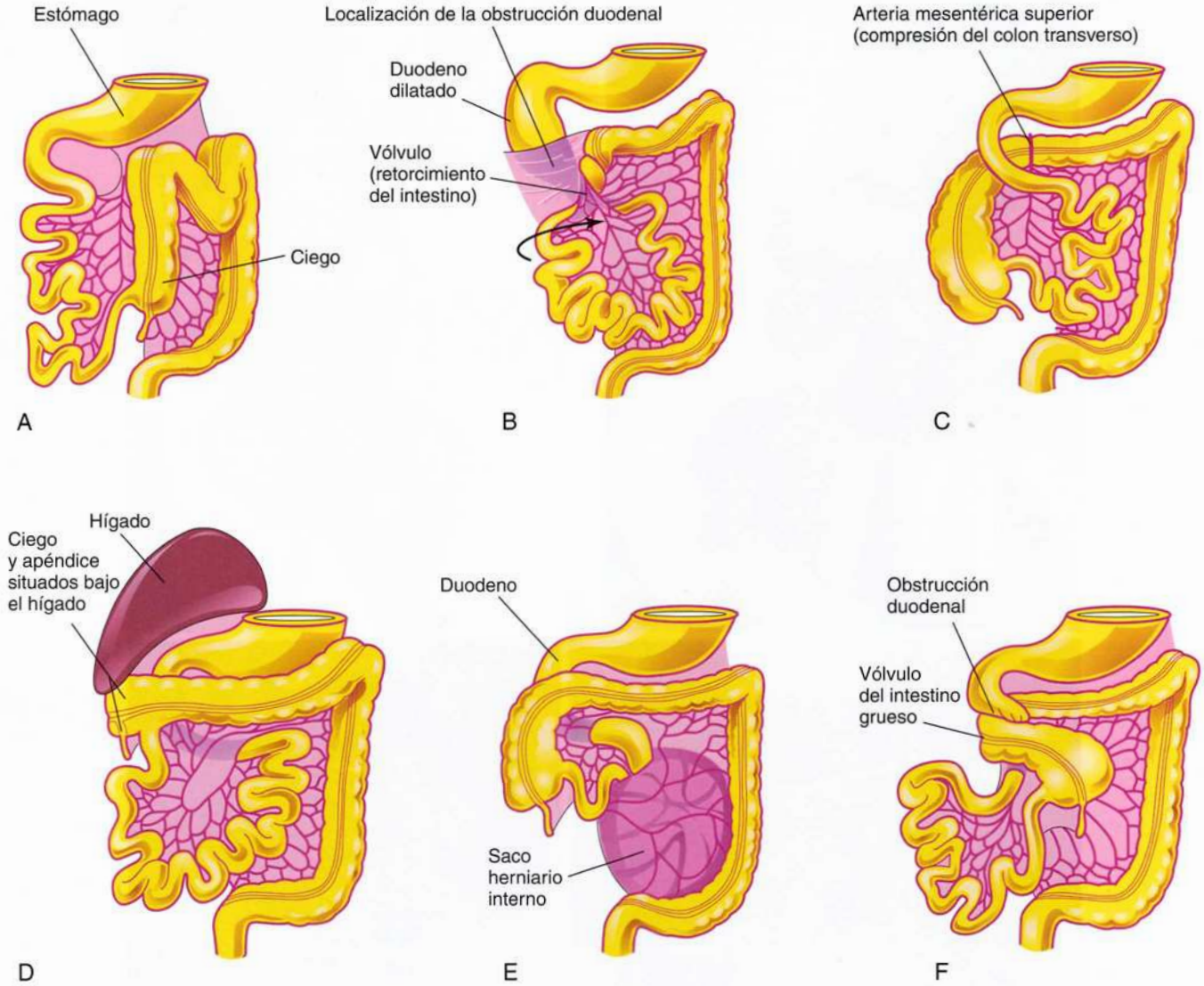

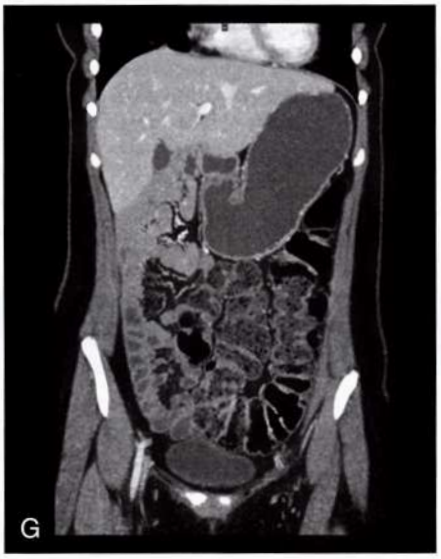

FIGURA 11-20 Defectos congénitos de la rotación del intestino primitivo medio. **A**, Ausencia de rotación. **B**, Rotación combinada con vólvulo; la flecha indica el retorcimiento del intestino. **C**, Rotación invertida. **D**, Ciego y apéndice subhepáticos (debajo del hígado). **E**, Hernia interna. **F**, Vólvulo del intestino primitivo medio. **G**, Imagen enterográfica por tomografía computarizada correspondiente a un cuadro de ausencia de rotación en un adolescente con dolor abdominal crónico. El intestino grueso se localiza de manera completa en la parte izquierda del abdomen (aparece relleno de heces). El intestino delgado (relleno de líquido) se observa en la parte derecha. *(**G**, Por cortesía del Dr. S. Morrison, Children's Hospital, The Cleveland Clinic, Cleveland, Ohio.)*

CIEGO Y APÉNDICE SUBHEPÁTICOS

Si el ciego se adhiere a la superficie inferior del hígado cuando vuelve al abdomen, puede verse arrastrado hacia una localización superior a medida que el hígado disminuye de tamaño; en consecuencia, el ciego y el apéndice mantienen su posición fetal (v. fig. 11-20*D*). **El ciego y el apéndice subhepáticos** son más frecuentes en los niños y se dan en, aproximadamente, el 6% de los fetos. El ciego y el apéndice «alto» subhepáticos se pueden observar también en los adultos. En estos casos pueden plantearse problemas diagnósticos con la apendicitis y también en las situaciones en que se requiere la extirpación quirúrgica del apéndice (**apendicectomía**).

CIEGO MÓVIL

En, aproximadamente, el 10% de las personas, el ciego muestra una libertad de movimientos anormal. En casos muy excepcionales incluso puede herniarse en el conducto inguinal derecho. El **ciego móvil** puede deberse a la fijación incompleta del colon ascendente (v. fig. 11-20*F*). Este trastorno tiene relevancia clínica debido a las posibles variaciones en la posición del apéndice y al hecho de que el ciego puede retorcerse (**vólvulo**; v. fig. 11-20*B*).

HERNIA INTERNA

En la **hernia interna**, una malformación congénita infrecuente, el intestino delgado se introduce en el mesenterio del asa del intestino primitivo medio durante el retorno de los intestinos a la cavidad abdominal (v. fig. 11-20*E*). A consecuencia de ello se forma un saco de tipo herniario. Este trastorno no suele producir síntomas y a menudo se detecta en la autopsia.

ESTENOSIS Y ATRESIA INTESTINALES

La oclusión parcial y la oclusión completa (**atresia**) de la luz intestinal causan cerca de una tercera parte de los casos de **obstrucción intestinal** (v. fig. 11-6). La lesión obstructiva se produce con mayor frecuencia en el duodeno (25%) y en el íleon (50%). La longitud del segmento afectado es variable. Estos defectos congénitos se deben a la insuficiencia del proceso de vacuolización durante la fase de recanalización del intestino (**restauración de la luz**). En algunos casos se forma un tabique o una membrana transversal que produce el bloqueo (v. fig. 11-6F_2).

Otra causa posible de los cuadros de estenosis y atresia es la interrupción de la vascularización sanguínea de un asa del intestino fetal a consecuencia de un **accidente vascular fetal** causado por alteraciones de la microcirculación asociadas a *sufrimiento fetal, exposición a medicamentos o vólvulo*. La desaparición de la vascularización origina **necrosis** intestinal con desarrollo de un cordón fibroso, por el que se conectan los extremos proximal y distal del intestino normal. La fijación anómala del intestino se presenta con mayor frecuencia durante la semana 10 y predispone a los cuadros de vólvulo, estrangulación y alteración de la vascularización sanguínea.

DIVERTÍCULO ILEAL Y RESTOS ONFALOENTÉRICOS

La evaginación de parte del íleon es una anomalía frecuente del tubo digestivo (figs. 11-21 y 11-22*A*). El **divertículo ileal congénito (divertículo de Meckel)** se observa en el 2-4% de las personas y muestra una prevalencia entre tres y cinco veces mayor en los lactantes de sexo masculino que en los de sexo femenino. El *divertículo ileal tiene relevancia clínica* ya que puede inflamarse y crear síntomas similares a los de la apendicitis.

La pared del divertículo contiene todas las capas del íleon y puede contener pequeños parches de tejidos gástrico y pancreático. La mucosa gástrica ectópica suele secretar ácido, con ulceración y hemorragia (v. fig. 11-22*A*). El divertículo ileal es un resto de la parte proximal del conducto onfaloentérico. Aparece característicamente a modo de bolsa digitiforme, con una longitud aproximada de 3-6 cm, en el borde antimesentérico del íleon (v. fig. 11-21), a una distancia de 40-50 cm de la unión ileocecal. El divertículo ileal puede estar conectado con el ombligo por un cordón fibroso (que puede predisponer a la obstrucción intestinal ya que el intestino se enrolla alrededor del cordón) u originar una **fístula onfaloentérica** (fig. 11-23; v. también fig. 11-22*B* y *C*). Del mismo modo, pueden formarse quistes en el interior de un resto del conducto y observarse en la cavidad abdominal o en la pared abdominal anterior (v. figs. 11-22*D* y 11-23); en la figura 11-22*E* y *F* se ilustran otros posibles restos del conducto onfaloentérico.

© Elsevier. Fotocopiar sin autorización es un delito.

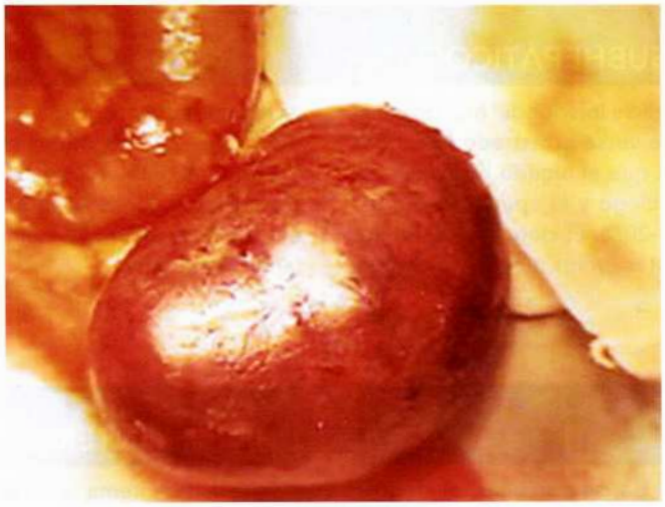

FIGURA 11-21 Fotografía de un divertículo ileal (divertículo de Meckel) de gran tamaño. Sólo un pequeño porcentaje de estos divertículos causan síntomas. Los divertículos ileales constituyen uno de los defectos congénitos más frecuentes del tubo digestivo. *(Por cortesía del Dr. M.N. Golarz De Bourne, St. George's University Medical School, Grenada.)*

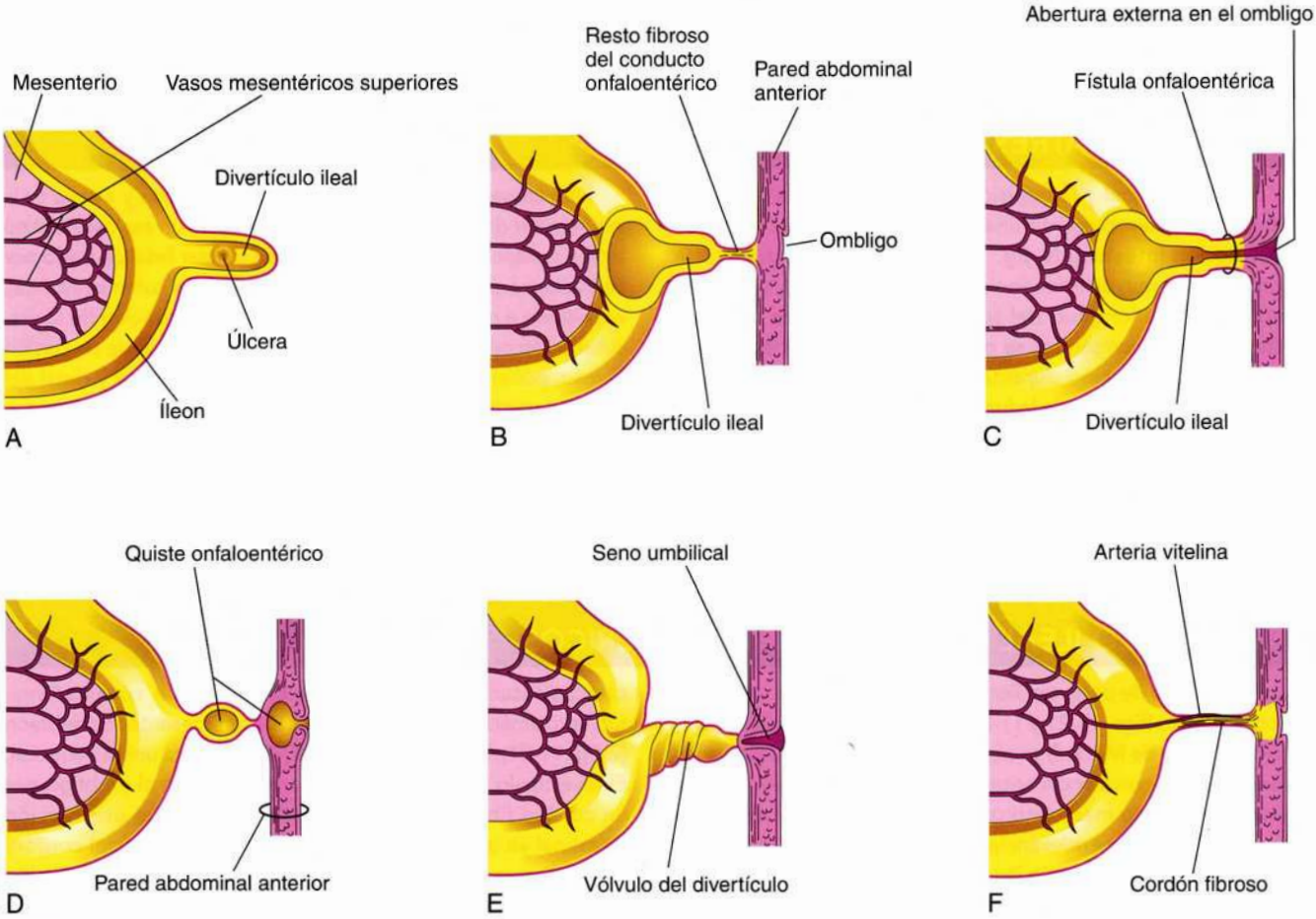

FIGURA 11-22 Divertículos ileales y restos del conducto onfaloentérico. **A,** Corte del íleon y de un divertículo con una úlcera. **B,** Un divertículo conectado con el ombligo por un resto fibroso del conducto onfaloentérico. **C,** Fístula onfaloentérica debida a la persistencia de la parte intraabdominal del conducto onfaloentérico. **D,** Quiste onfaloentérico en el ombligo y en el resto fibroso del conducto onfaloentérico. **E,** Divertículo ileal con vólvulo (retorcido) y con un seno umbilical debido a la persistencia del conducto onfaloentérico en el ombligo. **F,** El conducto onfaloentérico ha persistido en forma de un cordón fibroso que conecta el íleon con el ombligo. Una arteria vitelina persistente se extiende a lo largo del cordón fibroso hasta el ombligo. Esta arteria transportaba sangre hasta la vesícula umbilical desde la pared anterior del embrión.

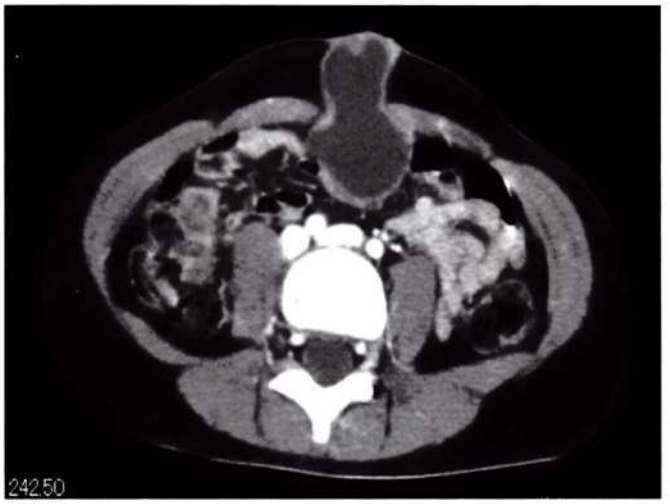

FIGURA 11-23 Tomografía computarizada con contraste del abdomen de una niña de 6 años que muestra un quiste con un resto de conducto onfaloentérico, justo por debajo de la altura del ombligo. Una parte de la pared del quiste contenía tejido gástrico ectópico con componentes glandulares obvios. (*Tomada de Iwasaki M, Taira K, Kobayashi H et al: Umbilical cyst containing ectopic gastric mucosa originating from an omphalomesenteric duct remnant,* J Pediatr Surg *44:2399, 2009.*)

DUPLICACIÓN DEL INTESTINO

La mayoría de las duplicaciones intestinales tienen un carácter quístico o tubular. Las **duplicaciones quísticas** son más frecuentes que las **duplicaciones tubulares** (fig. 11-24*A* a *D*). Las duplicaciones tubulares muestran generalmente comunicación con la luz intestinal (v. fig. 11-24*C*). Casi todas las duplicaciones se deben a la ausencia de una recanalización normal del intestino delgado, con la consiguiente formación de dos luces (v. fig. 11-24*H* e *I*). El segmento duplicado se sitúa en el lado mesentérico del intestino. La duplicación contiene a menudo **mucosa gástrica ectópica**, lo que puede dar lugar a ulceración péptica local y hemorragia gastrointestinal.

INTESTINO PRIMITIVO POSTERIOR

Los derivados del intestino primitivo posterior son los siguientes:

- Entre la tercera parte y la mitad izquierdas del colon transverso, el colon descendente, el colon sigmoide, el recto y la parte superior del conducto anal.
- El epitelio de la vejiga y la mayor parte de la uretra.

Todos los derivados del intestino primitivo posterior están irrigados por la **arteria mesentérica inferior.** La unión entre el segmento del colon transverso derivado del intestino primitivo medio y el segmento originado a partir del intestino primitivo posterior está indicada por el cambio de vascularización desde una rama de la arteria mesentérica superior a una rama de la arteria mesentérica inferior.

El colon descendente se convierte en retroperitoneal a medida que su mesenterio se fusiona con el peritoneo parietal en la pared abdominal posterior izquierda, y después desaparece (v. fig. 11-15*B* y *E*). El mesenterio del colon sigmoide fetal se conserva, pero es más pequeño que en el embrión (v. fig. 11-15*D*).

Cloaca

En las primeras etapas de la vida embrionaria, la cloaca es una cavidad en la que vacían tanto el intestino primitivo posterior como la alantoides. La porción terminal expandida del intestino primitivo posterior, la **cloaca,** es una cámara revestida por endodermo que está en contacto con el ectodermo de superficie a través de la **membrana cloacal** (fig. 11-25*A* y *B*). Esta membrana está formada por endodermo de la cloaca y por ectodermo de la fosa anal (v. fig. 11-25*D*). La cloaca recibe ventralmente a la **alantoides,** un divertículo que tiene forma de dedo (v. fig. 11-25*A*).

Partición de la cloaca

La cloaca está dividida en una parte dorsal y otra ventral por una cuña de mesénquima, el **tabique urorrectal,** que se desarrolla en el ángulo que queda entre la alantoides y el intestino primitivo posterior. *Se necesita la vía de señalización de la β-catenina endodérmica para que se forme el tabique urorrectal.* A medida que el tabique crece hacia la membrana cloacal, desarrolla una serie de extensiones con forma de tenedor que provocan la aparición de pliegues en las paredes laterales de la cloaca (v. fig. 11-25*B*). Estos pliegues crecen los unos hacia los otros y se fusionan, formando una partición o tabique que divide la cloaca en tres partes: el **recto,** la parte craneal del conducto anal y el **seno urogenital** (v. fig. 11-25*D* y *E*).

La cloaca desempeña una función esencial en el desarrollo anorrectal. Datos recientes indican que el tabique urorrectal no se fusiona con la membrana cloacal; por tanto, no existe una membrana anal. Después de que la membrana cloacal se rompa por un proceso de **apoptosis** (muerte celular programada) celular, la **luz anorrectal** queda ocluida temporalmente por un **tapón epitelial,** lo que puede haberse interpretado erróneamente como la membrana anal. Proliferaciones del mesénquima originan elevaciones del ectodermo de superficie alrededor del tapón epitelial anal. La recanalización del conducto anorrectal se debe a la muerte por apoptosis de las células epiteliales que forman el tapón anal, con formación de la **fosa anal** (proctodeo) (v. fig. 11-25*E*).

Conducto anal

Las dos terceras partes superiores del conducto anal del adulto proceden del **intestino primitivo posterior;** la tercera parte inferior se desarrolla a partir de la **fosa anal** (fig. 11-26). La unión del epitelio derivado del ectodermo de la fosa anal y del endodermo del intestino primitivo posterior está indicada de modo poco definido por la **línea pectínea,** irregular, que se localiza en el límite inferior de las válvulas anales. La **línea anocutánea** se sitúa unos 2 cm por encima del ano («línea blanca»). Ésta es aproximadamente la zona en que el epitelio anal pasa de estar formado por células cilíndricas a estar formado por células escamosas o planas estratificadas. El epitelio del ano está **queratinizado** y se continúa con la piel que lo rodea. Las demás capas de la pared del conducto anal proceden del mesénquima esplácnico. *Parece que la formación del esfínter anal está bajo el control del gen* HoxD.

Debido a su origen en el intestino primitivo posterior, los dos tercios superiores del conducto anal están irrigados principalmente por la **arteria rectal superior,** que es la continuación de la arteria mesentérica inferior (arteria del intestino primitivo

10

© Elsevier. Fotocopiar sin autorización es un delito.

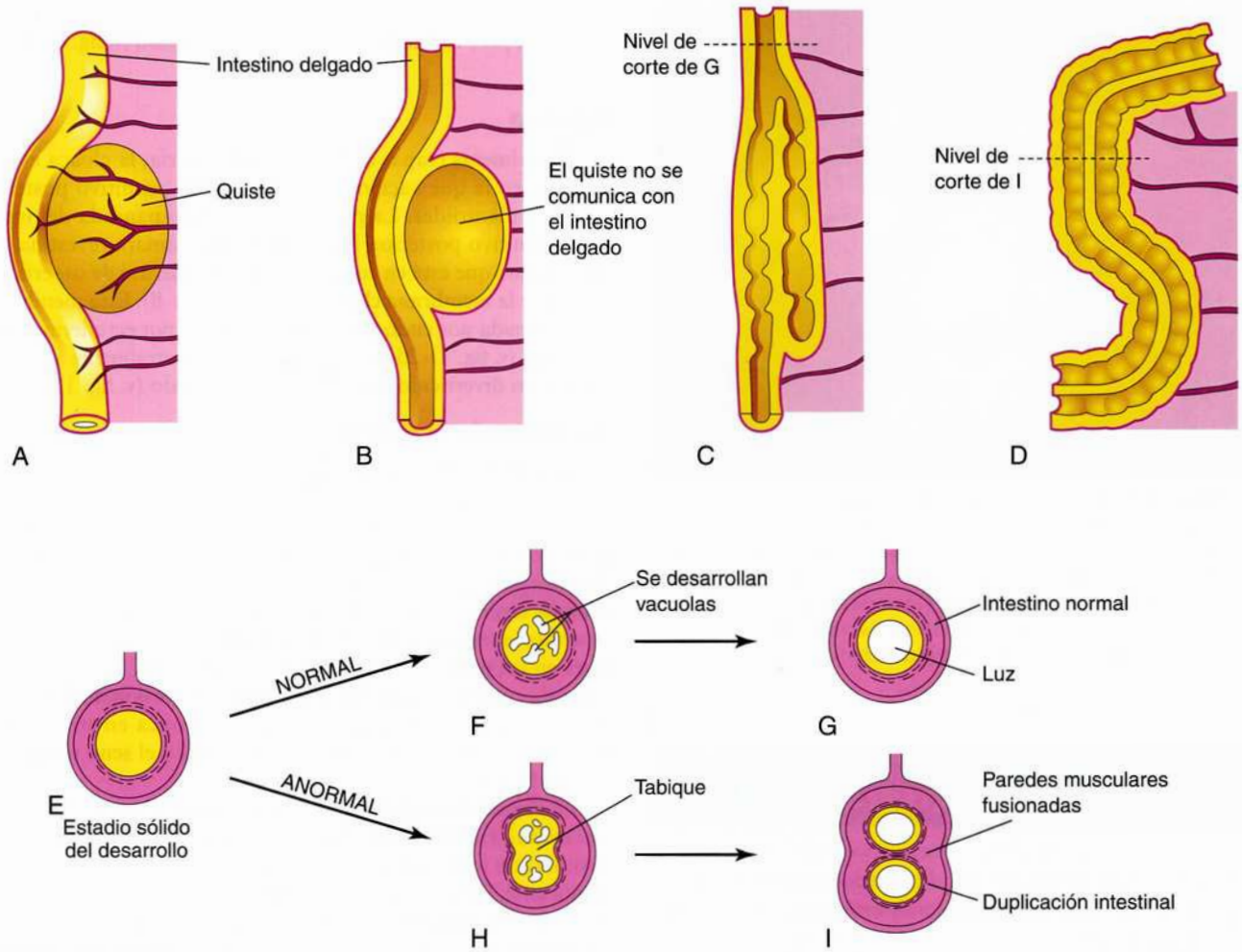

FIGURA 11-24 A, Duplicación quística del intestino delgado en el lado mesentérico del intestino; recibe ramas de las arterias que llevan a cabo la irrigación del intestino. B, Corte longitudinal de la duplicación mostrada en A; su musculatura presenta continuidad con la de la pared intestinal. C, Duplicación tubular corta. D, Duplicación larga en la que se muestra una partición constituida por las paredes musculares fusionadas. E, Corte transversal del intestino durante la fase sólida. F, Formación normal de las vacuolas. G, Coalescencia de las vacuolas con recanalización de la luz. H, Se han formado dos grupos de vacuolas. I, La coalescencia de las vacuolas ilustrada en H origina la duplicación intestinal.

posterior). El drenaje venoso de esta parte superior se lleva a cabo, principalmente, a través de la **vena rectal superior,** tributaria de la vena mesentérica inferior. El drenaje linfático de la parte superior se produce hacia los **ganglios linfáticos mesentéricos inferiores.** Sus nervios proceden del **sistema nervioso autónomo** (SNA).

Por su origen a partir de la fosa anal, la tercera parte inferior del conducto anal está irrigada principalmente por las **arterias rectales inferiores,** que son ramas de la arteria pudenda interna. El drenaje venoso se produce a través de la **vena rectal inferior,** rama de la vena pudenda interna, que drena en la vena ilíaca interna. El **drenaje linfático** de la parte inferior del conducto anal se dirige hacia los **ganglios linfáticos inguinales superficiales.** La inervación procede del **nervio rectal inferior;** por tanto, esta estructura es sensible al dolor, la temperatura, el tacto y la presión.

Las diferencias en la vascularización, la inervación y los drenajes venoso y linfático del conducto anal tienen importancia clínica en lo que se refiere a las **metástasis** (diseminación) de los tumores malignos. Las características de un **carcinoma** *(cáncer que se origina en el tejido epitelial)* originados en las dos partes también son distintas. *Los tumores de la parte superior son indoloros* y se originan a partir del epitelio cilíndrico, mientras que los *tumores de la parte inferior son dolorosos* y se originan a partir del epitelio escamoso estratificado.

RESUMEN DEL SISTEMA DIGESTIVO

- El **intestino primitivo** se forma a partir de la parte dorsal de la vesícula umbilical, que queda incorporada en el embrión. El endodermo del intestino primitivo origina el re-

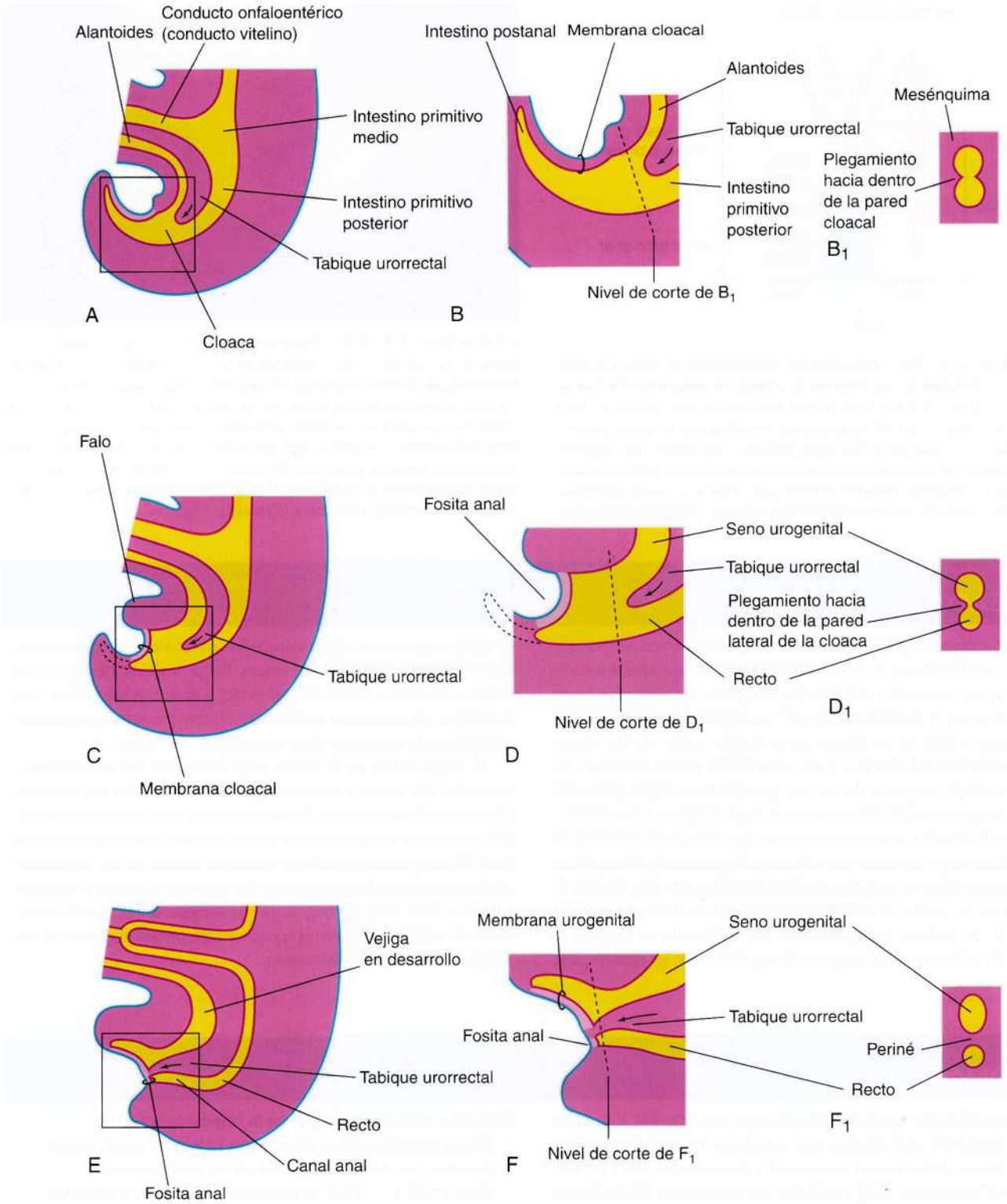

FIGURA 11-25 Sucesión de fases en la partición de la cloaca por el tabique urorrectal, con formación del recto y del seno urogenital. A, C y E, Visiones desde el lado izquierdo a las 4, 6 y 7 semanas, respectivamente. B, D y F, Esquemas a mayor aumento de la región de la cloaca. B_1 y D_1, Cortes transversales de la cloaca en los niveles mostrados en B y D. Se puede observar que la porción posnatal (mostrada en B) experimenta degeneración y desaparece a medida que se forma el recto.

© Elsevier. Fotocopiar sin autorización es un delito.

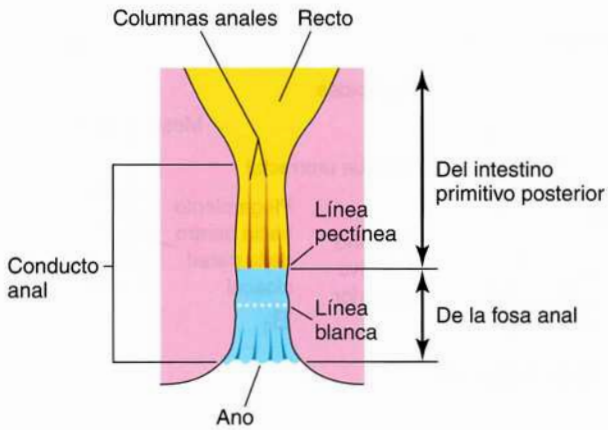

FIGURA 11-26 Esquema correspondiente al recto y al conducto anal; se muestran sus orígenes a lo largo del desarrollo. Se puede observar que las dos terceras partes superiores del conducto anal derivan del intestino primitivo posterior, mientras que el tercio inferior del conducto procede de la fosa anal. Debido a sus diferentes orígenes embriológicos, las partes superior e inferior del conducto anal están vascularizadas e inervadas, respectivamente, por arterias y nervios distintos, además de presentar sistemas de drenaje venoso y linfático diferentes.

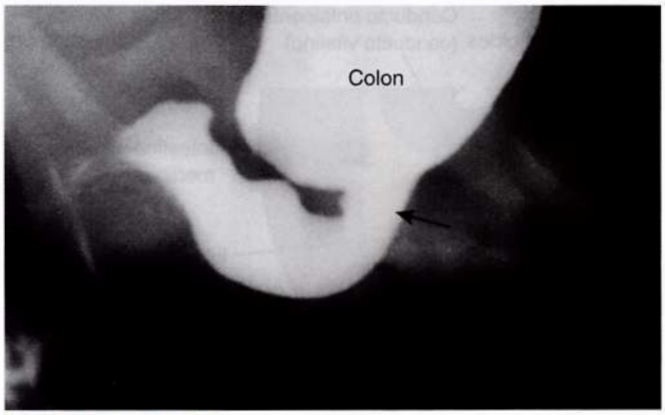

FIGURA 11-27 Radiografía del colon tras un enema con bario en un lactante de 1 mes de edad con megacolon congénito (enfermedad de Hirschsprung). El segmento distal agangliónico (recto y colon sigmoide distal) tiene un calibre estrecho, mientras que el intestino gangliónico normal (proximal al segmento agangliónico) está distendido y ocupado por abundante material fecal. Se puede observar la zona de transición *(flecha). (Por cortesía del Dr. Martin H. Reed, Department of Radiology, University of Manitoba and Children's Hospital, Winnipeg, Manitoba, Canadá.)*

MEGACOLON CONGÉNITO

El **megacolon congénito** es un trastorno multigénico hereditario que se transmite de manera dominante con penetrancia incompleta y con expresión variable. De los genes identificados hasta el momento, el protooncogén *RET* es el gen de susceptibilidad principal y está en el origen de la mayor parte de los casos. Esta enfermedad afecta a 1 de cada 5.000 recién nacidos y se define por la ausencia de células ganglionares (**aganglionosis**) en un segmento del intestino distal cuya longitud es variable.

Los lactantes con megacolon congénito (**enfermedad de Hirschsprung**) carecen de células ganglionares en el plexo mientérico distal al segmento dilatado del colon (fig. 11-27). El colon aumentado de calibre (megacolon) muestra un número normal de células ganglionares. La dilatación se debe a la falta de relajación del segmento aganglionar, lo que impide el desplazamiento del contenido intestinal con dilatación del segmento proximal del colon. En la mayoría de los casos solamente están afectados el recto y el colon sigmoide; sin embargo, en ocasiones también se observa ausencia de células ganglionares en partes más proximales del colon.

El megacolon es la causa más frecuente de obstrucción neonatal del colon y representa el 33% de todos los cuadros de obstrucción neonatal; los lactantes de sexo masculino están afectados con una frecuencia mayor que los de sexo femenino (4:1). El megacolon se debe a la falta de migración de las células de la cresta neural hacia la pared del colon en la quinta a séptima semana. Esta falta de migración genera un déficit en el desarrollo de células o neuronas ganglionares parasimpáticas en los plexos de Auerbach y Meissner.

ANOMALÍAS ANORRECTALES

La mayoría de las anomalías anorrectales se debe a la alteración en el desarrollo del tabique urorrectal con división incompleta de la cloaca en las partes urogenital y anorrectal (v. fig. 11-29*A*). *El sonic hedgehog (Shh) y el factor de crecimiento fibroblástico (FGF-10), junto con alteración de la vía de señalización de la β-catenina, han sido implicados en las malformaciones congénitas del intestino primitivo posterior.* Normalmente hay una comunicación de carácter temporal entre el recto y el conducto anal dorsalmente desde la vejiga y ventralmente respecto a la uretra (v. fig. 11-25*C*). Las lesiones se clasifican en bajas o altas según si el recto finaliza por debajo o por encima del músculo puborrectal, que mantiene la continencia fecal y que se relaja para facilitar la defecación.

Defectos congénitos bajos en la región anorrectal

- El **ano imperforado** se observa en 1 de cada 5.000 recién nacidos y es más frecuente en los de sexo masculino (figs. 11-28 y 11-29*C*). El conducto anal puede finalizar de forma ciega o bien puede haber un ano ectópico o una **fístula anoperineal (paso anormal)** que se abre en el periné (fig. 11-29*D* y *E*). Sin embargo, el conducto anómalo se puede abrir en la vagina en los lactantes de sexo femenino o en la uretra en los de sexo masculino (v. figs. 11-29*F* y *G*). Más del 90% de las anomalías anorrectales bajas se asocian a una **fístula** (p ej., un paso que conecta el recto con la uretra).
- En la **estenosis anal,** el ano permanece en su posición normal, pero tanto el ano como el conducto anal son

estrechos (v. fig. 11-29*B*). Esta malformación congénita posiblemente se deba a una desviación dorsal ligera del tabique urorrectal a medida que crece caudalmente.

- En la **atresia membranosa**, el ano permanece en su posición normal, pero hay una fina capa de tejido que separa el conducto anal del exterior (v. figs. 11-28 y 11-29*C*). Los restos del tapón epitelial anal son lo suficientemente finos como para sobresalir durante los esfuerzos de la defecación y tienen una coloración azulada debido a la existencia de **meconio** (heces del recién nacido) en su parte superior. El defecto se debe a la falta de perforación del tapón epitelial al final de la octava semana.

Defectos congénitos altos en la región anorrectal

En la **agenesia anorrectal**, una anomalía alta de la región anorrectal, el recto finaliza por encima del músculo puborrectal. *Éste es el tipo más frecuente de malformación congénita anorrectal.* A pesar de que el recto finaliza de forma ciega, habitualmente hay una **fístula (paso anormal)** con la vejiga (**fístula rectovesical**) o con la uretra (**fístula rectouretral**) en los lactantes de sexo masculino, o bien una fístula con la vagina (**fístula rectovaginal**) o con el vestíbulo vaginal (**fístula rectovestibular**) en los lactantes de sexo femenino (v. fig. 11-29*F* y *G*).

La **agenesia anorrectal con una fístula** es el resultado de la separación incompleta de la cloaca respecto del seno urogenital por el tabique urorrectal (v. fig. 11-25*C* a *E*). En los recién nacidos de sexo masculino que tienen este problema se puede observar la existencia de meconio en la orina, mientras que la fístula en los recién nacidos de sexo femenino origina la aparición de meconio en el vestíbulo vaginal.

En la **atresia rectal** están presentes el conducto anal y el recto, pero se mantienen separados (v. fig. 11-29*H* e *I*). A veces, los dos segmentos intestinales están unidos entre sí por un cordón fibroso, que es un resto de la porción atrésica del recto. La causa de la atresia rectal puede ser la recanalización anómala del colon o bien, con mayor probabilidad, una alteración en la vascularización sanguínea.

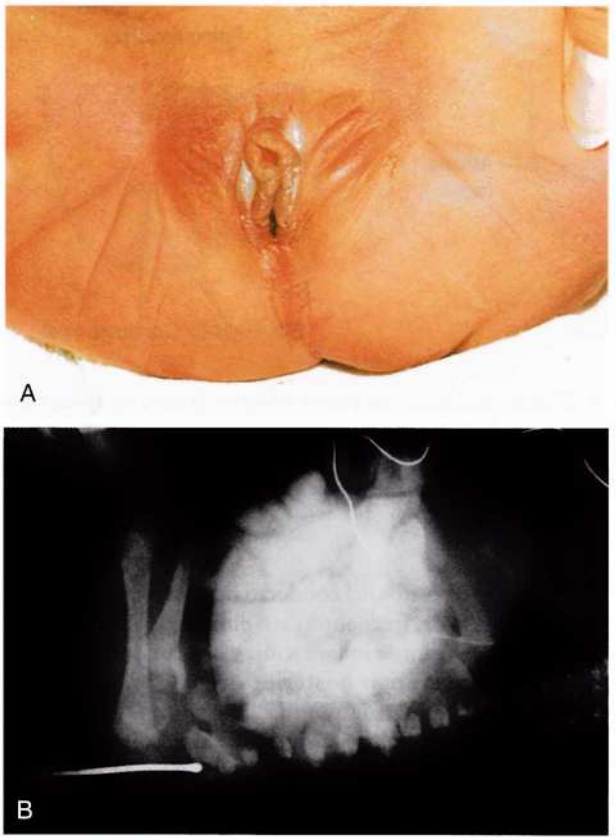

FIGURA 11-28 Ano imperforado. **A**, Recién nacido de sexo femenino con atresia anal (ano imperforado). En la mayoría de los casos hay una fina banda de tejido que separa el conducto anal del exterior. Se observa alguna forma de ano imperforado en, aproximadamente, 1 de cada 5.000 recién nacidos; es más frecuente en niños. **B**, Radiografía efectuada en un lactante con ano imperforado. El extremo dilatado de la sonda radiopaca se localiza en el fondo de la fosa anal a modo de saco ciego. El intestino grueso está distendido por las heces y el material de contraste. (**A**, *Por cortesía del Dr. A.E. Chudley, Section of Genetics and Metabolism, Department of Pediatrics and Child Health, Children's Hospital, Winnipeg, Manitoba, Canadá.* **B**, *Por cortesía del Dr. Prem S. Sahni, anteriormente en el Department of Radiology, Children's Hospital, Winnipeg, Manitoba, Canadá.*)

vestimiento epitelial del tubo digestivo, excepto en sus partes craneal y caudal, que derivan del ectodermo del estomodeo y de la membrana cloacal, respectivamente. Los componentes del músculo y el tejido conjuntivo del tubo digestivo proceden del mesénquima esplácnico que rodea el intestino primitivo.

- El **intestino primitivo anterior** da origen a las estructuras siguientes: faringe, parte inferior del sistema respiratorio, esófago, estómago, parte proximal del duodeno, hígado, páncreas y aparato biliar. Dado que la tráquea y el esófago tienen un origen común a partir del intestino primitivo anterior, la partición incompleta por el tabique traqueoesofágico provoca cuadros de estenosis o atresia, con o sin fístula entre ambas estructuras.
- El **divertículo hepático**, que es el primordio del hígado, la vesícula biliar y el sistema ductal biliar, es una evaginación del revestimiento epitelial endodérmico del intestino primitivo anterior. Los cordones de células hepáticas epiteliales se desarrollan a partir del divertículo hepático y crecen en el **septo transverso.** Entre las capas del mesenterio ventral, que proceden del septo transverso, las células primordiales se diferencian hacia la formación de los tejidos hepático y de revestimiento de los conductos del sistema biliar.
- La **atresia duodenal congénita** se debe a la falta de vacuolización y recanalización tras la fase normal del desarrollo sólido normal del duodeno. Generalmente, las células epiteliales degeneran y por ello se recupera la luz del duodeno. La obstrucción del duodeno también puede deberse a un **páncreas anular** o a estenosis pilórica.
- El **páncreas** se desarrolla a partir de las yemas pancreáticas que se forman en el revestimiento endodérmico del intestino primitivo anterior. Cuando el duodeno experimenta una rotación hacia la derecha, la **yema pancreática ventral** se desplaza dorsalmente y se fusiona con la yema pancreática dorsal. La yema pancreática ventral forma la mayor parte de la cabeza del páncreas, incluyendo el proceso unciforme. La **yema pancreática dorsal** forma el resto del páncreas. En algunos fetos, los sistemas ductales de las dos yemas

© Elsevier. Fotocopiar sin autorización es un delito.

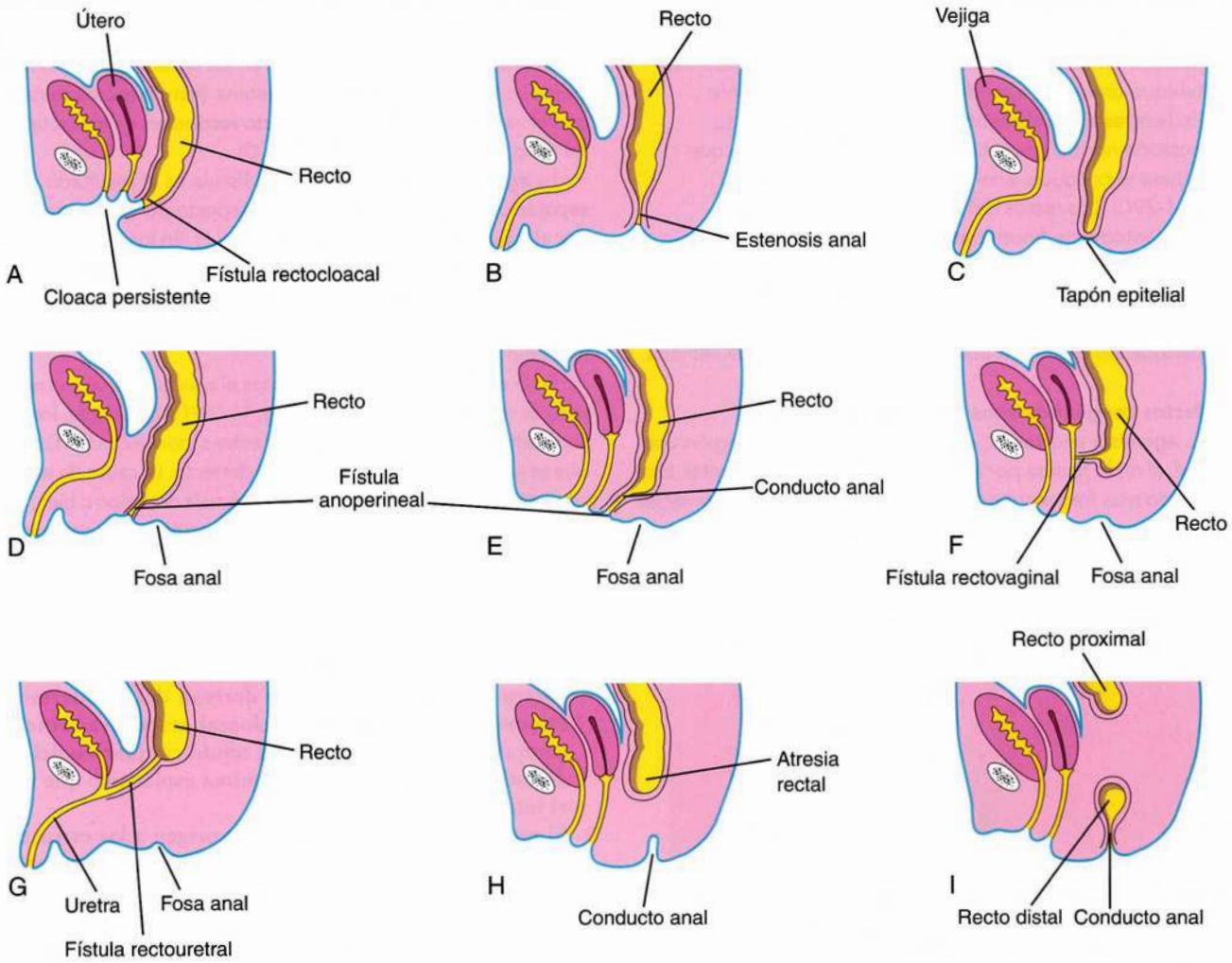

FIGURA 11-29 Distintos tipos de defectos anorrectales congénitos. A, Cloaca persistente. Se puede observar la zona de salida común de los sistemas intestinal, urinario y reproductor. B, Estenosis anal. C, Atresia anal. D y E, Agenesia anal con una fístula perineal. F, Agenesia anorrectal con una fístula rectovaginal. G, Agenesia anorrectal con una fístula rectouretral. H e I, Atresia rectal.

no se fusionan y, en consecuencia, se forma un conducto pancreático accesorio.

- El **intestino primitivo medio** da origen al duodeno (la parte distal a la entrada del colédoco), el yeyuno, el íleon, el ciego, el apéndice, el colon ascendente y la mitad o las dos terceras partes derechas del colon transverso. El intestino primitivo medio forma un **asa umbilical del intestino** con forma de «U» que experimenta una herniación hacia el cordón umbilical durante la sexta semana ya que no tiene espacio en el abdomen. Mientras está en el cordón umbilical, el asa del intestino primitivo medio rota 90° en el sentido antihorario. Durante la semana 10, el intestino regresa al abdomen y rota 180° adicionalmente.
- Se pueden producir cuadros de **onfalocele, rotación intestinal anómala** y **fijación anómala del intestino** a consecuencia de la falta de retorno a la cavidad abdominal o de la rotación anómala del intestino. Dado que el intestino es normalmente una estructura sólida durante la quinta y sexta semanas, se producen cuadros de estenosis (obstrucción parcial), atresia (obstrucción completa) y duplicaciones cuando no se produce la recanalización o bien ésta se produce de forma anómala. Pueden persistir restos del conducto onfaloentérico. Los **divertículos ileales** son frecuentes; sin embargo, sólo de manera excepcional presentan inflamación y causan dolor.
- El **intestino primitivo posterior** origina la tercera parte izquierda o la mitad izquierda del colon transverso, los segmentos descendente y sigmoide del colon, el recto y la parte superior del conducto anal. La parte inferior del conducto anal se desarrolla a partir de la fosa anal. La parte caudal del intestino primitivo posterior divide la **cloaca** en el seno urogenital y el recto. El seno urogenital da lugar a la vejiga y la uretra. El recto y la parte superior del conducto anal están separados del exterior por el tapón epitelial. Esta masa de células epiteliales desaparece hacia el final de la octava semana.
- La mayoría de las **anomalías anorrectales** se deben a la división anómala de la cloaca en el recto y el conducto anal, en su parte posterior, y en la vejiga y la uretra, en su parte anterior. La interrupción del crecimiento o la desviación del tabique anorrectal causan la mayoría de las anomalías anorrectales, como la atresia y las fístulas rectales entre el recto y la uretra, la vejiga o la vagina.

PROBLEMAS CON ORIENTACIÓN CLÍNICA

CASO 11-1

Una niña nace prematuramente a las 32 semanas de gestación; la madre tiene 39 años y sufrió polihidramnios durante el embarazo. En la amniocentesis realizada a las 16 semanas se demostró que la niña presentaba una trisomía 21. La recién nacida comenzó a vomitar a las pocas horas del parto. Se observó una dilatación intensa del epigastrio. En las radiografías abdominales se detectó la presencia de gases en el estómago y en la parte superior del duodeno, pero no en otras zonas del intestino. Se estableció un diagnóstico de atresia duodenal.

- ¿Dónde se produce habitualmente la obstrucción del duodeno?
- ¿Cuál es el fundamento embriológico de esta malformación congénita?
- ¿Qué es lo que causa la distensión del epigastrio en esta recién nacida?
- ¿Suele asociarse la atresia duodenal a otros defectos, como el síndrome de Down?
- ¿Cuál es el fundamento embriológico del polihidramnios observado en este caso?

CASO 11-2

El ombligo de un recién nacido no muestra el proceso normal de cicatrización. La zona está tumefacta y hay un exudado persistente desde el muñón umbilical. En la radioscopia con contraste se observa un trayecto fistuloso. Nueve días después del parto se lleva a cabo la resección quirúrgica del trayecto fistuloso y se observa que su extremo distal finaliza en un divertículo del íleon.

- ¿Cuál es el fundamento embriológico de esta fístula?
- ¿Cuál es la denominación clínica habitual de este tipo de divertículo ileal?
- ¿Es frecuente esta malformación congénita?

CASO 11-3

Una niña nace con un pequeño hoyuelo en la zona en la que debería estar el ano. En la exploración de la vagina se observa la presencia de meconio y de una abertura correspondiente a una fístula en la pared vaginal posterior. En el estudio radiológico con contraste inyectado a través de un pequeño catéter insertado en la abertura se demuestra una conexión fistulosa.

- ¿Con qué parte del intestino distal podría estar conectada la fístula?
- Indique la denominación de esta malformación congénita.
- ¿Cuál es el fundamento embriológico de este problema?

CASO 11-4

Un recién nacido presenta una masa de coloración gris claro, sobresaliente, de aspecto brillante y del tamaño de una naranja en la región umbilical. La masa está cubierta por una fina membrana transparente.

- ¿Cómo se denomina a esta malformación congénita?
- ¿Cuál es el origen de la membrana que cubre la masa?
- ¿Cuál podría ser la composición de esta masa?
- ¿Cuál es el fundamento embriológico de esta masa que sobresale?

CASO 11-5

Un recién nacido muestra características normales en el momento del nacimiento, pero al cabo de unas pocas horas presenta vómitos excesivos y distensión abdominal. Los vómitos contienen bilis y el recién nacido solamente elimina una cantidad escasa de meconio. En el estudio radiológico se observa que el estómago está lleno de gases y dilatado, y que hay asas intestinales rellenas de gases, pero no hay gases en el intestino grueso. Este cuadro indica una obstrucción congénita del intestino delgado.

- ¿Qué parte del intestino delgado es más probable que esté obstruida?
- ¿Cómo se denomina este problema?
- ¿Por qué el recién nacido eliminó una escasa cantidad de meconio?
- ¿Qué podría observarse posiblemente en la exploración quirúrgica?
- ¿Cuál es el probable fundamento embriológico de este cuadro?

La discusión de estos problemas se recoge en el Apéndice al final del libro.

BIBLIOGRAFÍA Y LECTURAS RECOMENDADAS

Baxter KJ1, Bhatia AM: Hirschsprung's disease in the preterm infant: implications for diagnosis and outcome, *Am Surg* 79:734, 2013.

Belo J1, Krishnamurthy M, Oakie A, et al: The role of SOX9 transcription factor in pancreatic and duodenal development, *Stem Cells Dev* 22:2935, 2013.

Bishop WP, Ebach DR: The digestive system. In Marcdante KJ, Kliegman KJ, editors: *Nelson essentials of pediatrics*, ed 7, Philadelphia, 2015, Saunders.

Bronshtein M, Blazer S, Zimmer EZ: The fetal gastrointestinal tract and abdominal wall. In Callen PW, editor: *Ultrasonography in obstetrics and gynecology*, ed 5, Philadelphia, 2008, Saunders.

De La Forest A, Duncan SA: Basic science of liver development. In Gumucio DL, Samuelson LC, Spence JR, editors: *Translational research and discovery in gastroenterology: organogenesis to disease*, Hoboken, N.J, 2014, John Wiley & Sons.

Heath JK: Transcriptional networks and signaling pathway that govern vertebrate intestinal development, *Curr Top Dev Biol* 90:159, 2010.

Illig R1, Fritsch H, Schwarzer C: Spatio-temporal expression of HOX genes in human hindgut development, *Dev Dyn* 242:53, 2013.

Keplinger KM, Bloomston M: Anatomy and embryology of the biliary tract, *Surg Clin North Am* 94:203, 2014.

© Elsevier. Fotocopiar sin autorización es un delito.

Kluth D, Fiegel HC, Metzger R: Embryology of the hindgut, *Semin Pediatr Surg* 20:152, 2011.
Lade AG, Monga SPS: Beta-catenin signaling in hepatic development and progenitors: which way does WNT blow?, *Dev Dyn* 240:486, 2011.
Lau ST, Caty MG: Hindgut abnormalities, *Surg Clin North Am* 86:285, 2006.
Ledbetter DJ: Gastroschisis and omphalocele, *Surg Clin North Am* 86:249, 2006.
Levitt MA, Pena A: Cloacal malformations: lessons learned from 490 cases, *Semin Pediatr Surg* 9:118, 2010.
Metzger R, Metzger U, Fiegel HC, et al: Embryology of the midgut, *Semin Pediatr Surg* 20:145, 2011.
Metzger R, Wachowiak R, Kluth Dl: Embryology of the early foregut, *Semin Pediatr Surg* 20:136, 2011.
Miyagawa S, Harada M, Matsumaru D: Disruption of the temporally regulated cloaca endodermal β-catenin signaling causes anorectal malformations, *Cell Death Differ* 2014. doi: 10.1038/cdd.2014.21.
Monga SPS: Role and regulation of β-catenin signaling during physiological liver growth, *Gene Expr* 16:51, 2014.
Müller CM, Haase MG, Kemnitz I, et al: Genetic mosaicism of a frameshift mutation in the RET gene in a family with Hirschsprung disease, *Gene* 541:51, 2014.
Mundt E, Bates MD: Genetics of Hirschsprung disease and anorectal malformations, *Semin Pediatr Surg* 19:107, 2010.
Naik-Mathuria B, Olutoye OO: Foregut abnormalities, *Surg Clin North Am* 86:261, 2006.
Vakili K, Pomfret EA: Biliary anatomy and embryology, *Surg Clin North Am* 88:1159, 2008.
Van der Putte SCJ: The development of the human anorectum, *Anat Rec* 292:952, 2009.
Zangen D, Kaufman Y, Banne E, et al: Testicular differentiation factor SF-1 is required for human spleen development, *J Clin Invest* 124:2071, 2014.



CAPÍTULO

12

Sistema urogenital

Desarrollo del sistema urinario 243
- Desarrollo de los riñones y los uréteres 243
- Desarrollo de la vejiga 255
- Desarrollo de la uretra 258

Desarrollo de las glándulas suprarrenales 259

Desarrollo del sistema genital 260
- Desarrollo de las gónadas 260
- Desarrollo de los conductos genitales 262
- Desarrollo de los conductos y las glándulas genitales masculinos 264
- Desarrollo de los conductos y las glándulas genitales femeninos 264
- Desarrollo de la vagina 266

Desarrollo de los genitales externos 267
- Desarrollo de los genitales externos masculinos 267
- Desarrollo de los genitales externos femeninos 268

Desarrollo de los conductos inguinales 276

Reubicación de los testículos y los ovarios 278
- Descenso testicular 278
- Descenso ovárico 278

Resumen del sistema urogenital 278

Problemas con orientación clínica 280

El **sistema urogenital** se divide funcionalmente en dos componentes con un origen embriológico diferente: los **sistemas urinario y genital;** sin embargo, están íntimamente relacionados. Este sistema abarca todos los órganos implicados en la reproducción y en la elaboración y eliminación de la orina. Desde el punto de vista embriológico, los sistemas urinario y genital están estrechamente relacionados, en especial durante las fases iniciales del desarrollo. El sistema urogenital se desarrolla a partir del **mesénquima intermedio** (primordio del tejido conjuntivo embrionario formado por células mesenquimatosas) derivado de la pared corporal dorsal del embrión (fig. 12-1*A* y *B*). Este mesénquima es responsable, principalmente, de la formación de los riñones y de los genitales internos y sus conductos.

Durante el plegamiento del embrión en el plano horizontal, este mesénquima se desplaza ventralmente y pierde su conexión con los **somitas** (fig. 12-1*B* a *D*). A cada lado de la aorta dorsal aparece una elevación longitudinal de mesodermo, la **cresta urogenital** (fig. 12-1*D* y *F*). La parte de la cresta urogenital que da lugar al sistema urinario es el **cordón nefrogénico** (v. fig. 12-1*D* a *F*); la parte que da lugar al sistema genital es la **cresta gonadal** (v. fig. 12-29*C*).

Para la formación de la cresta urogenital es necesaria la expresión de los genes siguientes: supresor del tumor de Wilms 1 (WT1), factor esteroidogénico 1 y DAX1.

© 2016. Elsevier España, S.L.U. Reservados todos los derechos

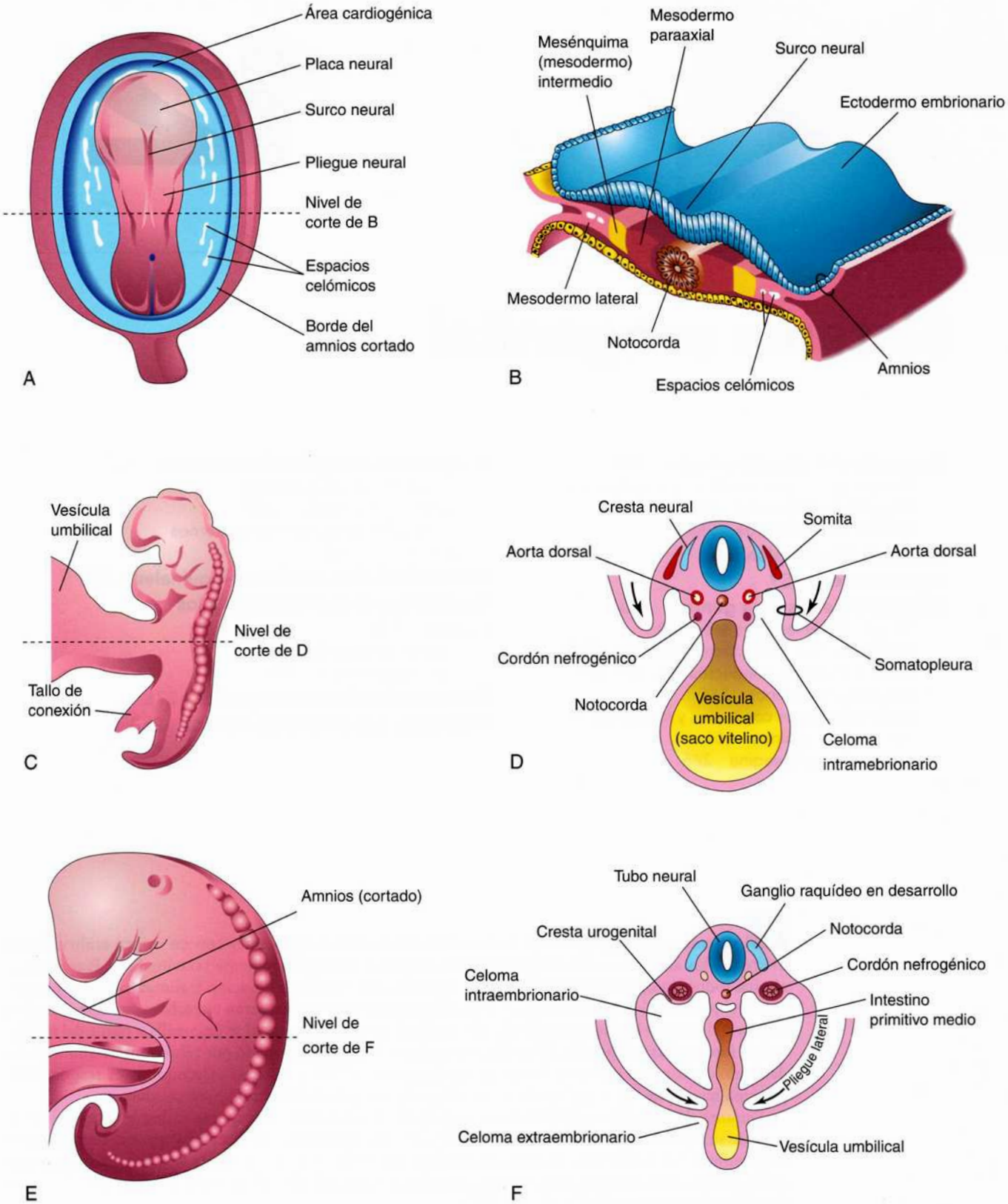

FIGURA 12-1 A, Visión dorsal de un embrión durante la tercera semana (aproximadamente, 18 días). B, Corte transversal del embrión en el cual se muestra la posición del mesénquima intermedio antes del plegamiento lateral del embrión. C, Visión lateral de un embrión durante la cuarta semana (aproximadamente, 24 días). D, Corte transversal del embrión tras el inicio del plegamiento, que muestra los cordones nefrogénicos. E, Visión lateral de un embrión avanzada la cuarta semana (aproximadamente, 26 días). F, Corte transversal del embrión en el cual se muestran los pliegues laterales que se fusionan entre sí ventralmente.

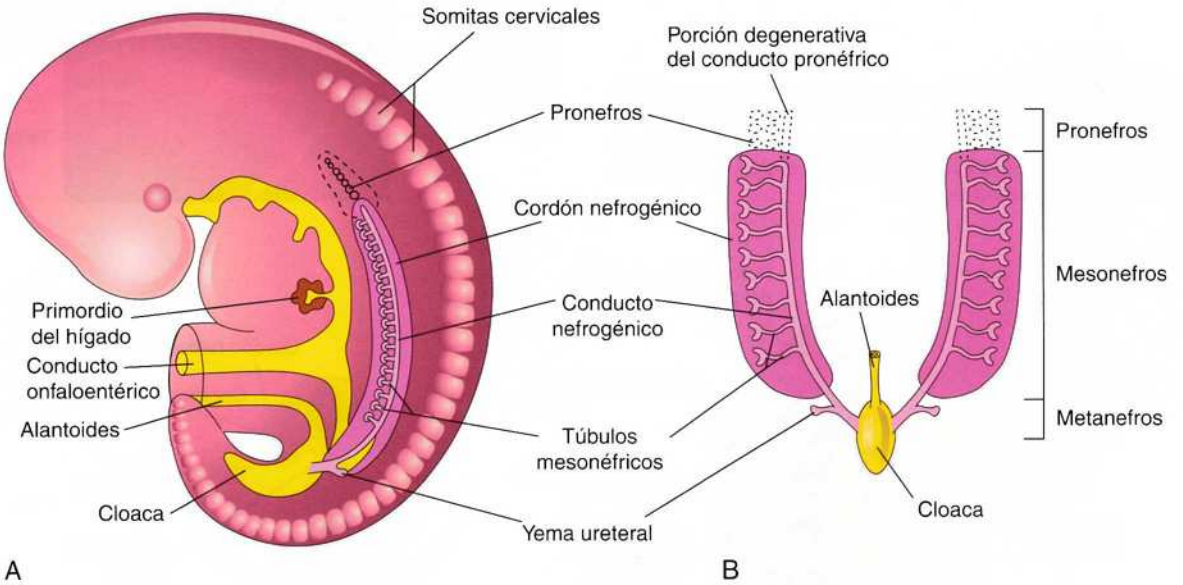

FIGURA 12-2 Ilustraciones de los tres conjuntos de sistemas nefrogénicos en el embrión durante la quinta semana. A, Visión lateral. B, Visión ventral. Los túbulos mesonéfricos se han desplazado lateralmente; su posición normal se muestra en A.

DESARROLLO DEL SISTEMA URINARIO

11 El sistema urinario comienza a desarrollarse antes que el sistema genital y consta de los elementos siguientes:

- Los **riñones,** que producen y eliminan la orina.
- Los **uréteres,** que transportan la orina desde los riñones hasta la vejiga.
- La **vejiga,** que almacena temporalmente la orina.
- La **uretra,** que conduce la orina desde la vejiga hasta el exterior.

Desarrollo de los riñones y los uréteres

En los embriones humanos se desarrollan tres conjuntos de riñones sucesivos. El primero, **pronefros,** es rudimentario. El segundo, **mesonefros,** está bien desarrollado y funciona brevemente durante el período fetal inicial. El tercero, **metanefros,** forma los riñones permanentes.

Pronefros

Estas estructuras bilaterales y transitorias aparecen al comienzo de la cuarta semana. Están representadas por unos pocos grupos celulares y estructuras tubulares en la región del cuello (fig. 12-2*A*). Los conductos pronéfricos discurren caudalmente y se abren en la **cloaca,** la cámara en la cual vacían el intestino primitivo posterior y la alantoides (fig. 12-2*B*). El **pronefros** degenera pronto, pero la mayoría de los conductos pronéfricos persisten y son utilizados por el siguiente conjunto de riñones.

Mesonefros

Estos órganos excretores grandes y alargados aparecen al final de la cuarta semana, caudalmente al pronefros (v. fig. 12-2). Los órganos mesonéfricos funcionan como riñones provisionales durante unas cuatro semanas hasta que los riñones permanentes se desarrollan y adquieren su función (fig. 12-3). Los **riñones mesonéfricos** están formados por **glomérulos** (10-50 por riñón) y **túbulos mesonéfricos** (figs. 12-4 y 12-5, y v. también fig. 12-3). Los túbulos mesonéfricos se abren en los **conductos mesonéfricos** bilaterales, que eran originalmente los conductos pronéfricos. Los conductos mesonéfricos desembocan en la **cloaca** (v. fig. 12-2*B* y cap. 11, fig. 11-25*A*). El mesonefros degenera al final de la semana 12. Sin embargo, los túbulos mesonéfricos se convierten en los conductos deferentes de los **testículos.** Los conductos mesonéfricos tienen varios derivados en el varón adulto (tabla 12-1).

FIGURA 12-3 Disección del tórax, el abdomen y la pelvis de un embrión de, aproximadamente, 54 días. Se pueden observar las glándulas suprarrenales de gran tamaño y el mesonefros alargado (riñones provisionales). También se observan las gónadas (testículos u ovarios) y el falo, el primordio del pene o el clítoris, que se desarrolla a partir del tubérculo genital (v. fig. 12-37*A y B*). (*Tomada de Nishimura H, ed.:* Atlas of human prenatal histology. *Tokyo, Igaku-Shoin, 1983, con autorización.*)

© Elsevier. Fotocopiar sin autorización es un delito.

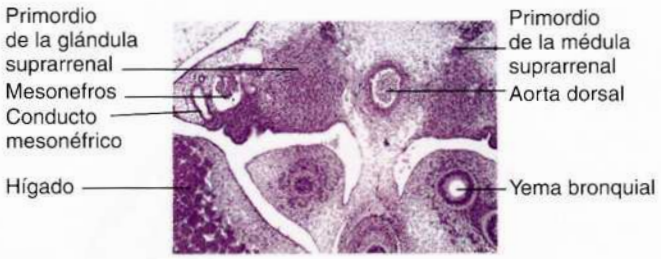

FIGURA 12-4 Microfotografía de un corte transversal de un embrión de, aproximadamente, 42 días en la cual se muestra el mesonefros y las glándulas suprarrenales en desarrollo. (*Tomada de Moore KL, Persaud TVN, Shiota K:* Color atlas of clinical embryology, *2.ª ed. Philadelphia, WB Saunders, 2000.*)

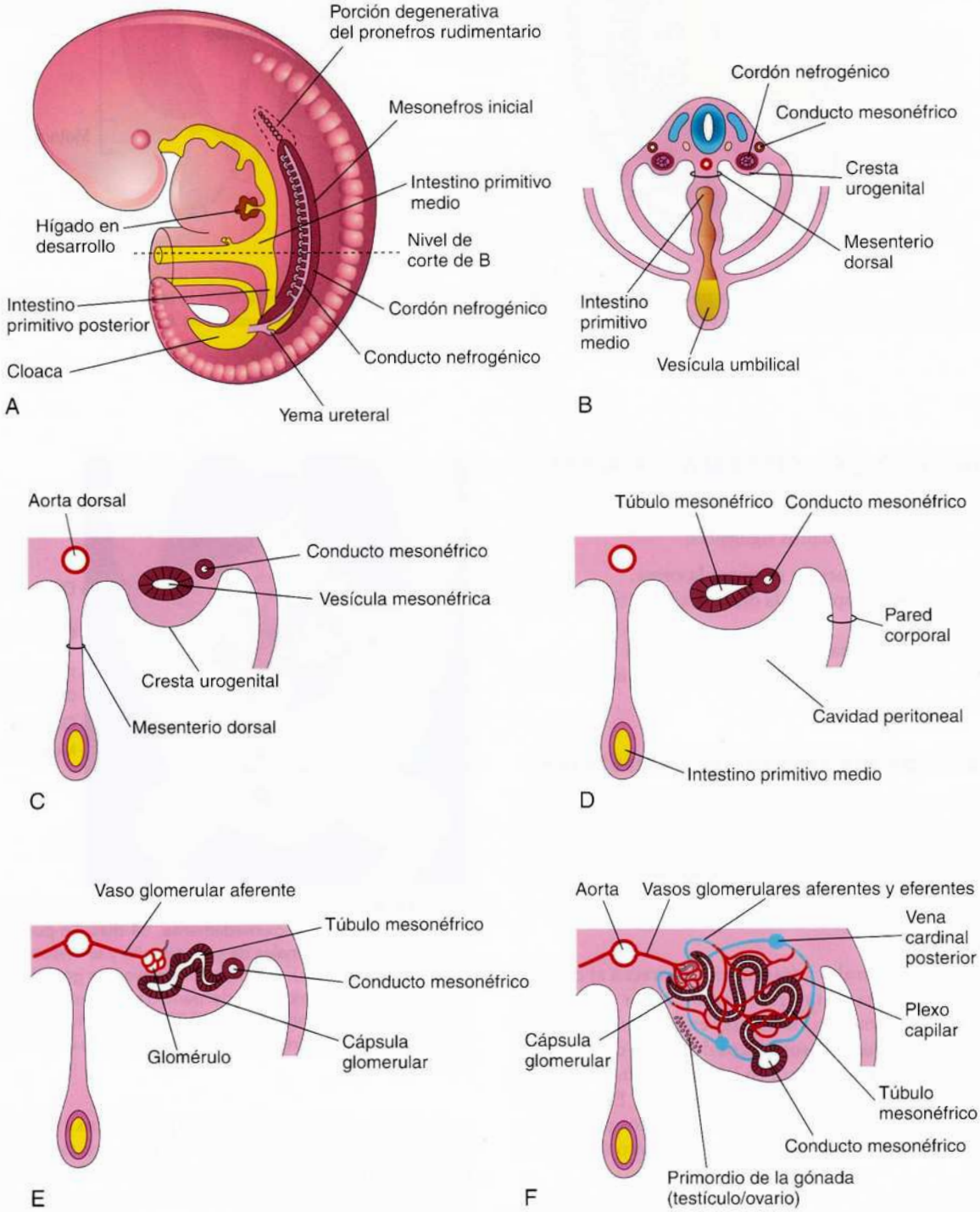

FIGURA 12-5 Ilustraciones esquemáticas que muestran el desarrollo de los riñones. **A**, Visión lateral de un embrión de 5 semanas donde se muestra la extensión del mesonefros inicial y de la yema ureteral, el primordio del metanefros (primordio del riñón permanente). **B**, Corte transversal del embrión que muestra los cordones nefrogénicos a partir de los cuales se desarrollan los túbulos mesonéfricos. **C** a **F**, Fases sucesivas en el desarrollo de los túbulos mesonéfricos entre las semanas 5 y 11. El extremo medial expandido del túbulo mesonéfrico está invaginado por los vasos sanguíneos para formar una cápsula glomerular.

Tabla 12-1 Derivados y restos vestigiales de las estructuras urogenitales embrionarias*

EMBRIÓN DE SEXO MASCULINO	ESTRUCTURA EMBRIONARIA	EMBRIÓN DE SEXO FEMENINO
Testículo	Gónada indiferente	*Ovario*
Túbulos seminíferos	Corteza	*Folículos ováricos*
Red testicular	Médula	*Red ovárica*
Gubernáculo testicular	Gubernáculo	*Ligamento ovárico; ligamento redondo del útero*
Conductillos eferentes del testículo	Túbulos mesonéfricos	Epoóforo
Paradídimo		Paroóforo
Apéndice del epidídimo	Conducto mesonéfrico	Apéndice vesicular
Conducto del epidídimo		Conducto del epoóforo
Conducto deferente		Conducto longitudinal (conducto de Gartner)
Conducto eyaculador y glándula seminal		
Uréter, pelvis, cálices y túbulos colectores	Tallo de la yema ureteral	*Uréter, pelvis, cálices y túbulos colectores*
Apéndice testicular	Conducto paramesonéfrico	Hidátide (de Morgagni)
		Trompa uterina
		Útero
Vejiga	Seno urogenital	*Vejiga*
Uretra (excepto la fosa navicular)		*Uretra*
Utrículo prostático		*Vagina*
Próstata		*Glándulas uretrales y parauretrales*
Glándulas bulbouretrales		*Glándulas vestibulares mayores*
Colículo seminal	Tubérculo sinusal	Himen
Pene	Primordio del falo	*Clítoris*
Glande del pene		*Glande del clítoris*
Cuerpo cavernoso del pene		*Cuerpo cavernoso del clítoris*
Cuerpo esponjoso del pene		*Bulbo del vestíbulo*
Parte ventral del pene	Pliegues urogenitales	*Labios menores*
Escroto	Tumefacciones labioescrotales	*Labios mayores*

*Los derivados funcionales se indican en cursiva.

© Elsevier. Fotocopiar sin autorización es un delito.

Metanefros

El **metanefros, primordios de los riñones permanentes,** comienza a desarrollarse en la quinta semana (fig. 12-6) y empieza a funcionar, aproximadamente, cuatro semanas después. La formación de la orina continúa a lo largo de toda la vida fetal. La orina se excreta a la cavidad amniótica y pasa a formar parte del líquido amniótico. Los riñones se desarrollan a partir de dos estructuras (v. fig. 12-6):

- La **yema ureteral** (divertículo metanéfrico).
- El **blastema metanefrogénico** (masa metanéfrica de mesénquima).

La **yema ureteral** es un divertículo (evaginación) que surge del **conducto mesonéfrico** cerca de su entrada en la cloaca (v. fig. 12-6*A* y *B*). El **blastema metanefrogénico** deriva de la parte caudal del **cordón nefrogénico.** A medida que la yema ureteral aumenta de longitud, se introduce en el **blastema** metanéfrico, la masa metanéfrica de mesénquima.

El *tallo de la yema ureteral* se convierte en el **uréter** (v. fig. 12-6*B*). La parte craneal de la yema ureteral experimenta un proceso repetitivo de ramificación por el cual la yema se diferencia hacia los **túbulos colectores** (fig. 12-7*A* y *B*, y v. también fig. 12-6*E*). Las cuatro primeras generaciones de túbulos aumentan de tamaño y confluyen formando los **cálices mayores** (v. fig. 12-6*C* y *D*), mientras que las cuatro segundas generaciones coalescen y forman los **cálices menores.** El extremo de cada túbulo colector arqueado induce la formación de pequeñas **vesículas metanéfricas** a partir de grupos de células mesenquimales del blastema metanefrogénico (fig. 12-7*A* y B). Estas vesículas aumentan de longitud y se convierten en **túbulos metanéfricos** (v. fig. 12-7*B* y C).

A medida que va produciéndose la ramificación, parte de las células mesenquimales metanéfricas se condensan y forman

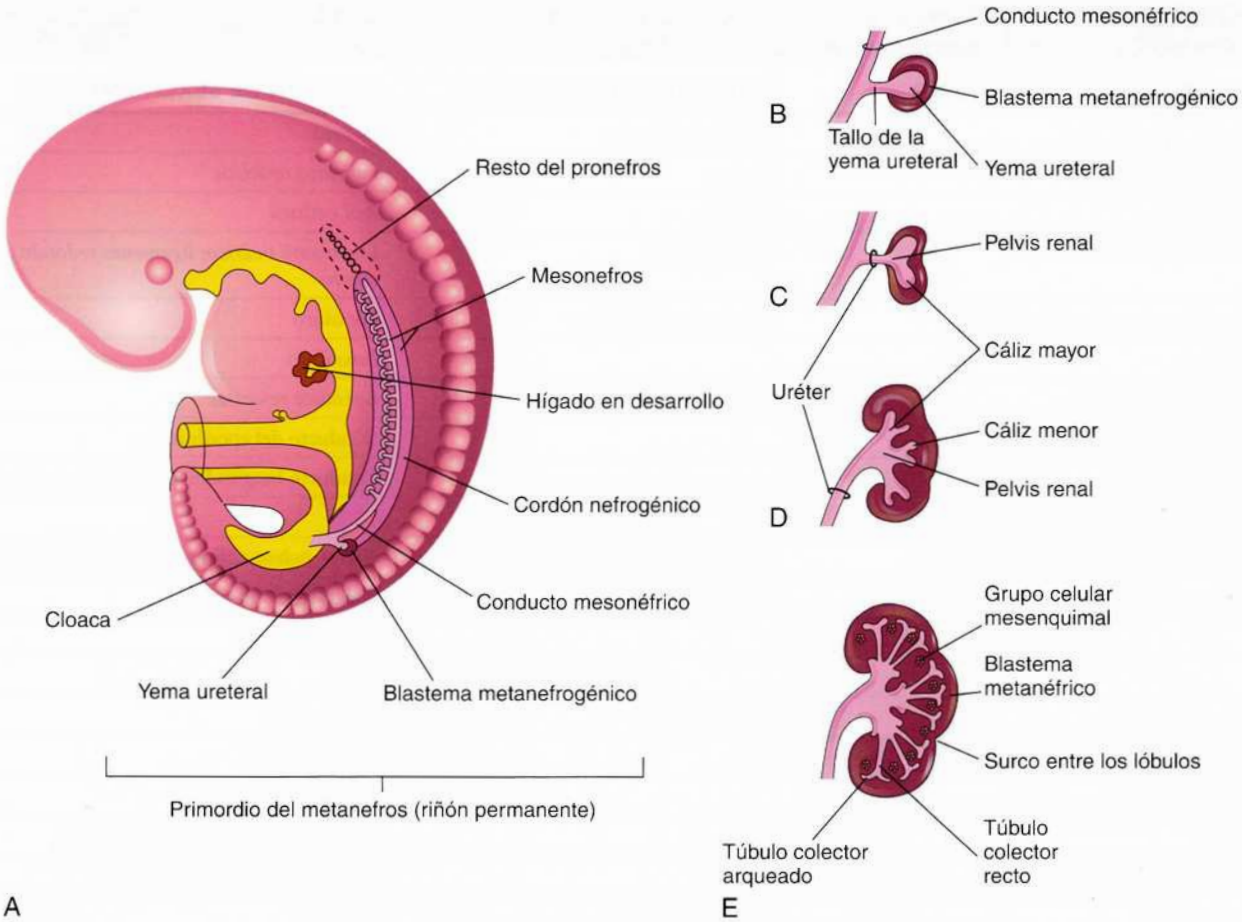

FIGURA 12-6 Desarrollo del riñón permanente. A, Visión lateral de un embrión de 5 semanas que muestra la yema ureteral, el primordio del metanefros. B a E, Fases sucesivas en el desarrollo de la yema ureteral (quinta a octava semanas). Se puede observar el desarrollo del riñón: uréter, pelvis renal, cálices y túbulos colectores.

las **células mesenquimales de la cápsula,** las cuales sufren una transición de mesenquimal a epitelial y forman más tarde la mayoría del epitelio de la nefrona. Los extremos proximales de estos túbulos se invaginan y se convierten en los **glomérulos.** Los túbulos se diferencian en los túbulos contorneados proximales y distales. El **asa de la nefrona (asa de Henle),** junto con el **glomérulo** y su **cápsula,** forman la **nefrona** (fig. 12-7*D*).

La proliferación de las células progenitoras de la nefrona y la formación de las nefronas dependen de las vías de señalización BMP7 y Wnt-4 (Notch)/β-catenina. Cada túbulo contorneado distal establece contacto con un túbulo colector arqueado, con confluencia de los túbulos. El **túbulo urinífero** está formado por dos partes con un origen embriológico distinto (v. figs. 12-6 y 12-7):

- Una **nefrona** derivada del blastema metanefrogénico.
- Un **túbulo colector** derivado de la yema ureteral.

Entre las semanas 10 y 18 aumenta gradualmente el número de **glomérulos** y después dicho aumento se produce con gran rapidez hasta la semana 36, cuando se alcanza el límite superior. En el feto a término la formación de nefronas es completa y cada riñón contiene hasta dos millones de nefronas aunque esta cifra puede variar por un factor de 10. Las nefronas deben durar siempre ya que no se forman nuevas nefronas pasado este momento y una cifra baja puede tener consecuencias importantes para la salud del niño y del adulto.

Los **riñones fetales están subdivididos en lóbulos** (fig. 12-8). La lobulación desaparece generalmente al final del primer año de vida extrauterina a medida que las nefronas aumentan de tamaño. El crecimiento de tamaño de los riñones después del nacimiento se debe principalmente a que los túbulos contorneados proximales se alargan y que el tejido intersticial se incrementa (v. fig. 12-7*D*). La formación de las nefronas es completa en el momento del nacimiento, excepto en el caso de los prematuros. A pesar de que la filtración glomerular se inicia alrededor de la novena semana de la vida fetal, *la maduración funcional de los riñones y el aumento de las tasas de filtración se producen después del nacimiento.*

La ramificación de la yema ureteral tiene lugar por la inducción del mesénquima metanéfrico. La diferenciación de las nefronas depende de la inducción de los túbulos colectores. La **yema ureteral** y el **blastema metanefrogénico** interaccionan entre sí a través de un proceso denominado **inducción recíproca** para formar los riñones permanentes.

Estudios moleculares, especialmente los correspondientes a la eliminación selectiva de genes y al uso de ratones transgénicos, demuestran que en este proceso están implicados dos sistemas de señalización principales que utilizan vías moleculares conservadas. En estudios más recientes se ha obtenido información relativa a los complejos acontecimientos moleculares interrelacionados que regulan el desarrollo de los riñones (fig. 12-9). Antes de la inducción se produce la expresión de un factor de transcripción,

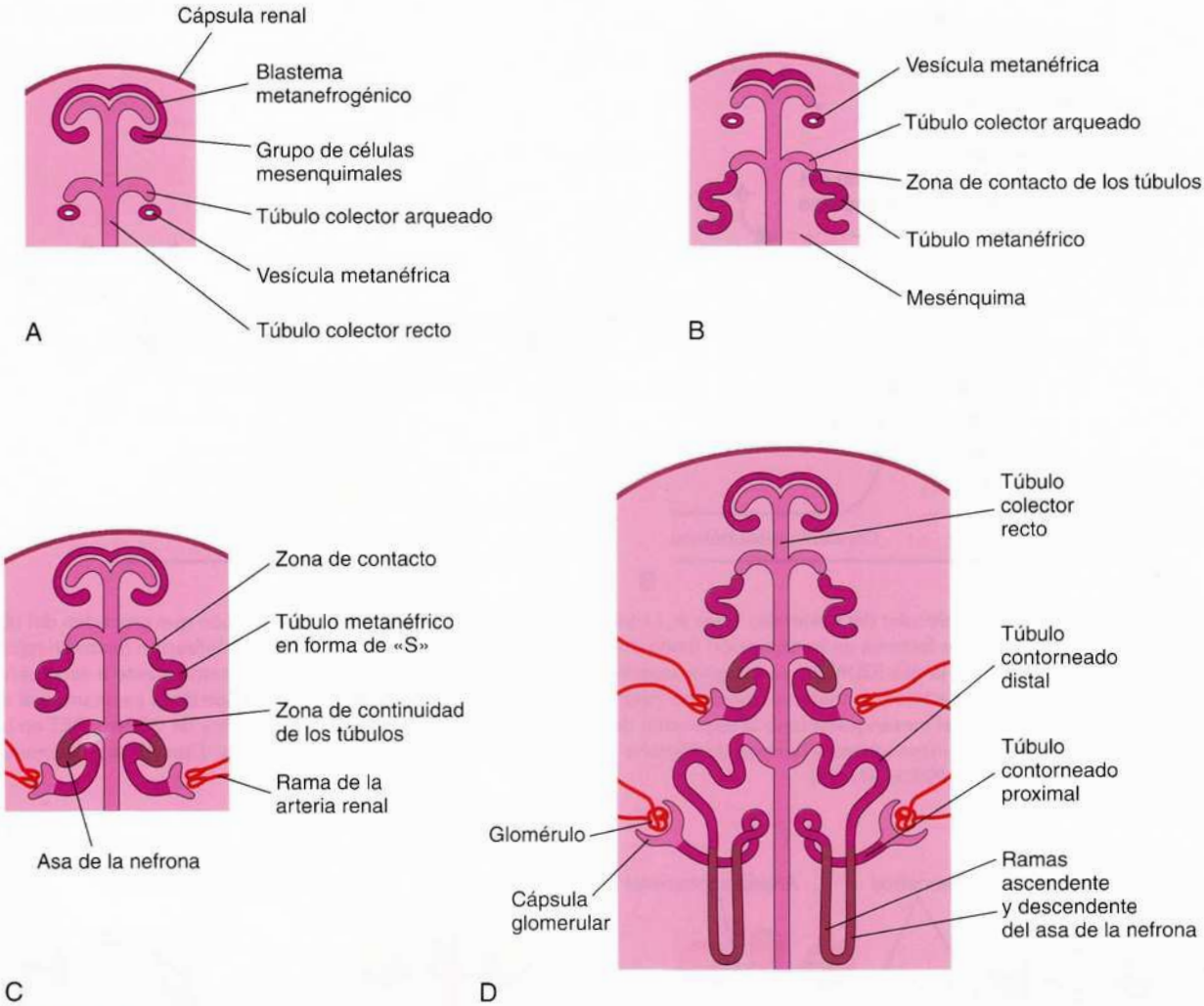

FIGURA 12-7 Desarrollo de las nefronas. A, La nefrogénesis comienza en torno al inicio de la octava semana. B y C, Se puede observar que los túbulos metanéfricos (los primordios de las nefronas) establecen conexión con los túbulos colectores para formar los túbulos uriníferos. D, Se observa que las nefronas proceden del blastema metanefrogénico y que los túbulos colectores proceden de la yema ureteral.

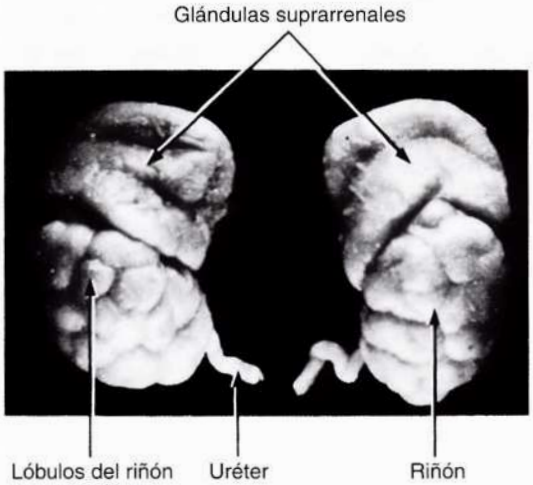

FIGURA 12-8 Riñones y glándulas suprarrenales de un feto de 28 semanas (×2). Los riñones están divididos en lóbulos, que desaparecen generalmente hacia el final del primer año de vida posnatal. Se puede observar el gran tamaño de las glándulas suprarrenales comparado con el de los riñones; rápidamente van disminuyendo de tamaño durante el primer año de vida (v. fig. 12-27).

WT1, en el blastema metanefrogénico, lo cual mantiene la supervivencia de un mesénquima que todavía no ha sido inducido. La expresión de *Pax2*, *Eya1* y *Sall1* es necesaria para la expresión del factor neurotrófico derivado de la glía (GDNF) en el mesénquima metanéfrico. Los factores de transcripción vHNF1 (HNF1 beta) y GDNF desempeñan una función esencial en la inducción y la ramificación de la yema ureteral (**morfogénesis de ramificación**). El receptor para GDNF, c-ret, se expresa en primer lugar en el conducto mesonéfrico, pero más adelante se localiza en la punta de la yema ureteral. La ramificación subsiguiente está controlada por factores de transcripción, como Emx2 y Pax2, y por señales de factores de crecimiento de las familias Wnt, FGF y BMP. La transformación del mesénquima metanéfrico en las células epiteliales de la nefrona (**transición mesenquimal-epitelial**) está regulada por factores del mesénquima, como Wnt4. Estudios recientes han revelado que la mutación del gen del receptor de la angiotensina tipo 2 podría explicar las malformaciones congénitas de los riñones y del aparato urinario.

Cambios en la posición de los riñones

Inicialmente, los riñones permanentes primitivos se sitúan muy próximos entre sí en la pelvis, por delante del sacro (fig. 12-10*A*).

© Elsevier. Fotocopiar sin autorización es un delito.

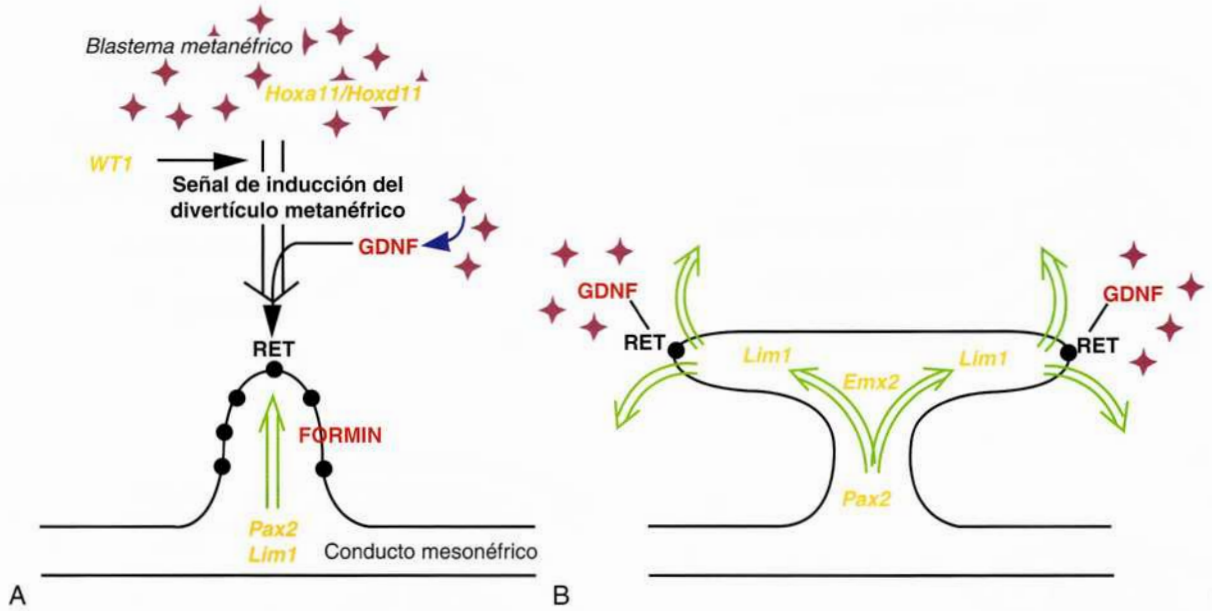

FIGURA 12-9 Control molecular del desarrollo renal. A, La yema ureteral necesita las señales de inducción que proceden del blastema metanefrogénico bajo el control de factores de transcripción *(texto en amarillo)* como WT1 y de moléculas de señalización *(texto en rojo)*, como el factor neurotrófico derivado de la glía (GDNF) y su receptor epitelial RET. La respuesta de la yema ureteral normal frente a estas señales de inducción está bajo el control de factores de transcripción como Pax2 y Lim1, y el gen *FORMIN*. B, La ramificación de la yema ureteral se inicia y mantiene por la interacción con el mesénquima bajo la regulación de genes como *Emx2* y la expresión específica de GDNF y RET en la punta de la yema ureteral que invade el mesénquima. (*Tomada de Piscione TD, Rosenblum ND: The malformed kidney: Disruption of glomerular and tubular development.* Clin Genet *1999;56:341-56.*)

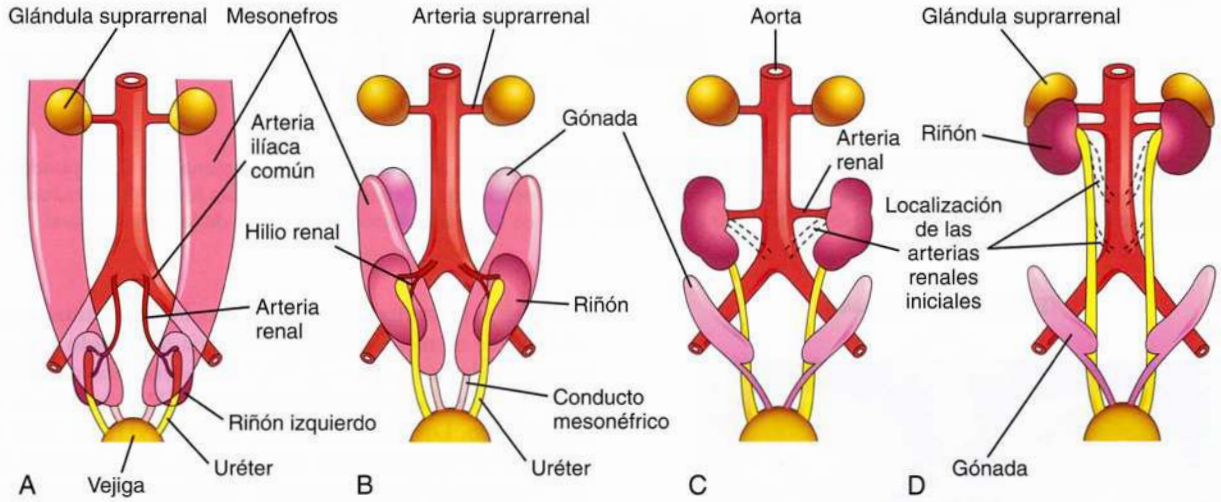

FIGURA 12-10 A a D, Visiones ventrales esquemáticas de la región abdominopélvica de embriones y fetos (sexta a novena semanas); se muestran la rotación medial y la reubicación de los riñones desde la pelvis hasta el abdomen. C y D, Se puede observar que, a medida que los riñones se reubican (ascienden), están irrigados por arterias de niveles sucesivamente más altos y que los hilios de los riñones adquieren una dirección anteromedial.

A medida que crecen el abdomen y la pelvis, los riñones se recolocan gradualmente en el abdomen y se separan (fig. 12-10*B* y *C*). Alcanzan la posición del adulto hacia el final del período fetal (fig. 12-10*D*). Este «ascenso» se debe, principalmente, al crecimiento del cuerpo del embrión por debajo de los riñones. En efecto, la parte caudal del embrión crece alejándose respecto a los riñones de manera que éstos ocupan gradualmente su posición normal a cada lado de la columna vertebral.

En un principio, el **hilio** de cada riñón (depresión en el borde medial) por donde entran y salen los vasos sanguíneos, el uréter y los nervios, tiene una orientación ventral; sin embargo, a medida que los riñones se reubican, también experimentan una rotación medial de casi 90°. Hacia la novena semana los hilios tienen una orientación anteromedial (v. fig. 12-10*C* y *D*). Finalmente, los riñones se localizan en el retroperitoneo (por fuera del peritoneo), en la pared abdominal posterior. En

este momento, los riñones están en contacto con las glándulas suprarrenales (v. fig. 12-10*D*).

Cambios en la vascularización de los riñones

Durante la etapa en la que cambia la posición de los riñones, su vascularización procede de los vasos que tienen más cerca. Inicialmente, las **arterias renales** son ramas de las **arterias ilíacas comunes** (fig. 12-10*A* y *B*). Más adelante, los riñones reciben su vascularización a partir del extremo distal de la **aorta abdominal** (v. fig. 12-10*B*). Cuando se localizan en un nivel superior, reciben nuevas ramas procedentes de la aorta (fig. 12-10*C* y *D*). Por regla general, las ramas caudales de los vasos renales involucionan y desaparecen.

La posición de los riñones se vuelve fija una vez que entran en contacto con las glándulas suprarrenales durante la novena semana. Los riñones reciben la mayoría de sus ramas arteriales craneales a partir de la **aorta abdominal;** estas ramas se convierten en las **arterias renales** permanentes. La arteria renal derecha es más larga y ocupa una posición a menudo más alta que la arteria renal izquierda.

El texto continúa en la pág. 255

ARTERIAS RENALES ACCESORIAS

Las variaciones más habituales de la vascularización de los riñones reflejan la forma con que la irrigación cambia de manera continua durante las fases embrionaria y fetal iniciales (v. fig. 12-10). Aproximadamente, el 25% de los riñones adultos presenta entre dos y cuatro arterias renales. Las **arterias renales accesorias (supernumerarias)** se originan habitualmente a partir de la aorta, por encima o por debajo de la arteria renal principal y siguen a esta arteria hasta el hilio del riñón (fig. 12-11*A*, *C* y *D*). Las arterias accesorias también pueden alcanzar directamente los riñones, en general en los polos superior o inferior (fig. 12-11*B*). Una arteria accesoria que se introduce en el polo inferior (arteria renal polar) puede pasar por delante del uréter, obstruirlo y causar **hidronefrosis**, es decir, un cuadro de distensión de la pelvis y los cálices renales en los cuales se acumula la orina. Si la arteria se introduce en el polo inferior del riñón derecho, pasa generalmente por delante de la vena cava inferior y del uréter.

Las **arterias renales accesorias** son arterias terminales y, en consecuencia, cuando se secciona o se liga una arteria accesoria, la parte del riñón que depende de ella sufre isquemia. La incidencia de las arterias accesorias es, aproximadamente, el doble que la de las venas accesorias.

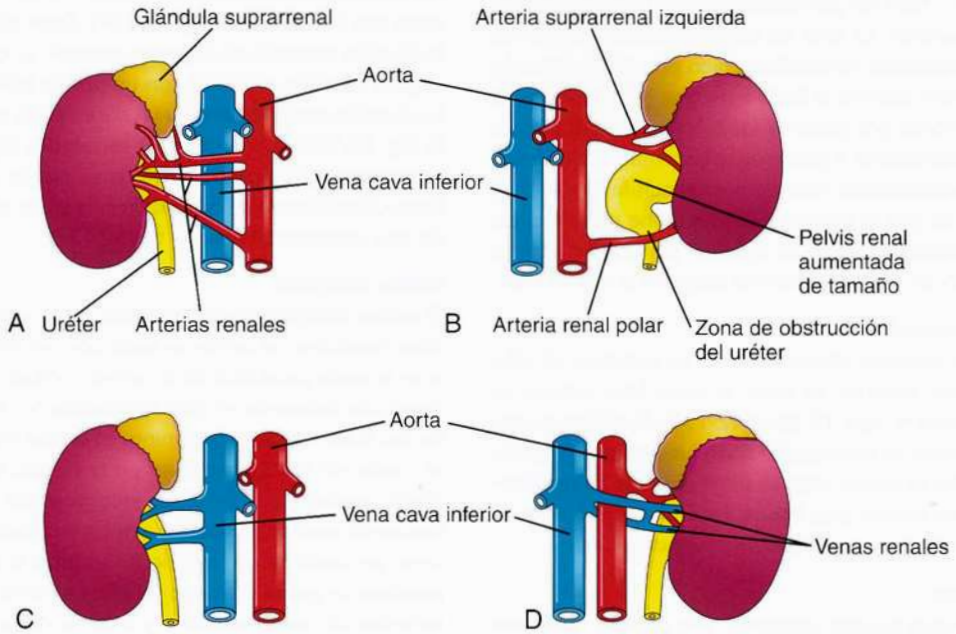

FIGURA 12-11 Variaciones comunes de los vasos renales. A, Múltiples arterias renales. B, Se puede observar el vaso accesorio que se introduce en el polo inferior del riñón y que obstruye el uréter, generando un aumento de tamaño de la pelvis renal. C y D, Venas renales supernumerarias.

© Elsevier. Fotocopiar sin autorización es un delito.

MALFORMACIONES CONGÉNITAS DE LOS RIÑONES Y LOS URÉTERES

Se observa algún tipo de defecto de los riñones y los uréteres en el 3-4% de los recién nacidos. Los defectos en la forma y la posición son los más frecuentes. Muchas anomalías del sistema urinario pueden detectarse antes del nacimiento mediante la ecografía.

Agenesia renal

La **agenesia (ausencia) renal unilateral** se observa en, aproximadamente, 1 de cada 1.000 recién nacidos. Los de sexo masculino están afectados con mayor frecuencia que los de sexo femenino y el riñón que presenta agenesia con mayor incidencia es el izquierdo (figs. 12-12*A* y *B*, y 12-13*A*). La agenesia renal unilateral no suele causar síntomas y habitualmente no se descubre durante la lactancia debido a que el otro riñón experimenta a menudo hipertrofia compensadora y lleva a cabo la función del riñón inexistente. Cabe sospechar la agenesia renal unilateral en los lactantes con una *arteria umbilical única* (v. cap. 7, fig. 7-18).

La **agenesia renal bilateral** (v. fig. 12-12*C*) se asocia a **oligohidramnios**, debido a que en estos casos la cantidad de orina eliminada hacia la cavidad amniótica es escasa o nula. Este problema se observa en alrededor de 1 de cada 3.000 recién nacidos y es incompatible con la vida posnatal. Aproximadamente, el 20% de los casos de **síndrome de Potter** se debe a agenesia renal bilateral. Estos lactantes muestran un aspecto facial característico: los ojos están muy separados y presentan **pliegues nasopalpebrales** (pliegues epicánticos), los pabellones auriculares tienen una implantación baja, la nariz es ancha y aplanada, el mentón está desplazado en dirección posterior y existen anomalías respiratorias y en los miembros. Los lactantes con agenesia renal bilateral suelen fallecer poco tiempo después del nacimiento como consecuencia de insuficiencia respiratoria secundaria a la hipoplasia pulmonar.

La agenesia renal se produce cuando no se desarrollan las yemas ureterales o bien los primordios (tallos de las yemas) de los uréteres degeneran. La falta de introducción de las yemas ureterales en el **blastema metanefrogénico** provoca la falta de desarrollo del riñón debido al hecho de que no se induce la formación de nefronas por parte de los túbulos colectores que tendrían que desarrollarse a partir del blastema. La agenesia renal tiene, probablemente, una etiología multifactorial. Hay pruebas clínicas de que la involución intrauterina completa de los **riñones poliquísticos** (muchos quistes) puede dar lugar a agenesia renal con un uréter de extremo ciego en el mismo lado.

Rotación renal anómala

Cuando un riñón muestra alteraciones en su rotación, el hilio queda en dirección anterior, es decir, el riñón fetal retiene su posición embrionaria (v. figs. 12-10*A* y 12-13*C*). Si el hilio queda en dirección posterior, la rotación del riñón fue excesiva; cuando la posición del hilio es lateral, esto se debe a que se ha producido una rotación no medial sino lateral. La rotación anómala de los riñones se asocia a menudo con riñones ectópicos.

Riñones ectópicos

Uno o ambos riñones pueden presentar una posición anómala (v. fig. 12-13*B*, *E* y *F*). La mayoría de los **riñones ectópicos** se localizan en la pelvis (fig. 12-14), pero en algunos casos los riñones están en la parte inferior del abdomen. Los riñones pélvicos y otras formas de ectopia se deben a la falta de ascenso de los riñones. Los **riñones pélvicos** están muy próximos entre sí y generalmente se fusionan dando lugar a un riñón discoide («en tortita»; fig. 12-13*E*). Los riñones ectópicos reciben su vascularización a partir de vasos sanguíneos próximos a ellos (arteria ilíaca interna o externa, aorta abdominal o ambas). A menudo están irrigados por varios vasos. En ocasiones, un riñón se cruza con el otro, lo que provoca **ectopia renal cruzada**, y el 90% de estos riñones están fusionados (fig. 12-15). Un tipo infrecuente de riñón anómalo es el **riñón fusionado unilateral.** En estos casos, los riñones en fase de desarrollo se fusionan después de salir de la pelvis y uno de estos riñones alcanza su posición normal, arrastrando consigo al otro riñón (v. fig. 12-13*D*).

Riñón «en herradura»

En el 0,2% de la población se observa fusión de los polos de los riñones, generalmente de los polos inferiores. El **riñón con forma de «U»** suele localizarse en la región púbica, por delante de las vértebras lumbares inferiores (fig. 12-16*A*). No es posible el ascenso normal de los riñones fusionados debido a la existencia de la raíz de la arteria mesentérica inferior, que lo impide (v. fig. 12-16*B*).

*El **riñón «en herradura»** no suele causar síntomas* ya que su sistema colector se desarrolla normalmente y los uréteres alcanzan la vejiga. En los casos de dificultad para el flujo de orina pueden aparecer signos y síntomas de obstrucción, infección o ambos. Aproximadamente, en el 7% de los casos de **síndrome de Turner** se observan riñones «en herradura» (v. fig. 20-3 y 20-4).

Duplicaciones de las vías urinarias

Las **duplicaciones** de la parte abdominal del uréter y de la pelvis renal son frecuentes (v. fig. 12-13*F*). Estos defectos se deben a la división anómala de la yema ureteral. La división incompleta origina un riñón dividido con un **uréter bífido** (v. fig. 12-13*B*). La división completa origina un riñón doble con un uréter bífido (v. fig. 12-13*C*) o con uréteres separados (fig. 12-17). El **riñón supernumerario** acompañado de su propio uréter es una malformación infrecuente que posiblemente se debe a la formación de dos yemas ureterales (v. fig. 12-13*F*).

Uréter ectópico

El **uréter ectópico** no se introduce en la vejiga. En los fetos de sexo masculino, el uréter se suele abrir en el *cuello de la vejiga* o *en la parte prostática de la uretra*. También puede alcanzar el *conducto deferente, el utrículo prostático o la glándula seminal*. En los fetos de sexo femenino, el uréter ectópico se abre en el *cuello de la vejiga* o bien en la *uretra, la vagina* o *el vestíbulo vaginal* (fig. 12-18). La incontinencia es el síntoma más frecuente asociado al uréter ectópico debido a que el flujo de orina procedente del orificio no alcanza la vejiga sino que se produce un goteo continuo de orina a través de la uretra en los lactantes de sexo masculino y a través de la uretra, la vagina o ambas en los de sexo femenino.

MALFORMACIONES CONGÉNITAS DE LOS RIÑONES Y LOS URÉTERES *(cont.)*

El uréter ectópico se debe a que el uréter no queda incorporado en el **trígono** de la parte posterior de la vejiga. En su lugar, se desplaza caudalmente junto con el conducto mesonéfrico y queda incorporado en la porción pélvica media de la parte vesical del seno urogenital. Dado que esta parte del seno urogenital se convierte en la uretra prostática en los fetos de sexo masculino y en la uretra en los de sexo femenino, es comprensible la localización de los orificios del uréter ectópico. Cuando se forman dos uréteres en un lado (v. fig. 12-17), generalmente se abren en la vejiga (v. fig. 12-13*F*).

Enfermedades renales quísticas

En la **enfermedad renal poliquística autosómica recesiva** (1 de cada 20.000 recién nacidos vivos) que se diagnostica en el momento del nacimiento o bien durante la fase intrauterina mediante ecografía, ambos riñones contienen numerosos quistes pequeños (fig. 12-19*A*) y el paciente presenta **insuficiencia renal.** Habitualmente, el lactante fallece poco tiempo después de su nacimiento, con el 25% de estos casos asociados a hipoplasia pulmonar; sin embargo, más del 80% de estos lactantes sobreviven más allá del primer año de vida gracias a la diálisis posnatal y al trasplante renal. La mayoría de los casos presenta una mutación del gen *PKDH1*, que produce un riñón poliquístico y fibrosis hepática congénita.

La **enfermedad renal displásica multiquística** se debe a alteraciones morfológicas durante el desarrollo del sistema renal (v. fig. 12-19*B*). La evolución de la mayoría de los niños con enfermedad renal displásica multiquística es generalmente buena, ya que la enfermedad es unilateral en el 75% de los casos. En esta enfermedad renal se observan menos quistes que en la enfermedad renal poliquística autosómica recesiva; el tamaño de los quistes en un mismo riñón oscila entre unos pocos milímetros y muchos centímetros. Se pensaba en la posibilidad de que los quistes fueran el resultado de la falta de unión de los derivados de la yema ureteral con los túbulos procedentes del blastema metanefrogénico. En la actualidad se considera que las estructuras quísticas son dilataciones grandes de diversas partes de nefronas que, por lo demás, presentan continuidad, especialmente las **asas de la nefrona** (de Henle).

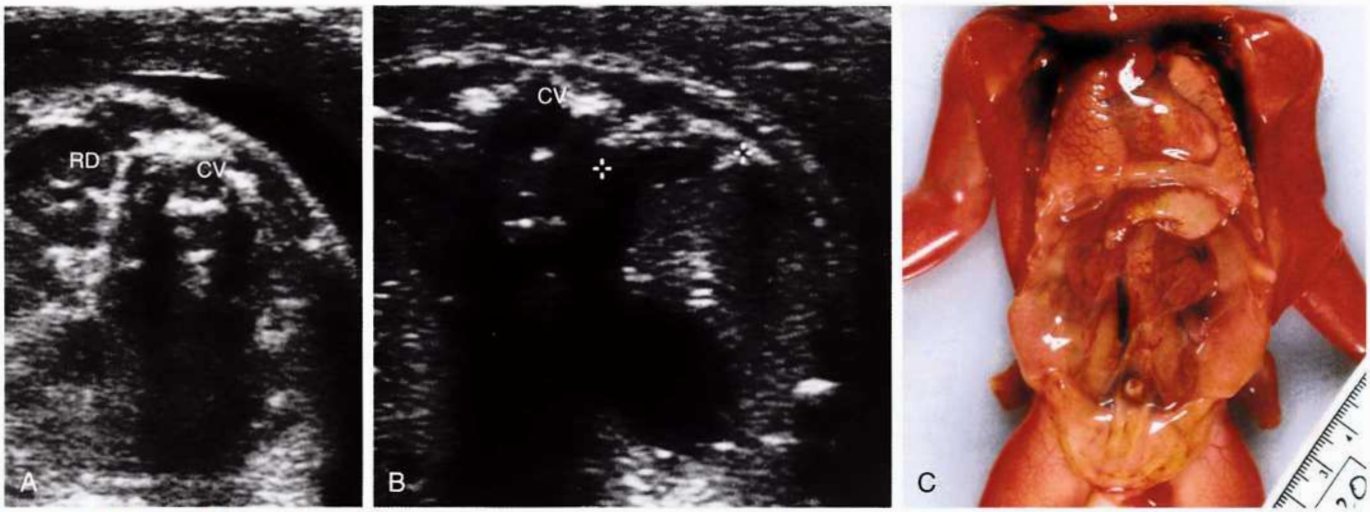

FIGURA 12-12 Imágenes ecográficas de un feto con agenesia renal unilateral. **A,** Imagen transversal en el nivel de la región lumbar de la columna vertebral *(CV)* en la cual se muestra el riñón derecho *(RD)*, pero no el riñón izquierdo. **B,** Imagen transversal en un nivel ligeramente superior al anterior, con detección de la glándula suprarrenal izquierda *(entre los cursores)* en el interior de la fosa renal izquierda. **C,** Disección de un feto de sexo masculino de 19,5 semanas con agenesia renal bilateral. (*A y B, Tomadas de Mahony BS: Ultrasound evaluation of the fetal genitourinary system. En: Callen PW, ed.:* Ultrasonography in obstetrics and gynecology, *3.ª ed. Philadelphia, WB Saunders, 1994.* **C,** *Por cortesía del doctor D.K. Kalousek, Department of Pathology, University of British Columbia, Children's Hospital, Vancouver, Columbia Británica, Canadá.*)

© Elsevier. Fotocopiar sin autorización es un delito.

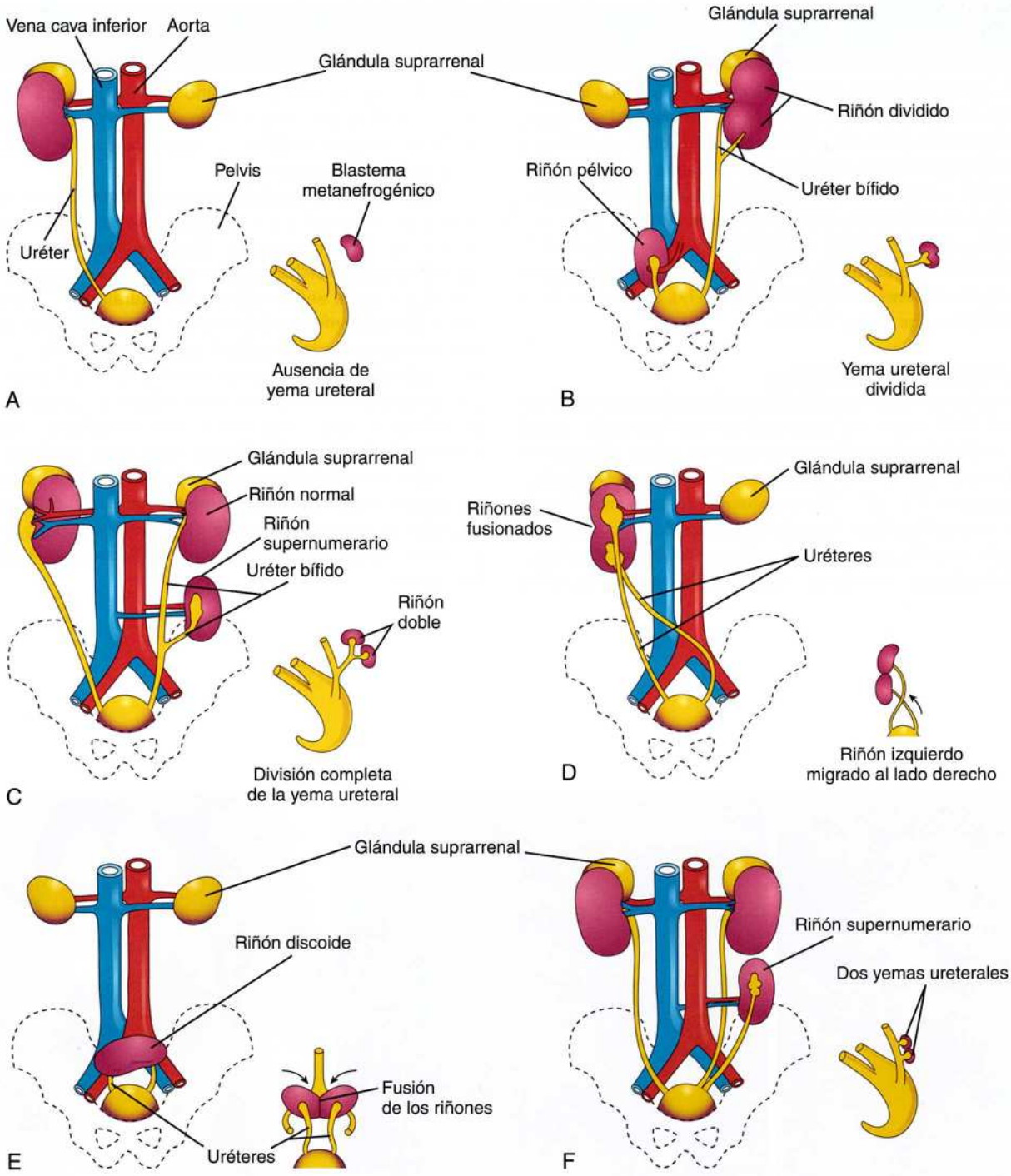

FIGURA 12-13 Ilustraciones correspondientes a diversas malformaciones congénitas del sistema urinario. El pequeño esquema que aparece en el ángulo inferior derecho de cada dibujo ilustra el probable fundamento embriológico del defecto. **A,** Agenesia renal unilateral. **B,** Lado derecho, riñón pélvico; lado izquierdo, riñón dividido con un uréter bífido. **C,** Lado derecho, rotación anómala del riñón; el hilio toma una dirección lateral; lado izquierdo, uréter bífido y riñón supernumerario. **D,** Ectopia renal cruzada. El riñón izquierdo ha pasado al lado derecho y se ha fusionado con el riñón derecho. **E,** Riñón pélvico o riñón discoide como resultado de la fusión de los riñones durante su estancia en la pelvis. **F,** Riñón izquierdo supernumerario como resultado del desarrollo de dos yemas ureterales.

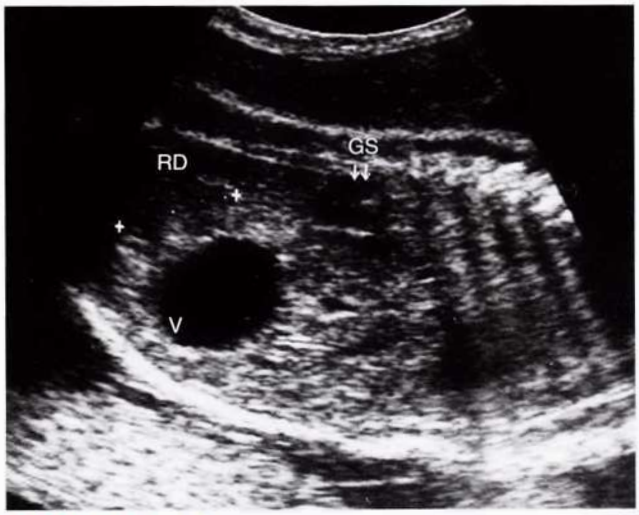

FIGURA 12-14 Ecografía de la pelvis de un feto de 29 semanas. Se puede observar la posición baja del riñón derecho *(RD)* en la proximidad de la vejiga *(V)*. Este riñón pélvico se debió al fallo del ascenso durante las semanas sexta a novena. Se puede observar la localización normal de la glándula suprarrenal *(GS)* derecha, que se desarrolla por separado respecto al riñón. *(Por cortesía del Dr. Lyndon M. Hill, director de Ecografía, Magee-Women's Hospital, Pittsburgh, PA.)*

FIGURA 12-15 Tomografía computarizada en la cual se muestra una malformación renal en una mujer de 69 años. La ectopia renal cruzada es una anomalía en la cual los riñones están fusionados y se localizan en el mismo lado de la línea media. (*Tomada de Di Muzzi B: Crossed fused renal ectopia.* Radiopaedia.org. *Consultado el 8 de octubre de 2014.*)

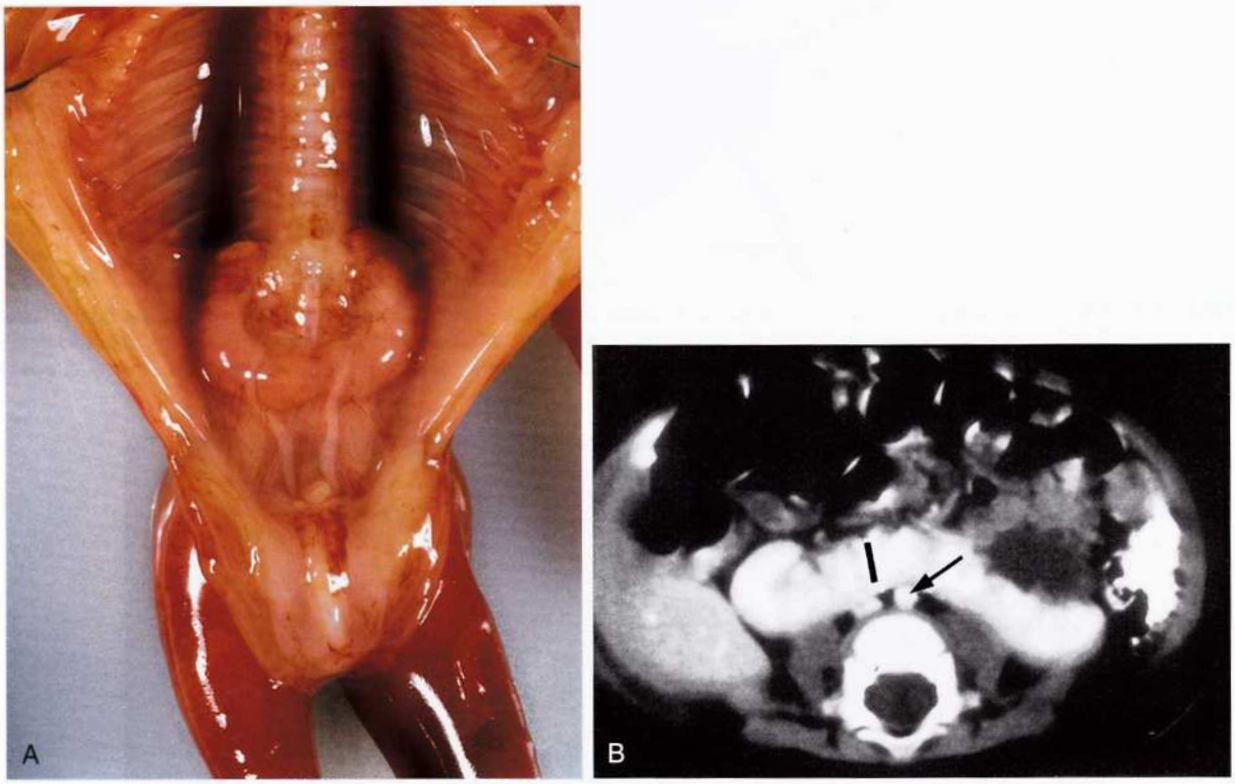

FIGURA 12-16 A, Riñón «en herradura» en la parte inferior del abdomen de un feto de sexo femenino y 13 semanas. B, Tomografía computarizada con contraste del abdomen de un lactante con riñón «en herradura». Se puede observar el istmo (vascular) de tejido renal (línea vertical gruesa) que une los riñones derecho e izquierdo inmediatamente por delante de la aorta *(flecha)* y de la vena cava inferior. (**A**, *Por cortesía del Dr. D.K. Kalousek, Department of Pathology, University of British Columbia, Children's Hospital, Vancouver, Columbia Británica, Canadá;* **B**, *Por cortesía del Dr. Prem S. Sahni, anteriormente en el Department of Radiology, Children's Hospital, Winnipeg, Manitoba, Canadá.*)

© Elsevier. Fotocopiar sin autorización es un delito.

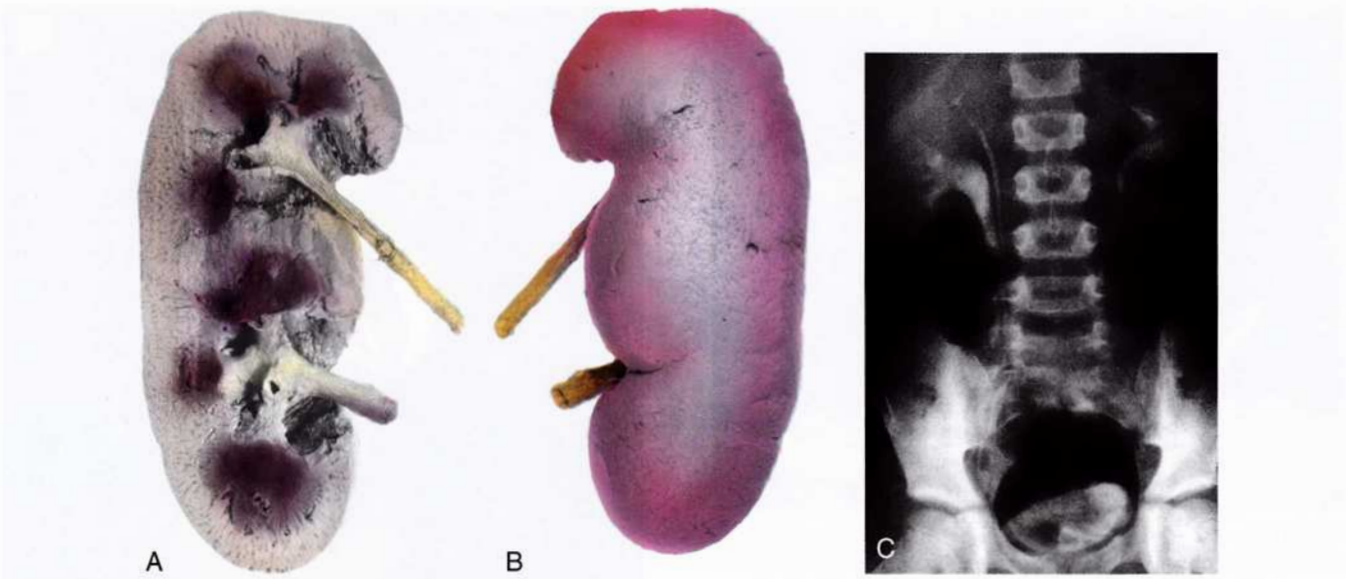

FIGURA 12-17 Un riñón doble con dos uréteres y dos pelvis renales. **A,** Corte longitudinal a través del riñón en el cual se muestran dos pelvis y dos cálices renales. **B,** Superficie anterior del riñón. **C,** Urografía intravenosa donde puede observarse la duplicación del riñón y el uréter derechos en un niño de 10 años. Los extremos distales del uréter derecho están fusionados en el nivel de la primera vértebra sacra. *(Por cortesía del Dr. Prem S. Sahni, anteriormente en el Department of Radiology, Children's Hospital, Winnipeg, Manitoba, Canadá.)*

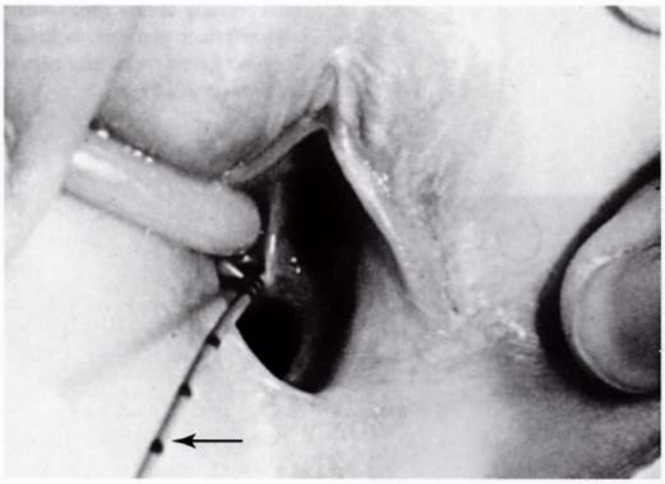

FIGURA 12-18 Uréter ectópico en una niña pequeña. El uréter entra en el vestíbulo de la vagina, en la proximidad del orificio uretral externo. A través del orificio ureteral se ha introducido en el uréter ectópico un catéter uretral fino *(flecha)* con marcas transversales. La niña presentaba un patrón miccional normal y tenía pérdidas constantes de orina. (*Tomada de Behrman RE, Kliegman RM, Arvin AM, eds.:* Nelson textbook of pediatrics, *15.ª ed. Philadelphia, WB Saunders, 1996.*)

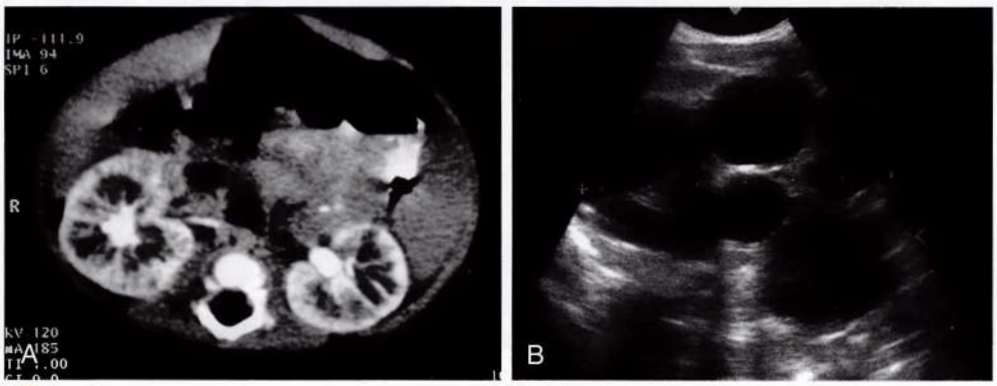

FIGURA 12-19 Enfermedad quística renal. **A,** Tomografía computarizada (TC) con contraste del abdomen de un niño de 5 meses con enfermedad renal poliquística autosómica recesiva. Se puede observar la ectasia (quistes) lineal de los túbulos colectores. **B,** Imágenes ecográficas del riñón izquierdo de un niño de 15 días en las cuales se muestra la existencia de múltiples quistes no comunicantes y la ausencia de tejido renal (riñón displásico multiquístico unilateral). *(Por cortesía del Dr. Prem S. Sahni, anteriormente en el Department of Radiology, Children's Hospital, Winnipeg, Manitoba, Canadá.)*

Desarrollo de la vejiga

Con fines descriptivos, el **seno urogenital** se divide en tres partes (v. fig. 12-20*C*):

- Una **parte vesical** que forma la mayoría de la vejiga y que se continúa con la alantoides.
- Una **parte pélvica** que se convierte en la uretra en el cuello de la vejiga, la parte prostática de la uretra en los fetos de sexo masculino y la uretra completa en los fetos de sexo femenino.
- Una **parte fálica** que crece hacia el tubérculo genital (el primordio del pene o el clítoris; v. figs. 12-20 *C* y 12-37).

La vejiga se desarrolla principalmente a partir de la **parte vesical del seno urogenital** (v. fig. 12-20*C*). Todo el epitelio de la vejiga tiene su origen en el endodermo de la parte vesical del **seno urogenital** o la parte ventral de la cloaca (v. fig. 12-20*C*). Las demás capas de la pared vesical se originan a partir del mesénquima esplácnico adyacente.

Inicialmente, la vejiga se continúa con la **alantoides,** una membrana fetal que se desarrolla a partir del intestino primitivo posterior (v. fig. 12-20*C*). Al poco tiempo, la alantoides se constriñe y se convierte en un cordón fibroso grueso denominado **uraco.** El uraco se extiende desde el vértice de la vejiga hasta el **ombligo** (fig. 12-21, y v. también fig. 12-20*G* y *H*). En el adulto, el uraco está representado por el **ligamento umbilical medial.**

A medida que la vejiga aumenta de tamaño, las partes distales de los **conductos mesonéfricos** se incorporan a su pared dorsal (fig. 12-20*B* a *H*). Estos conductos contribuyen a la formación del tejido conjuntivo del **trígono de la vejiga.** A medida que se absorben los conductos mesonéfricos, los uréteres se abren por separado en la vejiga (v. fig. 12-20*C* a *H*). Debido, en parte, a la tracción que ejercen los riñones en su proceso de ascenso, los orificios de los uréteres se desplazan en dirección superolateral y se abren en dirección oblicua a través de la base de la vejiga (v. fig. 12-20*F*). En los niños, los orificios de los conductos se desplazan hasta quedar muy cerca el uno del otro y se introducen en la parte prostática de la uretra a medida que los extremos caudales de dichos conductos se transforman en los **conductos eyaculadores** (v. fig. 12-33*A*). En las niñas, los extremos distales de los conductos mesonéfricos degeneran (v. fig. 12-33*B*).

En lactantes y niños pequeños, la vejiga se localiza en el abdomen, incluso cuando está vacía. Comienza a introducirse en la pelvis mayor aproximadamente a los 6 años de edad, pero no alcanza la pelvis menor y se convierte en un órgano pélvico hasta después de la pubertad. En el adulto, el **vértice de la vejiga** se continúa con el **ligamento umbilical medial,** que se extiende en dirección posterior a lo largo de la superficie posterior de la pared abdominal anterior.

MALFORMACIONES CONGÉNITAS DEL URACO

En los lactantes puede persistir un resto de la luz del uraco en la parte inferior de esta estructura. En, aproximadamente, el 50% de los casos, la luz muestra continuidad con la cavidad de la vejiga. Los restos del revestimiento epitelial del uraco pueden causar **quistes uracales** (fig. 12-22*A*), que generalmente sólo se detectan en la autopsia, a menos que dichos quistes estén infectados y hayan aumentado de tamaño. El extremo inferior permeable del uraco se puede dilatar y formar un **seno uracal,** que se abre en la vejiga. La luz de la parte superior del uraco también puede mantener la permeabilidad y originar un **seno uracal** que se abre en el ombligo (v. fig. 12-22*B*). Es muy infrecuente que la totalidad del uraco mantenga la permeabilidad, con lo que se forma una **fístula uracal** que se acompaña de la salida de orina a través del orificio umbilical (v. fig. 12-22*C*).

MEGAVEJIGA CONGÉNITA

La **megavejiga (megalovejiga) congénita** es una vejiga patológicamente grande que puede deberse a un trastorno congénito de la yema ureteral y asociarse con dilatación de la pelvis renal. La megavejiga también puede ser secundaria a la existencia de válvulas uretrales posteriores (fig. 12-23). Muchos lactantes fallecen debido a este problema o bien presentan insuficiencia renal durante la primera infancia.

EXTROFIA DE LA VEJIGA

Esta malformación congénita infrecuente se observa en, aproximadamente, 1 de cada 10.000-40.000 recién nacidos. La **extrofia (eversión) de la vejiga** (fig. 12-24) aparece generalmente en recién nacidos de sexo masculino. Esta malformación se caracteriza por la exposición y la protrusión de la superficie mucosa de la pared posterior de la vejiga. El trígono vesical y los orificios ureterales están expuestos y hay un goteo intermitente de orina desde la vejiga con eversión.

La **extrofia de la vejiga** es un problema de deficiencia de la pared abdominal anterior que se debe al cierre incompleto de la parte inferior de la pared en la línea media (v. fig. 12-25). La malformación afecta la pared abdominal y la pared anterior de la vejiga, y se debe a la falta de migración del mesodermo entre el ectodermo y el endodermo de la pared abdominal (v. fig. 12-25*B* y *C*). A consecuencia de ello, no existen las partes inferiores de los músculos rectos y los músculos oblicuos externo e interno, así como el músculo transverso del abdomen, son deficientes.

No hay nada de músculo ni de tejido conjuntivo de la pared abdominal anterior sobre la vejiga. La **rotura de la membrana cloacal** origina una comunicación amplia entre el exterior y la mucosa vesical. La rotura de la membrana mucosa antes de la rotura de la membrana cloacal causa la **extrofia de la cloaca** junto con la exposición de la pared posterior de la vejiga (v. fig. 12-25*F*).

© Elsevier. Fotocopiar sin autorización es un delito.

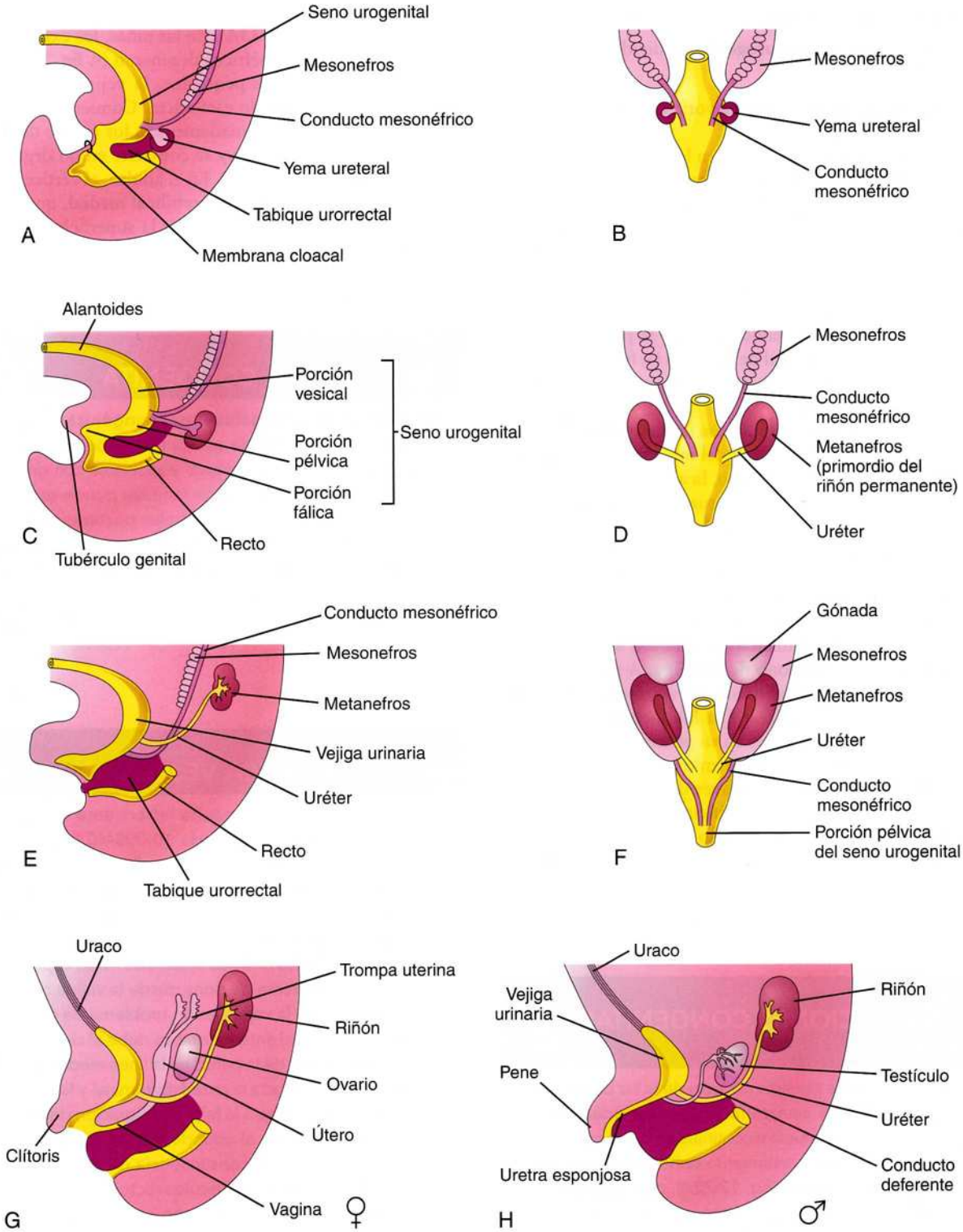

FIGURA 12-20 A, Visión lateral de un embrión de 5 semanas; se muestran la división de la cloaca por el tabique urorrectal y la formación del seno urogenital y el recto. B, D y F, Visiones dorsales que muestran el desarrollo de los riñones y la vejiga y los cambios en la localización de los riñones. C, E, G y H, Visiones laterales. Las fases que se muestran en G y H se alcanzan hacia la semana 12.

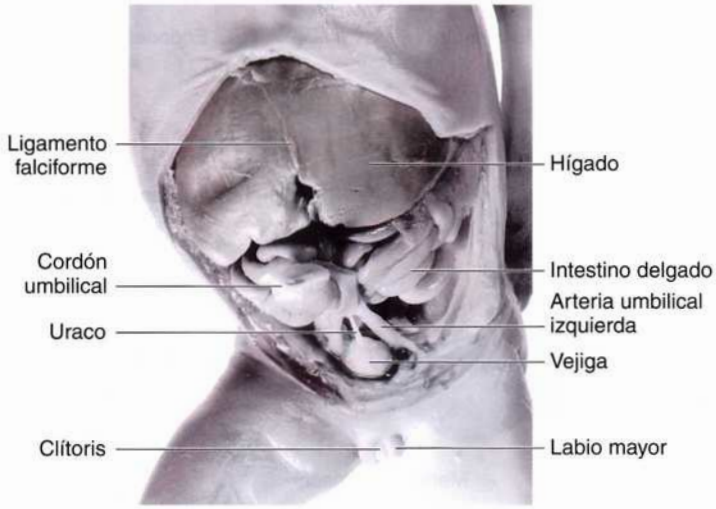

FIGURA 12-21 Disección del abdomen y la pelvis de un feto de 18 semanas y sexo femenino; se muestra la relación entre el uraco, la vejiga y las arterias umbilicales.

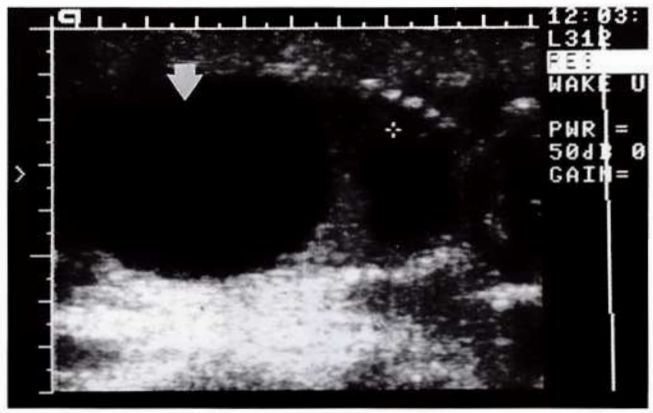

FIGURA 12-23 Ecografía correspondiente a un feto de sexo masculino y 18 semanas con megavejiga (vejiga aumentada de tamaño) causada por la existencia de válvulas uretrales posteriores. La *cruz* se localiza en el cuarto espacio intercostal, que es el nivel hasta donde ha llegado el diafragma elevado por la vejiga fetal muy aumentada de tamaño (*flecha;* color negro = orina). En este caso, el feto sobrevivió debido a la colocación en el interior de la vejiga fetal de un catéter de drenaje «en cola de cerdo», lo que permitió la eliminación de la orina hacia la cavidad amniótica. *(Por cortesía del Dr. C.R. Harman, Department of Obstetrics and Gynecology and Reproductive Health, University of Maryland Medical Centre, Baltimore, MD.)*

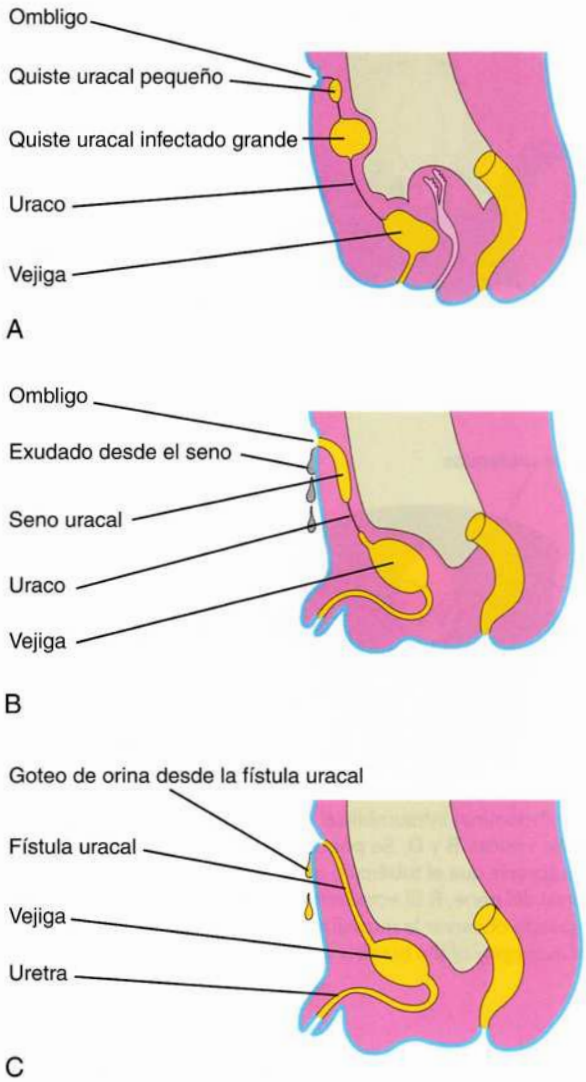

FIGURA 12-22 Anomalías del uraco. **A,** Quistes del uraco; la localización más habitual es el extremo superior del uraco, inmediatamente por debajo del ombligo. **B,** Se muestran dos tipos de seno uracal: uno de ellos se abre en la vejiga y el otro en el ombligo. **C,** Fístula uracal que conecta la vejiga y el ombligo.

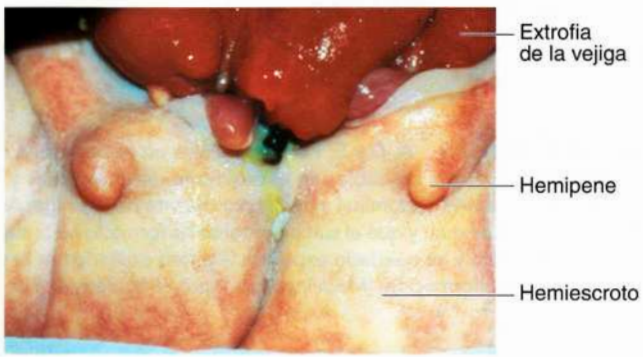

FIGURA 12-24 Extrofia (eversión) de la vejiga y pene bífido en un lactante de sexo masculino. Puede observarse la mucosa vesical rojiza y también que las dos mitades del pene y del escroto están ampliamente separadas. *(Por cortesía del Dr. A.E. Chudley, Section of Genetics and Metabolism, Department of Pediatrics and Child Health, Children's Hospital and University of Manitoba, Winnipeg, Manitoba, Canadá.)*

© Elsevier. Fotocopiar sin autorización es un delito.

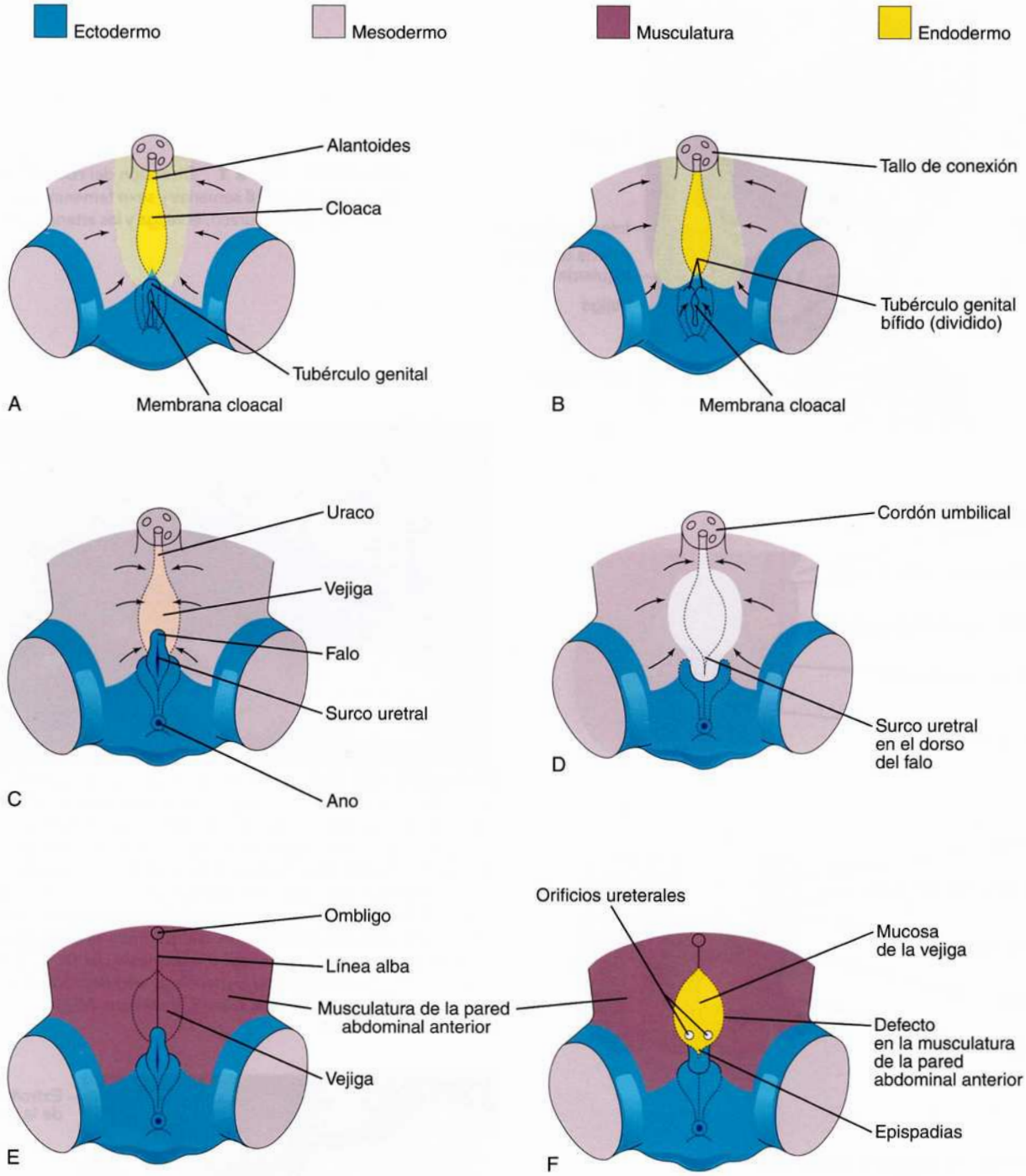

FIGURA 12-25 A, C y E, Fases normales en el desarrollo de la pared abdominal infraumbilical y del pene entre las semanas cuarta y octava. B, D y F, Fases probables en el desarrollo del epispadias y de la extrofia vesical. B y D, Se puede observar que el mesodermo no se extiende hasta la pared abdominal anterior por delante de la vejiga. Asimismo, se aprecia que el tubérculo genital está localizado en una posición más caudal de lo habitual y que el surco uretral se ha formado en la superficie dorsal del pene. F, El ectodermo de superficie y la pared anterior de la vejiga se han roto y ha quedado expuesta la pared posterior de la vejiga. Se puede observar la musculatura de la pared abdominal anterior a cada lado de la malformación. (*Modificada de Patten BM, Barry A: The genesis of exstrophy of the bladder and epispadias.* Am J Anat *90:35, 1952.*)

Desarrollo de la uretra

El epitelio de la mayor parte de la uretra masculina y todo el epitelio de la uretra femenina proceden del endodermo del **seno urogenital** (v. figs. 12-20*E* y *H*, y 12-26). En los fetos de sexo masculino, la parte distal de la uretra localizada en el **glande del pene** procede de un cordón sólido de células ectodérmicas que crece internamente desde la punta del glande y se une al resto de la uretra esponjosa (fig. 12-26*A* a *C*). En consecuencia, el epitelio de la parte terminal de la uretra tiene su origen en el ectodermo de superficie. El tejido conjuntivo y el músculo liso de la uretra en los fetos de ambos sexos proceden del mesénquima esplácnico.

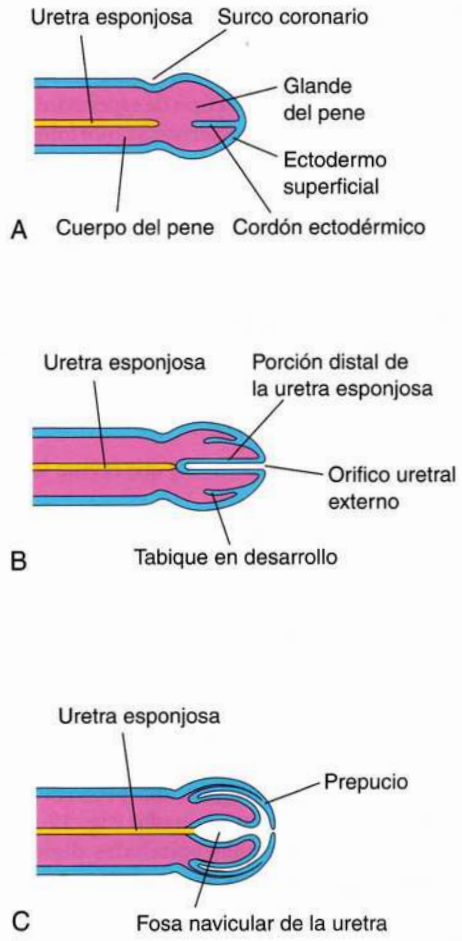

FIGURA 12-26 Cortes longitudinales esquemáticos del pene en desarrollo; se ilustra el desarrollo del prepucio y de la parte distal de la uretra esponjosa. **A,** A las 11 semanas. **B,** A las 12 semanas. **C,** A las 14 semanas. El epitelio de la uretra esponjosa tiene un origen doble; en su mayor parte procede del endodermo de la parte fálica del seno urogenital; la parte distal de la uretra que reviste la fosa navicular procede del ectodermo de superficie.

DESARROLLO DE LAS GLÁNDULAS SUPRARRENALES

11

La corteza y la médula de las **glándulas suprarrenales** (glándulas adrenales) tienen orígenes distintos (fig. 12-27). La **corteza** se desarrolla a partir del mesodermo y la **médula,** a partir de las células de la cresta neural. A lo largo de la sexta semana, la corteza aparece en forma de un grupo de células mesenquimales a cada lado del embrión, entre la raíz del mesenterio dorsal y la gónada en desarrollo (v. fig. 12-29*C*). Las células que constituyen la médula proceden de un ganglio simpático adyacente que deriva de las **células de la cresta neural.**

Inicialmente, las células de la cresta neural forman una masa en el lado medial de la corteza embrionaria (v. fig. 12-27*B*). A medida que la corteza las rodea, estas células se diferencian hacia células secretoras de la médula suprarrenal. Más adelante aparecen células mesenquimales adicionales a partir del mesotelio (una capa única de células aplanadas), las cuales rodean la corteza. Estas células originan la corteza permanente de la glándula suprarrenal (v. fig. 12-27*C*).

Mediante inmunohistoquímica se ha identificado una «zona transicional» localizada entre la corteza permanente y la corteza fetal. Se ha sugerido la posibilidad de que la **zona fasciculada** proceda de esta tercera capa. La **zona glomerulosa** y la zona fasciculada están presentes en el momento del nacimiento, pero la **zona reticular** no puede identificarse hasta el final del tercer año (v. fig. 12-27*H*).

En relación con el peso corporal, las **glándulas suprarrenales** del feto son entre 10 y 20 veces mayores que en una persona adulta y también son más grandes comparadas con los riñones (v. figs. 12-3 y 12-8). Estas glándulas suprarrenales grandes resultan del importante tamaño de la corteza suprarrenal fetal, que produce los **precursores esteroideos** que utiliza la placenta para la **síntesis de estrógenos.** La médula suprarrenal mantiene un tamaño relativamente pequeño hasta el nacimiento.

Las glándulas suprarrenales disminuyen rápidamente de tamaño a medida que la corteza fetal involuciona durante el

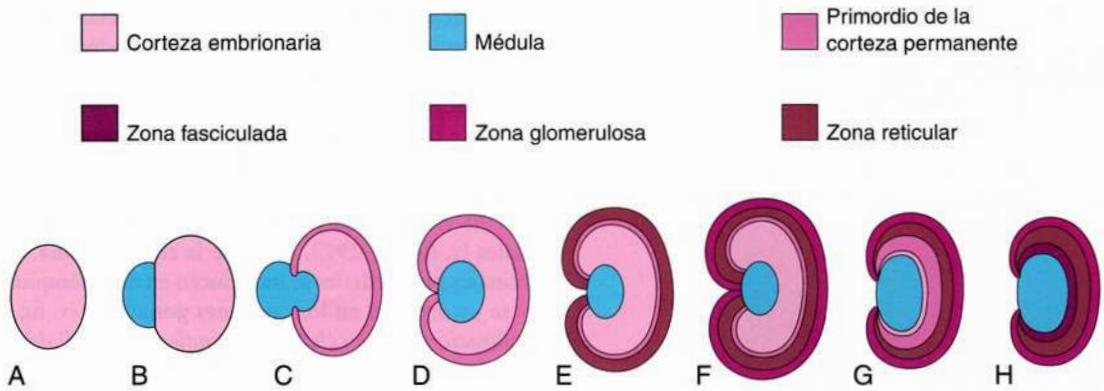

FIGURA 12-27 Representaciones esquemáticas que ilustran el desarrollo de las glándulas suprarrenales. **A,** A las 6 semanas; se muestra el primordio del mesodermo de la corteza fetal. **B,** A las 7 semanas; se muestra la adición de las células de la cresta neural. **C,** A las 8 semanas; se muestran la corteza fetal y la corteza permanente inicial con el comienzo de la encapsulación de la médula. **D** y **E,** Fases posteriores de la encapsulación de la médula por la corteza. **F,** Glándula suprarrenal de un recién nacido; se muestran la corteza fetal y dos zonas de la corteza permanente. **G,** Al año de vida, la corteza fetal ha desaparecido casi por completo. **H,** A los 4 años; se muestran el patrón adulto de las zonas corticales. Se puede observar que la corteza fetal ha desaparecido y que la glándula suprarrenal es mucho más pequeña de lo que era en el momento del nacimiento (**F**).

© Elsevier. Fotocopiar sin autorización es un delito.

primer año de vida (v. fig. 12-27*H*). Las glándulas pierden, aproximadamente, la tercera parte de su peso durante las primeras 2-3 semanas después del nacimiento y no vuelven a recuperar su peso original hasta el final del segundo año.

HIPERPLASIA SUPRARRENAL CONGÉNITA Y SÍNDROME GENITOSUPRARRENAL

El incremento anómalo de las células de la corteza suprarrenal induce una **producción excesiva de andrógenos** durante el período fetal. En los fetos de sexo femenino, este problema causa habitualmente masculinización de los genitales externos (fig. 12-28). Los fetos de sexo masculino afectados presentan genitales externos normales y por ello este síndrome puede llegar a pasar inadvertido durante la primera infancia. Sin embargo, a lo largo de la niñez el exceso de andrógenos estimula en ambos sexos un crecimiento rápido y una maduración esquelética acelerada.

El **síndrome adrenogenital**, asociado a **hiperplasia suprarrenal congénita (HSC)**, se manifiesta de diversas formas que se pueden correlacionar con distintas deficiencias enzimáticas en la **biosíntesis del cortisol**. La HSC es realmente un grupo de **trastornos autosómicos recesivos** que provocan la **virilización** (formación de características masculinas) de los fetos de sexo femenino. La HSC se debe a una mutación genéticamente determinada en el gen de la citocromo P450c21-esteroide 21-hidroxilasa, que condiciona un déficit de enzimas de la corteza suprarrenal necesarias para la biosíntesis de diversas hormonas esteroideas. La reducción de la producción hormonal es la causa de un incremento en la liberación de **corticotropina** por parte de la adenohipófisis, con HSC y producción excesiva de andrógenos. *Mutaciones en el gen DAX1 originan hipoplasia suprarrenal congénita ligada al cromosoma X.*

FIGURA 12-28 Genitales externos de una niña de 6 años; puede observarse el aumento de tamaño del clítoris y la fusión de los labios mayores, que han formado una estructura similar al escroto. La *flecha* indica la abertura del seno urogenital. Esta masculinización extrema es el resultado de una hiperplasia suprarrenal congénita (HSC). *(Por cortesía de la Dra. Heather Dean, Department of Pediatric and Child Health, University of Manitoba, Winnipeg, Manitoba, Canadá.)*

DESARROLLO DEL SISTEMA GENITAL

12

El sexo cromosómico de un embrión queda determinado en el momento de la fecundación por el tipo de espermatozoide (X o Y) que fecunda el ovocito. Las características morfológicas propias de los sexos masculino y femenino no empiezan a desarrollarse hasta la séptima semana. Los sistemas genitales iniciales son similares en los dos sexos, por lo que el período inicial del desarrollo genital se denomina *fase indiferente del desarrollo sexual.*

Desarrollo de las gónadas

12

Las **gónadas (testículos u ovarios)** son los órganos que producen las células sexuales (espermatozoides u ovocitos). Las gónadas tienen tres orígenes (v. fig. 12-29):

- El **mesotelio** (epitelio mesodérmico) que reviste la pared abdominal posterior.
- El **mesénquima subyacente** (tejido conjuntivo embrionario).
- Las **células germinales primordiales** (las células sexuales indiferenciadas iniciales).

Gónadas indiferenciadas

Las fases iniciales del desarrollo gonadal ocurren durante la quinta semana, cuando se desarrolla una zona engrosada de mesotelio en la parte medial del **mesonefros,** primordio del riñón permanente (v. fig. 12-29*A*). La proliferación de este epitelio y del mesénquima subyacente origina una protrusión en el lado medial del mesonefros, la **cresta gonadal** (fig. 12-30). Al poco tiempo aparecen unos cordones epiteliales digitiformes, los **cordones gonadales,** que crecen en el mesénquima subyacente (v. fig. 12-29*D*). En este momento, las **gónadas indiferenciadas** (órganos primordiales antes de la diferenciación) están formadas por una corteza externa y por una médula interna.

En los embriones con la **dotación cromosómica sexual XX,** la corteza de la gónada indiferenciada se diferencia hacia la formación de un ovario y la médula experimenta regresión. En los embriones con la **dotación cromosómica sexual XY,** la médula se diferencia hacia la formación de un testículo, mientras que la corteza involuciona.

Células germinales primordiales

Las **células germinales primordiales** son células sexuales grandes y esféricas que pueden identificarse inicialmente a los 24 días de la fecundación entre las células endodérmicas de la **vesícula umbilical,** cerca de donde se origina la alantoides (v. figs. 12-29*A* y 12-30). Durante el plegamiento del embrión (v. cap. 5, fig. 5-1), la parte dorsal de la vesícula umbilical queda incorporada en el embrión. A medida que se lleva a cabo este proceso, las células germinales primordiales migran a lo largo del mesenterio dorsal del intestino primitivo posterior hasta alcanzar las crestas gonadales (v. fig. 12-29*C*). Durante la sexta semana, las células germinales primordiales se introducen en el mesénquima subyacente y se incorporan en los **cordones gonadales** (v. fig. 12-29*D*). *La migración de las células germinales primordiales está regulada por los genes* Stella, Fragilis *y* BMP-4.

Determinación sexual

La determinación del sexo cromosómico y genético depende de la fecundación del ovocito X por un espermatozoide X o por un espermatozoide Y. Antes de la séptima semana, las gónadas de los dos sexos tienen un aspecto idéntico y se denominan **gónadas indiferenciadas** (v. figs. 12-29*E* y 12-30).

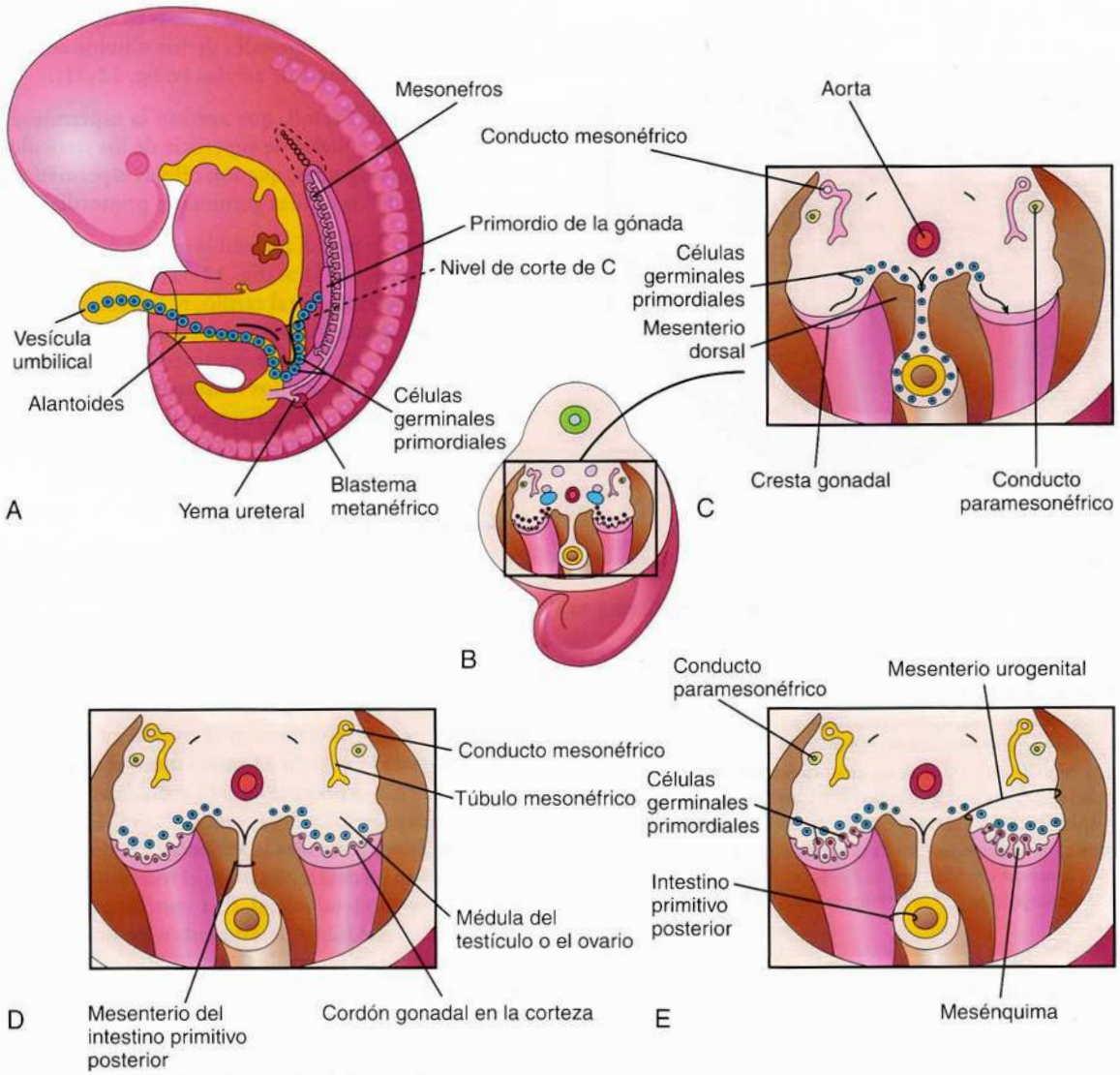

FIGURA 12-29 A, Representación esquemática de un embrión de 5 semanas que ilustra la migración de las células germinales primordiales desde la vesícula umbilical hasta el embrión. B, Esquema tridimensional de la región caudal de un embrión de 5 semanas en el cual se muestran la localización y la extensión de las crestas gonadales. C, Corte transversal que muestra el primordio de las glándulas suprarrenales, las crestas gonadales y la migración de las células germinales primordiales hacia las gónadas en desarrollo. D, Corte transversal de un embrión de 6 semanas donde se observan los cordones gonadales. E, Corte similar en una fase posterior que muestra las gónadas indiferenciadas y los conductos paramesonéfricos.

El desarrollo del fenotipo (características físicas de un individuo) masculino requiere la existencia de un cromosoma Y funcional. El **gen *SRY* (región de la determinación del sexo en el cromosoma Y)**, que codifica un factor determinante de los testículos, se ha localizado en la región del brazo corto del cromosoma Y. El factor determinante de los testículos regulado por el cromosoma Y determina la **diferenciación testicular** (fig. 12-31). Bajo la influencia de este factor organizador, los **cordones gonadales** se diferencian hacia la formación de los **cordones seminíferos** (primordios de los **túbulos seminíferos**). *El Sry activa a los activadores específicos de testículo de Sox9. Dos redes reguladoras génicas impiden a continuación el desarrollo de los ovarios (Wnt4, Foxl2, Fst y Rspo1) y potencian a la vez el desarrollo de los testículos (Fgf9, Amh y Dhh).* La ausencia del cromosoma Y condiciona la formación de un ovario.

Para que se desarrolle el fenotipo femenino se necesita de dos cromosomas X. Diversos genes y regiones del cromosoma X desempeñan funciones especiales en la determinación sexual. En consecuencia, el tipo de complejo cromosómico sexual establecido en el momento de la fecundación del ovocito determina el tipo de gónada que se diferencia a partir de la gónada indiferenciada. El tipo de gónada determina después el tipo de diferenciación sexual que se produce en los conductos genitales y en los genitales externos.

La **testosterona**, producida por los testículos fetales, la **dihidrotestosterona** (un metabolito de la testosterona) y la **hormona antimülleriana** (AMH) determinan la diferenciación sexual masculina normal, que se inicia durante la séptima semana. El **desarrollo ovárico** se inicia, aproximadamente, en la semana 12. *La diferenciación sexual femenina primaria no depende de las hormonas;* ocurre, incluso, en ausencia de los ovarios.

Desarrollo de los testículos

El factor determinante de los testículos origina la condensación y la extensión de los **cordones seminíferos** hacia la médula de la

© Elsevier. Fotocopiar sin autorización es un delito.

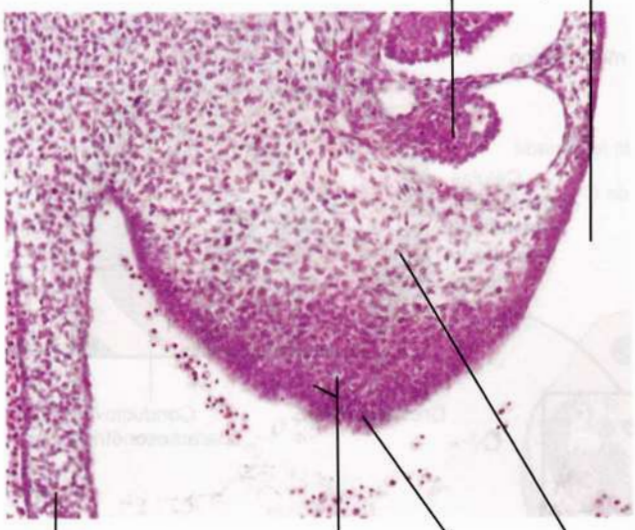

FIGURA 12-30 Microfotografía de un corte transversal del abdomen de un embrión de, aproximadamente, 40 días; se muestra la cresta gonadal que se desarrollará en el futuro, bien como un testículo, bien como un ovario, según el sexo cromosómico del embrión. La mayor parte de la gónada en desarrollo está formada por mesénquima derivado del epitelio celómico de la cresta gonadal. Las células grandes y redondeadas que se localizan en la gónada son células germinales primordiales. (*Tomada de Moore KL, Persaud TVN, Shiota K:* Color atlas of clinical embryology, *2.ª ed. Philadelphia, WB Saunders, 2000.*)

gónada indiferenciada, donde se ramifican y anastomosan para formar la **red testicular,** una trama de canales (v. fig. 12-31). La conexión de los **cordones seminíferos** con el epitelio de superficie desaparece cuando se desarrolla una cápsula fibrosa gruesa, la **túnica albugínea.** El desarrollo de la densa túnica albugínea es el rasgo distintivo del desarrollo testicular. De manera gradual, el testículo, que está aumentando de tamaño, se separa del mesonefros en degeneración y queda suspendido por su propio mesenterio, el **mesorquio.**

Los cordones seminíferos se transforman en los túbulos seminíferos, los **túbulos rectos** y la **red testicular** (v. fig. 12-31). Los **túbulos seminíferos** están separados por el mesénquima que origina las **células intersticiales** (células de Leydig). Hacia la octava semana, estas células comienzan a segregar hormonas androgénicas, **testosterona** y **androstenediona,** que inducen la diferenciación masculina de los conductos mesonéfricos y de los genitales externos.

La **producción de testosterona** está estimulada por la **gonadotropina coriónica humana,** que alcanza sus concentraciones máximas durante el período comprendido entre las semanas octava y decimosegunda. Además de la testosterona, los testículos fetales producen una hormona glucoproteica, la **AMH** o sustancia inhibidora mülleriana (MIS). Las **células sustentaculares** (células de Sertoli) producen la AMH y dicha producción se prolonga hasta la pubertad, durante la cual se reducen las concentraciones de esta hormona. *La AMH suprime el desarrollo de los conductos paramesonéfricos,* que forman el útero y las trompas uterinas.

Los túbulos seminíferos no muestran una luz en su interior hasta la pubertad. Las paredes de los túbulos seminíferos están formadas por dos tipos de células (v. fig. 12-31):

- Las **células de Sertoli,** que apoyan la espermiogénesis y que proceden del epitelio de superficie de los testículos.
- Las **espermatogonias,** que son células espermáticas primitivas derivadas de las células germinales primordiales.

Las células de Sertoli forman la mayor parte del epitelio seminífero en el testículo fetal (fig. 12-32*A*, y v. también fig. 12-31). Durante el desarrollo fetal tardío, el epitelio de superficie de los testículos se aplana y forma el **mesotelio (una capa de células)** en la superficie externa de los testículos. La **red testicular** se continúa con 15-20 **túbulos mesonéfricos** que se convierten en los **conductillos eferentes.** Estos conductillos están conectados con el conducto mesonéfrico, que se convierte en el **conducto del epidídimo** (fig. 12-33*A*, y v. también fig. 12-31).

Desarrollo de los ovarios

En los embriones de sexo femenino, el desarrollo gonadal se produce de manera lenta (v. fig. 12-32). Los cromosomas XX presentan genes para el desarrollo ovárico y también hay un gen autosómico que al parecer desempeña una función en la organogénesis ovárica. El ovario no puede identificarse histológicamente hasta más o menos la semana 10. Los **cordones gonadales** no son notorios en el ovario en desarrollo, pero se extienden hacia la médula y forman una **red ovárica** rudimentaria (v. fig. 12-31). Normalmente, esta red de canales y los cordones gonadales degeneran y desaparecen (v. fig. 12-31).

Los **cordones corticales** se extienden desde el epitelio de superficie del ovario en desarrollo hasta el mesénquima subyacente a lo largo del período fetal inicial. Este epitelio procede del mesotelio peritoneal. A medida que aumentan de tamaño los cordones corticales, las **células germinales primitivas** quedan incorporadas en su interior (v. fig. 12-31). Aproximadamente a las 16 semanas, estos cordones comienzan a fragmentarse y aparecen grupos celulares aislados **(folículos primitivos);** cada uno de éstos contiene una **ovogonia (célula germinal primitiva).** Los folículos están rodeados por una capa única de **células foliculares** aplanadas que proceden del epitelio de superficie (v. fig. 12-31). Durante la vida fetal, las ovogonias muestran mitosis activas y esto da lugar a los folículos primordiales (v. fig. 12-32*B*).

Después del nacimiento no se forman ovogonias. A pesar de que muchas ovogonias degeneran antes del nacimiento, los aproximadamente 2 millones que permanecen aumentan de tamaño y se convierten en **ovocitos primarios.** Después del nacimiento, el epitelio de superficie del ovario se aplana y forma una capa única de células que se continúa con el mesotelio peritoneal en el **hilio ovárico,** por donde entran y salen los vasos y los nervios. El epitelio de superficie se separa de los folículos en la corteza al interponerse una cápsula fibrosa fina, la **túnica albugínea.** A medida que el ovario se separa del mesonefros en regresión, queda suspendido por un mesenterio, el **mesoovario** (v. fig. 12-31).

Desarrollo de los conductos genitales

Durante las semanas quinta y sexta, el sistema genital permanece en un estado indiferenciado, estando presentes dos pares de conductos genitales. Los **conductos mesonéfricos** (conductos de Wolff) desempeñan una función importante en el desarrollo del sistema reproductor masculino (v. fig. 12-33*A*) mientras

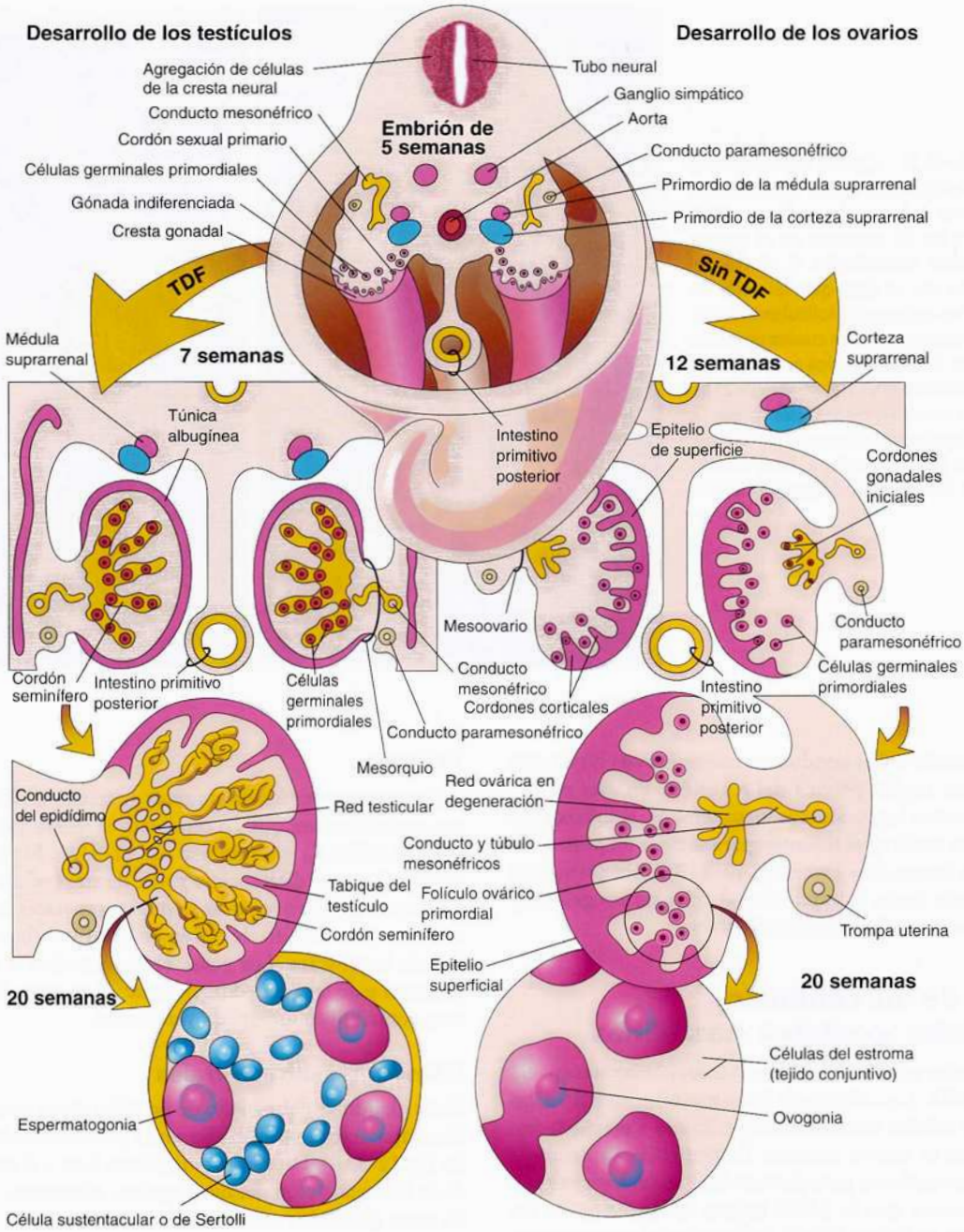

FIGURA 12-31 Ilustraciones esquemáticas en las cuales se muestra la diferenciación de las gónadas indiferenciadas en un embrión de 5 semanas *(parte superior)* con formación de ovarios o testículos. La parte izquierda del esquema ilustra el desarrollo de los testículos debido a los efectos del factor determinante de los testículos (TDF) localizado en el cromosoma Y. Se puede observar que los cordones gonadales se convierten en los cordones seminíferos, que son los primordios de los túbulos seminíferos. Las partes de los cordones gonadales que se introducen en la médula de los testículos forman la red testicular. En el corte del testículo, en la parte inferior izquierda, se puede observar que hay dos tipos de células: las espermatogonias, derivadas de las células germinales primordiales, y las células sustentaculares o de Sertoli, que derivan del mesénquima. El lado derecho muestra el desarrollo de los ovarios en ausencia de TDF. Los cordones corticales se han extendido desde el epitelio de superficie de las gónadas y en su interior se han introducido las células germinales primordiales. Son los primordios de las ovogonias. Las células foliculares proceden del epitelio de superficie del ovario.

que los **conductos paramesonéfricos** (conductos müllerianos) desempeñan una función importante en el desarrollo del sistema reproductor femenino.

Los conductos paramesonéfricos se desarrollan lateralmente respecto de las gónadas y de los conductos mesonéfricos (v. fig. 12-31), a cada lado, a partir de invaginaciones longitudinales del mesotelio en las caras laterales del mesonefros (riñones primitivos). Los bordes de estos surcos se aproximan entre sí y se fusionan para formar los conductos paramesonéfricos (fig. 12-34*A*, y v. también fig. 12-29*C* y *E*). Los extremos craneales de estos conductos se abren hacia la cavidad peritoneal (v. fig. 12-33*B* y *C*). Caudalmente, los conductos paramesonéfricos

© Elsevier. Fotocopiar sin autorización es un delito.

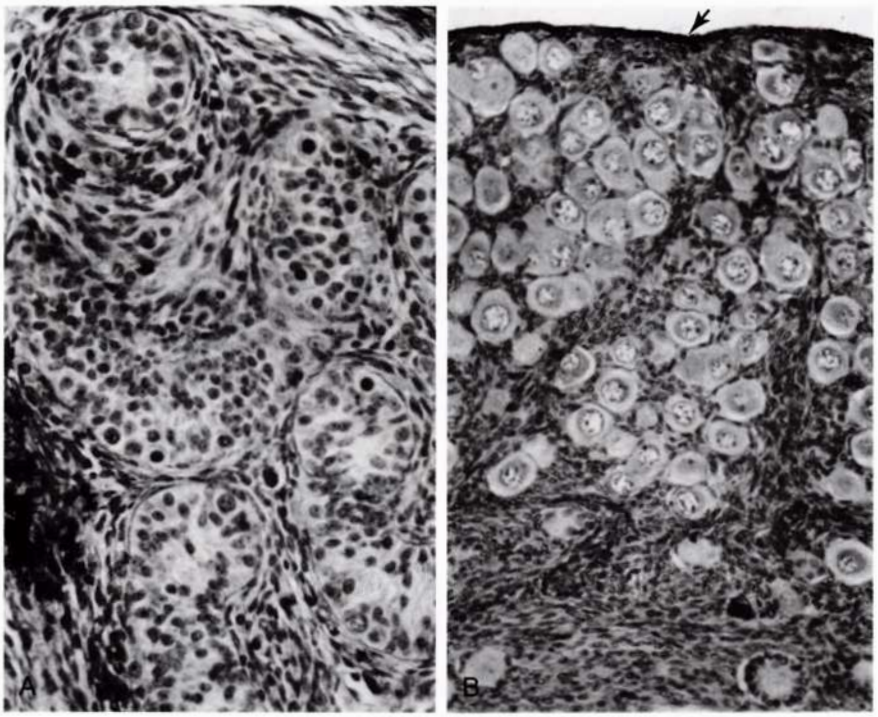

FIGURA 12-32 Cortes transversales en las gónadas de fetos humanos. A, Corte del testículo de un feto de sexo masculino nacido prematuramente a las 21 semanas en el que se muestran los túbulos seminíferos. B, Corte del ovario de una niña de 14 días que falleció. Se pueden observar los numerosos folículos existentes en la corteza, cada uno de los cuales contiene un ovocito primario. La *flecha* indica el epitelio de superficie relativamente fino del ovario (×275). (*Reproducido con permiso de van Wagenen G, Simpson ME:* Embryology of the ovary and testis: *Homo sapiens* and *Macaca mulatta, New Haven, CT, Yale University Press, 1965. Copyright © Yale University Press.*)

discurren en paralelo a los conductos mesonéfricos hasta que alcanzan la futura región pélvica del embrión. En este punto, cruzan ventralmente a los conductos mesonéfricos, se aproximan entre sí en el plano medio y se fusionan para formar un **primordio uterovaginal** con forma de «Y» (v. fig. 12-34*B*). Esta estructura tubular se proyecta hacia la pared dorsal del seno urogenital y produce una elevación, el **tubérculo del seno.**

Desarrollo de los conductos y las glándulas genitales masculinos

Los testículos fetales producen **hormonas masculinizantes** (p. ej., testosterona) y **MIS.** Las células de Sertoli producen MIS a las 6-7 semanas. Las células intersticiales comienzan a producir testosterona durante la octava semana. *La testosterona estimula los conductos mesonéfricos para formar los conductos genitales masculinos*, mientras que la AMH induce la regresión de los conductos paramesonéfricos. Bajo la influencia de la testosterona producida por los testículos fetales durante la octava semana, la parte proximal de cada conducto mesonéfrico se enrolla para formar el **epidídimo** (v. fig. 12-33*A*). A medida que degenera el mesonefros, persisten algunos túbulos mesonéfricos y se transforman en los **conductillos eferentes.** Estos conductillos se abren en el **conducto del epidídimo.** Distalmente al epidídimo, el conducto mesonéfrico adquiere una gruesa capa de músculo liso y se convierte en el **conducto deferente** (v. fig. 12-33*A*).

Glándulas seminales

En el extremo caudal de cada conducto mesonéfrico aparecen evaginaciones laterales que se convierten en las **glándulas seminales** (vesículas), las cuales producen una secreción que constituye la mayor parte del líquido del eyaculado y nutre los espermatozoides (v. fig. 12-33*A*). La parte del conducto mesonéfrico que queda entre el conducto de esta glándula y la uretra se convierte en el **conducto eyaculador.**

Próstata

En la parte prostática de la uretra aparecen múltiples evaginaciones endodérmicas que crecen hacia el mesénquima circundante (fig. 12-35*A* a *C*, y v. también fig. 12-33*A*). El epitelio glandular de la próstata se diferencia a partir de estas células endodérmicas y el mesénquima asociado se diferencia hacia la formación del **estroma** (entramado de tejido conjuntivo) denso y el músculo liso de la próstata. *Los genes Hox controlan el desarrollo de la próstata y de las vesículas seminales.* Las secreciones de la próstata contribuyen al **semen** (eyaculado).

Glándulas bulbouretrales

Estas glándulas del tamaño de un guisante se desarrollan a partir de evaginaciones bilaterales en la parte esponjosa de la uretra (v. fig. 12-33*A*). Las fibras musculares lisas y el estroma proceden de la diferenciación del mesénquima adyacente. Las secreciones de estas glándulas contribuyen al semen.

Desarrollo de los conductos y las glándulas genitales femeninos

Los **conductos mesonéfricos** de los embriones femeninos experimentan regresión debido a la ausencia de testosterona; solamente quedan unos pocos restos carentes de función (v. fig. 12-33*B* y *C*, tabla 12-1). Los **conductos paramesonéfricos** se desarrollan debido a la ausencia de MIS. *El desarrollo sexual femenino durante el período fetal no depende de la existencia de los ovarios o de diversas hormonas.* Más adelante, los **estrógenos** producidos por los ovarios maternos y por la placenta estimulan el desarrollo de las trompas uterinas, el útero y la parte superior de la vagina.

Los **conductos paramesonéfricos** forman la mayor parte del aparato genital femenino. Las trompas uterinas se desarrollan a partir de las partes craneales no fusionadas de estos conductos (v. fig. 12-33*B* y *C*, y 12-34). Las porciones caudales fusionadas de

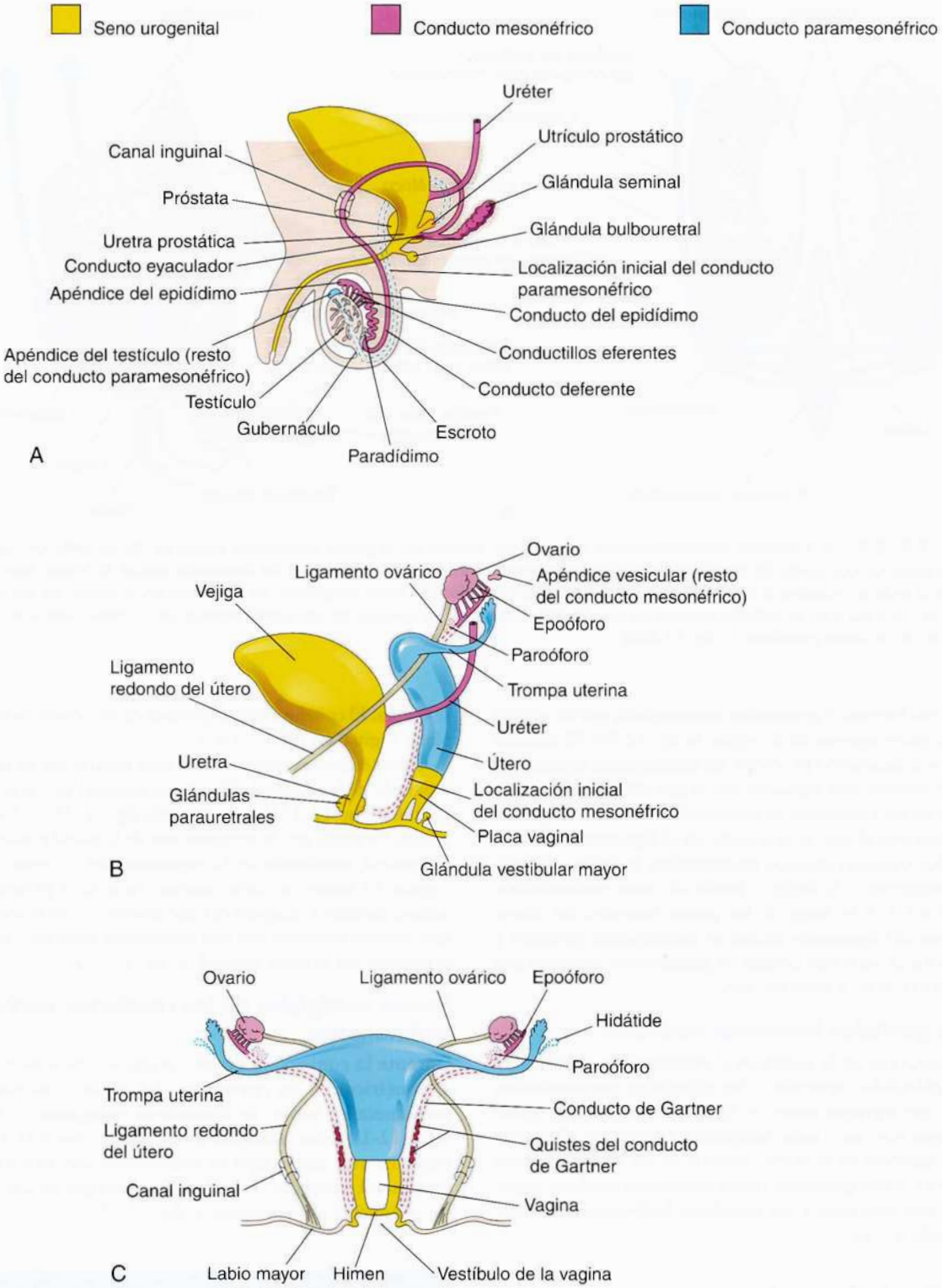

FIGURA 12-33 Representaciones esquemáticas que ilustran el desarrollo de los sistemas reproductores masculino y femenino a partir de los conductos genitales y del seno urogenital. También se muestran las estructuras vestigiales. **A**, Sistema reproductor en un recién nacido de sexo masculino. **B**, Sistema reproductor femenino en un feto de 12 semanas. **C**, Sistema reproductor en un recién nacido de sexo femenino.

© Elsevier. Fotocopiar sin autorización es un delito.

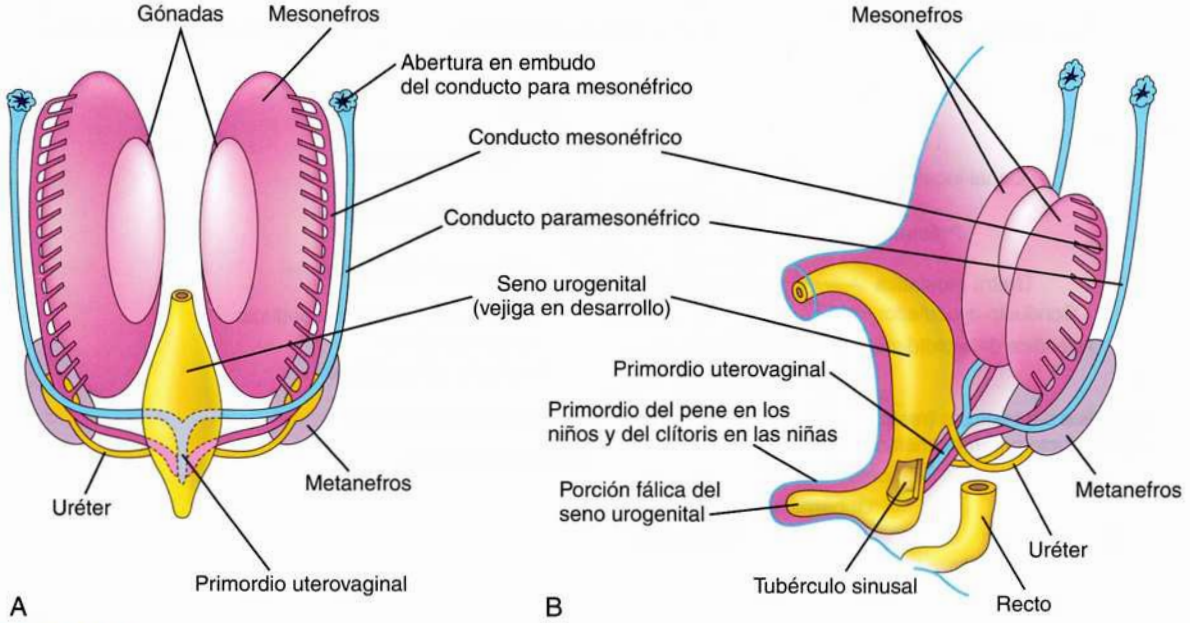

FIGURA 12-34 A, Esquema correspondiente a una visión ventral de la pared abdominal posterior de un embrión de 7 semanas; pueden observarse los dos pares de conductos genitales presentes durante la fase indiferente del desarrollo sexual. B, Visión lateral de un feto de 9 semanas donde se muestra el tubérculo sinusal en la pared posterior del seno urogenital. Se convierte en el himen en los fetos de sexo femenino (v. fig. 12-33*C*) y en el colículo seminal en los de sexo masculino. El colículo es una parte elevada de la cresta uretral localizada en la pared posterior de la uretra prostática (v. fig. 12-33*A*).

estos conductos forman el **primordio uterovaginal,** que da origen al **útero** y a la parte superior de la **vagina** (v. fig. 12-34). El estroma endometrial y el miometrio proceden del mesénquima esplácnico. *El desarrollo uterino está regulado por el gen HOXA10.*

La fusión de los conductos paramesonéfricos también genera un pliegue peritoneal que se convierte en el **ligamento ancho** y que define dos compartimentos peritoneales: la **bolsa o fondo de saco rectouterino** y la **bolsa o fondo de saco vesicouterino** (fig. 12-36*A* a *D*). A lo largo de las partes laterales del útero, entre las capas del ligamento ancho, el mesénquima prolifera y se diferencia hacia un tejido celular (el **parametrio**) formado por tejido conjuntivo laxo y músculo liso.

Glándulas genitales femeninas auxiliares

Varias evaginaciones de la uretra en el mesénquima circundante forman las **glándulas uretrales** y las **glándulas parauretrales,** bilaterales y que segregan moco (v. fig. 12-33*B*). Otras evaginaciones que aparecen en el **seno urogenital** forman las **glándulas vestibulares mayores** en el tercio inferior de los labios mayores (v. fig. 12-34*B*). Estas glándulas tubuloalveolares también segregan moco y son análogas a las glándulas bulbouretrales masculinas (v. tabla 12-1).

Desarrollo de la vagina

12

La pared fibromuscular de la vagina se desarrolla a partir del mesénquima circundante. El contacto del **primordio uterovaginal** con el seno urogenital, formándose el **tubérculo sinusal** (v. fig. 12-34*B*), induce la formación de evaginaciones endodérmicas bilaterales, los **bulbos senovaginales** (v. fig. 12-36*A*). Estas estructuras se extienden desde el seno urogenital hasta el extremo caudal del primordio uterovaginal. Los bulbos senovaginales forman una **placa vaginal** (v. fig. 12-33*B*). Más adelante, las células centrales de esta placa son eliminadas y se forma así la **luz de la vagina.** El epitelio vaginal procede de las células periféricas de la placa vaginal (v. fig. 12-33*C*).

Hasta etapas avanzadas de la vida fetal, la luz de la vagina está separada de la cavidad del seno urogenital por una membrana, el **himen** (fig. 12-37*H*, y v. también fig. 12-33*C*). Esta membrana está formada por la invaginación de la pared posterior del seno urogenital, resultando en la expansión del extremo caudal de la vagina. El himen se suele romper durante el **período perinatal** (antes, durante y después del nacimiento) y permanece como un fino pliegue formado por una **membrana mucosa** y localizado en el interior del orificio vaginal (v. fig. 12-37*H*).

Restos vestigiales de los conductos genitales embrionarios

Durante la conversión de los conductos mesonéfricos y paramesonéfricos en las estructuras del adulto, una parte de éstos permanece en forma de **estructuras vestigiales** (v. fig. 12-33 y tabla 12-1). Estos vestigios no se suelen observar a menos que experimenten algún tipo de transformación patológica (p. ej., quistes del conducto de Gartner, que surgen de los vestigios de los conductos mesonéfricos; v. fig. 12-33*C*).

RESTOS DEL CONDUCTO MESONÉFRICO EN LOS LACTANTES DE SEXO MASCULINO

El extremo craneal del conducto mesonéfrico puede persistir en forma de un **apéndice del epidídimo,** que generalmente está unido a la cabeza del epidídimo (v. fig. 12-33*A*). Caudalmente a los conductillos eferentes pueden persistir algunos túbulos mesonéfricos en forma de una estructura de tamaño pequeño, el **paradídimo.**

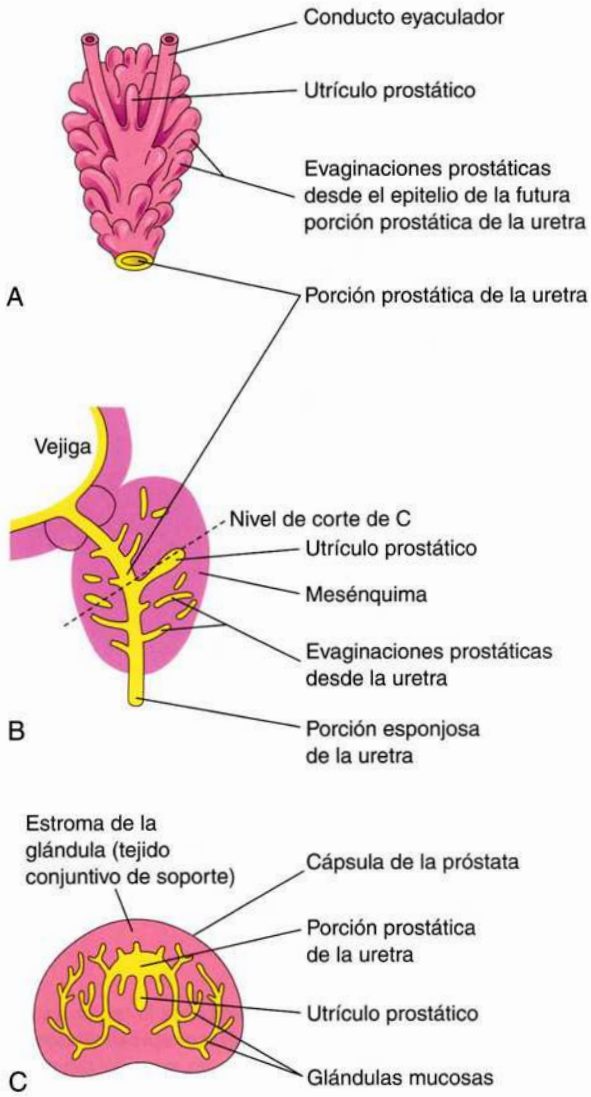

FIGURA 12-35 A, Visión dorsal de la próstata en desarrollo en un feto de 11 semanas. B, Esquema correspondiente a un corte sagital de la uretra y la próstata en desarrollo, que muestra numerosas evaginaciones endodérmicas en la uretra prostática. También se muestra el utrículo prostático vestigial. C, Corte de la próstata (16 semanas) en el nivel mostrado en B.

RESTOS DEL CONDUCTO MESONÉFRICO EN LOS LACTANTES DE SEXO FEMENINO

El extremo craneal del conducto mesonéfrico puede persistir en forma de un **apéndice vesicular** (v. fig. 12-33*B*). Unos pocos túbulos ciegos y un conducto, el **epoóforo** pueden permanecer en el **mesoovario,** entre el ovario y la trompa uterina (v. fig. 12-33*B* y *C*). En la proximidad del útero pueden persistir algunos túbulos rudimentarios, el **paroóforo** (v. fig. 12-33*B*). Partes del conducto mesonéfrico, correspondientes al conducto deferente y al conducto eyaculador en los lactantes de sexo masculino, pueden persistir en forma de **quistes del conducto de Gartner** entre las capas del ligamento ancho a lo largo de la pared lateral del útero y en la pared de la vagina (v. fig. 12-33*C*).

RESTOS DEL CONDUCTO PARAMESONÉFRICO EN LOS LACTANTES DE SEXO MASCULINO

El extremo craneal del **conducto paramesonéfrico** puede persistir en forma de un **apéndice testicular** vesicular que permanece unido al polo superior del testículo (v. fig. 12-33*A*). El **utrículo prostático** es una pequeña estructura sacular que se origina a partir del conducto paramesonéfrico y que se abre en la uretra prostática. El revestimiento del utrículo prostático procede del epitelio del seno urogenital. En el interior de este epitelio se han detectado células endocrinas que contienen enolasa específica de neuronas y serotonina. El **colículo seminal** es una pequeña elevación en la pared posterior de la uretra prostática y representa el derivado adulto del tubérculo sinusal (v. fig. 12-34*B*).

RESTOS DEL CONDUCTO PARAMESONÉFRICO EN LOS LACTANTES DE SEXO FEMENINO

Parte del extremo craneal del conducto paramesonéfrico que no contribuye al infundíbulo de la trompa uterina puede persistir en forma de un **apéndice vesicular** (v. fig. 12-33*C*), denominado **hidátide** (de Morgagni).

DESARROLLO DE LOS GENITALES EXTERNOS

12

Hasta la séptima semana, los genitales externos son similares en los dos sexos (v. fig. 12-37*A* y *B*). Los caracteres sexuales comienzan a distinguirse durante la novena semana, pero los genitales externos no están completamente diferenciados hasta la semana 12. Al inicio de la cuarta semana, la proliferación del mesénquima produce un **tubérculo genital** (primordio del pene o del clítoris) en los dos sexos, en el extremo craneal de la **membrana cloacal** (v. fig. 12-37*A*). *Al parecer, el ectodermo de la cloaca es el origen de la señal de inicio para la formación de las estructuras genitales, en la cual está implicada la expresión de Fgf8.*

Al poco tiempo se desarrollan a cada lado de la membrana cloacal las **tumefacciones labioescrotales** y los **pliegues urogenitales.** El tubérculo genital aumenta de longitud y forma el **falo primitivo** (pene o clítoris). La **membrana urogenital** se localiza en el suelo de una hendidura media, el **surco uretral,** que está limitada por los **pliegues uretrales** (v. fig. 12-37*A* a *D*). En los fetos femeninos, la uretra y la vagina se abren en una cavidad común denominada **vestíbulo de la vagina** (v. fig. 12-37*H*).

Desarrollo de los genitales externos masculinos

La masculinización de los genitales externos indiferenciados está provocada por la **testosterona** que producen las células intersticiales de los testículos fetales (v. fig. 12-37*C*, *E* y *G*). A medida que el **falo primitivo** aumenta de tamaño y longitud para

© Elsevier. Fotocopiar sin autorización es un delito.

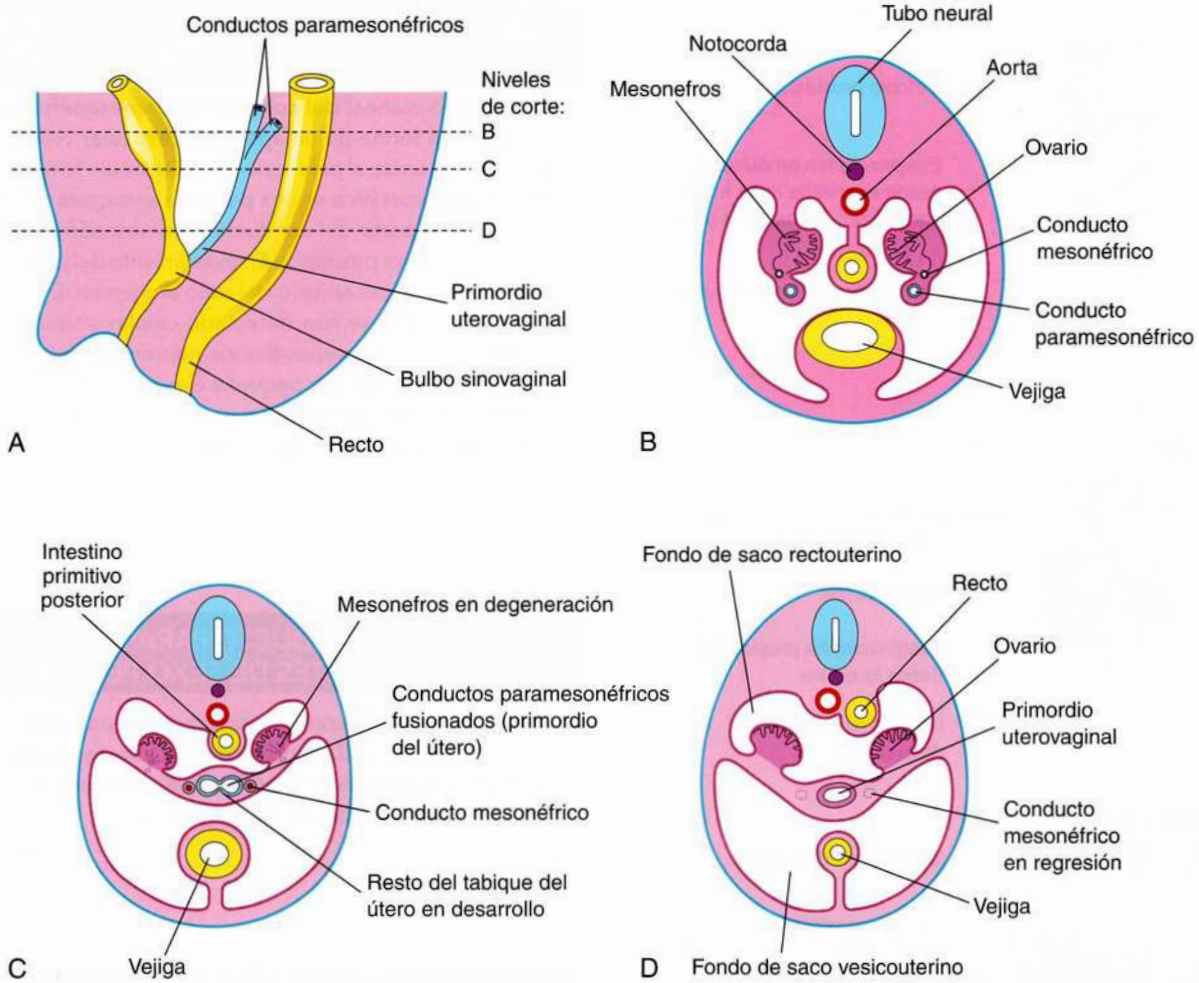

FIGURA 12-36 Desarrollo inicial de los ovarios y el útero. **A,** Representación esquemática de un corte sagital de la región caudal de un embrión de 8 semanas y de sexo femenino. **B,** Corte transversal en el que se observan los conductos paramesonéfricos aproximándose entre sí. **C,** Corte similar en un nivel más caudal en el que se ilustra la fusión de los conductos paramesonéfricos. Se muestra un resto del tabique en el útero en desarrollo que separa los conductos paramesonéfricos. **D,** Corte similar en el que se representan el primordio uterovaginal, el ligamento ancho y las bolsas o fondos de saco de la cavidad pélvica. Se puede observar la regresión de los conductos mesonéfricos.

formar el **pene,** los pliegues uretrales forman las paredes laterales del **surco uretral** en la superficie ventral del pene (fig. 12-38*A* y *B*, y v. también fig. 12-37*C*). Este surco está revestido por una proliferación de células endodérmicas, la **placa uretral** (v. fig. 12-37*C*), que se extiende desde la porción fálica del seno urogenital. Los **pliegues uretrales** se fusionan entre sí a lo largo de la superficie ventral del pene y forman la **uretra esponjosa** (v. figs. 12-37*E y G* y 12-38C_1 y C_3). El ectodermo de superficie se fusiona en el plano medio del pene, forma el **rafe del pene** y, además, deja incluida la uretra esponjosa en el interior del pene (v. fig. 12-37*G*).

En el extremo del **glande del pene,** una invaginación del ectodermo forma un **cordón ectodérmico** celular que crece hacia la raíz del pene hasta alcanzar la uretra esponjosa (v. figs. 12-26*A* y 12-38*C*). A medida que este cordón se canaliza, su luz se une a la uretra esponjosa formada previamente y de este modo se completa la parte terminal de la uretra y el **orificio uretral externo** se desplaza hasta el extremo del glande del pene (v. figs. 12-26*B* y *C*, y fig. 12-37*G*). *Los genes HOX, FGF y Shh regulan el desarrollo del pene.*

Durante la semana 12 aparece una invaginación circular en el ectodermo de la periferia del glande del pene (v. fig. 12-26*B*). Cuando esta invaginación se desestructura, forma el **prepucio,** un pliegue de piel que desempeña una función de cobertura (v. fig. 12-26*C*). Los **cuerpos cavernosos** (una de dos columnas de tejido eréctil) y el **cuerpo esponjoso** (columna medial de tejido eréctil entre los dos cuerpos cavernosos) del pene se desarrollan a partir del mesénquima en el falo. Las **tumefacciones labioescrotales** se aproximan entre sí y se fusionan para formar el **escroto** (v. fig. 12-37*A*, *E* y *G*). La línea de fusión de estos pliegues es claramente visible en forma del **rafe escrotal** (v. figs. 12-37*G* y 12-38*C*).

Desarrollo de los genitales externos femeninos

En el feto femenino, el **primordio del falo** se convierte gradualmente en el clítoris (v. figs. 12-20*G*, 12-37*B* a *D*, *F* y *H*, y 12-38*B*). El clítoris es una estructura todavía relativamente grande a las 18 semanas (v. fig. 12-21). Los **pliegues uretrales** no se fusionan, excepto en su parte posterior, en la cual se unen

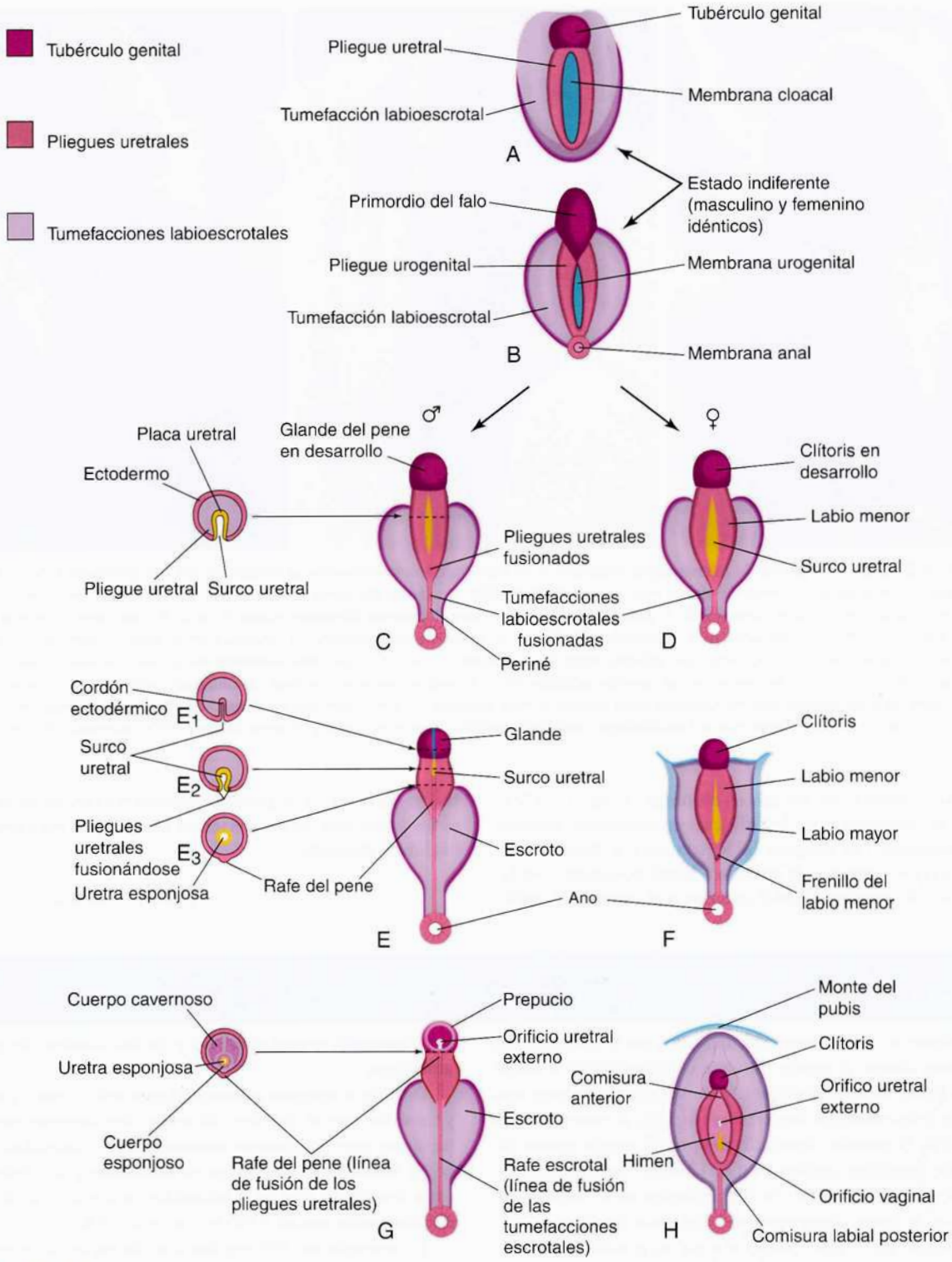

FIGURA 12-37 Desarrollo de los genitales externos. A y B, Esquemas que ilustran la aparición de los genitales durante la fase indiferente (semanas cuarta a séptima). C, E y G, Fases en el desarrollo de los genitales externos masculinos a las semanas 9, 11 y 12, respectivamente. En la parte izquierda aparecen cortes transversales esquemáticos del pene en desarrollo, que ilustran la formación de la uretra esponjosa. D, F y H, Fases en el desarrollo de los genitales externos a las semanas 9, 11 y 12, respectivamente. El monte del pubis es una almohadilla de tejido adiposo situada sobre la sínfisis del pubis.

© Elsevier. Fotocopiar sin autorización es un delito.

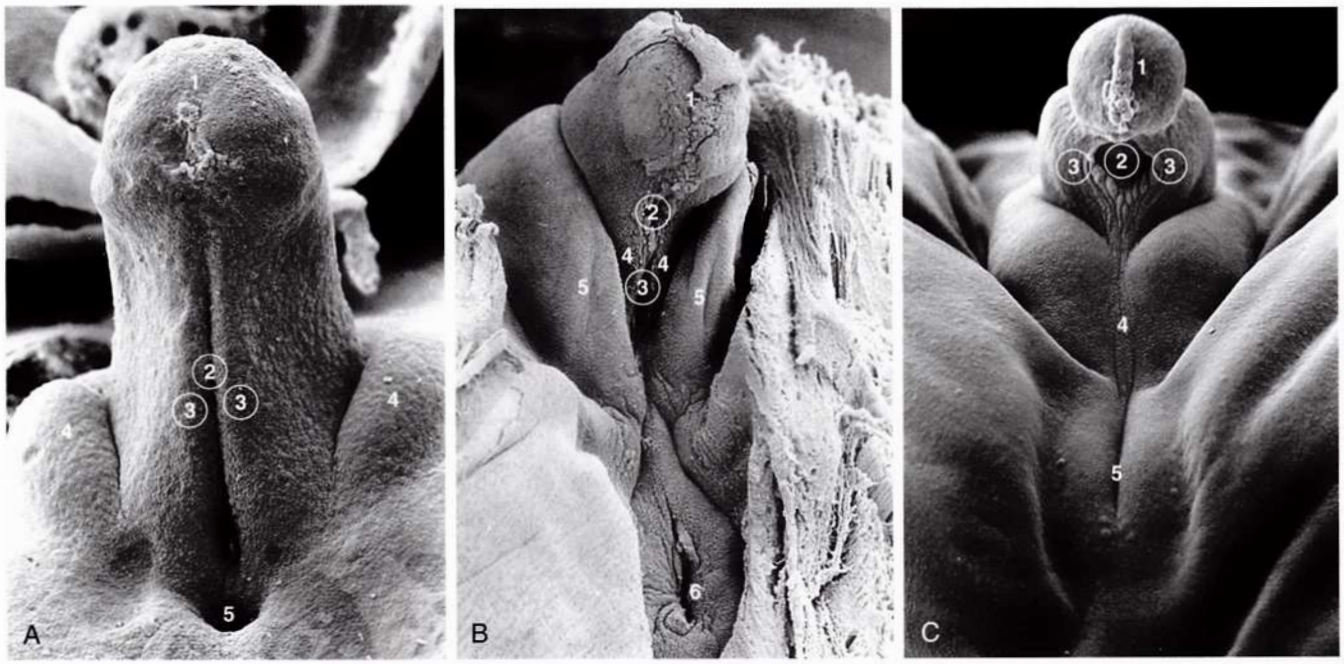

FIGURA 12-38 Imágenes de microscopia electrónica de barrido correspondientes al desarrollo de los genitales externos. **A**, Periné durante la fase indiferente en un embrión de 17 mm y 7 semanas (×100). 1, glande del pene en desarrollo con el cordón ectodérmico; 2, surco uretral en continuidad con el seno urogenital; 3, pliegues uretrales; 4, tumefacciones labioescrotales; 5, ano. **B**, Genitales externos en un feto de sexo femenino, 7,2 cm y 10 semanas (×5). 1, glande del clítoris; 2, orificio uretral externo; 3, abertura en el seno urogenital; 4, pliegue uretral (primordio del labio menor); 5, tumefacción labioescrotal (labio mayor); 6, ano. **C**, Genitales externos en un feto de sexo masculino, 5,5 cm y 10 semanas (×40). 1, glande del pene con el cordón ectodérmico; 2, restos del surco uretral; 3, pliegues uretrales en proceso de cierre; 4, tumefacciones labioescrotales que se fusionan para formar el rafe escrotal; 5, ano. (*Tomada de Hinrichsen KV: Embryologische Grundlagen. En: Sohn C, Holzgreve W, eds.:* Ultraschall in Gynäkologie und Geburtshilfe. *New York, Georg Thieme Verlag, 1995, reproducido con permiso.*)

para formar el **frenillo de los labios menores** (v. fig. 12-37*F*). Las partes no fusionadas de los pliegues urogenitales forman los **labios menores.** Los pliegues labioescrotales se fusionan en la parte posterior y generan la **comisura labial posterior,** y en la parte anterior, la **comisura labial anterior** y el **monte del pubis** (v. fig. 12-37*H*). Los pliegues labioescrotales en su mayoría no se fusionan, pero se convierten en dos grandes pliegues cutáneos, los **labios mayores.**

(El texto continúa en la pág. 276)

DETERMINACIÓN DEL SEXO FETAL

La *visualización de los genitales externos en la ecografía* es importante desde el punto de vista clínico debido a varias razones. Entre ellas puede citarse la detección de los fetos con riesgo de enfermedades importantes ligadas al cromosoma X (fig. 12-39). El estudio detallado del periné puede poner de manifiesto **genitales ambiguos** (fig. 12-40*B*). La confirmación ecográfica de la existencia de los testículos en el interior del escroto es la única determinación del sexo fetal con 100% de precisión, pero esta detección no es posible hasta las 22-36 semanas de vida intrauterina. La posición del feto impide una visualización adecuada del **periné** (área entre los muslos) en el 30% de los casos.

Cuando la diferenciación sexual es normal, el aspecto de los genitales externos e internos es congruente con la **dotación cromosómica sexual.** Los errores en la determinación y la diferenciación sexuales provocan grados diversos de estados sexuales intermedios. Los avances efectuados en los métodos de genética molecular han permitido un conocimiento mayor del desarrollo sexual anómalo y de los cuadros de **genitales ambiguos.**

Debido al estigma psicosocial asociado a estos problemas y también con el objetivo de tratar clínicamente mejor a los lactantes con dotaciones cromosómicas o gónadas atípicas, se ha introducido una nueva nomenclatura para definir todos estos trastornos que en la actualidad se denominan **trastornos del desarrollo sexual (TDS)** (v. Lee et al., 2006).

El concepto de **TDS** implica una discrepancia entre la morfología de las gónadas (testículos/ovarios) y el aspecto de los genitales externos. Los estados intersexuales se clasifican en función de las características histológicas de las gónadas:

- **TDS ovotesticular:** se observan tejidos ovárico y testicular en la misma gónada o en la gónada contralateral.
- TDS con dotación cromosómica 46,XX: **existen ovarios.**
- TDS con dotación cromosómica 46,XY: **existe tejido testicular.**

DETERMINACIÓN DEL SEXO FETAL *(cont.)*

TDS ovotesticular (estado intersexual gonadal verdadero)
Las personas con **TDS ovotesticular,** un estado intersexual infrecuente, suelen presentar **núcleos con positividad de cromatina** (cromatina sexual en las células obtenidas en el frotis de la cavidad oral). Aproximadamente, en el 70% de los casos hay un complemento cromosómico 46,XX mientras que en alrededor del 20% el complemento cromosómico es un **mosaico** (presencia de dos o más líneas celulares) 46,XX/46,XY, y en el 10% restante el complemento cromosómico es 46,XY. Las causas del TDS ovotesticular no han sido bien definidas.

La mayoría de estos pacientes presentan tejido testicular y tejido ovárico, y un **ovotestículo** (gónada en la cual existen ambos componentes, testicular y ovárico). Estos tejidos no suelen ser funcionales. El ovotestículo se forma cuando se desarrollan la médula y la corteza de las gónadas indiferenciadas. El TDS ovotesticular se debe a un error en la determinación sexual. El fenotipo puede ser masculino o femenino, pero los genitales externos siempre son ambiguos.

TDS con complemento cromosómico 46,XX
Las personas con este estado intersexual muestran núcleos con positividad para la cromatina sexual y un complemento cromosómico 46,XX. Esta anomalía se debe a la exposición del feto femenino a una **cantidad excesiva de andrógenos,** con virilización de los genitales externos (aumento de tamaño del clítoris y fusión de los labios; v. figs. 12-28 y 12-40). Una causa frecuente del TDS con complemento cromosómico 46,XX es la **HSC** (hiperplasia suprarrenal congénita). No hay ninguna alteración ovárica, pero la producción excesiva de andrógenos por parte de las glándulas suprarrenales fetales origina grados diversos de masculinización de los genitales externos. Habitualmente se observan **hipertrofia del clítoris,** fusión parcial de los labios mayores y persistencia del seno urogenital (v. fig. 12-40).

En casos infrecuentes, la masculinización puede ser muy intensa, hasta el punto de que la uretra esté incluida completamente en el clítoris. La administración de andrógenos a la madre durante las fases iniciales del embarazo puede causar anomalías similares en los genitales externos fetales. La mayoría de los casos se deben al uso de ciertos progestágenos para tratar cuadros de amenaza de aborto. Los **tumores virilizantes maternos** también pueden causar virilización de los fetos de sexo femenino.

TDS con complemento cromosómico 46,XY
Las personas con este estado intersexual **no presentan cromatina X nuclear** (ausencia de cromatina sexual) y poseen un complemento cromosómico 46,XY. Los genitales externos muestran características variables, así como también los genitales internos, en función del grado de desarrollo de los conductos paramesonéfricos.

Estas anomalías se deben a la producción insuficiente de testosterona y de MIS por los testículos fetales. El desarrollo testicular en estos fetos va desde el nivel rudimentario hasta la normalidad. Los defectos genéticos en la síntesis enzimática de la testosterona por parte de los testículos fetales y de las células intersticiales son causa de TDS con complemento cromosómico 46,XY a través de la virilización inadecuada del feto de sexo masculino.

FIGURA 12-39 Imagen de ecografía correspondiente a un feto de sexo masculino y 33 semanas; se muestran los genitales externos normales. Se puede observar el pene *(flecha)* y el escroto *(E)*. También se aprecia que los testículos están en el interior del escroto. *(Por cortesía del Dr. G.J. Reid, Department of Obstetrics, Gynecology and Reproductive Sciences, University of Manitoba, Women's Hospital, Winnipeg, Manitoba, Canadá.)*

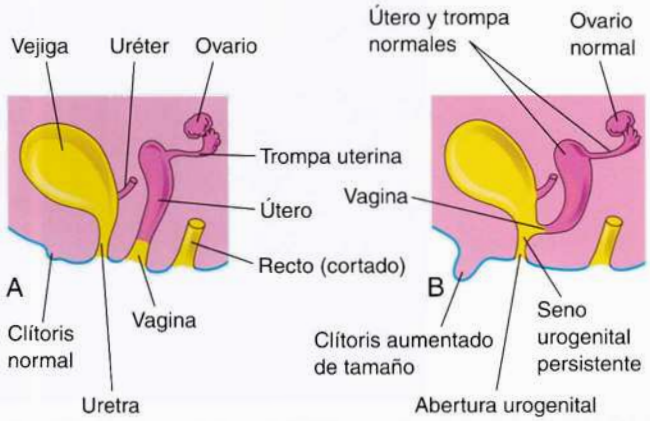

FIGURA 12-40 Visiones laterales esquemáticas del sistema urogenital femenino. **A,** Normal. **B,** Feto de sexo femenino con TDS 46,XX secundario a hiperplasia suprarrenal congénita (HSC). Se pueden observar el clítoris aumentado de tamaño y el seno urogenital persistente por efecto de los andrógenos que producen las glándulas suprarrenales hiperplásicas.

© Elsevier. Fotocopiar sin autorización es un delito.

SÍNDROME DE INSENSIBILIDAD A LOS ANDRÓGENOS

Las personas con síndrome de insensibilidad a los andrógenos (SIA), un problema denominado previamente **síndrome de feminización testicular** y que se observa en 1 de cada 20.000 recién nacidos vivos, muestran un **fenotipo femenino normal** a pesar de la existencia de testículos y de un complemento cromosómico 46,XY (fig. 12-41). Los **genitales externos son femeninos,** pero la vagina suele finalizar en un fondo de saco ciego y el útero y las trompas uterinas son inexistentes o rudimentarios. Durante la pubertad se produce el desarrollo normal de las mamas y de los caracteres sexuales femeninos, pero no se produce la menstruación.

Los testículos se suelen localizar en el abdomen o en los conductos inguinales, aunque también en los labios mayores. La falta de masculinización de estos pacientes se debe a la resistencia al efecto de la testosterona a nivel celular en el tubérculo genital y en los pliegues labioescrotal y uretral (v. fig. 12-37*A, B, D, F* y *H*).

Los pacientes con **SIA parcial** muestran rasgos de masculinización en el momento del nacimiento, como genitales externos ambiguos, y pueden presentar un clítoris grande. La vagina finaliza de forma ciega y no hay útero. Los testículos se localizan en los conductos inguinales o en los *labios mayores.* Suele haber mutaciones puntuales en la secuencia que codifica el **receptor androgénico.** Por regla general, los testículos se extirpan quirúrgicamente tan pronto como se descubren ya que en cerca de la tercera parte de estos individuos se desarrollan tumores testiculares malignos hacia los 50 años de edad. El SIA se transmite de manera recesiva ligado al cromosoma X; se ha localizado el gen que codifica el receptor androgénico.

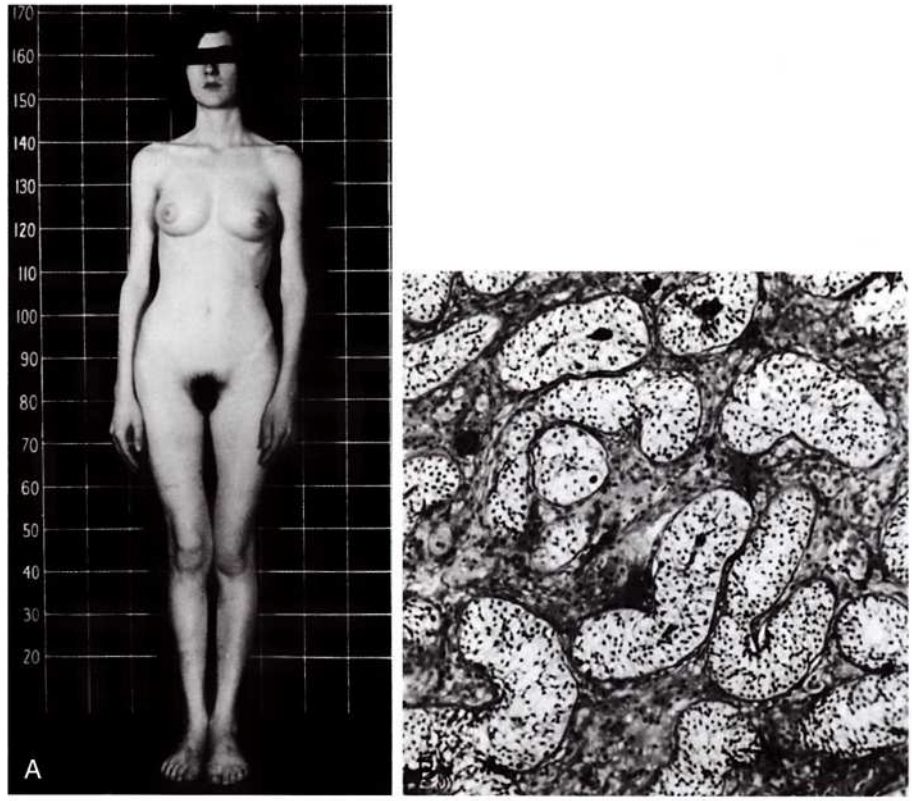

FIGURA 12-41 A, Fotografía de una mujer de 17 años con síndrome de insensibilidad a los andrógenos (SIA). Los genitales externos son femeninos, pero el cariotipo era 46,XY y había testículos en la región inguinal. B, Microfotografía de un corte histológico obtenido en un testículo extirpado de la región inguinal de esta mujer; se muestran los túbulos seminíferos revestidos por células de Sertoli. No se observan células germinales y las células intersticiales son hipoplásicas. (*Tomada de Jones HW, Scott WW:* Hermaphroditism, Genital anomalies and related endocrine disorders, *Baltimore, Williams & Wilkins, 1958. Por cortesía de Williams & Wilkins.*)

DISGENESIA GONADAL MIXTA

Las personas que sufren este trastorno infrecuente presentan generalmente un complemento cromosómico 46,XY con un testículo en uno de los lados y una gónada indiferenciada en el otro lado. Los genitales internos son femeninos, pero en ocasiones existen derivados de los conductos mesonéfricos (p. ej., un apéndice del epidídimo; v. fig. 12-33*A*). Los genitales externos van desde los femeninos completamente normales hasta los masculinos completamente normales, con un espectro de características intermedias. En la pubertad no se producen el desarrollo mamario ni la menstruación, pero son frecuentes los grados variables de virilización (características masculinas).

HIPOSPADIAS

El hipospadias es la malformación congénita más frecuente del pene. Hay cuatro tipos principales:

- Hipospadias glanular, el tipo más frecuente.
- Hipospadias del pene.
- Hipospadias penoescrotal.
- Hipospadias perineal.

En 1 de cada 125 lactantes de sexo masculino, el **orificio uretral externo** se localiza en la superficie ventral del glande del pene (**hipospadias glanular**) o en la superficie ventral del cuerpo del pene (**hipospadias del pene**). En general, el pene muestra un desarrollo insuficiente y una incurvación ventral (fig. 12-42).

El hipospadias glanular y el hipospadias del pene constituyen, aproximadamente, el 80% de los casos. En el **hipospadias penoescrotal**, el orificio de la uretra se localiza en la unión entre el pene y el escroto. En el **hipospadias perineal**, los pliegues labioescrotales no se fusionan (v. figs. 12-37 y 12-38) y el orificio uretral externo se localiza entre las mitades no fusionadas del escroto. Dado que en este tipo severo de hipospadias los genitales externos son ambiguos, a las personas con hipospadias perineal y criptorquidia (testículos no descendidos) se les diagnostica en ocasiones erróneamente como cuadros de TDS con complemento cromosómico 46,XY.

El hipospadias se debe a la producción insuficiente de andrógenos por parte de los testículos fetales, a la alteración de los receptores hormonales de los andrógenos o a ambas causas. Lo más probable es que en su etiología estén implicados factores genómicos y ambientales. Se ha sugerido que la expresión de los genes relacionados con la testosterona está alterada. Estos efectos originan la falta de canalización del cordón ectodérmico en el glande del pene, la falta de fusión de los pliegues uretrales o ambos problemas; en consecuencia, la uretra esponjosa tiene un desarrollo incompleto.

FIGURA 12-42 Hipospadias glanular en un lactante. El orificio uretral externo se localiza en la superficie ventral del glande del pene *(flecha). (Por cortesía del Dr. A.E. Chudley, Section of Genetics and Metabolism, Department of Pediatrics and Child Health, University of Manitoba, Children's Hospital, Winnipeg, Manitoba, Canadá.)*

EPISPADIAS

En 1 de cada 30.000 lactantes de sexo masculino la uretra se abre en la superficie dorsal del pene; cuando el pene está flácido, su superficie dorsal se dirige hacia delante. A pesar de que el epispadias puede aparecer como una entidad única, a menudo se asocia a **extrofia de la vejiga** (v. figs. 12-24 y 12-25*F*). El epispadias puede deberse a *alteraciones en las interacciones ectodermo-mesénquima* durante el desarrollo del tubérculo genital (v. fig. 12-37*A*). En consecuencia, el tubérculo genital se desarrolla en una zona más dorsal que en el embrión normal. Así, cuando se rompe la **membrana urogenital**, el seno urogenital se abre en la superficie dorsal del pene (v. fig. 12-37*B* y *C*). La orina sale a través de la raíz del pene malformado, que se localiza en la bolsa perineal superficial.

AGENESIA DE LOS GENITALES EXTERNOS

La ausencia congénita del pene o el clítoris es un trastorno extraordinariamente infrecuente (fig. 12-43). La falta de desarrollo del **tubérculo genital** (v. fig. 12-37*A* y *B*) puede deberse a interacciones anómalas entre el ectodermo y el mesénquima durante la séptima semana. La uretra se abre generalmente en el periné, cerca del ano.

© Elsevier. Fotocopiar sin autorización es un delito.

FIGURA 12-43 Periné de un lactante con agenesia de los genitales externos. No existen los genitales externos. *(Por cortesía del Dr. A.E. Chudley, Section of Genetics and Metabolism, Department of Pediatrics and Child Health, Children's Hospital and University of Manitoba, Winnipeg, Manitoba, Canadá.)*

PENE BÍFIDO Y PENE DOBLE

Estos defectos son infrecuentes. El **pene bífido** se suele asociar a **extrofia de la vejiga** (v. fig. 12-24). También puede estar asociado a alteraciones del aparato urinario y a ano imperforado. El pene doble **(difalo)** aparece cuando se desarrollan dos tubérculos genitales; en todo el mundo se han publicado menos de 100 casos.

MICROPENE

En este trastorno, el pene es tan pequeño que casi queda oculto por el tejido adiposo suprapúbico. El **micropene** se debe a insuficiencia testicular fetal y se asocia frecuentemente a hipopituitarismo (disminución de la actividad del lóbulo anterior de la hipófisis).

MALFORMACIONES DE LAS TROMPAS UTERINAS, EL ÚTERO Y LA VAGINA

Los defectos de las trompas uterinas son infrecuentes y solamente se han publicado unos pocos casos. Entre ellos cabe citar los quistes de hidátides de Morgagni, los orificios (aberturas) accesorios, la ausencia completa o segmentaria de las trompas, la duplicación de una trompa uterina, la inexistencia de la capa muscular y la falta de canalización de las trompas. Los diversos tipos de duplicación uterina y de anomalías vaginales se deben a que el desarrollo del primordio uterovaginal se detiene durante la octava semana (fig. 12-44) a consecuencia de:

- El desarrollo incompleto de un conducto paramesonéfrico.
- La falta de desarrollo de diversas partes de uno o ambos conductos paramesonéfricos.
- La fusión incompleta de los conductos paramesonéfricos.
- La canalización incompleta de la placa vaginal en el proceso de formación de la vagina.

El **útero doble** (útero didelfo) se debe a la falta de fusión de las partes inferiores de los conductos paramesonéfricos. Se puede asociar a vagina doble o única (v. fig. 12-44*B* a *D*). En algunos casos, el útero presenta un aspecto externo normal, pero está dividido internamente por un tabique fino (v. fig. 12-44*F*). Si la duplicación afecta únicamente la parte superior del cuerpo del útero, el trastorno se denomina **útero bicorne** (fig. 12-45, y v. también fig. 12-44*D* y *E*).

Cuando se retrasa el crecimiento de un conducto paramesonéfrico y no se fusiona con el segundo conducto, aparece un **útero bicorne con un cuerno rudimentario** (v. fig. 12-44*E*). El cuerno rudimentario quizá no esté comunicado con la cavidad del útero. Aparece un **útero unicorne** cuando no se desarrolla uno de los conductos paramesonéfricos; el resultado es un útero que solamente presenta una trompa uterina (v. fig. 12-44*G*). En muchos casos, estas mujeres son fértiles, pero pueden mostrar un aumento en la incidencia de parto prematuro o de aborto recurrente.

Ausencia de la vagina y el útero

La ausencia de la vagina se observa en, aproximadamente, 1 de cada 5.000 recién nacidas vivas. Se debe al hecho de que no se desarrollan los **bulbos senovaginales** ni la placa vaginal (v. figs. 12-33*B* y 12-36*A*). Cuando no existe la vagina, tampoco suele existir el útero ya que el útero en desarrollo (primordio uterovaginal) genera la formación de los bulbos senovaginales que se fusionan para formar la placa vaginal.

Otras anomalías vaginales

La falta de canalización de la placa vaginal da lugar a **atresia** (bloqueo) de la vagina. Se observa un **tabique vaginal transversal** en, aproximadamente, 1 de cada 80.000 mujeres. En general, el tabique se localiza en la zona de unión entre los tercios medio y superior de la vagina. La falta de perforación del extremo inferior de la placa vaginal causa **himen imperforado**, la anomalía más frecuente del aparato reproductor femenino que da lugar a obstrucción. Las variaciones en el aspecto del himen son frecuentes (fig. 12-46). El orificio vaginal tiene un diámetro que puede ser muy pequeño o grande, y en algunos casos hay más de un orificio.

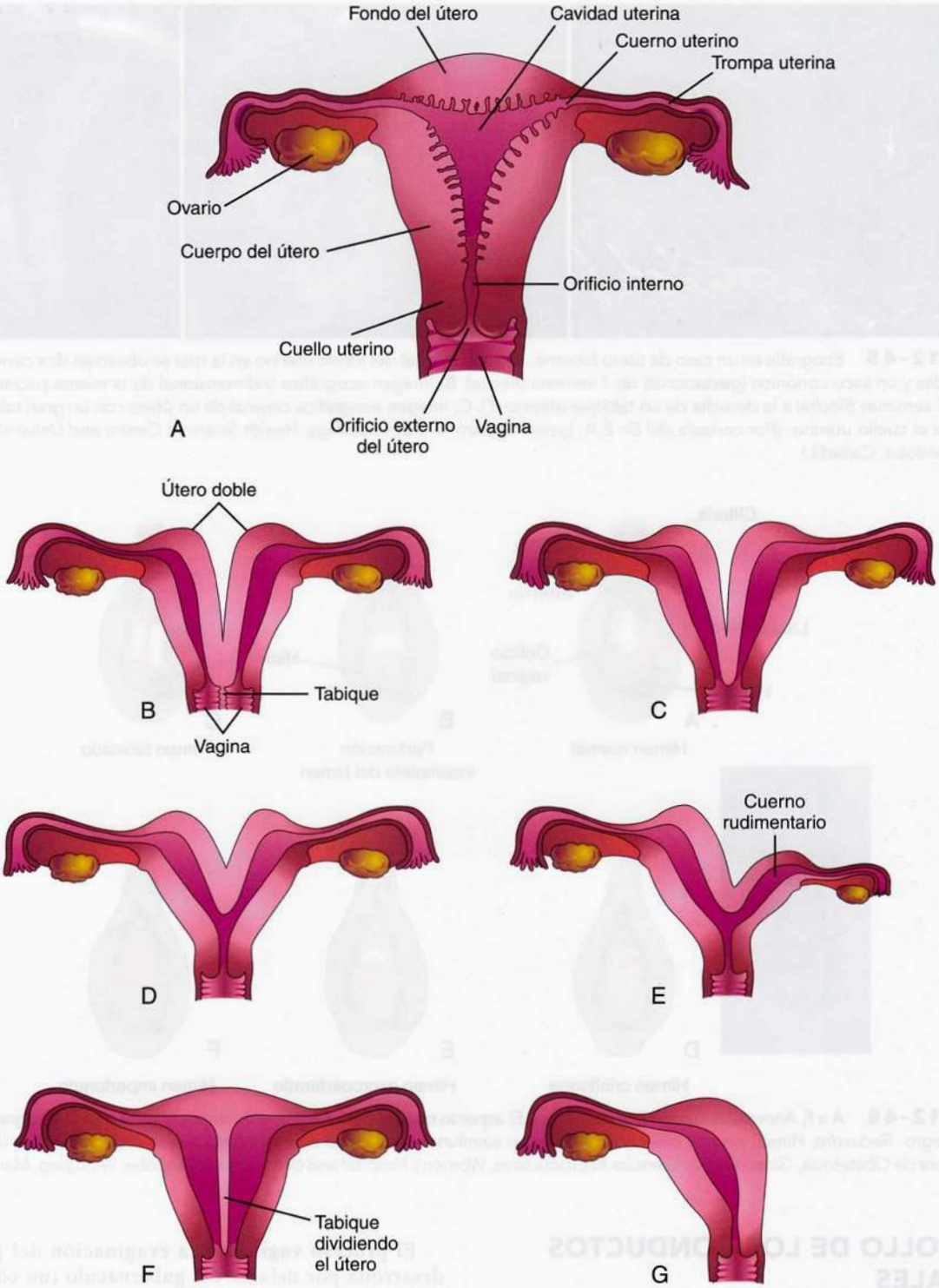

FIGURA 12-44 Malformaciones congénitas del útero. A, Útero y vagina normales. B, Útero doble (útero didelfo) y vagina doble (vagina duplicada). Se puede observar el tabique que divide la vagina en dos partes. C, Útero doble con vagina única. D, Útero bicorne (dos cuernos uterinos). E, Útero bicorne con un cuerno izquierdo rudimentario. F, Útero tabicado; el tabique divide el cuerpo del útero. G, Útero unicorne; solamente existe uno de los cuernos laterales.

© Elsevier. Fotocopiar sin autorización es un delito.

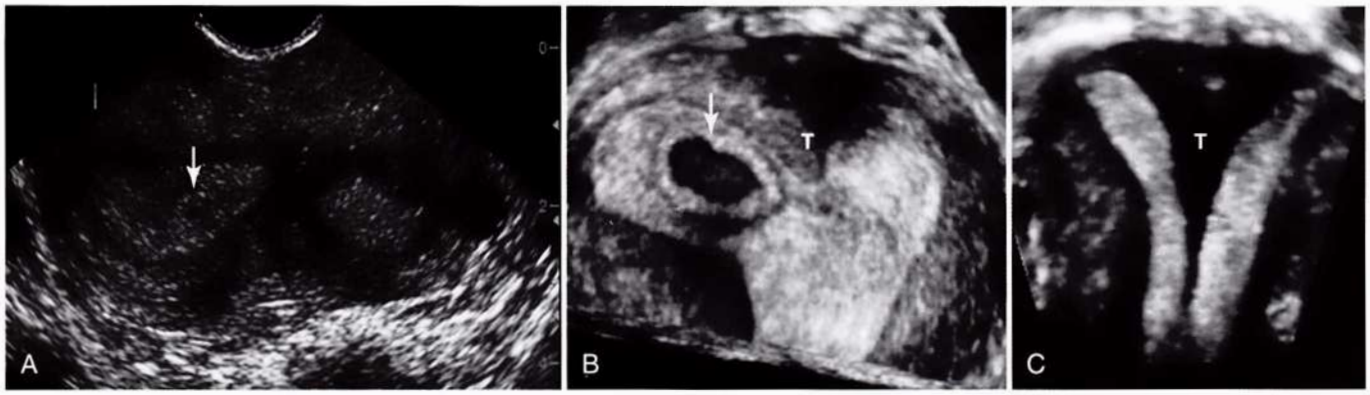

FIGURA 12-45 Ecografía en un caso de útero bicorne. **A**, Imagen axial del fondo uterino en la cual se observan dos cavidades endometriales separadas y un saco coriónico (gestacional) de 1 semana *(flecha)*. **B**, Imagen ecográfica tridimensional de la misma paciente con un saco coriónico de 4 semanas *(flecha)* a la derecha de un tabique uterino *(T)*. **C**, Imagen ecográfica coronal de un útero con un gran tabique *(T)* que se extiende hacia el cuello uterino. *(Por cortesía del Dr. E.A. Lyons, Department of Radiology, Health Sciences Centre and University of Manitoba, Winnipeg, Manitoba, Canadá.)*

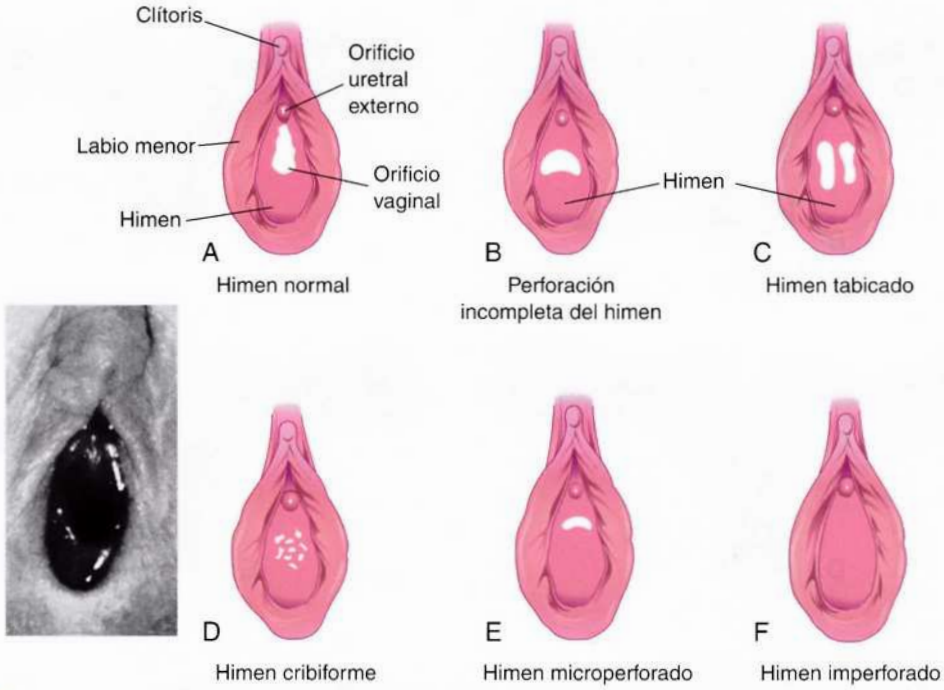

FIGURA 12-46 **A** a **F**, Anomalías congénitas del himen. El aspecto normal del himen queda ilustrado en **A** y en la fotografía del recuadro en blanco y negro. *Recuadro*, Himen normal con configuración en semiluna en una niña de edad prepuberal. *(Por cortesía de la Dra. Margaret Morris, profesora de Obstetricia, Ginecología y Ciencias Reproductivas, Women's Hospital and University of Manitoba, Winnipeg, Manitoba, Canadá.)*

DESARROLLO DE LOS CONDUCTOS INGUINALES

12

Los **conductos inguinales** representan el trayecto que siguen los testículos en su descenso desde la pared abdominal dorsal a través de la pared abdominal anterior y hasta el escroto. *Los conductos inguinales se desarrollan en los dos sexos* debido a la existencia del estadio morfológicamente indiferente del desarrollo sexual. A medida que degenera el mesonefros, a cada lado del abdomen se desarrolla un ligamento, el **gubernáculo,** a partir del polo caudal de la gónada (fig. 12-47*A*). El gubernáculo discurre oblicuamente a través de la pared abdominal anterior en desarrollo en la zona del futuro conducto inguinal (fig. 12-47*B* a *D*) y acaba uniéndose caudalmente a la superficie interna de las **tumefacciones labioescrotales** (futuras mitades del escroto o de los labios mayores).

El **proceso vaginal,** una evaginación del peritoneo, se desarrolla por delante del gubernáculo (un cordón fibroso que conecta dos estructuras, p. ej., los testículos y el escroto) y se hernia a través de la pared abdominal y a lo largo del trayecto constituido por este cordón (v. fig. 12-47*B*). El proceso vaginal arrastra extensiones de las capas de la pared abdominal por delante que forman las paredes del conducto inguinal. Estas capas también forman las cubiertas del cordón espermático y el testículo (v. fig. 12-47*D* a *F*). La abertura existente en la fascia transversalis y que se ha originado por el proceso vaginal se convierte en el **anillo inguinal profundo,** mientras que la abertura creada en la aponeurosis del músculo oblicuo externo (porción tendinosa plana y extensa del músculo oblicuo abdominal externo) forma el **anillo inguinal superficial.**

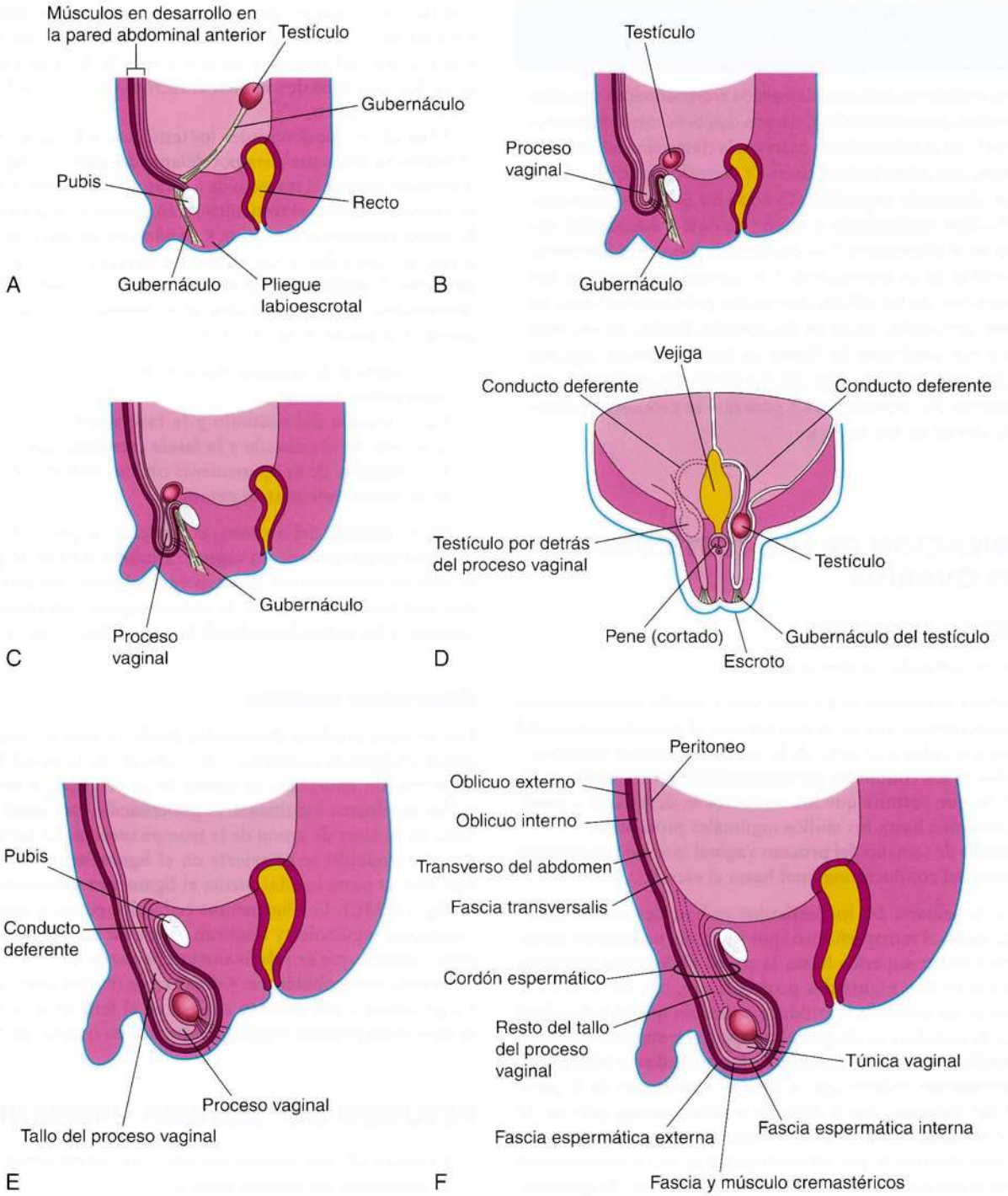

FIGURA 12-47 Formación de los conductos inguinales y descenso de los testículos. A, Corte sagital de un embrión de 7 semanas en el cual se muestra el testículo antes de su descenso desde la pared abdominal dorsal. B y C, Cortes similares en fetos de, aproximadamente, 28 semanas donde se ilustra el proceso vaginal y el comienzo del descenso del testículo a través del conducto inguinal. Se puede observar que el proceso vaginal arrastra por delante de sí las capas aponeuróticas de la pared abdominal. D, Corte frontal de un feto de, aproximadamente, 3 días más en el que se ilustra el descenso del testículo por detrás del proceso vaginal. El proceso vaginal se ha seccionado en la parte izquierda para mostrar el testículo y el conducto deferente. E, Corte sagital de un recién nacido de sexo masculino que muestra el proceso vaginal que comunica con la cavidad peritoneal a través de un tallo estrecho. F, Corte similar en un lactante de sexo masculino y 1 mes tras la obliteración del tallo del proceso vaginal. Se puede observar que las capas aponeuróticas extendidas de la pared abdominal cubren ahora el cordón espermático.

© Elsevier. Fotocopiar sin autorización es un delito.

TRASTORNOS INTERSEXUALES DEL DESARROLLO SEXUAL COMPLEJOS O INDETERMINADOS

En los embriones con **complementos cromosómicos sexuales anómalos**, como XXX o XXY, parece que el número de cromosomas X no es relevante en cuanto a la determinación sexual. Siempre que exista un cromosoma Y normal, el embrión muestra un desarrollo masculino. Cuando no existe un cromosoma Y o bien está ausente la región de determinación del testículo en el cromosoma Y, se produce un desarrollo femenino. La pérdida de un cromosoma X no parece que interfiera con la migración de las células germinales primordiales hasta las crestas gonadales, pues en las gónadas fetales de mujeres 45,XO con **síndrome de Turner** se han observado algunas células germinales (v. figs. 20-3 y 20-4). Sin embargo, son necesarios dos cromosomas X para que se produzca el desarrollo normal de los ovarios.

12 REUBICACIÓN DE LOS TESTÍCULOS Y LOS OVARIOS

Descenso testicular

El descenso testicular se asocia a:

- Aumento de tamaño de los testículos y atrofia del **mesonefros** (riñones mesonéfricos), lo que permite el movimiento caudal de los testículos a lo largo de la pared abdominal posterior.
- Atrofia de los **conductos paramesonéfricos** provocada por la MIS, lo que permite que los testículos se desplacen a través del abdomen hasta los anillos inguinales profundos.
- Aumento de tamaño del **proceso vaginal** que guía al testículo a través del conducto inguinal hasta el escroto.

Hacia la semana 26, los testículos ya han descendido generalmente hasta el retroperitoneo (por fuera del peritoneo), desde la región lumbar superior hasta la pared abdominal posterior y hasta los anillos inguinales profundos (v. fig. 12-47*B* y *C*). Este cambio de posición se produce a medida que la pelvis fetal aumenta de tamaño y se alargan el cuerpo y el tronco del embrión.

La **reubicación transabdominal de los testículos** es básicamente un movimiento relativo que se debe al crecimiento de la parte craneal del abdomen que se aleja de la futura región pélvica. El descenso testicular a través de los conductos inguinales y hasta el escroto está controlado por los andrógenos (p. ej., la testosterona) producidos por los testículos fetales (v. fig. 12-33*A*). El **gubernáculo** forma un conducto a través de la pared abdominal anterior para el paso de los procesos vaginales durante la formación de los conductos inguinales (v. fig. 12-47*B* a *E*). El gubernáculo origina el anclaje del testículo en el escroto y guía su descenso hacia este último. El paso del testículo a través del conducto inguinal también puede verse facilitado por el incremento de la *presión intraabdominal* que resulta del crecimiento de los órganos abdominales.

El descenso de los testículos a través de los conductos inguinales y hasta el escroto se suele iniciar durante la semana 26 y en algunos fetos dura 2 o 3 días. En la mayoría de los casos, los dos testículos se ubican en el escroto hacia la semana 32. Los testículos discurren por fuera del peritoneo y del proceso vaginal. Después de que ambos estén alojados en el escroto, el conducto inguinal se contrae alrededor del cordón espermático. En más del 97% de los recién nacidos a término los testículos están dentro del escroto y en la mayoría de los casos en que no es así los testículos descienden al escroto durante los 3 primeros meses tras el parto.

El modo en que descienden los testículos es la razón por la cual el **conducto deferente** pasa por delante del uréter (v. fig. 12-33*A*) y también explica el trayecto de los **vasos testiculares.** Estos vasos se forman cuando los testículos están situados en la parte alta de la pared abdominal posterior. Cuando descienden, los testículos arrastran con ellos a los conductos deferentes y los vasos testiculares. A medida que los testículos y los conductos deferentes descienden, quedan rodeados por extensiones fasciales de la pared abdominal (v. fig. 12-47*F*).

- La extensión de la *fascia transversalis* se convierte en la **fascia espermática interna.**
- La extensión del músculo y la fascia oblicuos internos se convierte en el **músculo y la fascia cremastéricos.**
- La extensión de la aponeurosis oblicua externa se convierte en la **fascia espermática externa.**

En el interior del escroto, el testículo se proyecta hacia el extremo distal del **proceso vaginal.** Durante el período perinatal, el tallo de conexión del proceso vaginal suele obliterarse y formar una membrana serosa, la **túnica vaginal,** que cubre la parte anterior y las partes laterales de los testículos (v. fig. 12-47*F*).

Descenso ovárico

Los ovarios también descienden desde la región lumbar de la pared abdominal posterior y se reubican en la pared lateral de la pelvis; sin embargo, no pasan de la pelvis ni se introducen en los conductos inguinales. El **gubernáculo** está unido al útero cerca de la zona de unión de la trompa uterina. La parte craneal del gubernáculo se convierte en el **ligamento ovárico** mientras que su parte caudal forma el **ligamento redondo del útero** (v. fig. 12-33C). Los ligamentos redondos pasan a través de los conductos inguinales y finalizan en los **labios mayores.** El **proceso vaginal,** que es relativamente pequeño en el feto de sexo femenino, suele obliterarse y desaparece mucho antes del parto. La persistencia del proceso vaginal en el feto de sexo femenino se denomina **proceso vaginal del peritoneo** o canal de Nuck.

RESUMEN DEL SISTEMA UROGENITAL

- El desarrollo del sistema urinario está íntimamente asociado al desarrollo del sistema genital.
- El sistema urinario se desarrolla antes que el sistema genital.
- Se desarrollan tres sistemas renales sucesivos: **pronefros** (no funcional), **mesonefros** (órganos excretores temporales) y **metanefros** (primordio de los riñones permanentes).
- El **metanefros** se desarrolla a partir de dos orígenes: uno es la **yema ureteral,** que da lugar al **uréter,** la pelvis renal, los cálices renales y los túbulos colectores, y el otro es el blastema metanefrogénico, que da lugar a las **nefronas.**
- Al principio, los **riñones** se localizan en la pelvis, pero después se mueven gradualmente hacia el abdomen. Esta aparente migración se debe al crecimiento desproporcionado de las regiones lumbar y sacra del feto.
- Son frecuentes las malformaciones congénitas de los riñones y los uréteres. La división incompleta de la yema ureteral

CRIPTORQUIDIA

La **criptorquidia** (testículos ocultos) es la anomalía más frecuente en los recién nacidos y se observa en, aproximadamente, el 30% de los prematuros de sexo masculino y el 3-5% de los recién nacidos a término de sexo masculino. La criptorquidia refleja el hecho de que los testículos comienzan a descender hacia el escroto al final del segundo trimestre de la gestación. Este problema puede ser unilateral o bilateral. En la mayoría de los casos, los testículos no descendidos se desplazan finalmente hasta el escroto al final del primer año. Cuando los dos testículos permanecen en la cavidad abdominal no maduran y es frecuente la esterilidad.

Si no se corrige este problema, los pacientes muestran un riesgo significativamente elevado de presentar **tumores de células germinales,** especialmente en los casos de *criptorquidia abdominal*. Los testículos no descendidos son, a menudo, histológicamente normales en el momento del nacimiento, pero hacia el final del primer año muestran un desarrollo insuficiente con atrofia. Los testículos criptorquídicos se pueden localizar en la cavidad abdominal o en cualquier punto del trayecto habitual del descenso de los testículos aunque generalmente se detienen en el conducto inguinal (fig. 12-48*A*). En la mayoría de los casos se desconoce cuál es la causa de la criptorquidia, pero un factor importante es la deficiencia de la producción de andrógenos por los testículos fetales.

TESTÍCULOS ECTÓPICOS

Tras atravesar los conductos inguinales, los testículos se pueden desviar de su trayecto habitual y descender hasta localizaciones anómalas (v. fig. 12-48*B*):

- **Intersticial** (localización externa a la aponeurosis del músculo oblicuo externo).
- En la **porción proximal de la parte medial del muslo.**
- **Dorsal al pene.**
- En el lado opuesto **(ectopia cruzada).**

Todas las formas de testículo ectópico son infrecuentes, pero aun así la más habitual es la **ectopia intersticial.** Se produce un testículo ectópico cuando una parte del gubernáculo pasa a una localización anómala y a continuación le sigue el testículo.

HERNIA INGUINAL CONGÉNITA

En los casos en los que no se cierra la comunicación entre la túnica vaginal y la cavidad peritoneal (fig. 12-49*A* y *B*) aparece un **proceso vaginal persistente.** Un asa del intestino se puede herniar a través de esta estructura hacia el escroto o el labio mayor (v. fig. 12-49*B*).

En los **sacos de las hernias inguinales** se observan a menudo restos embrionarios con características similares a las del conducto deferente o el epidídimo. La hernia inguinal congénita es mucho más frecuente en los lactantes de sexo masculino, especialmente en los que muestran ausencia de descenso testicular. La hernia inguinal congénita también es frecuente en los pacientes con testículos ectópicos y con **síndrome de insensibilidad a los andrógenos** (v. fig. 12-41).

HIDROCELE

En ocasiones se mantiene abierto el extremo abdominal del **proceso vaginal,** pero es demasiado pequeño para permitir la herniación del intestino. El líquido peritoneal pasa al **proceso vaginal permeable** y forma un **hidrocele escrotal** (v. fig. 12-49*D*). Cuando permanece la parte media del proceso vaginal, se puede acumular líquido y originar un **hidrocele del cordón espermático** (v. fig. 12-49*C*).

genera un **uréter doble** y un **riñón supernumerario.** Aparece un riñón ectópico con rotación anómala cuando el riñón en fase de desarrollo se mantiene en su localización embrionaria en la pelvis.

- La **vejiga** se desarrolla a partir del **seno urogenital** y del mesénquima esplácnico adyacente. La uretra femenina y la mayor parte de la uretra masculina tienen un origen similar.
- La **extrofia de la vejiga** se debe a un defecto infrecuente de la pared corporal medial a través del cual sobresale la pared posterior de la vejiga en la pared abdominal. El **epispadias** es una anomalía frecuente en los fetos de sexo masculino y consiste en la abertura de la uretra en el dorso del pene.
- El **sistema genital** se desarrolla estrechamente asociado al sistema urinario. El **sexo cromosómico** queda establecido en el

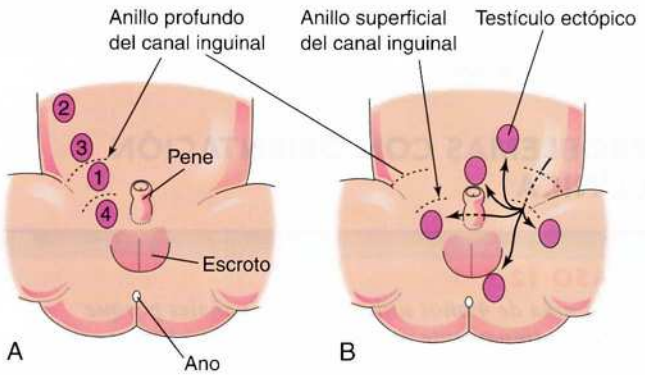

FIGURA 12-48 Posibles localizaciones de los testículos criptorquídicos y ectópicos. **A,** Localizaciones de los testículos criptorquídicos, numeradas (1 a 4) en orden de frecuencia. **B,** Localizaciones habituales de los testículos ectópicos.

© Elsevier. Fotocopiar sin autorización es un delito.

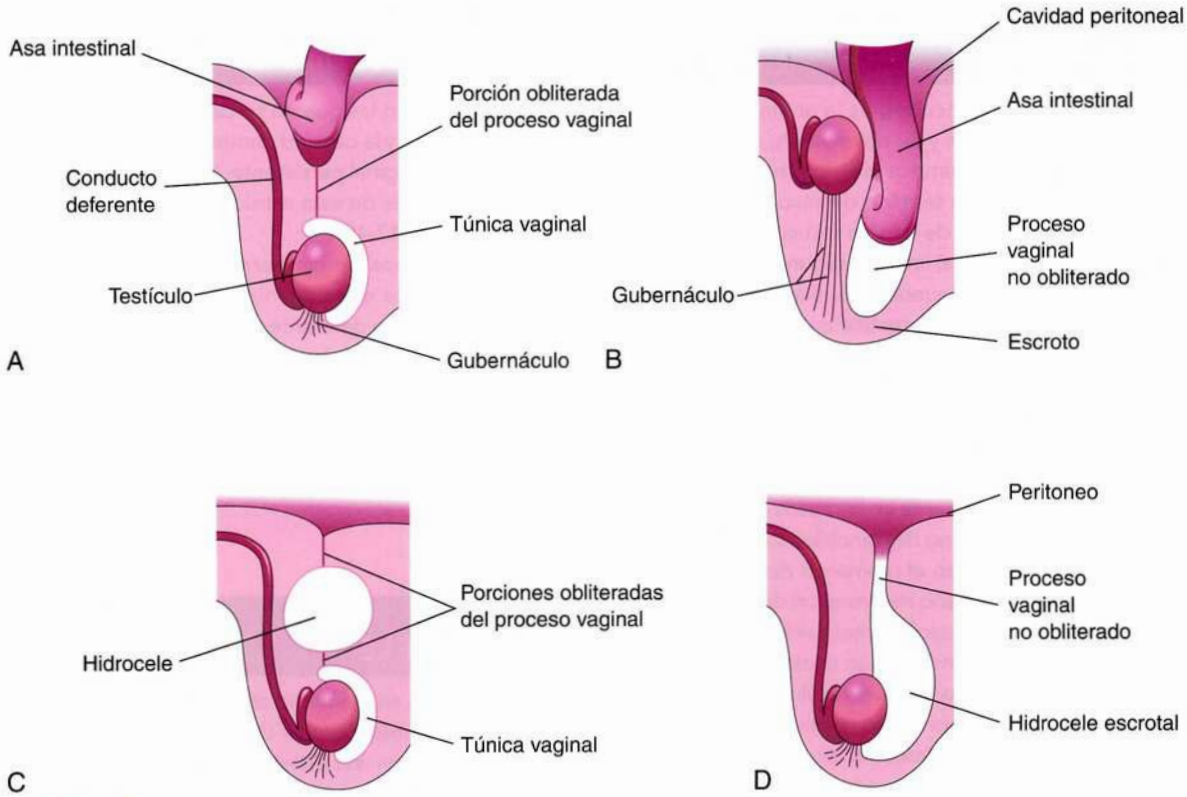

FIGURA 12-49 Esquemas correspondientes a cortes sagitales con ilustración de las alteraciones por falta de cierre del proceso vaginal. **A**, Hernia inguinal congénita incompleta por la persistencia de la parte proximal del proceso vaginal. **B**, Hernia inguinal congénita completa en el escroto por la persistencia del proceso vaginal. También se ilustra la criptorquidia, una anomalía que a menudo se asocia a este defecto. **C**, Hidrocele de gran tamaño debido a la falta de obliteración de una parte del proceso vaginal. **D**, Hidrocele del testículo y del cordón espermático debido al paso de líquido peritoneal hacia un proceso vaginal no cerrado.

momento de la fecundación, pero las gónadas no adquieren las características sexuales específicas hasta la séptima semana.

- Las **células germinales primordiales** se forman en la pared de la vesícula umbilical durante la cuarta semana y migran hacia las gónadas en desarrollo, en donde se diferencian hacia células germinales (ovogonias/espermatogonias).
- Los **genitales externos** no adquieren sus características masculinas o femeninas distintivas hasta la semana 12. Los genitales se desarrollan a partir de primordios que son idénticos en ambos sexos.
- El **sexo gonadal** está determinado por el **factor determinante de los testículos** (TDF), que se localiza en el cromosoma Y. El TDF dirige la diferenciación testicular. Las **células intersticiales** (células de Leydig) producen **testosterona,** que estimula el desarrollo de los **conductos mesonéfricos** hacia la formación de los conductos genitales masculinos. La testosterona también estimula el desarrollo de los genitales externos indiferenciados hacia la formación del pene y el escroto. La sustancia inhibidora mülleriana (**MIS**), producida por las **células de Sertoli,** inhibe el desarrollo de los **conductos paramesonéfricos** (primordios de los conductos genitales femeninos).
- En ausencia de un cromosoma Y y en presencia de dos cromosomas X se desarrollan los ovarios, los **conductos mesonéfricos** experimentan regresión y los **conductos paramesonéfricos** se transforman en el útero y en las trompas uterinas; la vagina se desarrolla a partir de la **placa vaginal** derivada del **seno urogenital** y los genitales externos indiferenciados se transforman en el clítoris y los labios (mayores y menores).
- Las personas con **trastorno del desarrollo sexual** (TDS) **ovotesticular** poseen tejidos ovárico y testicular, así como genitales internos y externos variables. En las personas con TDS 46,XY, los testículos fetales no producen cantidades suficientes de hormonas masculinizantes o bien las estructuras sexuales muestran una insensibilidad tisular frente a dichas hormonas. El TDS 46,XX se debe habitualmente a **hiperplasia suprarrenal congénita** (HSC), *un trastorno de las glándulas suprarrenales fetales* que cursa con producción excesiva de andrógenos y masculinización de los genitales externos.
- Las malformaciones del aparato genital femenino, como el **útero doble,** en su mayoría se deben a la fusión incompleta de los conductos paramesonéfricos. La **criptorquidia** y los **testículos ectópicos** ocurren por alteraciones en el descenso testicular.
- La **hernia inguinal congénita** y el **hidrocele** se deben a la persistencia del **proceso vaginal.** La falta de fusión de los pliegues uretrales en los fetos de sexo masculino da lugar a diversos tipos de **hipospadias.**

PROBLEMAS CON ORIENTACIÓN CLÍNICA

CASO 12-1

Una niña de 4 años utiliza todavía pañales porque está continuamente mojada. El pediatra observa que la orina procede de la vagina de la paciente. En una

urografía intravenosa se demuestra la existencia de dos pelvis renales y dos uréteres en el lado derecho. Uno de los uréteres entra claramente en la vejiga, pero no se observa bien dónde finaliza el otro. Un urólogo pediátrico explora a la paciente bajo anestesia general y en el transcurso de esta exploración se observa una pequeña abertura en la pared posterior de la vagina, por donde se introduce un pequeño catéter y se inyecta material de contraste. Con este procedimiento se demuestra que la abertura en la vagina es el orificio del segundo uréter.

- ¿Cuál es el fundamento embriológico de la existencia de dos pelvis renales y dos uréteres?
- Describa el fundamento embriológico del orificio ureteral ectópico.
- ¿Cuál es el fundamento anatómico de la pérdida continuada de orina a través de la vagina?

CASO 12-2

Un radiólogo realiza un cateterismo de la arteria femoral y una aortografía (visualización radiológica de la aorta y sus ramas) en un paciente sin actividad cerebral tras haber sufrido un accidente de circulación. La familia acepta el hecho de que el paciente sea donante para trasplante. El radiólogo observa en el lado derecho una única arteria renal de calibre grande mientras que en el lado izquierdo hay dos arterias renales, una de calibre normal y la otra de calibre pequeño. Solamente se utiliza el riñón derecho para trasplante. El injerto de la pequeña arteria renal accesoria en la aorta sería difícil debido a su calibre y, por ello, parte del riñón podría necrosarse si alguna de las arterias no se injertara adecuadamente.

- ¿Son frecuentes las arterias renales accesorias?
- ¿Cuál es el fundamento embriológico de la existencia de dos arterias renales izquierdas?
- ¿En qué otra circunstancia podría tener significación clínica la existencia de una arteria renal accesoria?

CASO 12-3

Una mujer de 32 años con antecedentes recientes de un cuadro de cólicos y dolor abdominal bajo, y sensibilidad dolorosa a la palpación abdominal, es intervenida mediante laparotomía debido a la sospecha de un embarazo ectópico. En la intervención se descubre un embarazo en un cuerno uterino derecho rudimentario.

- ¿Es frecuente este tipo de anomalía uterina?
- ¿Cuál es el fundamento embriológico del cuerno uterino rudimentario?

CASO 12-4

Durante la exploración física de un recién nacido se observa que la uretra se abre en la superficie ventral del pene, en la zona donde se unen el glande y el cuerpo del pene. El pene está incurvado hacia su superficie inferior.

- Señale los términos médicos correspondientes a las malformaciones congénitas descritas.
- ¿Cuál es el fundamento embriológico del orificio uretral anómalo?
- ¿Es frecuente esta anomalía? Explique su etiología.

CASO 12-5

A una atleta se le impide competir en los Juegos Olímpicos porque en las pruebas genéticas se observa un complemento cromosómico XY.

- ¿Es un hombre o una mujer?
- ¿Cuál es el posible fundamento de los resultados de esta prueba?
- ¿Hay algún fundamento anatómico que impida que participe en los Juegos Olímpicos?

CASO 12-6

Un niño de 10 años sufre un cuadro de dolor en la ingle izquierda al intentar levantar una caja muy pesada. Más tarde observa la aparición de un bulto en la ingle. El niño se lo dice a su madre y ésta solicita una consulta al médico de familia. Tras la exploración física, el médico establece un diagnóstico de hernia inguinal indirecta.

- Explique el fundamento embriológico de este tipo de hernia inguinal.
- En función de sus conocimientos embriológicos, indique cuáles son las capas del cordón espermático que cubren el saco herniario.

La discusión de estos problemas se recoge en el Apéndice al final del libro.

BIBLIOGRAFÍA Y LECTURAS RECOMENDADAS

Ashley RA, Barthold JS, Kolon TF: Cryptorchidism: pathogenesis, diagnosis and prognosis, *Urol Clin North Am* 37:183, 2010.

Avni FE, Maugey-Laulom B, Cassart M, et al: The fetal genitourinary tract. In Callen PW, editor: *Ultrasonography in obstetrics and gynecology*, ed 5, Philadelphia, 2008, Saunders.

Bendon RW: Oligohydramnios, *Front Fetal Health* 2:10, 2000.

Billmire DF: Germ cell tumors, *Surg Clin North Am* 86:489, 2006.

Elder JS: Urologic disorders in infants and children. In Behrman RE, Kliegman RM, Jenson HB, editors: *Nelson textbook of pediatrics*, ed 17, Philadelphia, 2004, Saunders.

Faa G, Gerosa C, Fanni D, et al: Morphogenesis and molecular mechanisms involved in human kidney development, *J Cell Physiol* 227:1257, 2012.

Fiegel HC, Rolle U, Metzger R, et al: Embryology of testicular descent, *Semin Pediatr Surg* 20:161, 2011.

Haynes JH: Inguinal and scrotal disorders, *Surg Clin North Am* 86:371, 2006.

Hecht NB: Molecular mechanism of male germ cell differentiation, *Bioessays* 20:555, 1998.

Kluth D, Fiegel HC, Geyer C: Embryology of the distal urethra and external genitals, *Semin Pediatr Surg* 20:176, 2011.

© Elsevier. Fotocopiar sin autorización es un delito.

Kraft KH, Shukla AR, Canning DA: Hypospadia, *Urol Clin North Am* 37:167, 2010.
Kuure S, Vuolteenaho R, Vainio S: Kidney morphogenesis: cellular and molecular regulation, *Mech Dev* 92:19, 2000.
Lambert SM, Vilain EJ, Kolon TF: A practical approach to ambiguous genitalia in the newborn period, *Urol Clin North Am* 37:195, 2010.
Lancaster MA, Gleeson JG: Cystic kidney disease: the role of Wnt signaling, *Trends Mol Med* 16:349, 2010.
Larney C, Bailey TYL, Koopman P: Switching on sex: transcriptional regulation of the testis-determining gene Sry, *Development* 141:2195, 2014.
Lee PA, Houk CP, Ahmed SF, et al: Consensus statement on management of intersex disorders, *Pediatrics* 118:e4888, 2006.
Little M, Georgas K, Pennisi D, et al: Kidney development: two tales of tubulogenesis, *Curr Top Dev Biol* 90:193, 2010.
Meeks J, Schaeffer EM: Genetic regulation of prostate development, *J Androl* 32:210, 2011.
Moore KL, Dalley AF, Agur AMR: *Clinically oriented anatomy*, ed 7, Baltimore, 2014, Williams & Wilkins.
Nebot-Cegarra J, Fàbregas PJ, Sánchez-Pérez I: Cellular proliferation in the urorectal septation complex of the human embryo at Carnegie stages 13-18: a nuclear area-based morphometric analysis, *J Anat* 207:353, 2005.
Nishida H, Miyagawa S, Matsumaru D, et al: Gene expression analyses on embryonic external genitalia: identification of regulatory genes possibly involved in masculinization process, *Congenit Anom* 48:63, 2008.
Palmert MR, Dahms WT: Abnormalities of sexual differentiation. In Martin RJ, Fanaroff AA, Walsh MC, editors: *Fanaroff and Martin's neonatal–perinatal medicine: diseases of the fetus and infant*, ed 8, Philadelphia, 2006, Mosby.
Persaud TVN: Embryology of the female genital tract and gonads. In Copeland LJ, Jarrell J, editors: *Textbook of gynecology*, ed 2, Philadelphia, 2000, Saunders.
Poder L: Ultrasound evaluation of the uterus. In Callen PW, editor: *Ultrasonography in obstetrics and gynecology*, ed 5, Philadelphia, 2008, Saunders.
Powell DM, Newman KD, Randolph J: A proposed classification of vaginal anomalies and their surgical correction, *J Pediatr Surg* 30:271, 1995.
Sobel V, Zhu Y-S, Imperato-McGinley J: Fetal hormones and sexual differentiation, *Obstet Gynecol Clin North Am* 31:837, 2004.
Stec AA: Embryology and bony and pelvic floor anatomy in the bladder and exstrophy-epispadias complex, *Semin Pediatr Surg* 20:66, 2011.
Telega G, Cronin D, Avner ED: New approaches to the ARKPD patient with dual kidney–liver complications, *Pediatr Transplant* 17:328, 2013.
Vogt BA, Dell KM, Davis ID: The kidney and urinary tract. In Martin RJ, Fanaroff AA, Walsh MC, editors: *Fanaroff and Martin's neonatal–perinatal medicine: diseases of the fetus and infant*, ed 8, Philadelphia, 2006, Mosby.
Witschi E: Migration of the germ cells of human embryos from the yolk sac to the primitive gonadal folds, *Contr Embryol Carnegie Inst* 32:67, 1948.
Woolf AS: A molecular and genetic view of human renal and urinary tract malformations, *Kidney Int* 58:500, 2000.
Yiee JH, Baskin LS: Environmental factors in genitourinary development, *J Urol* 184:34, 2010.



CAPÍTULO

13

Sistema cardiovascular

Desarrollo inicial del corazón y los vasos sanguíneos 284
- Desarrollo de las venas asociadas al corazón embrionario 285
- Destino de las arterias vitelinas y umbilicales 288

Desarrollo posterior del corazón 289
- Circulación a través del corazón primitivo 289
- División del corazón primitivo 289
- Cambios en el seno venoso 294
- Sistema de conducción del corazón 301

Malformaciones congénitas del corazón y los grandes vasos 301

Derivados de las arterias de los arcos faríngeos 317
- Derivados del primer par de arterias de los arcos faríngeos 317
- Derivados del segundo par de arterias de los arcos faríngeos 317
- Derivados del tercer par de arterias de los arcos faríngeos 318
- Derivados del cuarto par de arterias de los arcos faríngeos 318
- Destino del quinto par de arterias de los arcos faríngeos 318
- Derivados del sexto par de arterias de los arcos faríngeos 320
- Malformaciones arteriales congénitas de los arcos faríngeos 321

Circulación fetal y neonatal 326
- Circulación fetal 326
- Circulación neonatal transicional 326
- Derivados de los vasos y las estructuras fetales 330

Desarrollo del sistema linfático 332
- Desarrollo de los sacos y de los conductos linfáticos 332
- Desarrollo del conducto torácico 332
- Desarrollo de los ganglios linfáticos 332
- Desarrollo de los linfocitos 332
- Desarrollo del bazo y las amígdalas 333

Resumen del sistema cardiovascular 333

Problemas con orientación clínica 335

El sistema cardiovascular es el primero de los grandes sistemas del embrión en funcionar. El corazón y el sistema vascular primitivos aparecen hacia la mitad de la tercera semana (fig. 13-1). Este desarrollo cardíaco tan temprano se produce porque el embrión en rápido crecimiento no puede satisfacer ya sus necesidades nutricionales y de oxígeno únicamente mediante difusión. En consecuencia, necesita un método eficiente para obtener el oxígeno y los nutrientes a partir de la sangre materna, y también para eliminar el dióxido de carbono y los productos de desecho.

Células progenitoras cardíacas pluripotenciales de diferentes fuentes contribuyen a la formación del corazón y entre ellas están dos poblaciones de células precursoras cardíacas mesodérmicas distintas, un campo cardíaco primario y un segundo campo cardíaco. Células de la cresta neural también

© 2016. Elsevier España, S.L.U. Reservados todos los derechos

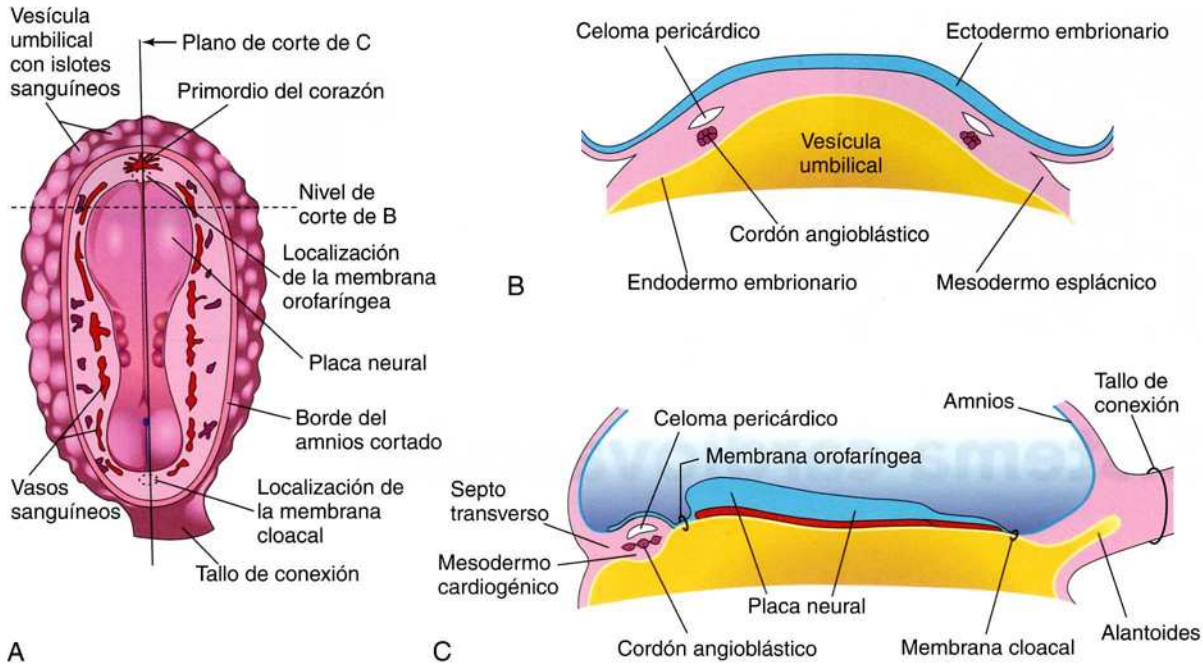

FIGURA 13-1 Desarrollo inicial del corazón. A, Esquema correspondiente a la visión dorsal de un embrión de, aproximadamente, 18 días. B, Corte transversal del embrión en que se muestran los cordones angioblásticos en el mesodermo cardiogénico y su relación con el celoma pericárdico. C, Corte longitudinal del embrión en que se muestra la relación entre los cordones angioblásticos y la membrana orofaríngea, el celoma pericárdico y el septo transverso.

contribuyen al desarrollo del corazón. Células mesodérmicas de la línea primitiva migran para originar dos bandas bilaterales de *campo cardíaco primario*. Las células progenitoras cardíacas del mesodermo faríngeo originan el *segundo campo cardíaco*, que se sitúa en sentido medial respecto al primer campo cardíaco.

Las fases sucesivas del desarrollo de la sangre y de los vasos sanguíneos, la **angiogénesis**, se describen en el capítulo 4 (v. fig. 4-11). Los vasos sanguíneos primitivos no se pueden diferenciar estructuralmente en arterias y venas, denominándose en función de sus destinos futuros y de su relación con el corazón.

DESARROLLO INICIAL DEL CORAZÓN Y LOS VASOS SANGUÍNEOS

13

Hacia el día 18, el mesodermo lateral consta de dos componentes, somatopleura y esplacnopleura; esta última origina la mayoría de los componentes cardíacos. Estas células endocárdicas iniciales se separan del mesodermo para crear dos tubos cardíacos. A medida que va plegándose el embrión, los **tubos cardíacos endocárdicos** se aproximan entre sí y se fusionan para formar un único **tubo cardíaco** (v. fig. 13-7C y fig.13-913-9C). La fusión de los tubos cardíacos comienza en el extremo craneal del corazón en desarrollo y se extiende caudalmente. *El corazón comienza a latir a los 22-23 días* (fig. 13-2). El flujo de sangre se inicia durante la cuarta semana y los latidos cardíacos se pueden visualizar mediante ecografía Doppler (fig. 13-3).

Estudios moleculares han demostrado que hay más de 500 genes implicados en el desarrollo del corazón de los mamíferos. Varios miembros de la familia de genes T-box desempeñan una función esencial en la determinación del linaje celular, la especificación de las cavidades cardíacas, el desarrollo de las válvulas y los tabiques, así como la formación del sistema de conducción.

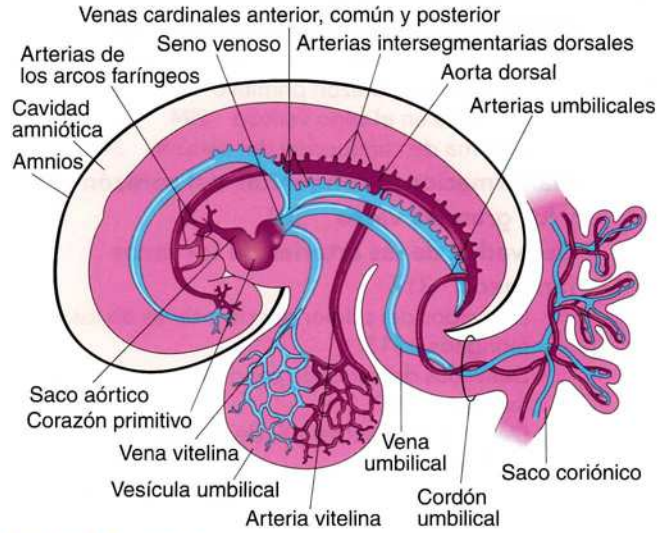

FIGURA 13-2 Esquema del sistema cardiovascular embrionario (aproximadamente, 26 días) en el que se muestran los vasos del lado izquierdo. La vena umbilical transporta sangre bien oxigenada y nutrientes desde el saco coriónico hasta el embrión. Las arterias umbilicales transportan sangre pobremente oxigenada y productos de desecho desde el embrión hasta el saco coriónico (membrana embrionaria más externa).

En estudios experimentales sobre la expresión genética y el desarrollo de los linajes celulares se ha observado que las células progenitoras del mesodermo faríngeo, localizadas por delante del tubo cardíaco inicial (**campo cardíaco anterior**), originan el miocardio ventricular y la pared miocárdica del infundíbulo de salida. Además, una segunda oleada de células progenitoras

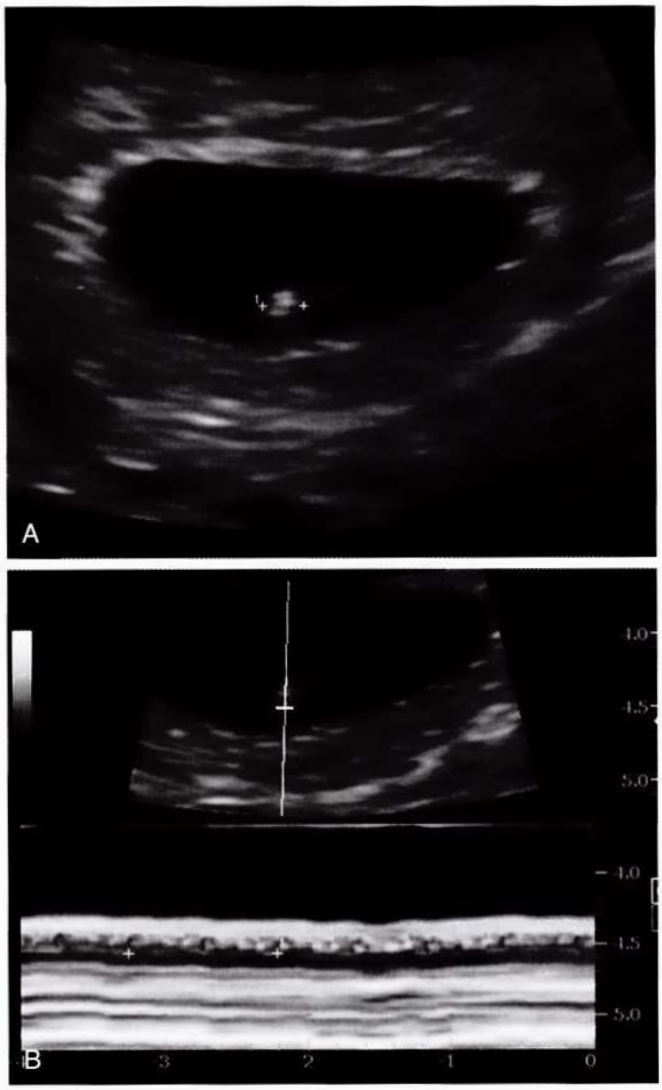

FIGURA 13-3 Imagen ecográfica intravaginal de un embrión de 4 semanas. A, Embrión de 2,4 mm con aspecto brillante (ecogénico) (*calibradores*). B, Actividad cardíaca de 116 lpm demostrada con el modo de movimiento. Los calibradores se utilizan para indicar dos latidos seguidos. *(Por cortesía del Dr. E.A. Lyons, profesor de Radiología, Obstetricia y Ginecología, y Anatomía Humana, University of Manitoba and Health Sciences Centre, Winnipeg, Manitoba, Canadá.)*

procedentes del mesodermo faríngeo (**segundo campo cardíaco**) también contribuye al rápido proceso de crecimiento y alargamiento del tubo cardíaco. El miocardio del ventrículo izquierdo y el polo anterior del tubo cardíaco proceden principalmente del segundo campo cardíaco. *La expresión de Hes-1 en el endodermo y el mesodermo faríngeos (segundo campo cardíaco) desempeña una función crucial en el desarrollo del infundíbulo de salida.*

Los genes hélice-asa-hélice básicos dHAND *y* eHAND *se expresan en los tubos endocárdicos primitivos bilaterales y también en fases más avanzadas de la morfogénesis cardíaca. Los genes* MEF2C *y* Pitx-2, *que son expresados por las células precursoras cardiogénicas que proceden de la línea primitiva antes de la formación de los tubos cardíacos (mediada por* Wnt 3a*), también parecen ser reguladores esenciales del desarrollo cardíaco inicial.*

Desarrollo de las venas asociadas al corazón embrionario

Hay tres pares de venas que drenan en el primordio del corazón de un embrión de 4 semanas (v. fig. 13-2):

- Las **venas vitelinas** devuelven sangre pobremente oxigenada procedente de la vesícula umbilical.
- Las **venas umbilicales** transportan sangre bien oxigenada desde el saco coriónico.
- Las **venas cardinales comunes** devuelven al corazón sangre escasamente oxigenada que procede del cuerpo del embrión.

Las **venas vitelinas** siguen al conducto onfaloentérico hasta el embrión. El conducto onfaloentérico es el tubo estrecho que conecta la vesícula umbilical con el intestino primitivo medio (v. fig. 11-1). Tras atravesar el septo transverso, que proporciona una vía para los vasos sanguíneos, las venas vitelinas alcanzan el extremo venoso del corazón, el **seno venoso** (fig. 13-4*A*, y v. también fig. 13-2). La vena vitelina derecha involuciona y la vena vitelina izquierda forma la mayor parte del **sistema porta hepático** (v. fig. 13-5*B* y *C*) y una parte de la vena cava inferior (VCI). A medida que crece el **primordio del hígado** en el septo transverso, los **cordones hepáticos** se anastomosan alrededor de espacios preexistentes revestidos por endotelio. Estos espacios, que son los primordios de los **sinusoides hepáticos,** establecen contacto más adelante con las venas vitelinas.

Las **venas umbilicales** discurren a cada lado del hígado y transportan sangre bien oxigenada desde la placenta hasta los senos venosos (v. fig. 13-2). A medida que se desarrolla el hígado, las venas umbilicales pierden su conexión con el corazón y se vacían en el hígado. La vena umbilical derecha desaparece a lo largo de la séptima semana y la vena umbilical izquierda se convierte en el único vaso que transporta sangre bien oxigenada desde la placenta hasta el embrión.

La transformación de las venas umbilicales se puede resumir de la forma siguiente (fig. 13-5):

- La vena umbilical derecha y la porción craneal de la vena umbilical izquierda degeneran entre el hígado y el seno venoso.
- La porción caudal persistente de la vena umbilical izquierda se convierte en la **vena umbilical,** que transporta toda la sangre desde la placenta hasta el embrión.
- En el interior del hígado se desarrolla un cortocircuito venoso grande, el **conducto venoso** (CV; v. fig. 13-5*B*), que conecta la vena umbilical con la vena cava inferior (VCI). El CV forma una derivación a través del hígado y permite que la mayor parte de la sangre que procede de la placenta alcance directamente el corazón sin tener que atravesar las redes capilares del hígado.

Las **venas cardinales** (v. figs. 13-2 y 13-4*A*) constituyen el sistema de drenaje venoso principal del embrión. Las **venas cardinales anterior y posterior,** que son las primeras venas que se desarrollan, drenan las porciones craneal y caudal del embrión, respectivamente. Se unen a las **venas cardinales comunes** que alcanzan el seno venoso (v. fig. 13-2). Durante la octava semana, las **venas cardinales anteriores** establecen conexión entre sí mediante una **anastomosis** (v. fig. 13-5*A* y *B*), constituyendo un cortocircuito de la sangre desde la vena cardinal anterior izquierda hasta la vena cardinal anterior derecha. Este cortocircuito anastomótico se convierte en la **vena braquiocefálica izquierda** cuando degenera la porción caudal de la vena cardinal anterior izquierda (v. figs. 13-4*D* y fig.13-513-5C). La **vena cava superior (VCS)**

© Elsevier. Fotocopiar sin autorización es un delito.

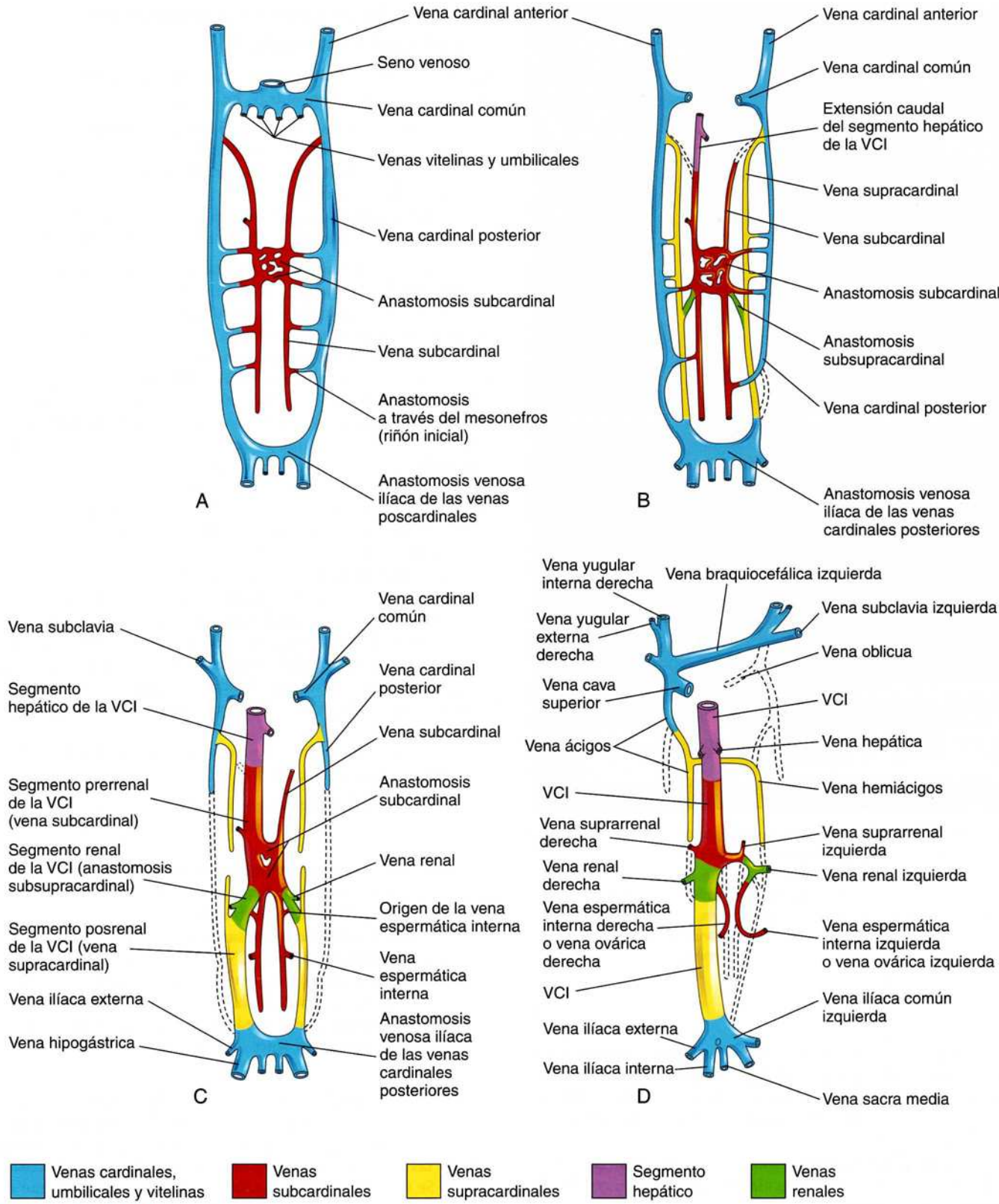

FIGURA 13-4 Ilustraciones de las venas primitivas de cuerpos (troncos) de embriones (visiones ventrales). Inicialmente hay tres sistemas venosos: las venas umbilicales procedentes del corion, las venas vitelinas procedentes de la vesícula umbilical y las venas cardinales procedentes del cuerpo del embrión. Después aparecen las venas subcardinales y, finalmente, las venas supracardinales. **A**, A las 6 semanas. **B**, A las 7 semanas. **C**, A las 8 semanas. **D**, Adulto. Estos esquemas ilustran la transformación que se produce hasta la aparición del patrón venoso del adulto. VCI: vena cava inferior. (*Modificada de Arey LB:* Developmental anatomy, *7.ª ed. revisada. Philadelphia, WB Saunders, 1974.*)

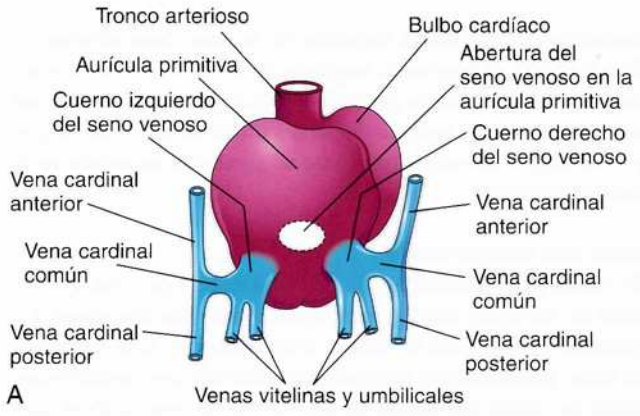

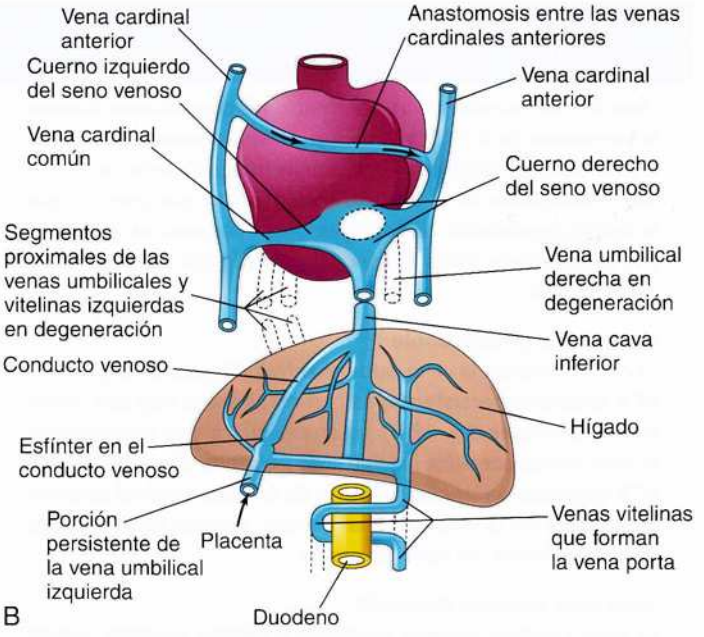

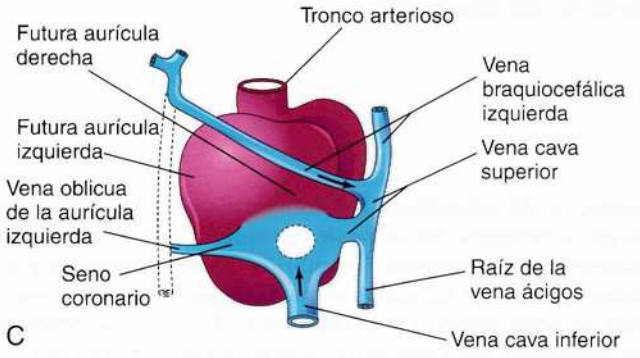

FIGURA 13-5 Visiones dorsales del corazón en desarrollo. A, Durante la cuarta semana (aproximadamente, 24 días), se muestran la aurícula primitiva y el seno venoso y las venas que drenan en ellos. B, A las 7 semanas, se muestra el aumento de tamaño del cuerno sinusal derecho y la circulación venosa a través del hígado. Los órganos no están dibujados a escala. C, A las 8 semanas, se indican los derivados del adulto correspondientes a las venas cardinales que aparecen en A y B.

se forma a partir de la vena cardinal anterior derecha y la vena cardinal común derecha.

Las **venas cardinales posteriores** se desarrollan, principalmente, como los vasos del **mesonefros** (riñones provisionales) y desaparecen casi en su totalidad cuando lo hacen estos riñones transitorios (v. cap. 12, fig. 12-5*F*). Los únicos derivados adultos de las venas cardinales posteriores son la raíz de la vena ácigos y las venas ilíacas comunes (v. fig. 13-4*D*). Después se desarrollan gradualmente las venas subcardinal y supracardinal, que sustituyen y complementan a las venas cardinales posteriores (v. fig. 13-4*A* a *D*).

Las **venas subcardinales** aparecen en primer lugar (v. fig. 13-4*A*). Están conectadas entre sí a través de la **anastomosis subcardinal** y también están unidas a las venas cardinales posteriores, en este caso a través de los sinusoides mesonéfricos. Así pues, las venas subcardinales forman el origen de la vena renal izquierda, las venas suprarrenales, las venas gonadales (testiculares y ováricas) y un segmento de la VCI (v. fig. 13-4*D*). Las venas subcardinales quedan desestructuradas en la región de los riñones (v. fig. 13-4*C*). Por encima de esta región, se unen a través de una anastomosis que está representada en el adulto por las **venas ácigos** y **hemiácigos** (v. figs. 13-4*D* y 13-5*C*). Por debajo de los riñones, la vena supracardinal izquierda degenera, pero la vena supracardinal derecha se convierte en la porción inferior de la VCI (v. fig. 13-4*D*).

Desarrollo de la vena cava inferior

La **VCI** se forma a través de una serie de cambios en las venas primitivas del tronco del cuerpo, cambios que se producen a medida que la sangre que vuelve desde la parte caudal del embrión es desplazada desde el lado izquierdo del cuerpo hasta el lado derecho. La VCI está formada por cuatro segmentos principales (fig. 13-4*C*):

- Un *segmento hepático* que procede de la vena hepática (la parte proximal de la vena vitelina derecha) y de los sinusoides hepáticos.
- Un *segmento prerrenal* que procede de la vena subcardinal derecha.
- Un *segmento renal* que procede de la anastomosis entre las venas subcardinales y supracardinales.
- Un *segmento posrenal* que procede de la vena supracardinal derecha.

© Elsevier. Fotocopiar sin autorización es un delito.

ANOMALÍAS DE LAS VENAS CAVAS

Debido a las numerosas transformaciones que ocurren durante la formación de la VCS y la VCI, pueden aparecer variaciones en su forma en el adulto. La anomalía más frecuente de la VCI es la interrupción de su trayecto abdominal, lo que provoca que la sangre procedente de los miembros inferiores, el abdomen y la pelvis drene hacia el corazón a través del sistema de las venas ácigos.

Vena cava superior doble

La persistencia de la vena cardinal anterior izquierda origina una **VCS izquierda persistente;** así, en estos casos hay dos venas cavas superiores (fig. 13-6). La anastomosis que suele formar la vena braquiocefálica izquierda es pequeña o inexistente. La VCS izquierda anómala, derivada de la vena cardinal anterior izquierda y de la vena cardinal común, se abre en la aurícula derecha a través del seno coronario.

Vena cava superior izquierda

La vena cardinal anterior izquierda y la vena cardinal común pueden formar una VCS izquierda al tiempo que la vena cardinal anterior derecha y la vena cardinal común, que generalmente forman la VCS, degeneran. A consecuencia de ello, la sangre procedente del lado derecho es transportada por la vena braquiocefálica hasta la VCS izquierda inusual, que finalmente desemboca en el seno coronario.

Ausencia del segmento hepático de la vena cava inferior

En ocasiones, el segmento hepático de la VCI no se forma y, en consecuencia, la sangre procedente de las partes inferiores del cuerpo drena en la aurícula derecha a través de las venas ácigos y hemiácigos. Las venas hepáticas se abren por separado en la aurícula derecha.

Vena cava inferior doble

En casos poco habituales, la VCI que queda por debajo del nivel de las venas renales está representada por dos vasos. En general, el izquierdo es mucho más pequeño. Este trastorno se debe posiblemente a que no se desarrolla una anastomosis entre las venas del tronco (v. fig. 13-4*B*). El resultado es que la parte inferior de la vena supracardinal izquierda persiste en forma de una segunda VCI.

Arterias de los arcos faríngeos y otras ramas de la aorta dorsal

A medida que los arcos faríngeos se forman durante la cuarta y la quinta semanas, son irrigados por arterias que se originan en el **saco aórtico** y que finalizan en la **aorta dorsal,** es decir, por las **arterias de los arcos faríngeos** (v. fig. 13-2). Las células de la cresta neural se separan del tubo neural y contribuyen a la formación del infundíbulo de salida cardíaco y a las arterias de los arcos faríngeos. Inicialmente, las aortas dorsales bilaterales recorren toda la longitud del embrión. Más adelante, las porciones caudales de las aortas se fusionan para formar un único vaso, la aorta torácica baja/abdominal. En lo que se refiere a los segmentos restantes de las aortas dorsales bilaterales, el derecho regresa y el izquierdo se convierte en la aorta primitiva.

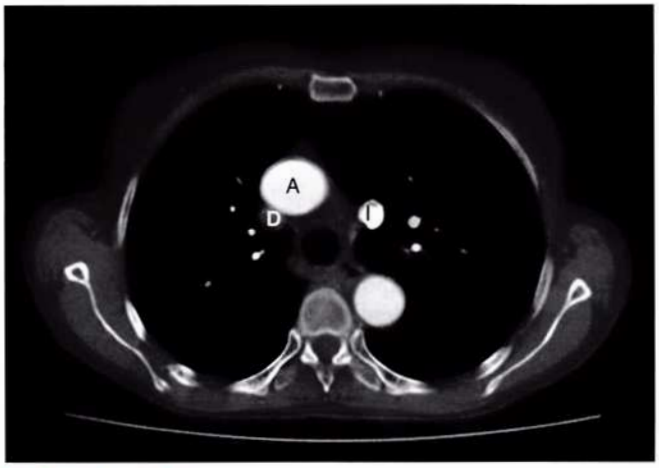

FIGURA 13-6 Imagen de tomografía computarizada (TC) donde se identifica una vena cava superior duplicada. Se puede observar la aorta (A), la vena cava superior derecha (D, no opacificada) y la vena cava superior izquierda (I, con contraste tras la inyección de contraste en el brazo izquierdo). *(Por cortesía del Dr. Blair Henderson, Department of Radiology, Health Sciences Centre, University of Manitoba, Winnipeg, Manitoba, Canadá.)*

Arterias intersegmentarias

Hay, aproximadamente, 30 ramas de la aorta dorsal, las **arterias intersegmentarias,** que discurren entre los somitas y sus derivados y los irrigan (v. fig. 13-2). Las arterias intersegmentarias del cuello se unen para formar una arteria longitudinal a cada lado, la **arteria vertebral.** La mayoría de las conexiones originales de estas arterias con la aorta dorsal desaparecen en última instancia.

En el tórax, las arterias intersegmentarias persisten como **arterias intercostales.** La mayoría de las arterias intersegmentarias del abdomen se convierten en las **arterias lumbares,** pero el quinto par de arterias intersegmentarias lumbares permanece en forma de las **arterias ilíacas comunes.** En la región sacra, las arterias intersegmentarias forman las **arterias sacras laterales.**

Destino de las arterias vitelinas y umbilicales

Las ramas ventrales unilaterales de la **aorta dorsal** irrigan la vesícula umbilical, la alantoides y el corion (v. fig. 13-2). Las **arterias vitelinas** alcanzan la vesícula y después el intestino primitivo, que se forma a partir de la parte incorporada de la vesícula umbilical. Solamente permanecen tres derivados de las arterias vitelinas: el tronco celíaco, que irriga el intestino primitivo anterior; la arteria

mesentérica anterior, que irriga el intestino primitivo medio, y la arteria mesentérica inferior, que irriga el intestino primitivo posterior.

Las **arterias umbilicales** bilaterales discurren a través del *tallo de conexión* (cordón umbilical primitivo) y después se continúan con los vasos del **corion**, la parte embrionaria de la placenta (v. cap. 7, fig. 7-5). Las arterias umbilicales transportan sangre escasamente oxigenada hasta la placenta (v. fig. 13-2). Las porciones proximales de las arterias umbilicales se convierten en las **arterias ilíacas internas** y en las **arterias vesicales superiores**, mientras que las porciones distales se modifican tras el nacimiento y se convierten en los **ligamentos umbilicales mediales.**

DESARROLLO POSTERIOR DEL CORAZÓN

La capa externa del tubo cardíaco embrionario, el **miocardio** primitivo, se forma a partir del mesodermo esplácnico que rodea la cavidad pericárdica (precursores cardíacos de segundo campo cardíaco o anterior; figs. 13-7*A* y *B*, y 13-8*B*). En esta fase, el corazón en desarrollo está formado por un tubo endotelial fino separado de un miocardio grueso por un tejido conjuntivo gelatinoso denominado gelatina cardíaca (v. fig. 13-8*C* y *D*).

El **tubo endotelial** se convierte en el revestimiento endotelial interno del corazón, el **endocardio**, y el miocardio primitivo se convierte en la pared muscular del corazón (denominada **miocardio**). El pericardio visceral o epicardio procede de las células mesoteliales que se originan a partir de la superficie externa del **seno venoso** y que se diseminan sobre el miocardio (v. fig. 13-7*D* y *F*).

A medida que la región de la cabeza se pliega, el corazón y la cavidad pericárdica se sitúan por delante del intestino primitivo anterior y por debajo de la **membrana orofaríngea** (fig. 13-9*A* a *C*). Al mismo tiempo, el corazón tubular se alarga, con zonas alternadas de dilatación y constricción (v. fig. 13-7*C* a *E*): el **bulbo cardíaco** (formado por el *tronco arterioso* [TA], el *cono arterioso y el cono cardíaco*), el ventrículo, la aurícula y el **seno venoso.** El crecimiento del tubo cardíaco se debe a la incorporación de células, los miocardiocitos, que se diferencian a partir del mesodermo en la pared dorsal del pericardio. Las células progenitoras añadidas a los polos rostral y caudal del tubo cardíaco forman una reserva proliferativa de células mesodérmicas localizada en la pared dorsal de la cavidad pericárdica y los arcos faríngeos.

El **tronco arterioso** se continúa cranealmente con el saco aórtico (fig. 13-10*A*), a partir del cual se originan las arterias de los arcos faríngeos. Las células progenitoras procedentes del **segundo campo cardíaco** contribuyen a la formación de los extremos arterial y venoso del corazón en desarrollo. El **seno venoso** recibe las venas umbilicales, vitelinas y cardinal común procedentes del corion, la vesícula umbilical y el embrión, respectivamente (v. fig. 13-10*B*). Los extremos arterial y venoso del corazón quedan fijados por los arcos faríngeos y por el septo transverso, respectivamente. Antes de la formación del tubo cardíaco se produce la expresión del factor de transcripción homeobox (Pitx2c) en el campo de formación cardíaco izquierdo; este factor de transcripción desempeña una función importante en la definición del patrón de lateralidad izquierda-derecha del tubo cardíaco durante la formación del asa cardíaca. El corazón tubular se incurva hacia el lado derecho aproximadamente a los 23-28 días y forma un bucle en «D» con forma de «U» (**asa o bucle bulboventricular**) que hace que el vértice del corazón quede dirigido hacia la izquierda (v. figs. 13-7*D* y *E*, y 13-8*E*).

Las moléculas señalizadoras y los mecanismos celulares responsables de la incurvación cardíaca son complejos e involucran a numerosas vías, como las BMP, Notch, Wnt y Shh; todas ellas son imprescindibles para la remodelación del tubo cardíaco. A medida que se incurva el corazón primitivo, la aurícula y el seno venoso quedan situados por detrás del tronco arterioso, el bulbo cardíaco y el ventrículo (v. fig. 13-10*B* y *C*). Cuando se llega a esta fase, el seno venoso ha desarrollado una serie de expansiones laterales denominadas **cuernos sinusales** derecho e izquierdo (v. fig. 13-5*A*).

A medida que el corazón se alarga e incurva, se invagina gradualmente hacia la cavidad pericárdica (v. figs. 13-7*B* a *D*, y 13-8*C* y *D*). El corazón está suspendido inicialmente de la pared dorsal por un mesenterio (doble capa de peritoneo), el mesocardio dorsal, pero al poco tiempo la parte central de este mesenterio degenera y de este modo se forma una comunicación entre los lados derecho e izquierdo de la cavidad pericárdica, el **seno pericárdico transversal** (v. fig. 13-8*E* y *F*). En este momento, el corazón sólo está suspendido en sus extremos craneal y caudal.

Circulación a través del corazón primitivo

Las contracciones iniciales del corazón tienen un origen miogénico (se producen en el músculo o se inician en él). Las capas musculares de los infundíbulos de salida auricular y ventricular son continuas, y las contracciones aparecen en forma de oleadas peristálticas que comienzan en el seno venoso. Inicialmente, la circulación a través del corazón primitivo es de tipo flujo-reflujo. Sin embargo, hacia el final de la cuarta semana aparecen contracciones coordinadas del corazón que provocan un flujo unidireccional. La sangre alcanza entonces el **seno venoso** (v. fig. 13-10*A* y *B*) procedente de:

- El embrión, a través de las venas cardinales comunes.
- La placenta en desarrollo, a través de las venas umbilicales.
- La vesícula umbilical, a través de las venas vitelinas.

La sangre procedente del seno venoso alcanza la **aurícula primitiva;** el flujo procedente de la aurícula primitiva está controlado por las válvulas sinoauriculares (SA; fig. 13-11*A* a *D*). Después, la sangre atraviesa el **canal auriculoventricular (AV)** y llega al ventrículo primitivo. Cuando se contrae el ventrículo, la sangre es bombeada a través del **bulbo cardíaco** y del **tronco arterioso** hacia el **saco aórtico,** desde el cual se distribuye hasta las arterias de los arcos faríngeos (v. fig. 13-10*C*). Más tarde, la sangre llega a las **aortas dorsales,** que la distribuyen en el embrión, la vesícula umbilical y la placenta (v. fig. 13-2).

División del corazón primitivo

La división del canal AV y de los primordios de las aurículas, los ventrículos y los infundíbulos de salida se inicia, aproximadamente, a mediados de la cuarta semana y finaliza, básicamente, a finales de la octava semana. A pesar de que se describen por separado, estos procesos ocurren de manera simultánea.

División del canal auriculoventricular

Hacia el final de la cuarta semana, en las paredes dorsal y ventral del canal AV se forman los **cojinetes endocárdicos AV** (v. fig. 13-11*A* y *B*). Los cojinetes endocárdicos AV se desarrollan a partir de una matriz extracelular especializada (**gelatina cardíaca**) y de células de la cresta neural (v. fig. 13-8*C* y *D*). A medida que estas masas de tejido son invadidas por células mesenquimatosas

© Elsevier. Fotocopiar sin autorización es un delito.

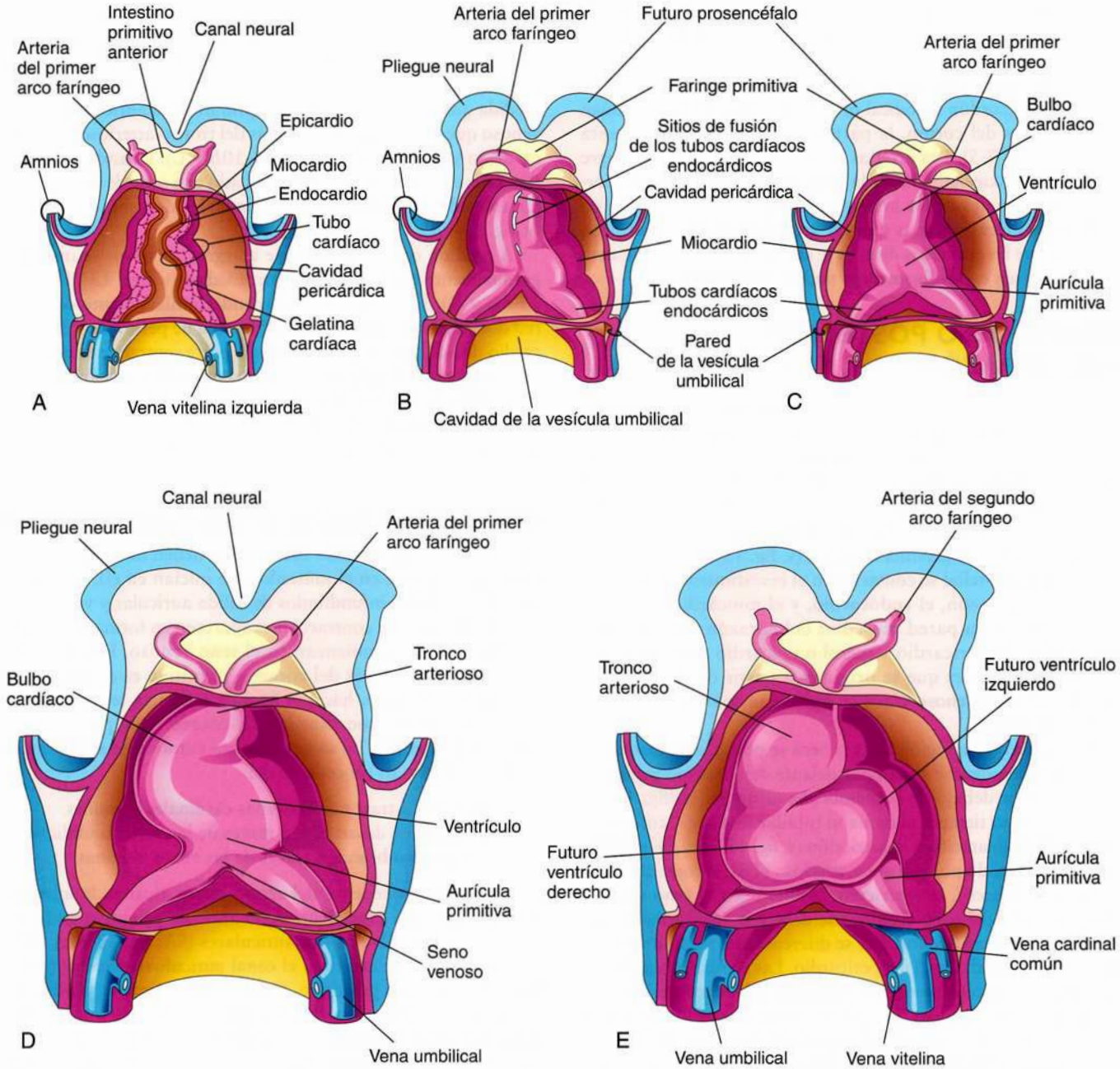

FIGURA 13-7 Esquemas que muestran la fusión de los tubos cardíacos y la formación de asas del corazón tubular. A a C, Visiones ventrales del corazón y la región pericárdica en desarrollo (22-35 días). Se ha retirado la pared pericárdica ventral para mostrar el miocardio en desarrollo y la fusión de los dos tubos cardíacos para formar un corazón tubular. El endotelio del tubo cardíaco forma el endocardio del corazón. D y E, A medida que el corazón tubular recto aumenta de longitud, se arquea y se gira a la derecha, formando un asa o bucle en D (D, dextro; hacia la derecha) que produce un corazón con forma de «S».

durante la quinta semana, los cojinetes endocárdicos AV se aproximan entre sí y, al fusionarse, dividen el canal AV en los **canales AV derecho e izquierdo** (v. fig. 13-11*C* y *D*). Estos canales separan parcialmente la aurícula primitiva del ventrículo primitivo y los cojinetes endocárdicos funcionan como **válvulas AV.** Las válvulas septales proceden de los cojinetes endocárdicos superior e inferior fusionados. Los velos valvulares murales (capas de pared aplanadas y finas) tienen un origen mesenquimal.

Tras la aparición de **señales de inducción** procedentes del miocardio del canal AV, un segmento de las células endocárdicas internas experimenta una **transformación epitelial-mesenquimal** y las células resultantes invaden después la matriz extracelular. Los cojinetes endocárdicos AV transformados contribuyen a la formación de las válvulas y los tabiques membranosos del corazón.

Se ha demostrado que factores transformadores del crecimiento β (TGF-β_1 y TGF-β_2), proteínas morfogenéticas óseas

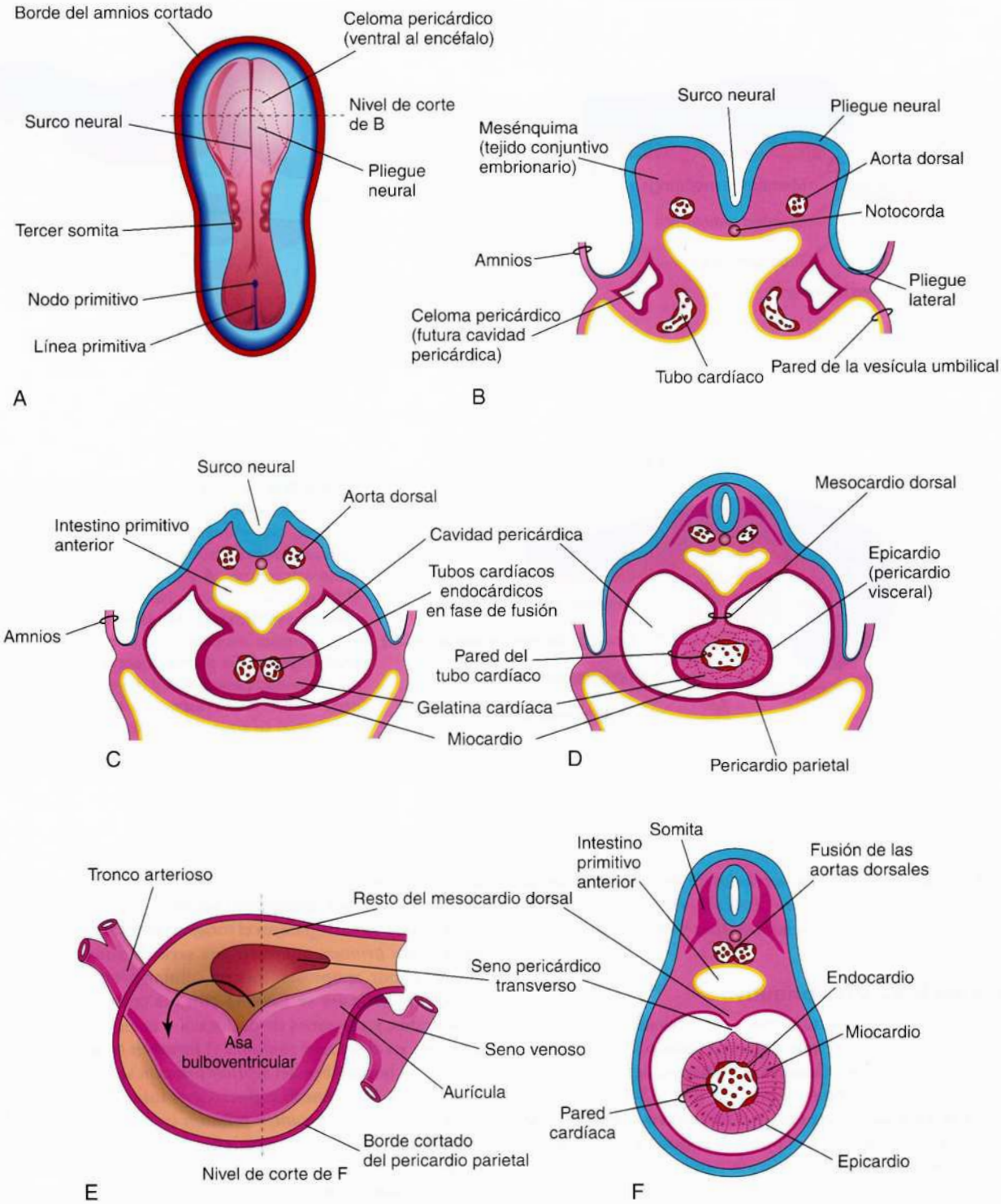

FIGURA 13-8 A, Visión dorsal de un embrión (aproximadamente, 20 días). B, Corte transversal esquemático de la región del corazón del embrión ilustrado en A; se muestran los dos tubos cardíacos y los pliegues laterales del cuerpo. C, Corte transversal de un embrión de edad ligeramente mayor; se muestran la formación de la cavidad pericárdica y la fusión de los tubos cardíacos. D, Corte similar (aproximadamente, 22 días); se muestra el corazón tubular suspendido por el mesocardio dorsal. E, Esquema del corazón (aproximadamente, 28 días) en el que se pueden observar la degeneración de la parte central del mesocardio dorsal y la formación del seno pericárdico transverso. La *flecha* señala la inclinación del primordio cardíaco. El corazón tubular presenta un giro a la derecha. F, Corte transversal del embrión en el nivel indicado en E; se muestran las capas de la pared cardíaca.

© Elsevier. Fotocopiar sin autorización es un delito.

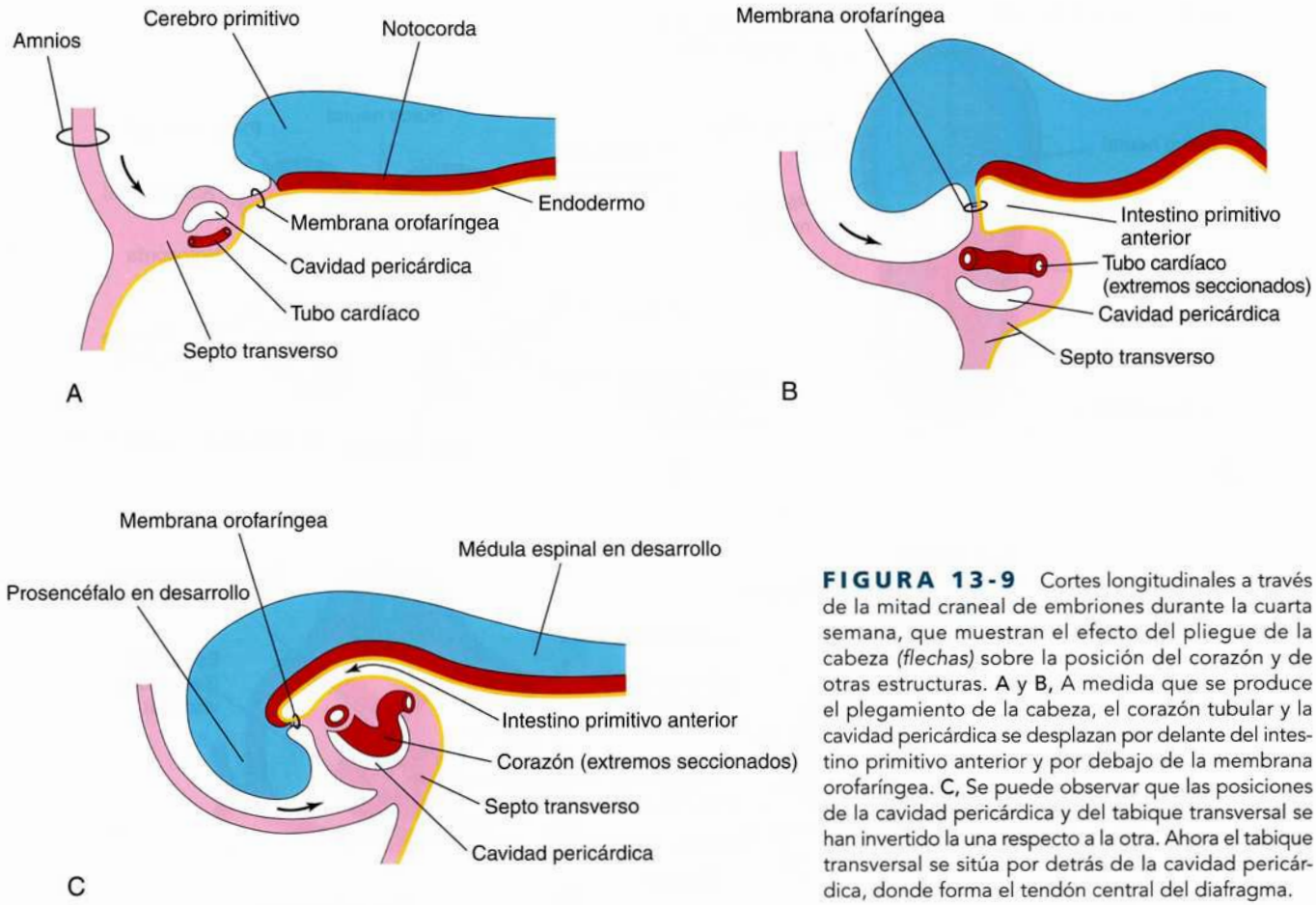

FIGURA 13-9 Cortes longitudinales a través de la mitad craneal de embriones durante la cuarta semana, que muestran el efecto del pliegue de la cabeza *(flechas)* sobre la posición del corazón y de otras estructuras. **A** y **B**, A medida que se produce el plegamiento de la cabeza, el corazón tubular y la cavidad pericárdica se desplazan por delante del intestino primitivo anterior y por debajo de la membrana orofaríngea. **C**, Se puede observar que las posiciones de la cavidad pericárdica y del tabique transversal se han invertido la una respecto a la otra. Ahora el tabique transversal se sitúa por detrás de la cavidad pericárdica, donde forma el tendón central del diafragma.

(BMP-2A y BMP-4), la proteína en dedos de zinc Slug y la cinasa similar al receptor de la activina (ChALK2) están implicados en la transformación epitelio-mesenquimatosa y en la formación de los cojinetes endocárdicos.

División de la aurícula primitiva

A partir del final de la cuarta semana, la aurícula primitiva se divide en las aurículas derecha e izquierda debido a la formación inicial y a la modificación y fusión subsiguientes de dos tabiques: el *septum primum* y el *septum secundum* (figs. 13-12 y 13-13).

El ***septum primum*** es una fina membrana con configuración semilunar que crece hacia los cojinetes endocárdicos desde el techo de la **aurícula primitiva** y divide parcialmente la aurícula común en las mitades derecha e izquierda. A medida que crece el *septum primum* (cuya configuración es similar a la de una cortina), entre su borde libre semilunar y los cojinetes endocárdicos aparece una abertura grande, el ***foramen primum*** (v. figs. 13-12*C* y 13-13*A* a *C*). Este agujero (perforación) actúa como un cortocircuito que permite el paso de la sangre oxigenada desde la aurícula derecha hasta la aurícula izquierda. El *foramen primum* se reduce progresivamente de tamaño y desaparece a medida que la cubierta mesenquimal del *septum primum* se fusiona con los cojinetes endocárdicos AV fusionados para formar el **tabique AV primitivo** (v. fig. 13-13*D* y D_1). *En estudios moleculares se ha demostrado que una clara población de células progenitoras extracardíacas procedentes del segundo campo cardíaco migran a través del mesocardio dorsal para completar el tabique lateral; la señalización Shh desempeña un papel crucial en este proceso.*

Antes de que desaparezca el *foramen primum*, en la parte central del *septum primum* aparecen una serie de zonas de perforación causadas por **apoptosis** (muerte celular programada). Cuando el *septum primum* se fusiona con los cojinetes endocárdicos fusionados, estas zonas de perforación coalescen y se forma otra abertura en el *septum primum*, el ***foramen secundum***. Al mismo tiempo, el borde libre del *septum primum* se fusiona con la parte izquierda de los cojinetes endocárdicos fusionados, lo que produce la obliteración del *foramen primum* (v. figs. 13-12*D* y 13-13*D*). El *foramen secundum* mantiene el cortocircuito de la sangre oxigenada desde la aurícula derecha hasta la aurícula izquierda.

El ***septum secundum*** es un pliegue muscular grueso y con configuración de semiluna que crece desde la pared ventrocraneal muscular de la aurícula derecha, inmediatamente adyacente al *septum primum* (v. fig. 13-13D_1). A medida que crece este grueso tabique durante la quinta y la sexta semanas, cubre gradualmente el *foramen secundum* en el *septum primum* (v. fig. 13-13*E*). El *septum secundum* divide de forma incompleta las aurículas; en consecuencia, se forma un **agujero oval** *(foramen ovale)*. La parte craneal del *septum primum*, que inicialmente está unida al techo de la aurícula izquierda, desaparece gradualmente (v. fig. 13-13G_1 y H_1). La parte restante del *septum primum*, unida a los cojinetes endocárdicos fusionados, forma la válvula del agujero oval, con forma de colgajo.

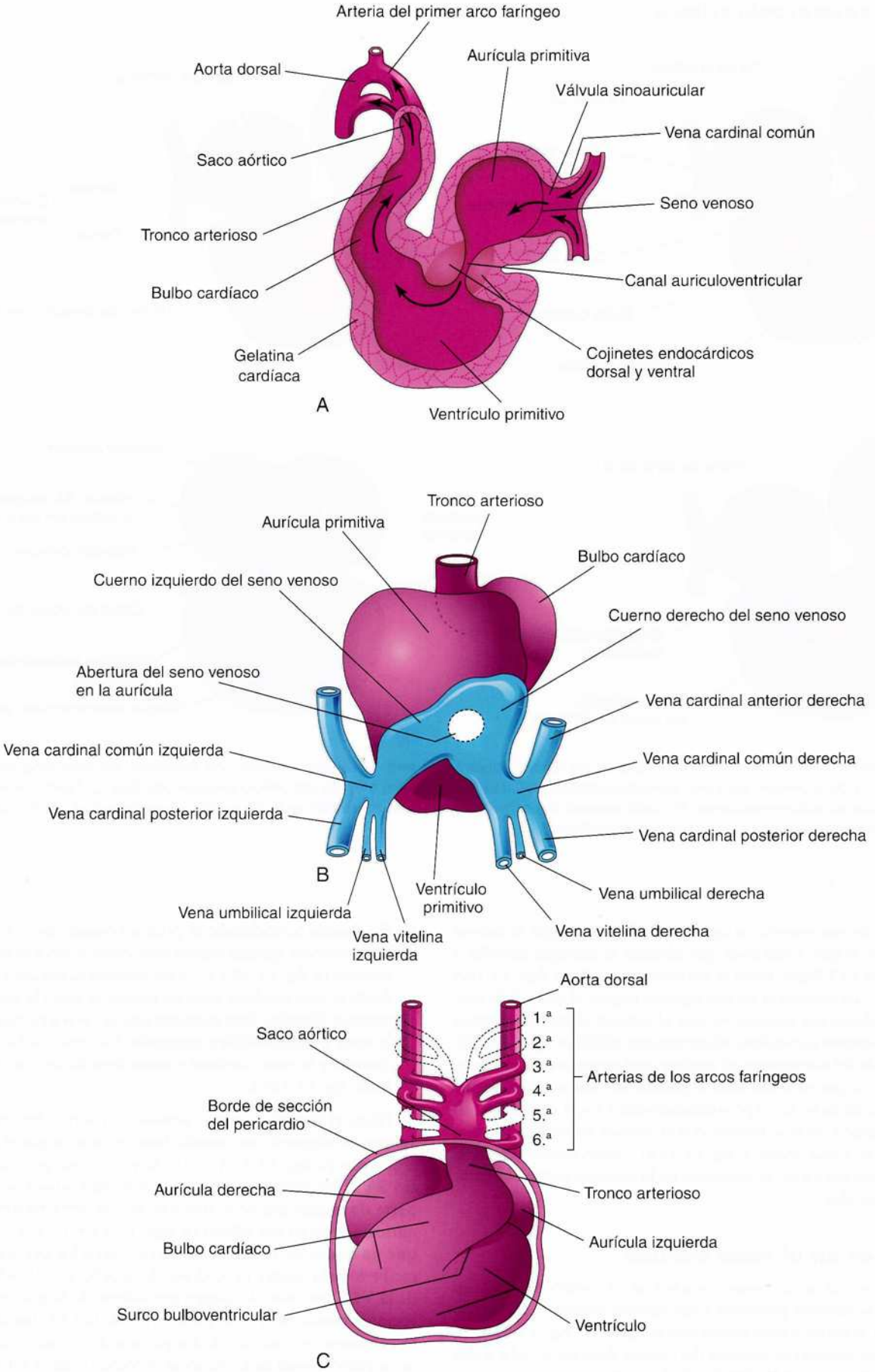

FIGURA 13-10 A, Corte sagital del corazón en un embrión de, aproximadamente, 24 días; se muestra el flujo sanguíneo a través de su interior *(flechas)*. B, Visión dorsal del corazón en un embrión de, aproximadamente, 26 días; se muestran los cuernos del seno venoso y la localización dorsal de la aurícula primitiva. C, Visión ventral del corazón y de las arterias de los arcos faríngeos (aproximadamente, 35 días). Se ha eliminado la pared central del saco pericárdico para mostrar el corazón en el interior de la cavidad pericárdica.

© Elsevier. Fotocopiar sin autorización es un delito.

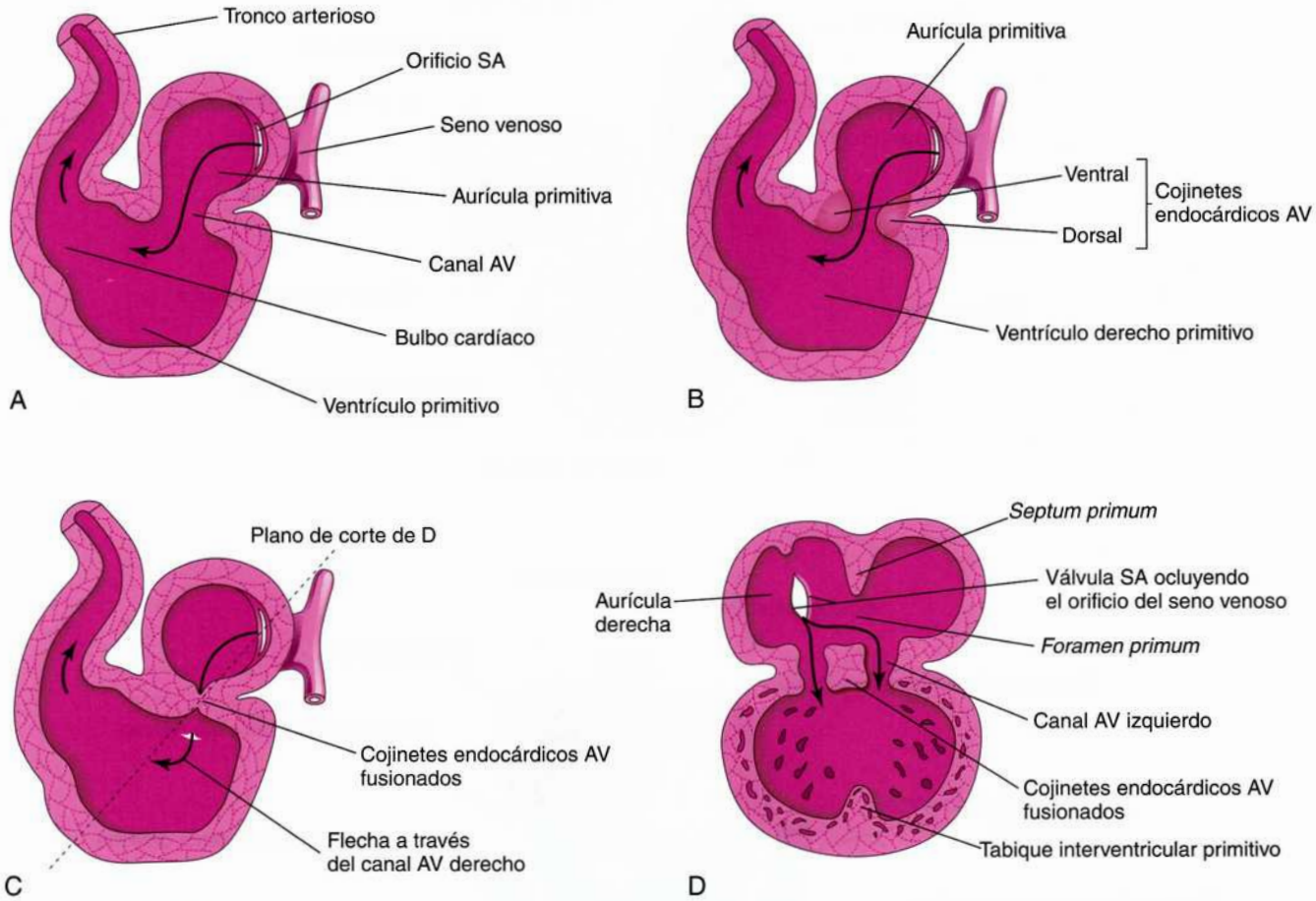

FIGURA 13-11 A y B, Cortes sagitales del corazón durante las semanas cuarta y quinta, con ilustración del flujo sanguíneo a través del corazón y de la división del canal auriculoventricular (AV). Las *flechas* pasan a través del orificio sinoauricular (SA). C, Fusión de los cojinetes endocárdicos auriculoventriculares. D, Corte coronal del corazón en el plano mostrado en C. Se puede observar que el *septum primum* y el tabique interventricular han comenzado a desarrollarse.

Antes del nacimiento, el agujero oval permite que la mayor parte de la sangre oxigenada que alcanza la aurícula derecha a través de la VCI llegue hasta la aurícula izquierda (v. figs. 13-14*A* y 13-13*H*). La existencia de este agujero impide el paso de la sangre en la dirección opuesta ya que el *septum primum* se cierra contra el *septum secundum*, relativamente rígido (v. fig. 13-14*B*).

Después del nacimiento, el agujero oval experimenta un cierre funcional ya que en la aurícula izquierda hay mayor presión que en la aurícula derecha. Aproximadamente a los 3 meses, la válvula del agujero oval se fusiona con el *septum secundum* y forma la **fosa oval** (*fossa ovalis;* v. fig. 13-14B). Como consecuencia, el tabique interauricular se convierte en la división completa entre ambas aurículas.

Cambios en el seno venoso

Inicialmente, el seno venoso se abre en el centro de la pared dorsal de la **aurícula primitiva** y sus cuernos derecho e izquierdo tienen un tamaño aproximadamente igual (v. fig. 13-5*A*). El aumento de tamaño progresivo del cuerno derecho se debe a dos **cortocircuitos izquierda-derecha de la sangre:**

- El primer cortocircuito aparece debido a la transformación de las venas vitelinas y umbilical.
- El segundo cortocircuito se produce cuando las venas cardinales anteriores quedan conectadas entre sí mediante una anastomosis (v. fig. 13-5*B* y *C*). Esta comunicación deriva la sangre desde la vena cardinal anterior izquierda hasta la vena cardinal anterior derecha. Este cortocircuito se convierte finalmente en la **vena braquiocefálica izquierda.** La vena cardinal anterior derecha y la vena cardinal común derecha se convierten en la **VCS** (fig. 13-15*C*).

Hacia el final de la cuarta semana, el cuerno derecho del seno venoso ha adquirido un tamaño bastante mayor que el del cuerno izquierdo (v. fig. 13-15*A*). A lo largo de este período, el **orificio SA** se ha desplazado hacia la derecha y ahora se abre en la parte de la aurícula primitiva que se convierte finalmente en la aurícula derecha del adulto (v. figs. 13-11 y 13-15*C*). A medida que aumenta de tamaño, el cuerno derecho del seno venoso recibe toda la sangre procedente de la cabeza y el cuello a través de la VCS, así como la sangre procedente de la placenta y de las regiones caudales del cuerpo a través de la VCI. Inicialmente, el **seno venoso** es una cavidad separada del corazón que se abre en la pared dorsal de la aurícula derecha (v. fig. 13-10*A* y *B*). El cuerno izquierdo se convierte en el **seno coronario** y el cuerno derecho queda incorporado en la pared de la aurícula derecha (v. fig. 13-15*B* y *C*).

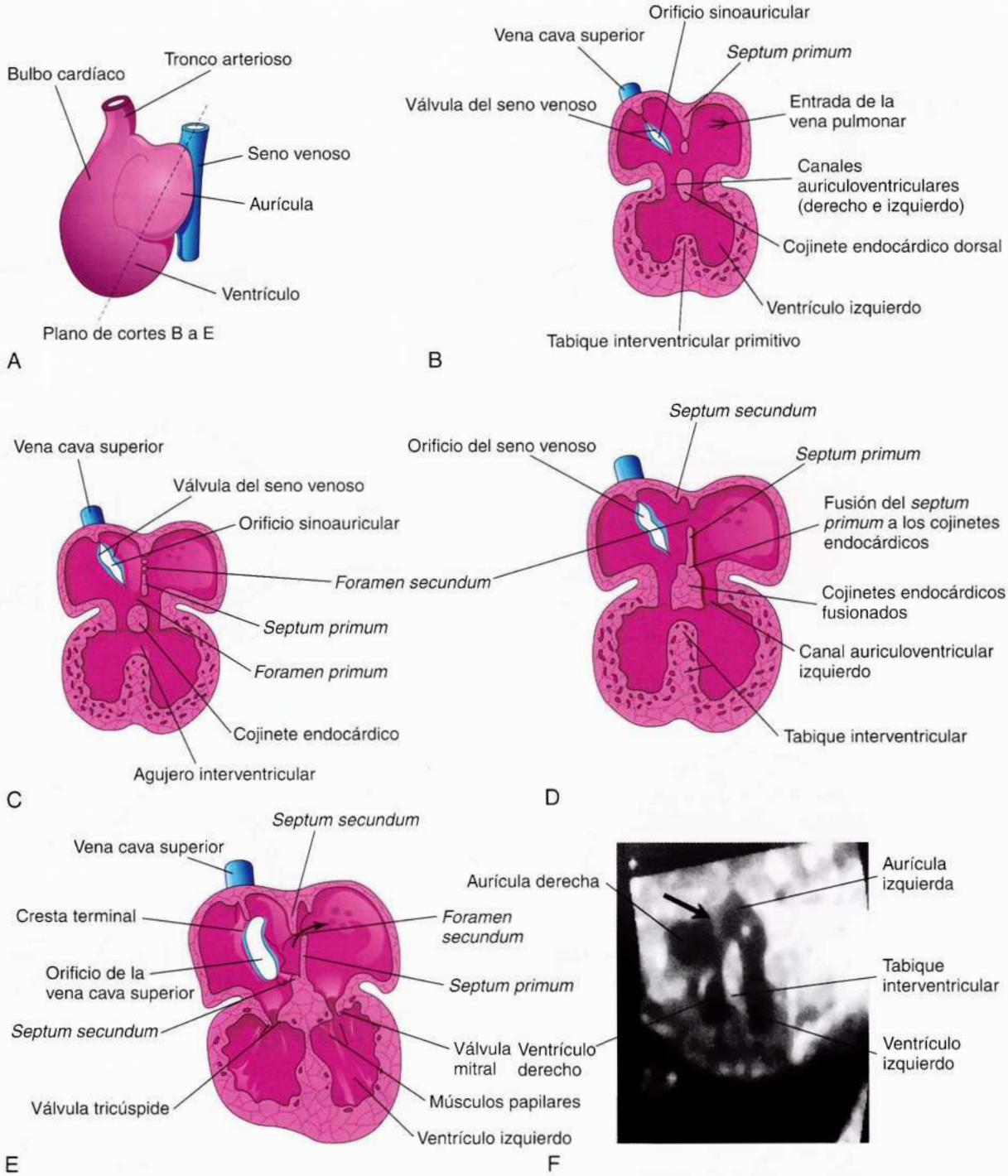

FIGURA 13-12 Esquemas del corazón en los que se muestran la división del canal auriculoventricular (AV) y la aurícula y el ventrículo primitivos. **A**, Esquema en el que se muestran los planos de los distintos cortes. **B**, Corte frontal del corazón durante la cuarta semana (aproximadamente, 28 días); se ilustra la aparición inicial del *septum primum*, el tabique interventricular y el cojinete endocárdico auriculoventricular (AV) dorsal. **C**, Corte frontal del corazón (aproximadamente, 32 días) en el que se pueden observar las perforaciones en la parte dorsal del *septum primum*. **D**, Corte del corazón (aproximadamente, 35 días) en la que se observa el *foramen secundum*. **E**, Corte del corazón (aproximadamente, 8 semanas) en el que se observa el corazón tras su división en cuatro cavidades. La *flecha* indica el flujo de la sangre ricamente oxigenada desde la aurícula derecha hasta la aurícula izquierda. **F**, Imagen ecográfica de un feto en el segundo trimestre de gestación; se reconocen las cuatro cavidades del corazón. Se puede observar el *septum secundum (flecha)*. *(Por cortesía del Dr. G.J. Reid, Department of Obstetrics, Gynecology and Reproductive Sciences, University of Manitoba, Women's Hospital, Winnipeg, Manitoba, Canadá.)*

© Elsevier. Fotocopiar sin autorización es un delito.

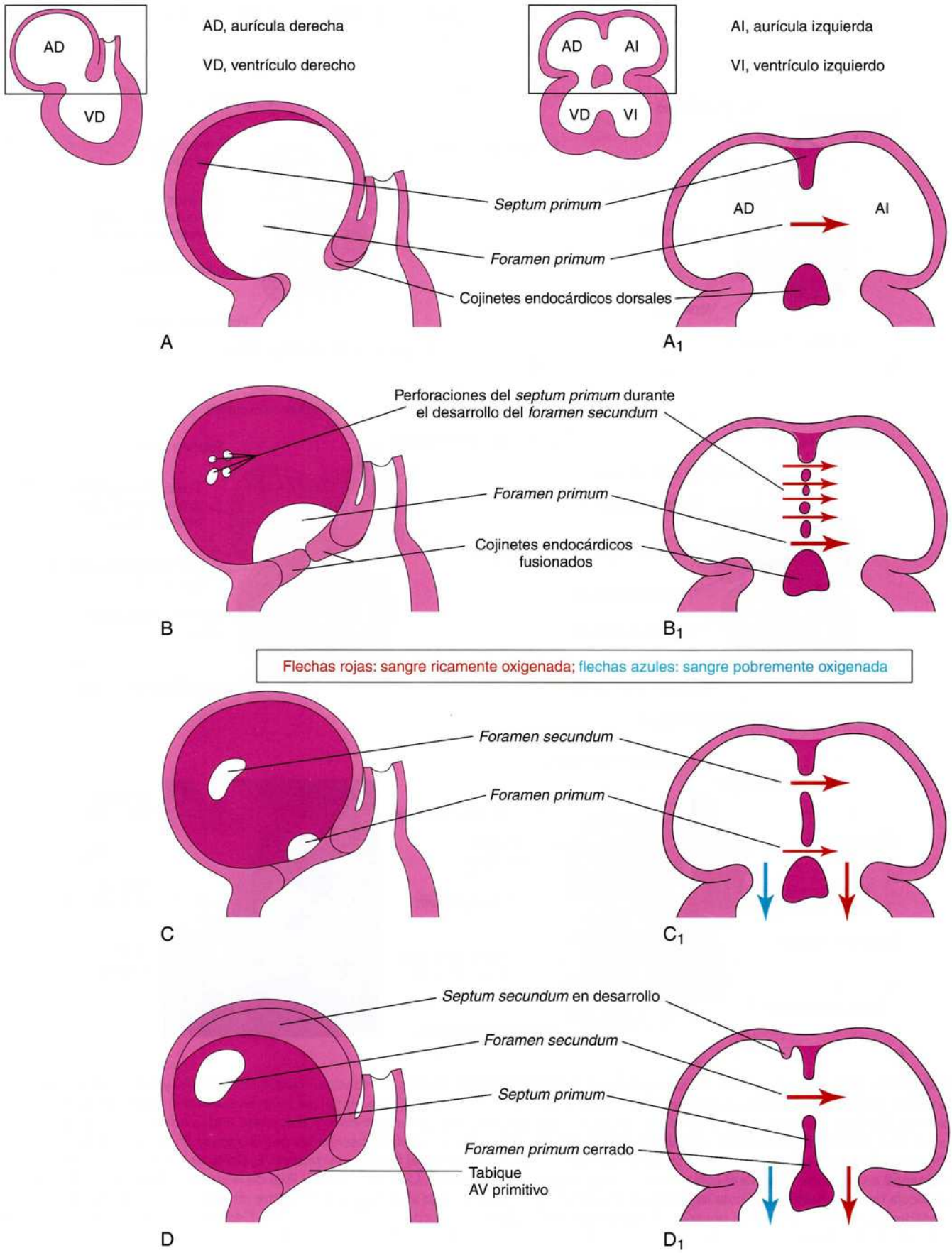

FIGURA 13-13 Representaciones esquemáticas en las que se ilustran las fases sucesivas en la división de la aurícula primitiva. **A** a **H**, Esquemas del tabique interauricular en desarrollo, visto desde el lado derecho. **A_1** a **H_1**, cortes coronales del tabique interauricular en desarrollo. A medida que crece el *septum secundum*, se puede observar que se solapa con la abertura existente en el *septum primum*, el *foramen secundum*. Se puede observar la válvula del agujero oval en **G_1** y **H_1**. Cuando la presión en la aurícula derecha supera la de la aurícula izquierda, la sangre pasa desde el lado derecho del corazón hasta el lado izquierdo. Cuando las presiones se igualan o son mayores en la aurícula izquierda, la válvula cierra el agujero oval (**G_1**). AV, auriculoventricular.

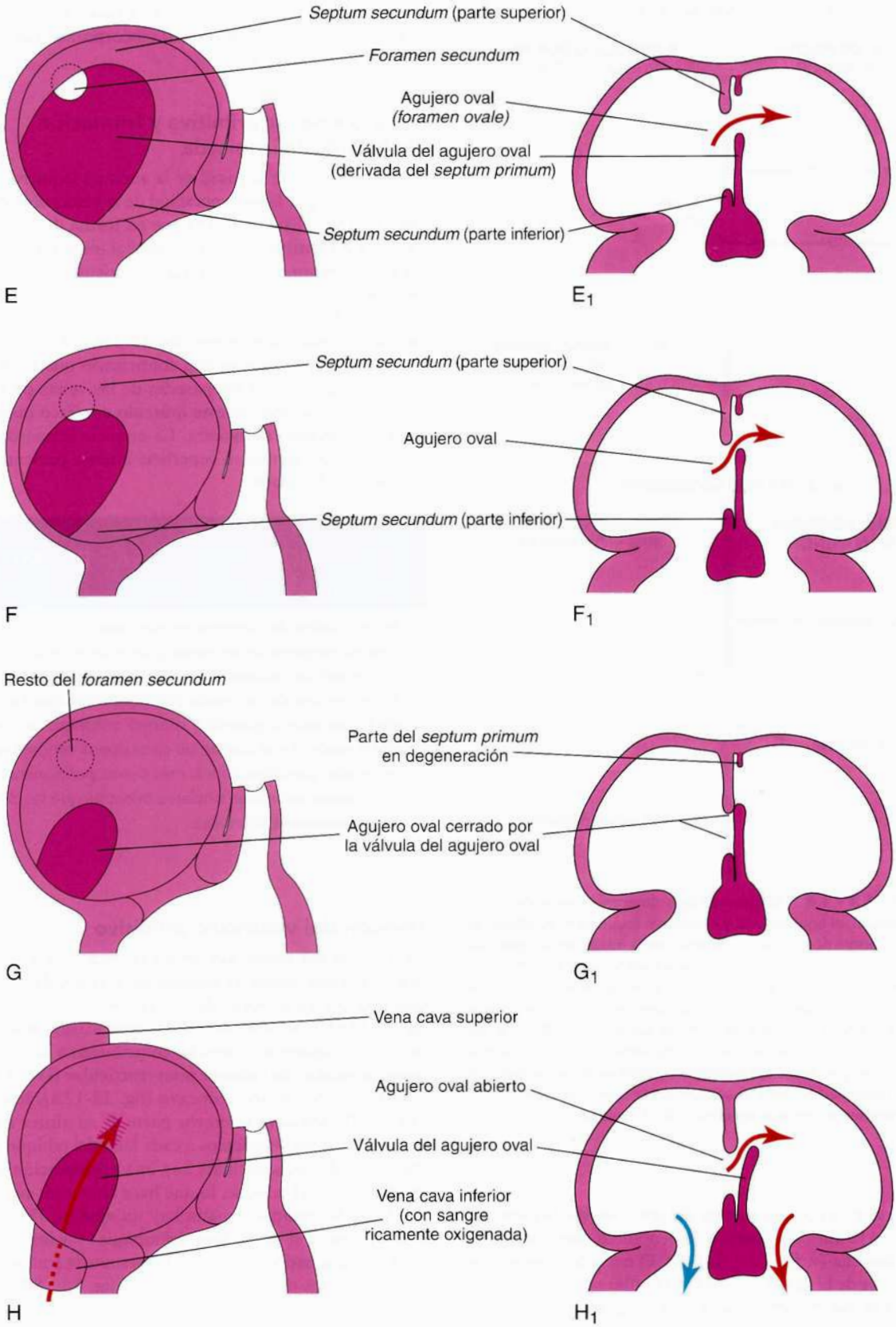

FIGURA 13-13, *(cont.)*

© Elsevier. Fotocopiar sin autorización es un delito.

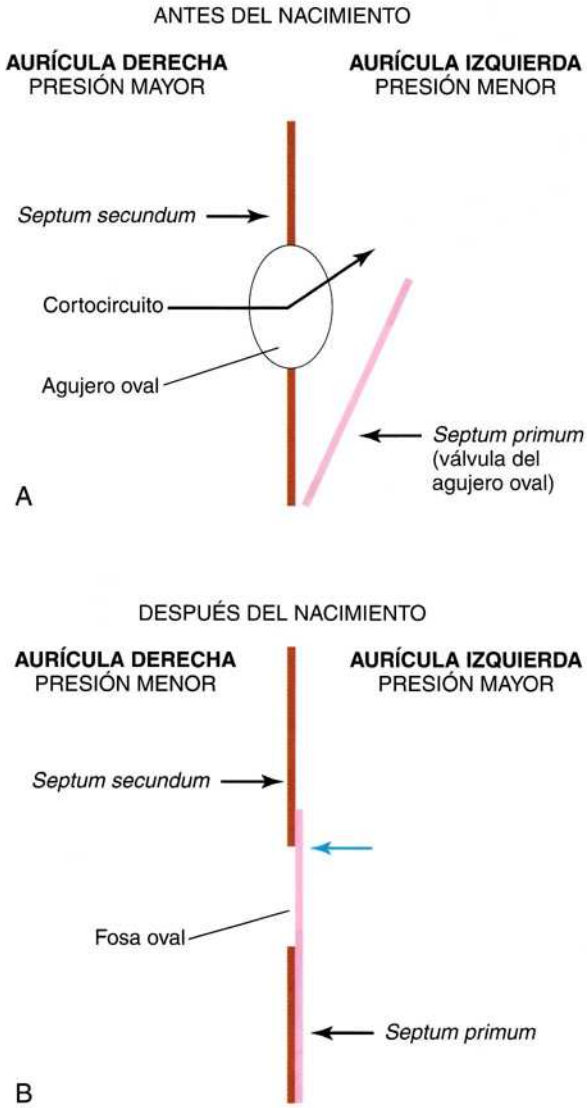

FIGURA 13-14 Esquemas que ilustran la relación entre el *septum primum*, el agujero oval y el *septum secundum*. A, Antes del nacimiento, la sangre ricamente oxigenada pasa a través del agujero oval desde la aurícula derecha hasta la aurícula izquierda cuando aumenta la presión. Cuando disminuye la presión en la aurícula derecha, la válvula de tipo colgajo del agujero oval se sitúa contra el *septum secundum* relativamente rígido, por lo que se cierra el agujero oval. B, Después del nacimiento, la presión en la aurícula izquierda aumenta a medida que retorna la sangre desde los pulmones. Finalmente, el *septum primum* queda presionado contra el *septum secundum* y se adhiere a él, cerrando permanentemente el agujero oval y formando la fosa oval.

Debido a su procedencia a partir del seno venoso, la parte lisa de la pared de la aurícula derecha se denomina **seno venoso de la aurícula derecha** (v. fig. 13-15*B* y *C*). El resto de la superficie interna anterior de la pared auricular y la bolsa muscular cónica, la **aurícula derecha,** presentan un aspecto rugoso y trabeculado. Estas dos partes proceden de la aurícula primitiva. La parte lisa y la parte rugosa están separadas internamente en la aurícula derecha por una cresta vertical, la **cresta terminal,** y externamente por un surco superficial, el **surco terminal** (v. fig. 13-15*B*). La cresta terminal representa la parte craneal de la válvula SA derecha (v. fig. 13-15*C*); la parte caudal de esta válvula forma las válvulas de la VCI y del seno coronario. La válvula SA izquierda se fusiona con el *septum secundum* y queda incorporada junto con él en el tabique interauricular.

Vena pulmonar primitiva y formación de la aurícula izquierda

La mayor parte de la pared de la aurícula izquierda es lisa dado que se forma por la incorporación de la **vena pulmonar primitiva** (fig. 13-16A). Esta vena aparece en forma de una evaginación de la pared auricular dorsal, inmediatamente a la izquierda del *septum primum*. A medida que la aurícula se expande, la vena pulmonar primitiva y sus ramas principales quedan incorporadas en la pared de la aurícula izquierda. El resultado es la formación de cuatro venas pulmonares (fig. 13-16*C* y *D*).

Estudios moleculares han confirmado que mioblastos auriculares migran hacia las paredes de las venas pulmonares. La relevancia funcional de este **músculo cardíaco pulmonar** (miocardio pulmonar) es incierta. La orejuela izquierda procede de la aurícula primitiva; su superficie interna presenta un aspecto rugoso y trabeculado.

CONEXIONES VENOSAS PULMONARES ANÓMALAS

En el cuadro de conexiones venosas pulmonares anómalas totales, ninguna de las venas pulmonares establece conexión con la aurícula izquierda. Lo más habitual es que las venas confluyan en una de las venas sistémicas que quedan por detrás de la aurícula izquierda y drenen entonces en esta cámara del corazón. En el cuadro de conexiones venosas pulmonares anómalas parciales, una o más venas pulmonares presentan conexiones anómalas similares mientras que las demás muestran conexiones normales.

División del ventrículo primitivo

La división del ventrículo primitivo está señalada inicialmente por una cresta media, el **tabique interventricular (IV)** muscular, que aparece en el suelo del ventrículo cerca de su vértice (v. fig. 13-12*B*). Los miocitos (células musculares) de los ventrículos primitivos izquierdo y derecho contribuyen a la formación de la **parte muscular del tabique interventricular (IV).** El tabique IV muestra un borde libre cóncavo (fig. 13-17*A*). Inicialmente, el tabique IV adquiere la mayor parte de su altura a través de la dilatación de los ventrículos a cada lado del tabique IV muscular (fig. 13-17*B*). Más adelante hay una proliferación activa de los mioblastos en el tabique, lo que hace aumentar su tamaño.

Hasta la séptima semana hay un **agujero IV** con forma de semiluna entre el borde libre del tabique IV y los cojinetes endocárdicos fusionados. El agujero IV permite la comunicación entre los ventrículos derecho e izquierdo (fig. 13-18*B*, y v. también fig. 13-17). Generalmente, el agujero IV se cierra hacia el final de la séptima semana a medida que las **crestas bulbares** se fusionan con el cojinete endocárdico (v. fig. 13-18*C* a *E*).

El cierre del agujero IV y la formación de la parte membranosa del tabique IV se deben a la fusión de tejidos procedentes de tres orígenes: la cresta bulbar derecha, la cresta bulbar izquierda y el cojinete endocárdico. La **parte membranosa del tabique IV**

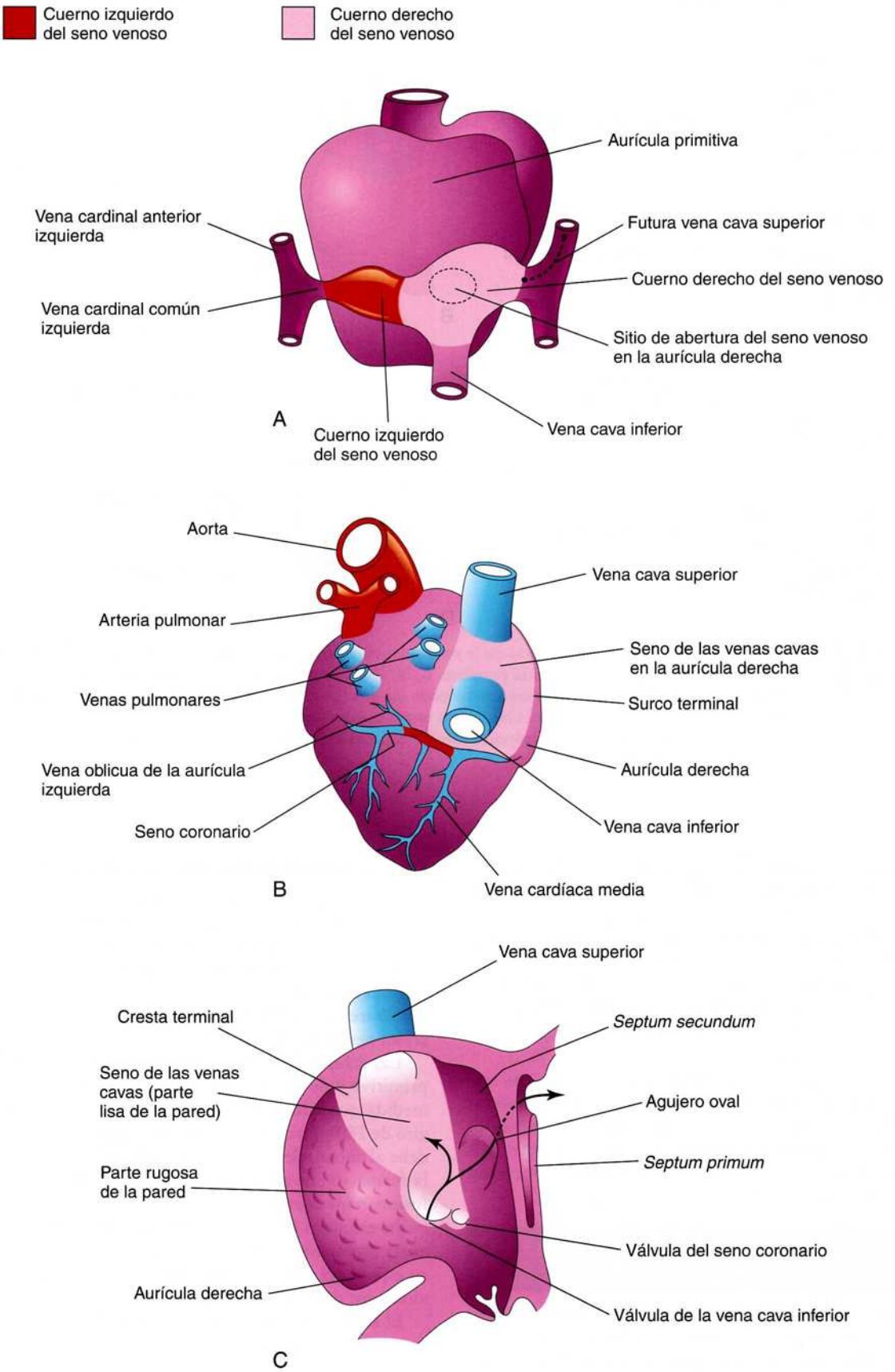

FIGURA 13-15 Esquemas ilustrativos del destino del seno venoso. **A,** Visión dorsal del corazón (aproximadamente, 26 días) en la que se muestran la aurícula primitiva y el seno venoso. **B,** Visión dorsal a las 8 semanas, tras la incorporación en la aurícula derecha del cuerno derecho del seno venoso. El cuerno izquierdo del seno venoso se convierte en el seno coronario. **C,** Visión medial de la aurícula derecha fetal, que muestra: *1)* la parte lisa de la pared de la aurícula derecha (seno de las venas cavas) que deriva del cuerno derecho del seno venoso y *2)* la cresta terminal y las válvulas de la vena cava inferior, además del seno coronario, que derivan de la válvula sinoauricular derecha. La aurícula derecha primitiva se convierte en la aurícula derecha, una bolsa muscular de configuración cónica. Las *flechas* señalan el flujo sanguíneo.

© Elsevier. Fotocopiar sin autorización es un delito.

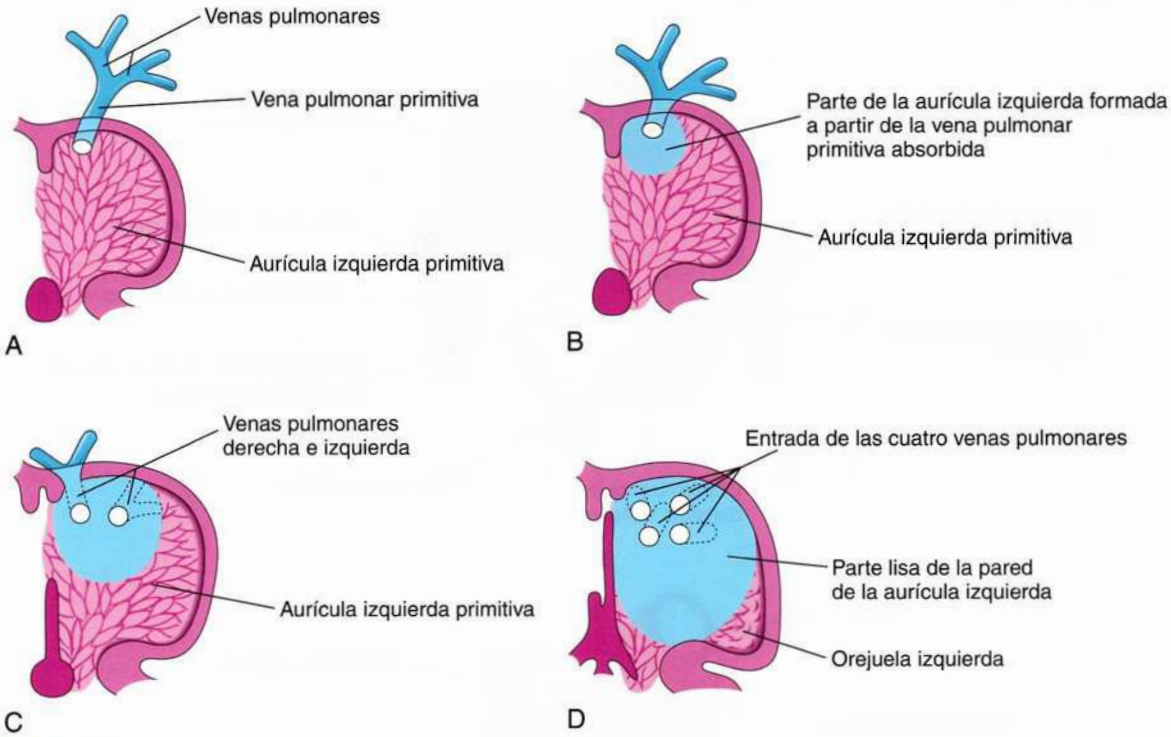

FIGURA 13-16 Esquemas ilustrativos de la absorción de la vena pulmonar en la aurícula izquierda. **A,** A las 5 semanas; se muestra la abertura de la vena pulmonar primitiva en la aurícula izquierda primitiva. **B,** En una fase posterior, en la cual se muestra la absorción parcial de la vena pulmonar primitiva. **C,** A las 6 semanas; se muestran las aberturas de las dos venas pulmonares en la aurícula izquierda tras la absorción de la vena pulmonar primitiva. **D,** A las 8 semanas; se ilustran las cuatro venas pulmonares con sus orificios auriculares separados. La aurícula izquierda primitiva se convierte en la orejuela izquierda, un apéndice tubular de la aurícula. La aurícula izquierda se forma en su mayor parte por la absorción de la vena pulmonar primitiva y sus ramas.

procede de una extensión del tejido procedente del lado derecho del cojinete endocárdico y que alcanza la parte muscular del tabique IV, así como de células de la cresta neural. Este tejido se fusiona con el **tabique aorticopulmonar** y con la parte muscular gruesa del tabique IV (fig. 13-19*C*, y v. también fig. 13-18*E*). Tras el cierre del agujero IV y la formación de la parte membranosa del tabique IV, el tronco pulmonar se mantiene comunicado con el ventrículo derecho y la aorta comunica con el ventrículo izquierdo (v. fig. 13-18*E*).

La cavitación de las paredes ventriculares forma una trama de haces musculares similares a una esponja, las **trabéculas carnosas.** Algunos de estos haces se convierten en los **músculos papilares** y en las **cuerdas tendinosas** *(chordae tendineae)*. Las cuerdas tendinosas discurren desde los músculos papilares hasta las válvulas AV (v. fig. 13-19*C* y *D*).

ECOGRAFÍA CARDÍACA FETAL

La evaluación cardíaca fetal mediante ecografía en tiempo real y de alta resolución se suele llevar a cabo entre las semanas 18 y 22 (fig. 13-20) ya que en este momento el corazón es ya lo suficientemente grande para ser evaluado. Por convención internacional, se obtiene una visión del corazón de cuatro cámaras (v. fig. 13-20) y también se examina la existencia de anomalías en los grandes vasos.

División del bulbo cardíaco y del tronco arterioso

Durante la quinta semana, la proliferación activa de las células mesenquimales en las paredes del **bulbo cardíaco** origina la formación de las **crestas bulbares** (fig. 13-21*B* y *C*, y v. también fig. 13-18*C* y *D*). En el **tronco arterioso** aparecen crestas similares que se continúan con las crestas bulbares. Las **crestas truncales** y **bulbares** proceden, fundamentalmente, del mesénquima de la cresta neural (v. fig. 13-21*B* y *C*).

Las **células de la cresta neural** migran a través de la faringe primitiva y de los arcos faríngeos hasta alcanzar las crestas. A medida que esto ocurre, las crestas bulbar y truncal sufren un giro de 180°. La orientación espiral de las crestas, que en parte se debe al chorro de sangre procedente de los ventrículos, provoca la formación de un **tabique aorticopulmonar** espiral cuando se fusionan las crestas (v. fig. 13-21*D* a *G*). Este tabique divide el bulbo cardíaco y el tronco arterioso en dos canales arteriales: la aorta ascendente y el tronco pulmonar. A causa del movimiento en espiral del tabique aorticopulmonar, el **tronco pulmonar** gira alrededor de la **aorta ascendente** (v. fig. 13-21*H*).

El **bulbo cardíaco** queda incorporado en las paredes de los ventrículos definitivos (v. fig. 13-18*A* y *B*):

- En el ventrículo derecho, el bulbo cardíaco está representado por el **cono arterioso** (infundíbulo), que da origen al tronco pulmonar.
- En el ventrículo izquierdo, el bulbo cardíaco forma las paredes del **vestíbulo aórtico,** que es la parte de la cavidad ventricular que queda inmediatamente por debajo de la válvula aórtica.

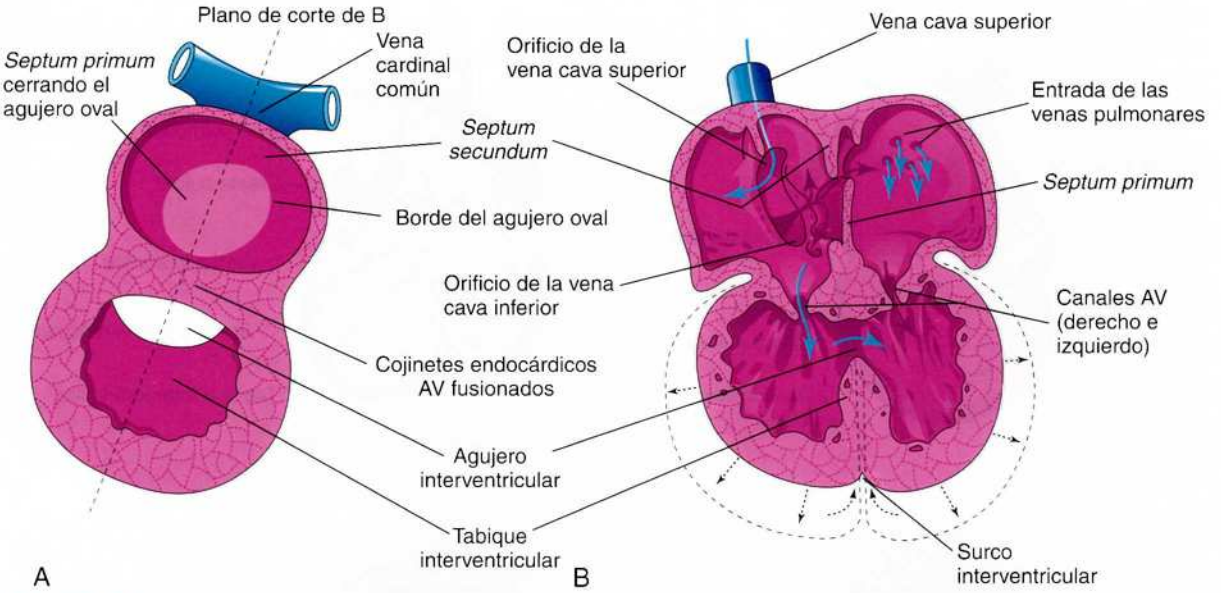

FIGURA 13-17 Esquemas ilustrativos de la división del corazón primitivo. A, Corte sagital al final de la quinta semana en el que se muestran los tabiques y los agujeros cardíacos. B, Corte coronal en una fase ligeramente posterior, con ilustración de las direcciones del flujo sanguíneo a través del corazón *(flechas azules)* y de la expansión de los ventrículos *(flechas negras)*.

Desarrollo de las válvulas cardíacas

Cuando ya ha finalizado casi por completo la partición del **tronco arterioso** (v. fig. 13-21*A* a *C*), las **válvulas semilunares** comienzan a desarrollarse a partir de tres tumefacciones del tejido subendocárdico alrededor de los orificios de la aorta y el tronco pulmonar. Las células de la cresta neural precursoras cardíacas también contribuyen a este tejido. Estas tumefacciones se vacían y se reconfiguran para formar tres cúspides de pared fina (fig. 13-22, y v. también fig. 13-19*C* y *D*). Las **válvulas AV** (válvulas tricúspide y mitral) se desarrollan de manera similar a partir de proliferaciones localizadas de tejido que aparecen alrededor de los canales AV.

Sistema de conducción del corazón

Inicialmente, el músculo correspondiente a la aurícula y el ventrículo primitivos muestra continuidad. A medida que van formándose las cámaras cardíacas, su miocardio conduce la onda de despolarización más deprisa que el miocardio restante. A lo largo de todo el desarrollo, esta onda de impulso se desplaza desde el polo venoso hasta el polo arterial del corazón. *La aurícula actúa como el marcapasos temporal del corazón*, pero al poco tiempo el seno venoso asume esta función. El **nódulo SA** se desarrolla durante la quinta semana. En sus orígenes se localiza en la pared derecha del seno venoso, pero al poco tiempo queda incorporado en la pared de la aurícula derecha junto con el seno venoso (v. fig. 13-19*A* y *D*). El nódulo SA se localiza en la parte alta de la aurícula derecha, cerca de la entrada de la **VCS.**

Tras la incorporación del seno venoso, células procedentes de su pared izquierda se localizan en la base del tabique interauricular, inmediatamente por delante de la abertura del seno coronario. Junto con las células procedentes de la región AV, forman el **nódulo AV** y **el haz AV,** que se localizan inmediatamente por encima de los cojinetes endocárdicos. Las fibras procedentes del **haz AV** van desde la aurícula hasta el ventrículo y después se separan en las **ramas** derecha e izquierda. Dichas ramas se distribuyen en todo el **miocardio ventricular** (v. fig. 13-19*D*). Las dos cámaras (auricular y ventricular) quedan aisladas eléctricamente por tejido fibroso; sólo pueden conducir el nodo AV y las ramas.

El nódulo SA, el nódulo AV y el haz AV están sumamente inervados. Sin embargo, el sistema de conducción está bien desarrollado antes de que estos nervios alcancen el corazón. Este tejido especializado suele ser la única vía de señal que comunica las aurículas con los ventrículos. A medida que se desarrollan las cuatro cavidades del corazón, crece una banda de tejido conjuntivo desde el epicardio (capa visceral de pericardio seroso); dicha banda separa más adelante el músculo de las aurículas y el músculo de los ventrículos. Este tejido conjuntivo forma parte del **esqueleto cardíaco** (esqueleto fibroso del corazón). La inervación parasimpática del corazón se forma a partir de células de la cresta neural que desempeñan un papel crucial en el desarrollo del sistema de conducción cardíaco.

MALFORMACIONES CONGÉNITAS DEL CORAZÓN Y LOS GRANDES VASOS

Los defectos cardíacos congénitos (DCC) son frecuentes, se observan en 6-8 casos de cada 1.000 recién nacidos vivos y son la causa más importante de morbilidad neonatal. Algunos DCC se deben a mecanismos unigénicos o cromosómicos. Otros son el resultado de la exposición a teratógenos, como el **virus de la rubeola** (v. cap. 20, tabla 20-6). Sin embargo, en muchos casos se desconoce la causa. Al parecer, la mayoría de los DCC se deben a factores genéticos y ambientales múltiples (p. ej., **herencia multifactorial**), cada uno de los cuales provoca un efecto de grado menor.

(El texto continúa en la pág. 306)

© Elsevier. Fotocopiar sin autorización es un delito.

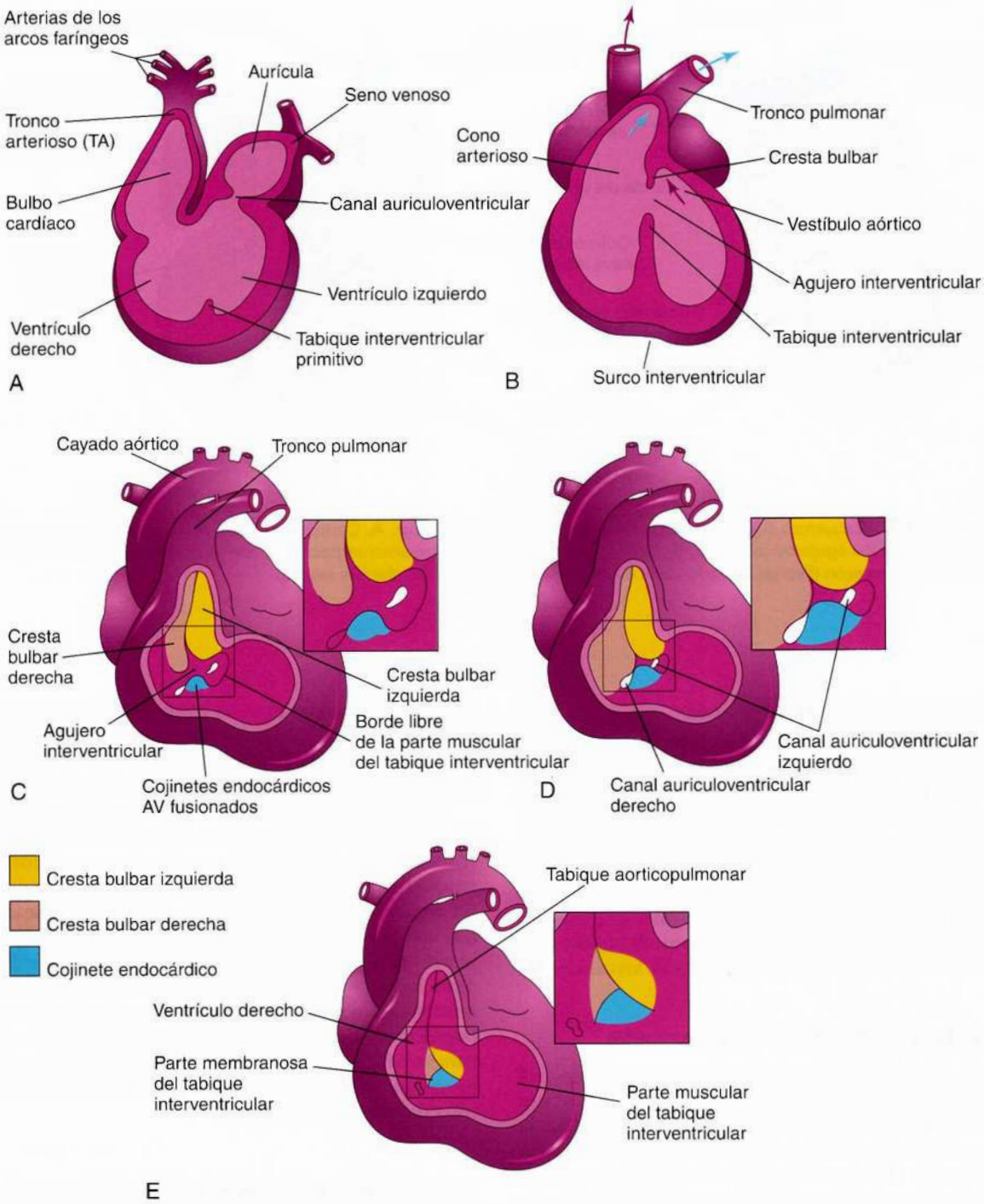

FIGURA 13-18 Esquemas ilustrativos de la incorporación del bulbo cardíaco en los ventrículos y de la división de éste y del tronco arterioso en la aorta y el tronco pulmonar. **A**, Corte sagital a las 5 semanas; se muestra el bulbo cardíaco como una de las cavidades del corazón primitivo. **B**, Corte coronal esquemático a las 6 semanas, tras la incorporación del bulbo cardíaco en los ventrículos donde se convierte en el cono arterioso del ventrículo derecho, que origina el tronco pulmonar y el vestíbulo aórtico del ventrículo izquierdo. La *flecha* indica el flujo de la sangre. **C** a **E**, Esquemas ilustrativos del cierre del agujero interventricular y de la formación de la parte membranosa del tabique interventricular. Se han eliminado las paredes del tronco arterioso, del bulbo cardíaco y del ventrículo derecho. **C**, A las 5 semanas; se muestran las crestas bulbares y los cojinetes endocárdicos auriculoventriculares fusionados. **D**, A las 6 semanas; se ilustra la proliferación de tejido subendocárdico que disminuye el calibre del agujero interventricular. **E**, A las 7 semanas, con ilustración de las crestas bulbares fusionadas, de la parte membranosa del tabique interventricular formada por extensiones tisulares desde el lado derecho de los cojinetes endocárdicos auriculoventriculares, y del cierre del agujero interventricular.

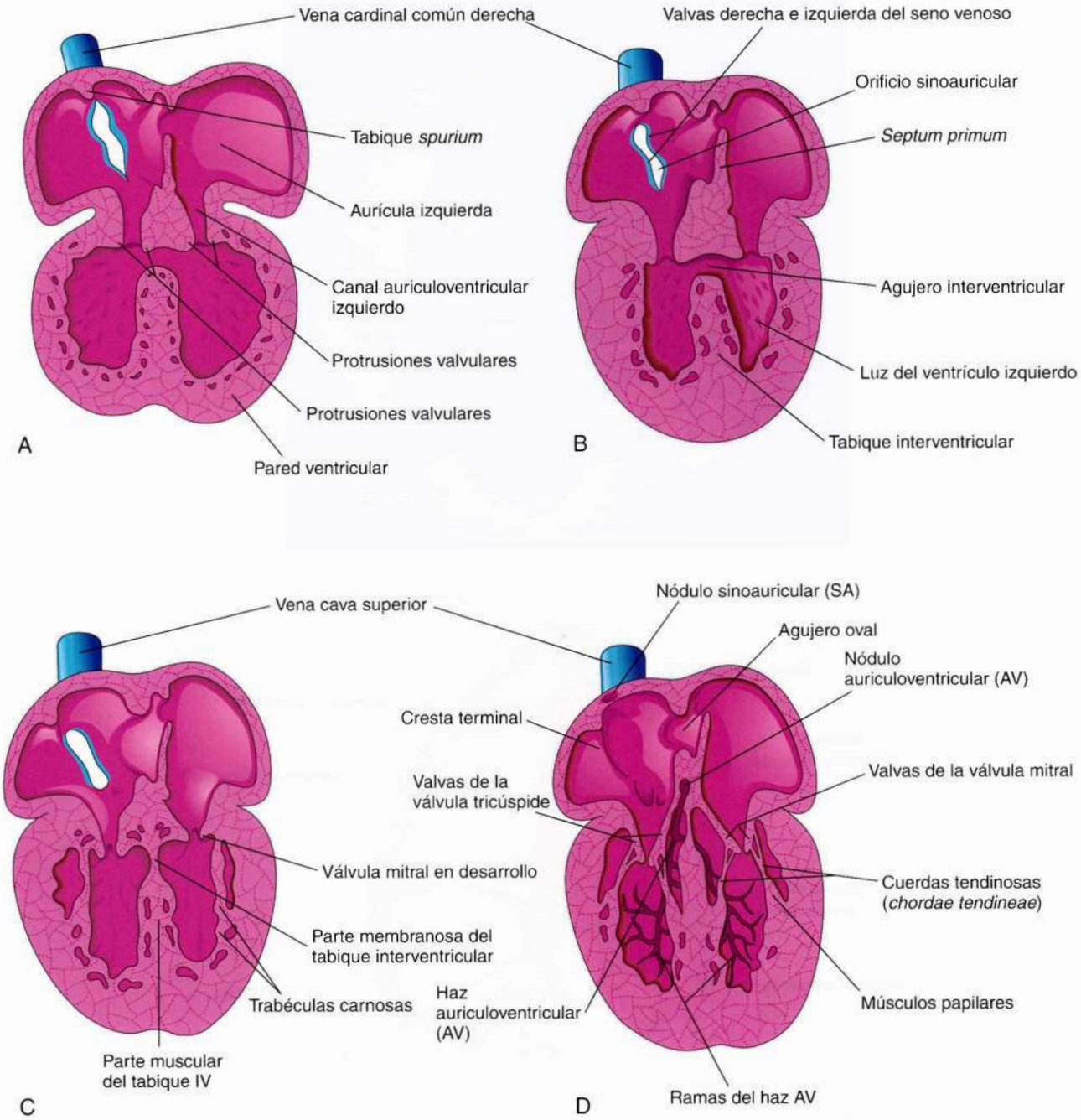

FIGURA 13-19 Cortes esquemáticos del corazón en los que se ilustran las fases sucesivas en el desarrollo de las válvulas auriculoventriculares, las cuerdas tendinosas y los músculos papilares. **A**, A las 5 semanas. **B**, A las 6 semanas. **C**, A las 7 semanas. **D**, A las 20 semanas; se muestra el sistema de conducción del corazón.

© Elsevier. Fotocopiar sin autorización es un delito.

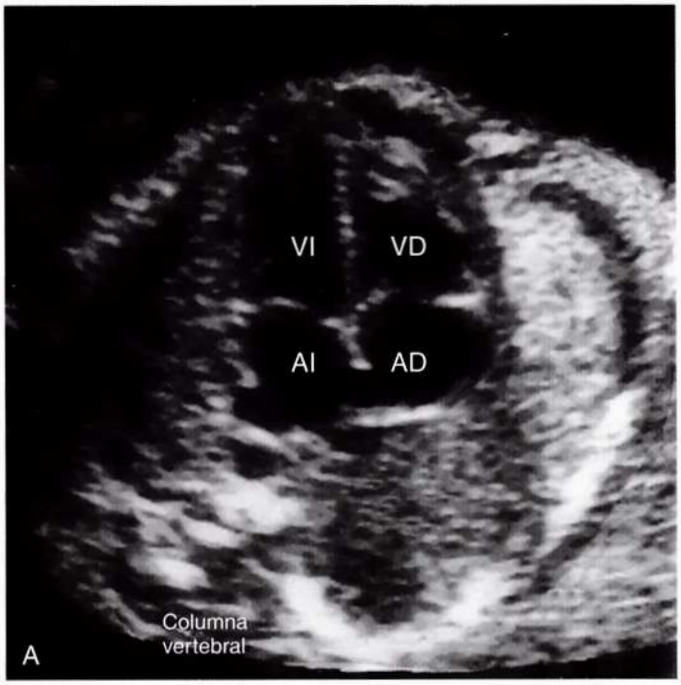

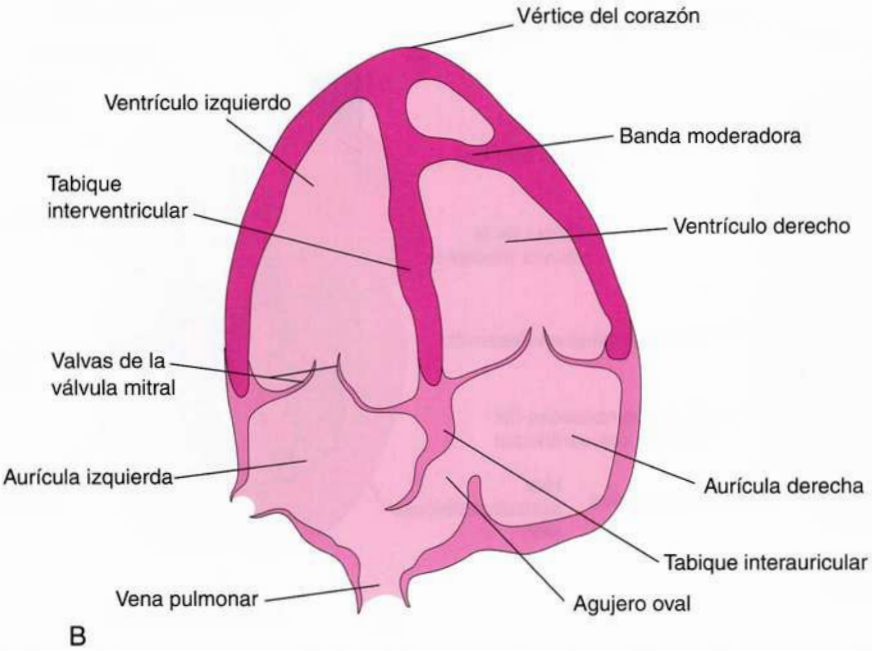

FIGURA 13-20 A, Imagen ecográfica en la que se pueden observar las cuatro cavidades cardíacas en un feto de, aproximadamente, 20 semanas. B, Esquema de orientación (modificado del AIUM Technical Bulletin, Performance of the Basic Fetal Cardiac Ultrasound Examination). La imagen ecográfica correspondiente se obtuvo a través del tórax fetal. Los ventrículos y las aurículas están bien formados y se observan dos válvulas auriculoventriculares (AV). La banda moderadora es una de las trabéculas carnosas en cuyo interior discurre parte de la rama derecha del haz AV. AI, aurícula izquierda; VI, ventrículo izquierdo; AD, aurícula derecha; VD, ventrículo derecho. *(Por cortesía del Dr. Wesley Lee, Division of Fetal Imaging, William Beaumont Hospital, Royal Oak, Michigan.)*

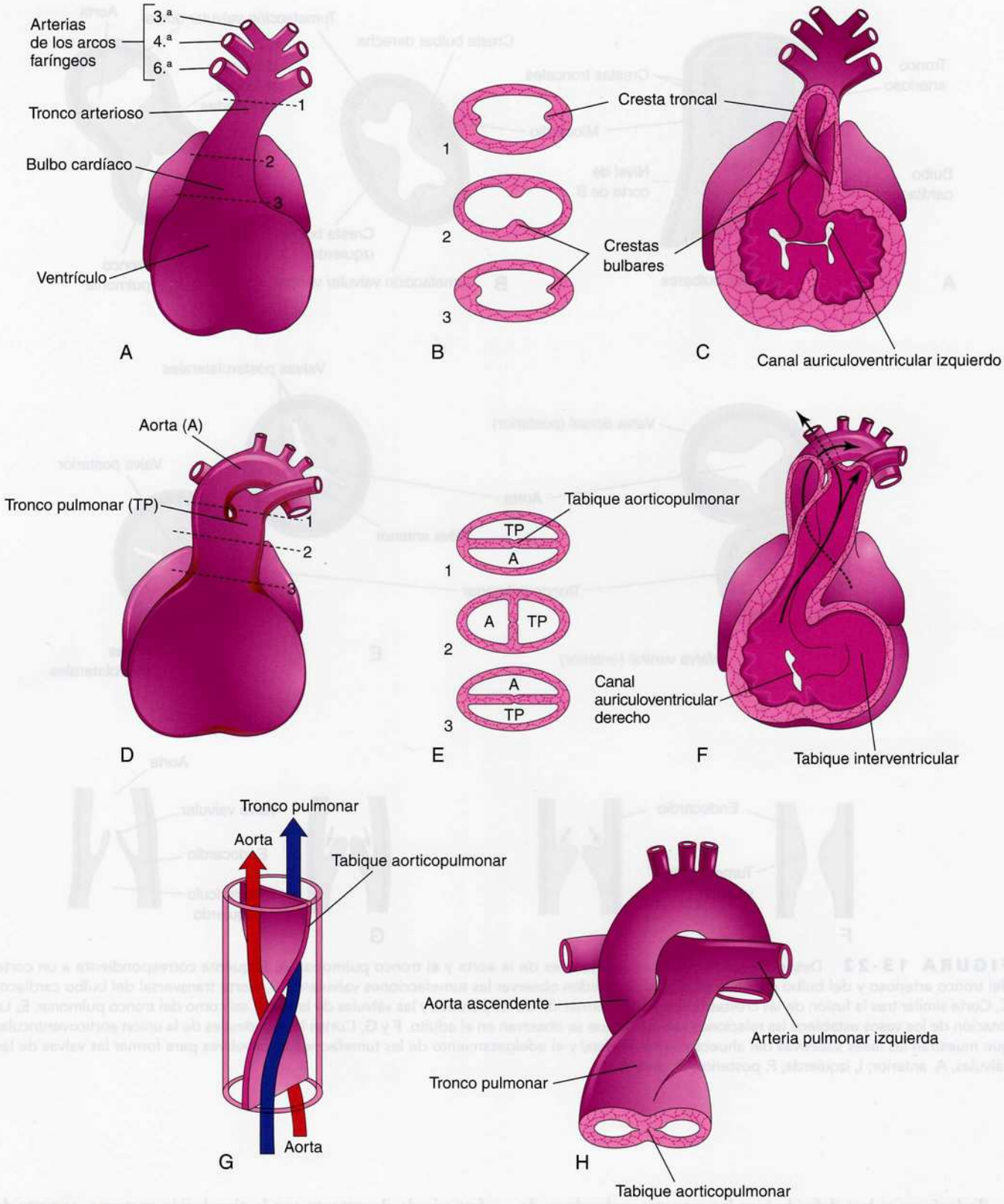

FIGURA 13-21 División del bulbo cardíaco y del tronco arterioso. A, Aspecto ventral del corazón a las 5 semanas. Las *líneas discontinuas* indican los niveles de los cortes mostrados en B. B, Cortes transversales del tronco arterioso y del bulbo cardíaco que muestran las crestas troncal y bulbar. C, Se ha eliminado la pared ventral del corazón y el tronco arterioso para mostrar las crestas bulbares. D, Aspecto ventral del corazón tras la división del tronco arterioso. Las *líneas discontinuas* indican los niveles de los cortes mostrados en E. E, Cortes a través de la aorta (A) y del tronco pulmonar (TP) recién formados, que muestran el tabique aorticopulmonar. F, Aspecto que presenta a las 6 semanas. Se han eliminado la pared ventral del corazón y el tronco pulmonar para mostrar el tabique aorticopulmonar. G, Esquema ilustrativo de la forma espiral del tabique aorticopulmonar. H, Esquema que muestra la forma con la que las grandes arterias (aorta ascendente y tronco pulmonar) se enrollan entre sí cuando salen del corazón.

© Elsevier. Fotocopiar sin autorización es un delito.

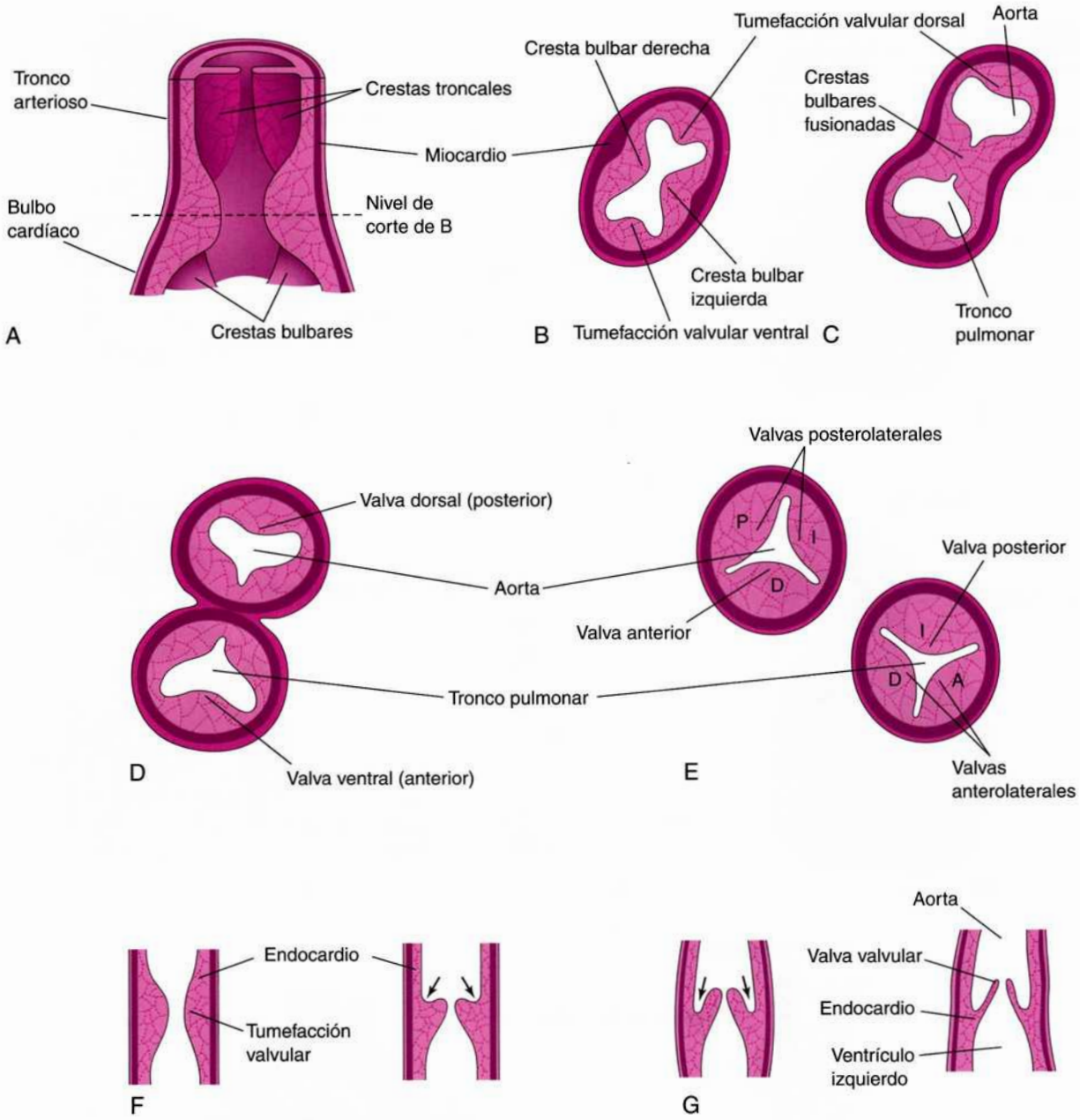

FIGURA 13-22 Desarrollo de las válvulas semilunares de la aorta y el tronco pulmonar. **A,** Esquema correspondiente a un corte del tronco arterioso y del bulbo cardíaco en el que se pueden observar las tumefacciones valvulares. **B,** Corte transversal del bulbo cardíaco. **C,** Corte similar tras la fusión de las crestas bulbares. **D,** Formación de las paredes y las válvulas de la aorta, así como del tronco pulmonar. **E,** La rotación de los vasos establece las relaciones valvulares que se observan en el adulto. **F** y **G,** Cortes longitudinales de la unión aorticoventricular que muestran las fases sucesivas del ahuecamiento *(flechas)* y el adelgazamiento de las tumefacciones valvulares para formar las valvas de las válvulas. A, anterior; I, izquierda; P, posterior; D, derecha.

Todavía no se han definido bien los aspectos moleculares de las alteraciones del desarrollo cardíaco y hoy día la terapia génica en los lactantes con DCC aún es una perspectiva remota. Las modalidades de imagen, como la ecocardiografía bidimensional en tiempo real, permiten detectar los DCC fetales ya desde la semana 16.

La mayoría de los DCC se toleran bien durante la vida fetal. Sin embargo, en el momento del nacimiento, cuando el feto pierde el contacto con la circulación materna, se pone de manifiesto su impacto. Algunos tipos de DCC causan pocos problemas mientras que otros son incompatibles con la vida extrauterina. Gracias a los avances más recientes en cirugía cardiovascular, es posible paliar los efectos o reparar mediante cirugía muchos tipos de DCC, y es posible que muy pronto se pueda llevar a cabo cirugía cardíaca fetal en casos de DCC complejos.

DEXTROCARDIA

Si el tubo cardíaco embrionario se incurva hacia la izquierda en vez de hacia la derecha (fig. 13-23*B*), el corazón queda desplazado hacia el lado derecho y tanto él como sus vasos muestran una inversión entre el lado izquierdo y el lado derecho como si fuera una imagen especular de su configuración normal. *La dextrocardia es el defecto de posición más frecuente del corazón.* En la **dextrocardia con *situs inversus*** (trasposición de los órganos abdominales), la incidencia de defectos cardíacos congénitos acompañante es baja. Cuando no existe ninguna otra anomalía vascular asociada, estos corazones muestran una función normal.

En la **dextrocardia aislada,** la posición anómala del corazón no está acompañada por el desplazamiento de otros órganos. Generalmente, este defecto se complica con diversas anomalías cardíacas graves (p. ej., ventrículo único y trasposición de los grandes vasos). *El factor TGF-β Nodal está implicado en la incurvación del tubo cardíaco, pero no se ha definido su papel en la dextrocardia.*

ECTOPIA CORDIS

La ***ectopia cordis*** es un trastorno infrecuente en el cual el corazón tiene una localización anómala (fig. 13-24). *En la variante torácica de la* ectopia cordis, el corazón está expuesto parcial o completamente en la pared del tórax. Este problema se asocia generalmente a la separación amplia del esternón en dos mitades (ausencia de fusión) y a un saco pericárdico abierto. En la mayoría de los casos, el paciente fallece a los pocos días de nacer, generalmente debido a infección, insuficiencia cardíaca o hipoxemia. Cuando no existen defectos cardíacos graves, el tratamiento quirúrgico consiste generalmente en la cobertura del corazón con la piel. En algunos casos de *ectopia cordis,* el corazón sobresale en el abdomen a través del diafragma.

En la actualidad, la evolución clínica de los pacientes con *ectopia cordis* ha mejorado hasta tal punto que muchos de estos niños sobreviven hasta la edad adulta. La variante torácica más frecuente de la *ectopia cordis* se debe a la falta de desarrollo del esternón y del pericardio debido a la fusión incompleta de los pliegues laterales en la formación de la pared torácica durante la cuarta semana (v. cap. 5; fig. 5-1).

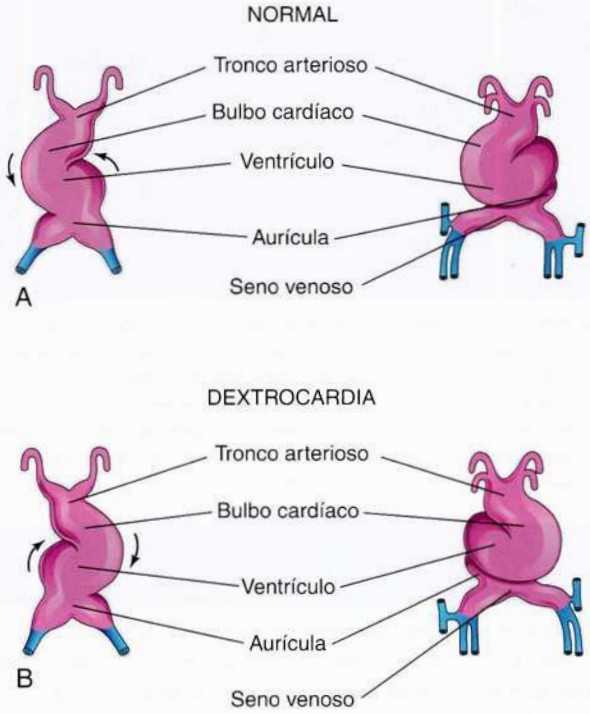

FIGURA 13-23 Tubo cardíaco embrionario durante la cuarta semana. A, Giro normal del corazón tubular hacia la derecha. B, Giro anómalo del corazón tubular hacia la izquierda.

© Elsevier. Fotocopiar sin autorización es un delito.

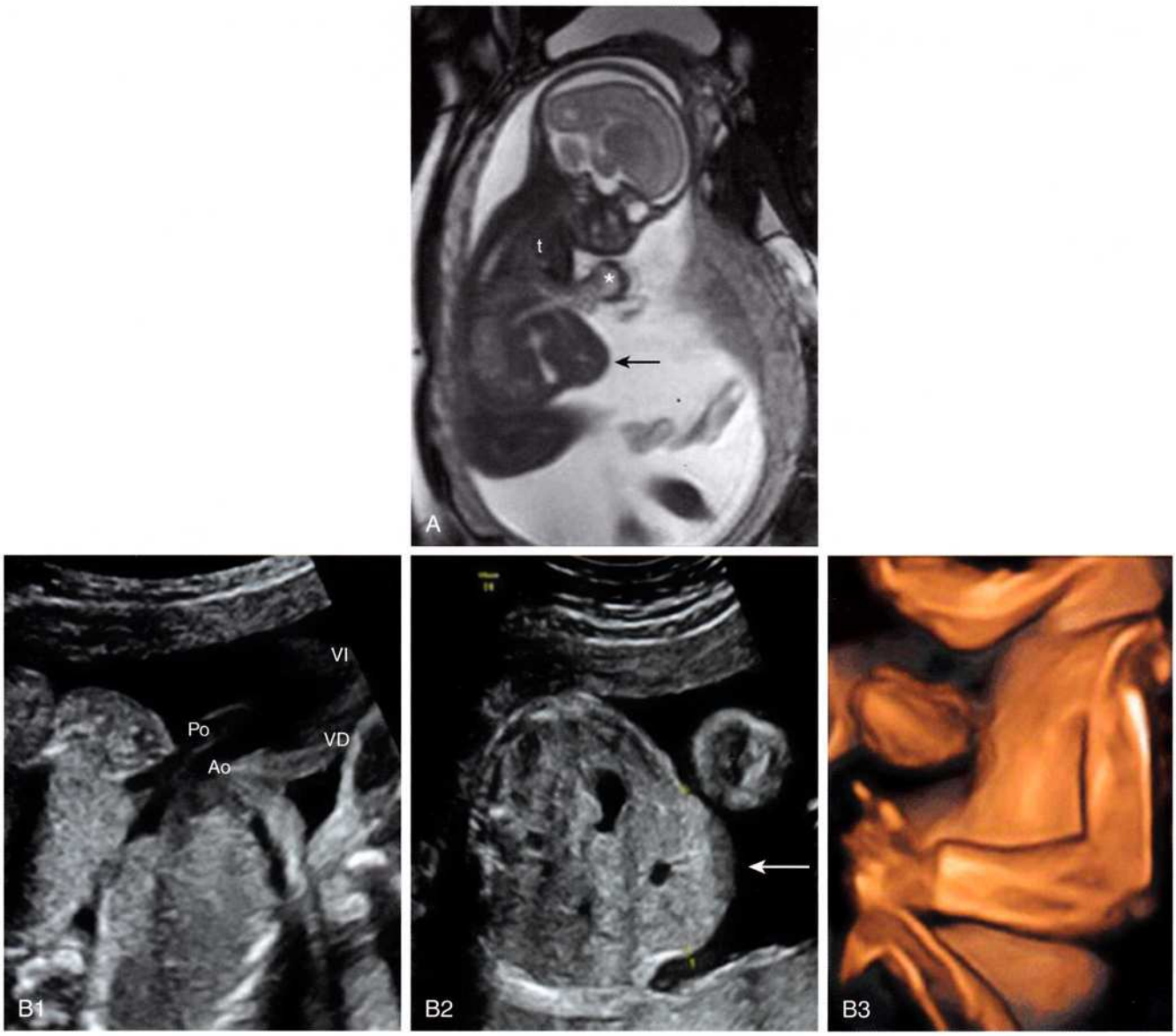

FIGURA 13-24 Resonancia magnética de un feto mediante secuencias rápidas turbo espín eco que muestra el corazón en posición ectópica (asterisco) y eventración de una parte del hígado en la línea media *(flecha)*. Se puede observar una cavidad torácica pequeña (t). No se pudieron apreciar malformaciones del sistema nervioso central. **B1**, ecografía bidimensional que muestra transposición de grandes arterias con infundíbulo derecho hipoplásico y evisceración parcial del hígado *(flecha)* a través de un defecto de la pared abdominal supraumbilical en la línea media (**B2**). **B3**, Reconstrucción tridimensional que muestra cómo el corazón sobresale a través del esternón. Ao, infundíbulo aórtico; VI, ventrículo izquierdo; Po, infundíbulo pulmonar; VD, ventrículo derecho. *(Tomada de Leyder M, van Berkel E, Done K, et al: Ultrasound meets magnetic resonance imaging in the diagnosis of pentalogy of Cantrell with complete ectopy of the heart. Gynecol Obstet (Sunnyvale) 2014;4:200.)*

COMUNICACIONES INTERAURICULARES

La **comunicación interauricular (CIA)** es un defecto cardíaco congénito frecuente que se observa más a menudo en el sexo femenino que en el masculino. La variante más frecuente de CIA es el **agujero oval permeable** (fig. 13-25*B*). Se llega a detectar un **agujero oval permeable al paso de una sonda** en el 25% de las personas (v. fig. 13-25*B*). En esa circunstancia se puede introducir una sonda desde una de las aurículas hasta la otra a través de la parte superior del suelo de la fosa oval.

Este *defecto carece de relevancia clínica*, pero el agujero oval permeable al paso de una sonda puede quedar finalmente abierto debido a otros defectos cardíacos y contribuir así a la patología funcional del corazón. El agujero oval permeable al paso de una sonda se debe a la adherencia incompleta entre la válvula de tipo colgajo del agujero oval y el *septum secundum* tras el nacimiento.

Hay cuatro tipos clínicamente significativos de CIA (figs. 13-26 y 13-27): defecto *ostium secundum;* defecto del cojinete endocárdico con defecto *ostium primum;* defecto del seno venoso, y aurícula común. Los dos primeros tipos de CIA son relativamente frecuentes.

Las **CIA de tipo *ostium secundum*** (v. figs. 13-26*A* a *D*, y 13-27) se localizan en la zona de la fosa oval e incluyen defectos del

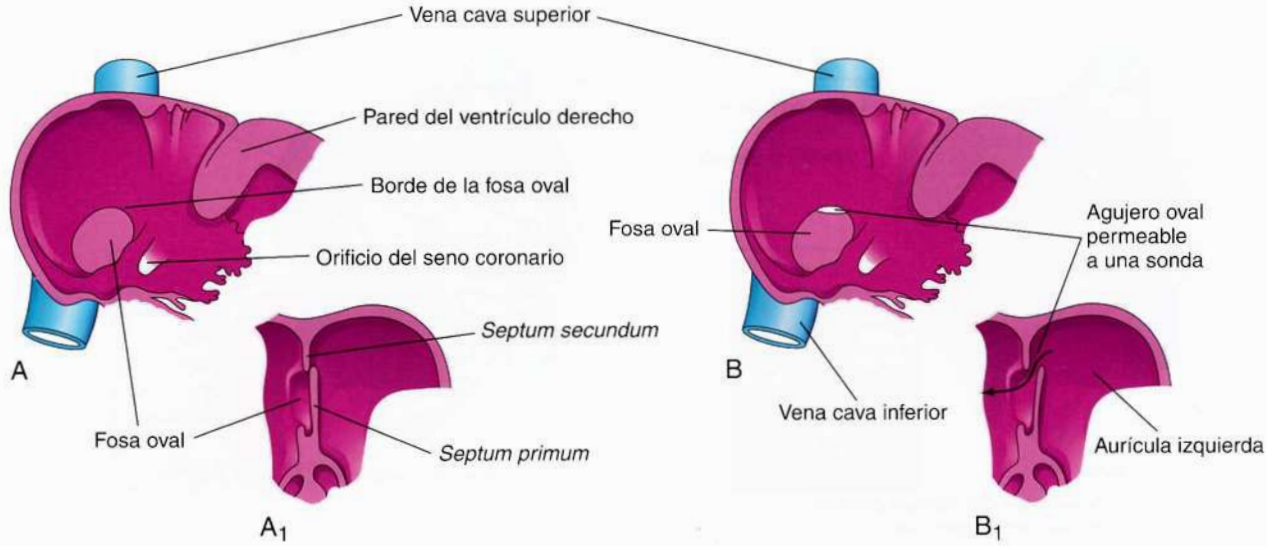

FIGURA 13-25 A, Aspecto posnatal normal del lado derecho del tabique interauricular tras la adhesión del *septum primum* al *septum secundum*. A_1, Esquema de un corte del tabique interauricular que muestra la formación de la fosa oval en la aurícula derecha. Se puede observar que el suelo de la fosa oval está formado por el *septum primum*. B y B_1, Visiones similares de un agujero oval permeable a una sonda debido a la adhesión incompleta del *septum primum* al *septum secundum*. Parte de la sangre sumamente oxigenada puede alcanzar la aurícula derecha a través de un agujero oval permeable. Sin embargo, en los casos en los que esta abertura es pequeña, generalmente carece de significación hemodinámica.

COMUNICACIONES INTERAURICULARES *(cont.)*

septum primum y del *septum secundum*. Las CIA de tipo *ostium secundum* son bien toleradas durante la niñez; los síntomas, como la **hipertensión pulmonar**, aparecen generalmente a partir de los 30 años o más tarde. El cierre de la CIA se ha llevado a cabo tradicionalmente mediante cirugía cardíaca abierta, pero más recientemente se han logrado cierres mediante catéteres intravasculares; la tasa de mortalidad es inferior al 1% en ambos abordajes quirúrgicos. Los defectos pueden ser múltiples y en los niños mayores sintomáticos no son infrecuentes los defectos con un diámetro de 2 cm o más. Las niñas presentan CIA con mayor frecuencia que los niños, en una proporción de 3:1. Las CIA de tipo *ostium secundum* son uno de los tipos más frecuentes de cardiopatía congénita aunque son los de menor gravedad.

El **agujero oval permeable** se debe generalmente a la reabsorción anómala del *septum primum* durante la formación del *foramen secundum*. Cuando se produce la reabsorción en localizaciones anómalas, el *septum primum* muestra un aspecto fenestrado o «en malla» (v. fig. 13-26*A*). Cuando se produce una reabsorción excesiva del *septum primum*, el *septum primum* corto resultante no cierra el agujero oval (v. fig. 13-26*B*). En caso de que aparezca un agujero oval excesivamente grande debido al desarrollo defectuoso del *septum secundum*, el *septum primum* normal no cierra el agujero oval anómalo tras el nacimiento (fig. 13-26*C*).

El agujero oval permeable aislado pequeño carece de relevancia hemodinámica. Sin embargo, cuando hay además otros defectos (p. ej., estenosis o atresia pulmonares), la sangre es desviada a través del agujero oval hacia la aurícula izquierda, con aparición de **cianosis** (oxigenación deficiente de la sangre). Las CIA de tipo *ostium secundum* de gran tamaño pueden aparecer debido a una combinación de reabsorción excesiva del *septum primum* y de un agujero oval grande (v. figs. 13-26*D* y 13-27).

Los **defectos de los cojinetes endocárdicos con CIA de tipo *ostium primum*** son formas menos frecuentes de CIA (v. fig. 13-26*E*). Varios defectos cardíacos se agrupan bajo este encabezamiento debido a que se deben al mismo defecto del desarrollo: la deficiencia de los cojinetes endocárdicos y del tabique AV. El *septum primum* no se fusiona con los cojinetes endocárdicos; a consecuencia de ello, aparece un **defecto de tipo *foramen primum-ostium primum* permeable.** Habitualmente también se observa una fisura en la valva anterior de la válvula mitral. En el tipo completo de defectos de los cojinetes endocárdicos y del tabique AV, que es menos frecuente, no se produce la fusión de los cojinetes endocárdicos. En consecuencia, aparece un defecto de gran tamaño en el centro del corazón que se denomina **defecto del tabique AV** (fig. 13-28*A*). Este tipo de CIA se observa en, aproximadamente, el 20% de los pacientes con síndrome de Down; por lo demás, es un defecto cardíaco relativamente infrecuente. Consiste en la continuación de los defectos interauricular e interventricular con válvulas AV sumamente alteradas.

Todas las **CIA de tipo seno venoso** (CIA altas) se localizan en la parte superior del tabique interauricular, en la proximidad de la entrada de la VCS (v. fig. 13-26*F*). El defecto de tipo seno venoso es una forma infrecuente de CIA. Se debe a la absorción incompleta del seno venoso en la aurícula derecha, al desarrollo anómalo del *septum secundum* o a ambos problemas. Este tipo de CIA se asocia a menudo con la existencia de conexiones venosas pulmonares anómalas parciales.

La **aurícula común** es un defecto cardíaco infrecuente en el cual no existe tabique interauricular. Este defecto se debe a la falta de desarrollo del *septum primum* y del *septum secundum* (combinación de defectos de tipos *ostium secundum*, *ostium primum* y seno venoso).

© Elsevier. Fotocopiar sin autorización es un delito.

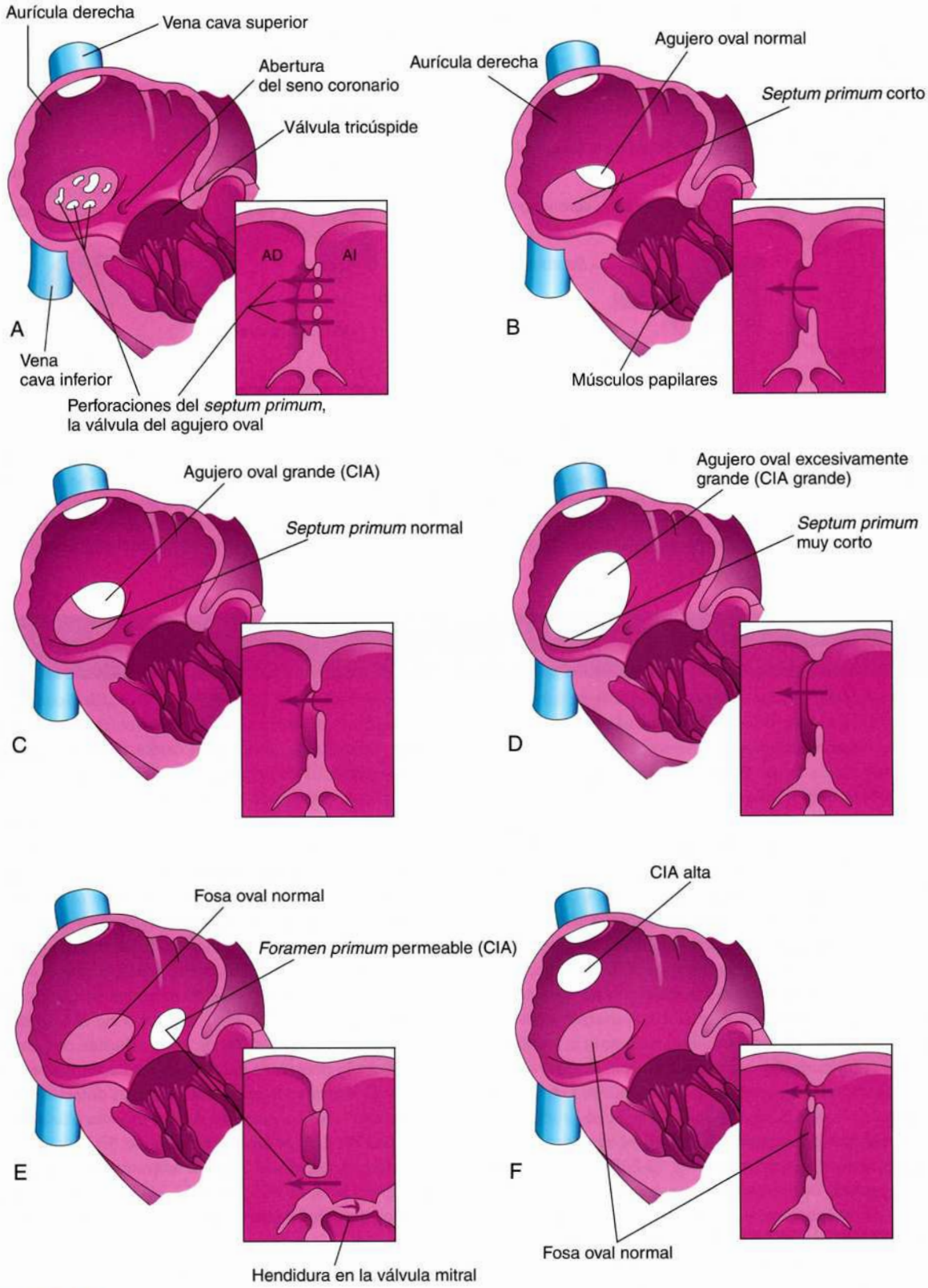

FIGURA 13-26 Dibujos correspondientes a la parte derecha del tabique interauricular. Los esquemas adyacentes a los cortes del tabique ilustran los distintos tipos de comunicación interauricular (CIA). **A,** Agujero oval permeable debido a la reabsorción del *septum primum* en localizaciones anómalas. **B,** Agujero oval permeable causado por la reabsorción excesiva del *septum primum* (defecto de colgajo corto). **C,** Agujero oval permeable debido a un agujero oval excesivamente grande. **D,** Agujero oval permeable debido a un agujero oval excesivamente grande y a la reabsorción excesiva del *septum primum*. **E,** Defecto del cojinete endocárdico con CIA de tipo *foramen primum*. El corte adyacente muestra la hendidura en la valva anterior de la válvula mitral. **F,** CIA de tipo seno venoso. El defecto alto en el tabique se debió a la absorción anómala del seno venoso en la aurícula derecha. En **E** y **F** se puede observar que la fosa oval se ha formado normalmente. Las *flechas* indican la dirección del flujo sanguíneo.

COMUNICACIONES INTERVENTRICULARES

Las **comunicaciones interventriculares (CIV)** *son el tipo más frecuente de cardiopatía congénita* y representan, aproximadamente, el 25% de los defectos cardíacos congénitos. Las CIV son más frecuentes en los hombres que en las mujeres. Las CIV pueden afectar cualquier parte del tabique IV (v. fig. 13-28*B*), pero el tipo más frecuente es la **CIV membranosa** (fig. 13-29*A*, y v. también fig. 13-28*B*). A menudo, durante el primer año alrededor del 30-50% de las CIV pequeñas se cierran espontáneamente.

El **cierre incompleto del agujero IV** se debe a la falta de desarrollo de la parte membranosa del tabique IV. El origen es la falta de extensión del tejido subendocárdico en su crecimiento desde el lado derecho del **cojinete endocárdico** y su fusión con el tabique aorticopulmonar y la parte muscular del tabique IV (v. fig. 13-18*C* a *E*). Las CIV grandes con un flujo sanguíneo pulmonar excesivo (fig. 13-30) e hipertensión pulmonar cursan con **disnea** (dificultad respiratoria) e insuficiencia cardíaca en las fases iniciales de la niñez.

La **CIV muscular** es un tipo menos frecuente de defecto que puede aparecer en cualquier localización de la parte muscular del tabique IV. A veces hay múltiples defectos pequeños que originan lo que en ocasiones se ha denominado **CIV «en queso suizo»**. Probablemente, las CIV musculares se deben a la cavitación excesiva del tejido miocárdico durante la formación de las paredes ventriculares y de la parte muscular del tabique IV.

La ausencia del tabique IV, **ventrículo único** o ventrículo común (debido a la falta de formación del tabique IV) es un problema extremadamente infrecuente que provoca un **corazón con tres cavidades** (en latín, *triloculare biatriatum*). Cuando sólo hay un ventrículo, las aurículas desembocan en una única cavidad ventricular a través de una válvula común única o de dos válvulas AV separadas. La aorta y el tronco pulmonar se originan a partir del ventrículo. En la mayoría de los lactantes con ventrículo único se observa **trasposición de las grandes arterias (TGA**; v. fig. 13-32) y una cavidad de salida rudimentaria. Algunos niños fallecen durante la lactancia debido a **insuficiencia cardíaca congestiva.**

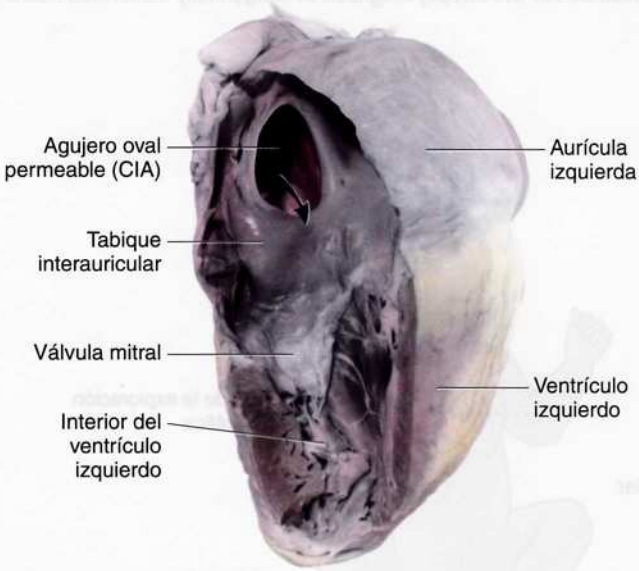

FIGURA 13-27 Disección de un corazón adulto con un agujero oval permeable grande. La *flecha* pasa a través de un defecto grande en el tabique interauricular (CIA) debido a un agujero oval muy grande y a la reabsorción excesiva del *septum primum*. Esta situación se denomina CIA de tipo *secundum* y es uno de los tipos más frecuentes de cardiopatía congénita.

TRONCO ARTERIOSO PERSISTENTE

El **tronco arterioso persistente** se debe a la inexistencia de un desarrollo normal de las crestas troncales y del tabique aorticopulmonar con división del tronco arterioso en la aorta y el tronco pulmonar (fig. 13-31*A* y *B*). Hay un **tronco arterial único**, el tronco arterioso, que se origina en el corazón y que envía sangre a las circulaciones sistémica, pulmonar y coronaria. Siempre existe una CIV con un defecto del tronco arterioso; el tronco arterioso está acabalgado sobre la CIV (v. fig. 13-31*B*).

En estudios recientes se ha demostrado que en la patogenia de los defectos de tipo TA está implicada la detención del desarrollo del infundíbulo de salida, de las **válvulas semilunares** y del saco aórtico en el embrión inicial (días 31 y 32). El tipo más frecuente de defecto del tronco arterioso es un vaso arterial único que se ramifica para formar el **tronco pulmonar** y la **aorta ascendente** (v. fig. 13-31*A* y *B*). En el segundo tipo más frecuente, las arterias pulmonares derecha e izquierda se originan muy cerca la una de la otra a partir de la pared dorsal del tronco arterioso (v. fig. 13-31*C*). Hay otros tipos menos frecuentes que se ilustran en la figura 13-31*D* y *E*.

© Elsevier. Fotocopiar sin autorización es un delito.

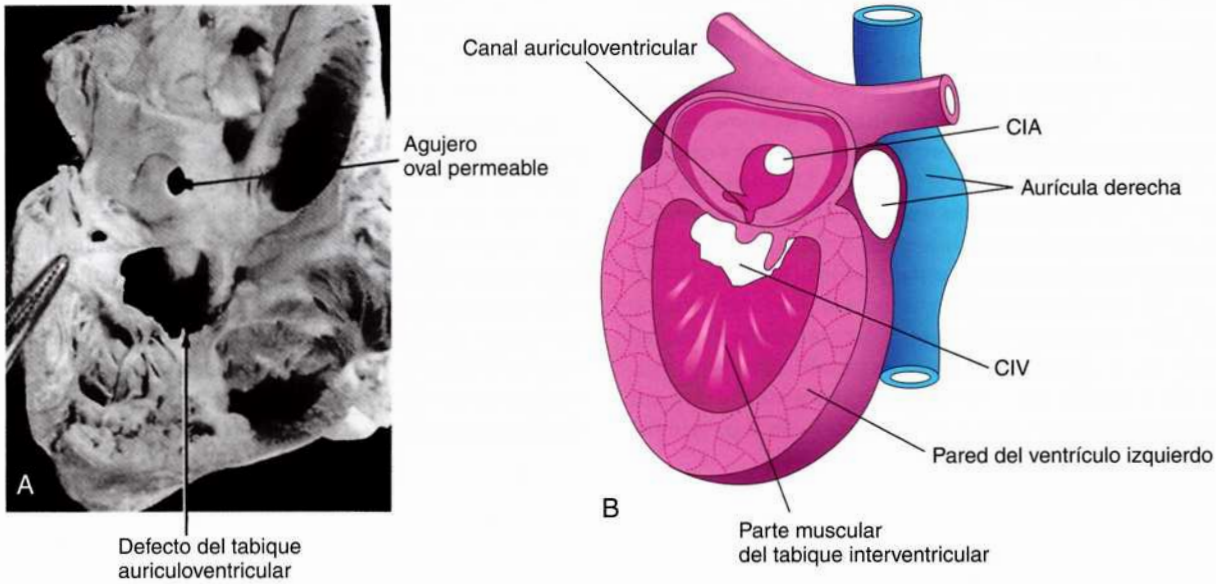

FIGURA 13-28 A, Corazón de un lactante cortado y visto desde el lado derecho, en el que se muestra un agujero oval permeable y un defecto del tabique auriculoventricular. B, Representación esquemática de un corazón que muestra varios defectos en el tabique. CIA, comunicación interauricular; CIV, comunicación interventricular. (A, *Tomada de Lev M:* Autopsy diagnosis of congenitally malformed hearts, *Springfield, IL: Charles C. Thomas, 1953.*)

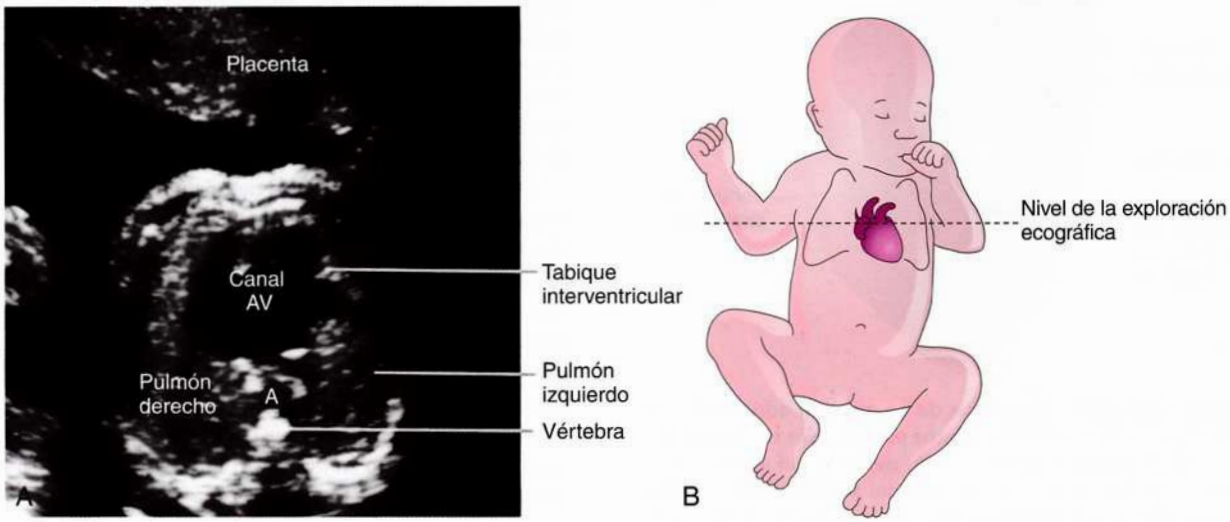

FIGURA 13-29 A, Imagen ecográfica del corazón de un feto en el segundo trimestre de gestación con un defecto del canal auriculoventricular (AV) (defecto del tabique AV). También se observan una comunicación interauricular y una comunicación interventricular. A, aorta. B, Esquema de orientación. (A, *Por cortesía del Dr. B. Benacerraf, Diagnostic Ultrasound Associates, P.C., Boston, Massachusetts.*)

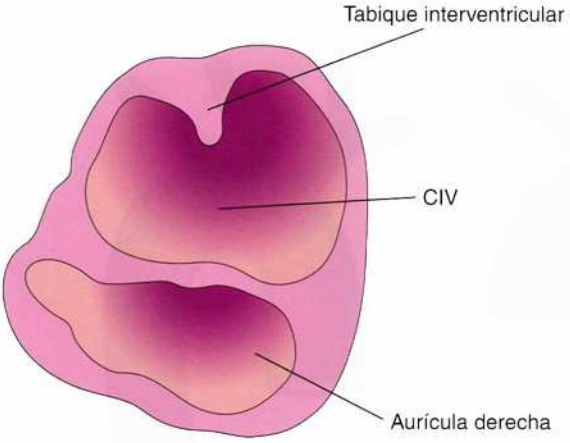

FIGURA 13-30 Imagen ecográfica del corazón de un feto de 23 semanas con un defecto del tabique auriculoventricular y una comunicación interventricular (CIV) de gran tamaño. B, Esquema de orientación. (*A, Por cortesía del Dr. Wesley Lee, Division of Fetal Imaging, William Beaumont Hospital, Royal Oak, Michigan.*)

DEFECTO DEL TABIQUE AORTICOPULMONAR

El **defecto del tabique aorticopulmonar** es un trastorno infrecuente en el cual hay una abertura (**ventana aórtica**) entre la aorta y el tronco pulmonar, en la proximidad de la válvula aórtica. El defecto aorticopulmonar se debe a un defecto localizado en la formación del **tabique aorticopulmonar.** La existencia de las válvulas pulmonar y aórtica, así como de un tabique IV intacto, diferencia esta anomalía del defecto del tronco arterioso persistente.

TRASPOSICIÓN DE LAS GRANDES ARTERIAS

La **trasposición de las grandes arterias (TGA)** es la causa más frecuente de cardiopatía cianótica en los recién nacidos (fig. 13-32). La TGA se asocia a menudo a otras anomalías cardíacas (p. ej., CIA y CIV). En los casos típicos, la aorta se localiza por delante y a la derecha del tronco pulmonar, y se origina a partir del ventrículo morfológicamente derecho mientras que el tronco pulmonar se origina a partir del ventrículo morfológicamente izquierdo. Los defectos de CIA y CIV asociados permiten cierto intercambio entre las circulaciones pulmonar y sistémica.

A consecuencia de estos defectos anatómicos, la **sangre venosa sistémica desoxigenada** que vuelve a la aurícula derecha pasa al ventrículo derecho y después llega al cuerpo a través de la aorta. La sangre venosa pulmonar oxigenada atraviesa el ventrículo izquierdo de vuelta hacia la circulación pulmonar. Con un agujero oval permeable y permeabilidad del tronco arterioso, hay cierta mezcla de sangres. Sin embargo, en ausencia de agujero oval permeable, una septostomía auricular con globo (creación de un agujero entre las aurículas) puede salvar la vida del niño al permitir que la sangre fluya de izquierda a derecha hasta que se pueda realizar la corrección quirúrgica definitiva. Si no se lleva a cabo la corrección quirúrgica de la TGA, estos lactantes suelen fallecer al cabo de pocos meses.

Se han planteado numerosas hipótesis para explicar la causa de la TGA, pero la que tiene mayor aceptación entre la comunidad científica es la denominada **hipótesis del crecimiento conal.** Según esta teoría, el **tabique aorticopulmonar** no se mueve en espiral durante la división del bulbo cardíaco y el tronco arterioso. Se considera que este defecto se debe a la falta de desarrollo normal del **cono arterioso** durante la incorporación del bulbo cardíaco a los ventrículos. Están implicadas en ello alteraciones en la migración de las células de la cresta neural.

DIVISIÓN DESIGUAL DEL TRONCO ARTERIOSO

La división desigual del tronco arterioso (figs. 13-33*A* y 13-34*B* y *C*) se produce cuando la partición del tronco arterioso por encima de las válvulas es desigual. Una de las grandes arterias es grande y la otra es pequeña. En consecuencia, el **tabique aorticopulmonar** no queda alineado con el tabique IV y se produce una CIV; de los dos vasos, el de calibre mayor suele estar acabalgado sobre la CIV (v. fig. 13-33*B*).

En la **estenosis de la válvula pulmonar,** las valvas de la válvula pulmonar están fusionadas y forman una cúpula que presenta un orificio central estrecho (v. fig. 13-34*D*).

En la **estenosis infundibular** del cono arterioso (infundíbulo), el ventrículo derecho está hipodesarrollado. Se pueden producir los dos tipos de estenosis pulmonar. Según el grado de obstrucción al flujo sanguíneo hay un grado variable de hipertrofia del ventrículo derecho (v. fig. 13-33*A* y *B*).

© Elsevier. Fotocopiar sin autorización es un delito.

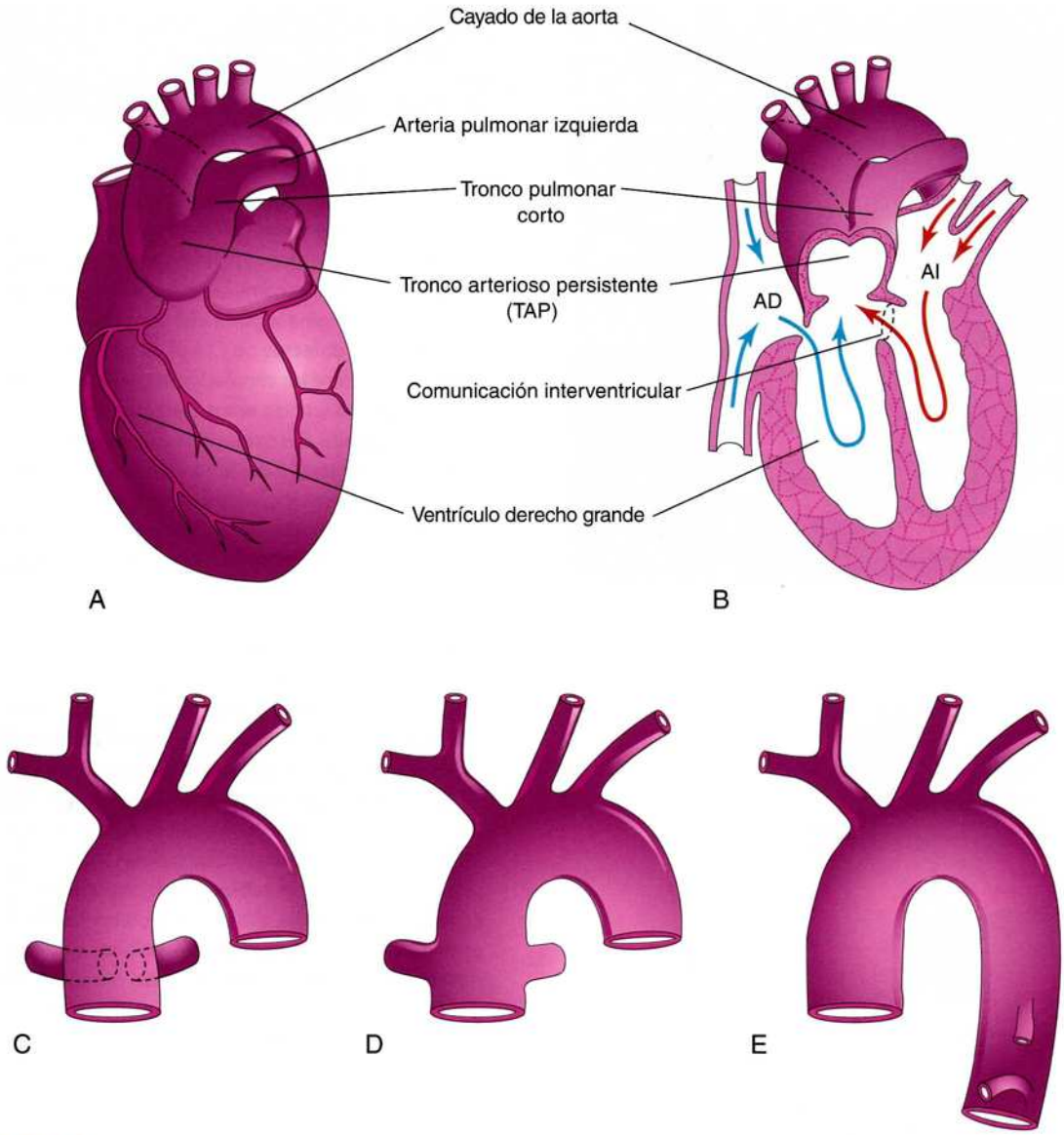

FIGURA 13-31 Ilustraciones correspondientes a los tipos más frecuentes de tronco arterioso persistente (TAP). **A,** El tronco común se divide en la aorta y en un tronco pulmonar corto. **B,** Corte coronal del corazón mostrado en **A.** Se pueden observar la circulación de la sangre en este corazón *(flechas)* y la comunicación interventricular. **C,** Las arterias pulmonares derecha e izquierda se originan muy cerca la una de la otra, a partir del tronco arterioso. **D,** Las arterias pulmonares se originan independientemente a partir de las zonas laterales del tronco arterioso. **E,** No se observan arterias pulmonares; los pulmones reciben la sangre a través de las arterias bronquiales. AD, aurícula derecha; AI, aurícula izquierda.

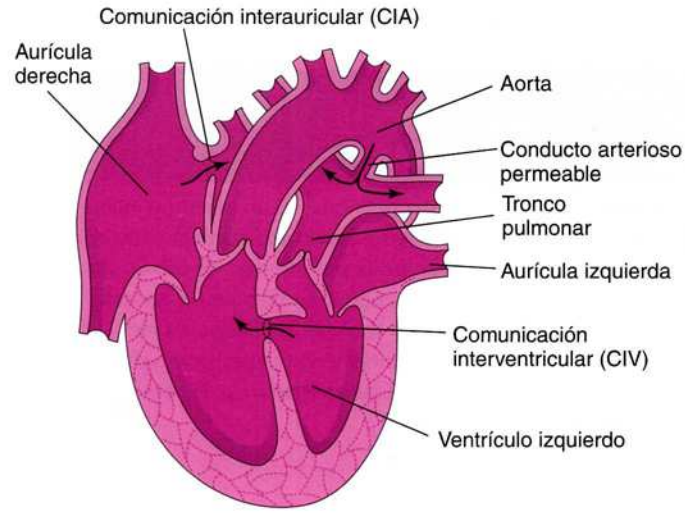

FIGURA 13-32 Esquema de un corazón en el que se ilustra la trasposición de las grandes arterias (TGA). Las comunicaciones interventricular (CIV) e interauricular (CIA) permiten la mezcla de la sangre arterial y venosa. La TGA es la causa aislada más frecuente de cardiopatía cianótica en los recién nacidos. Como se muestra en el esquema, esta malformación congénita se asocia a menudo a otros defectos cardíacos (es decir, comunicaciones interventricular e interauricular).

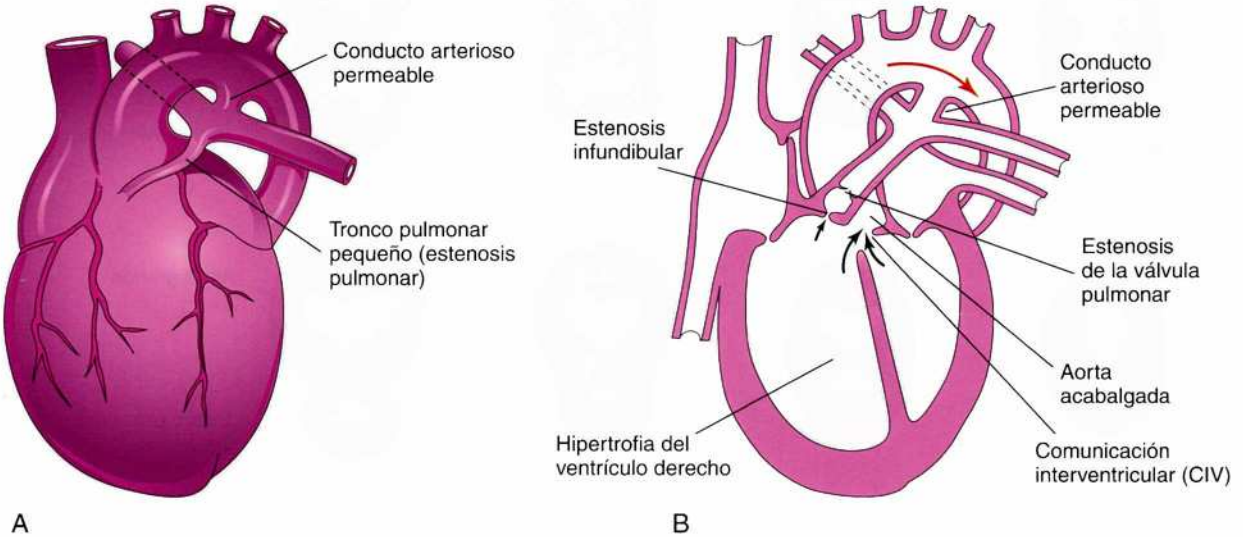

FIGURA 13-33 A, Dibujo del corazón de un lactante en que se observan un tronco pulmonar pequeño (estenosis pulmonar) y una aorta grande a consecuencia de la división desigual del tronco arterioso. También se observan hipertrofia del ventrículo derecho y un conducto arterioso permeable (CAP). B, Corte frontal del mismo corazón en el que se ilustra la tetralogía de Fallot. Se pueden observar los cuatro defectos cardíacos que constituyen la tetralogía: estenosis de la válvula pulmonar, comunicación interventricular (CIV), aorta acabalgada e hipertrofia del ventrículo derecho. Las flechas indican el flujo sanguíneo hacia los grandes vasos (aorta y tronco pulmonar).

TETRALOGÍA DE FALLOT

La tetralogía de Fallot es un grupo clásico de cuatro defectos cardíacos (figs. 13-35 y 13-36, y v. también fig. 13-33*B*) formado por:

- Estenosis de la arteria pulmonar (obstrucción del infundíbulo de salida ventricular derecho).
- CIV (comunicación interventricular).
- Dextroposición de la aorta (acabalgamiento aórtico).
- Hipertrofia ventricular derecha.

En estos defectos, el tronco pulmonar suele ser pequeño (v. fig. 13-33*A*) y puede haber grados variables de estenosis de la arteria pulmonar. La **cianosis** *(oxigenación deficiente de la sangre)* es un signo obvio de la tetralogía, pero generalmente no se observa en el momento del nacimiento.

La tetralogía se produce cuando la división del tronco arterioso es desigual y el tronco pulmonar presenta estenosis. La **atresia pulmonar con CIV** es una forma extrema de tetralogía de Fallot; toda la sangre del ventrículo derecho se canaliza a través de la aorta. El flujo sanguíneo pulmonar depende de la existencia de un conducto arterioso persistente (CAP) o de vasos colaterales bronquiales. El tratamiento inicial puede consistir en la colocación quirúrgica de una derivación transitoria, pero en muchos casos el tratamiento de elección en la primera infancia es la reparación quirúrgica primaria.

ESTENOSIS AÓRTICA Y ATRESIA AÓRTICA

En la **estenosis de la válvula aórtica**, los bordes de la válvula suelen estar fusionados para formar una cúpula con un orificio estrecho (v. fig. 13-34*D*). Este defecto puede ser congénito o aparecer tras el nacimiento. La estenosis valvular incrementa el trabajo del corazón con **hipertrofia del ventrículo izquierdo** y aparición de **ruidos cardíacos** anómalos **(soplos cardíacos)**.

En la estenosis subaórtica hay a menudo una banda de tejido fibroso inmediatamente por debajo de la válvula aórtica. El estrechamiento de la aorta se debe a la persistencia de un tejido que normalmente degenera a medida que se forma la válvula. La **atresia aórtica** aparece cuando la obstrucción de la aorta o de su válvula es completa.

SÍNDROME DEL CORAZÓN IZQUIERDO HIPOPLÁSICO

El ventrículo izquierdo es pequeño y no funcional (fig. 13-37). El ventrículo derecho mantiene las circulaciones pulmonar y sistémica. La sangre pasa desde el lado izquierdo hasta el lado derecho del corazón a través de una **comunicación interauricular** o de un agujero oval dilatado, y después se mezcla con la sangre venosa sistémica.

Además de la falta de desarrollo del ventrículo izquierdo, se observa atresia del orificio aórtico o del mitral, así como hipoplasia de la aorta ascendente. Los lactantes con este grave defecto suelen fallecer durante las primeras semanas tras el parto. Los factores que posiblemente son responsables de la patogenia de muchas cardiopatías congénitas, como este síndrome, son alteraciones de la migración de las células de la cresta neural, de la función hemodinámica, de la apoptosis y de la proliferación de la matriz extracelular.

© Elsevier. Fotocopiar sin autorización es un delito.

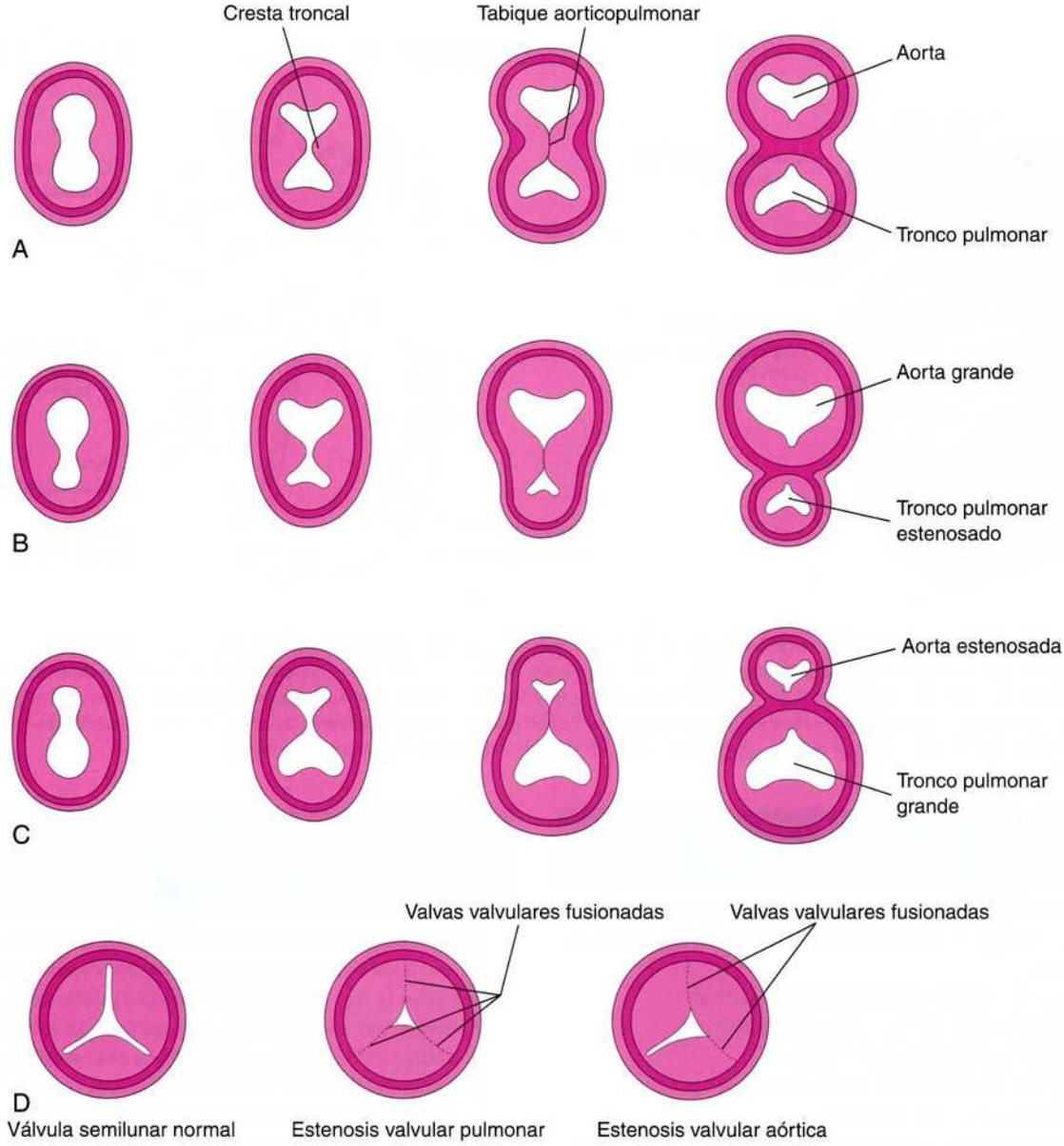

FIGURA 13-34 División anómala del tronco arterioso (TA). **A** a **C**, Esquemas de los cortes transversales del TA donde se muestran la división normal y anómala del TA. **A**, Normal. **B**, División desigual del TA con un tronco pulmonar pequeño. **C**, División desigual con una aorta pequeña. **D**, Esquemas en los que se observan una válvula semilunar normal y válvulas pulmonar y aórtica con estenosis.

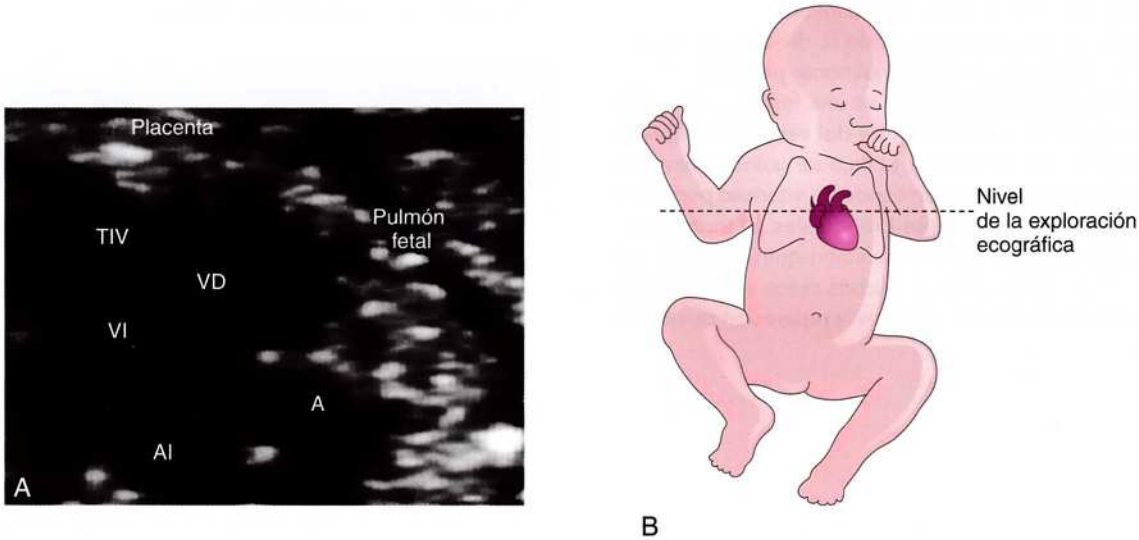

FIGURA 13-35 **A**, Imagen ecográfica del corazón de un feto de 20 semanas con tetralogía de Fallot. Se puede observar la aorta grande y acabalgada (A) a horcajadas sobre el tabique interventricular. Debido a ello, recibe la sangre del ventrículo izquierdo (VI) y del ventrículo derecho (VD). AI, aurícula izquierda; TIV, tabique interventricular. **B**, Esquema de orientación. (**A**, *Por cortesía del Dr. B. Benacerraf, Diagnostic Ultrasound Associates, P.C., Boston, Massachusetts.*)

FIGURA 13-36 Tetralogía de Fallot. En el corazón se inyectó polvo fino de bario. Se pueden observar los dos ventrículos *(V)*, el tabique interventricular *(I)*, la comunicación interventricular en el borde superior y el origen de la aorta por encima del ventrículo derecho (aorta acabalgada). No se visualiza la arteria pulmonar principal. *(Por cortesía del Dr. Joseph R. Siebert, Children's Hospital & Regional Medical Center, Seattle, Washington.)*

DERIVADOS DE LAS ARTERIAS DE LOS ARCOS FARÍNGEOS

A medida que los arcos faríngeos se desarrollan durante la cuarta semana, van siendo irrigados por arterias procedentes del **saco aórtico,** las arterias de los arcos faríngeos (fig. 13-38*B*). Células mesodérmicas migran desde los arcos faríngeos hasta el saco aórtico, conectando las arterias de los arcos faríngeos con el infundíbulo de salida. Estas arterias finalizan en la aorta dorsal del lado homolateral. Aunque normalmente se desarrollan seis pares de arterias de los arcos faríngeos, no todas están presentes al mismo tiempo (v. fig. 13-38*B* y *C*). En el momento en que se forma el sexto par de arcos faríngeos, ya han desaparecido los dos primeros pares (v. fig. 13-38*C*). Durante la octava semana, el **patrón arterial de los arcos faríngeos** primitivos se transforma en la disposición arterial fetal final (fig. 13-39*C*).

En estudios moleculares se ha observado que el factor de transcripción Tbx1 regula la migración de las células de la cresta neural que contribuyen a la formación de las arterias de los arcos faríngeos.

Derivados del primer par de arterias de los arcos faríngeos

La mayoría de estas arterias desaparecen, pero diversos restos de ellas forman parte de las **arterias maxilares,** que llevan a cabo la irrigación de los oídos, los dientes y los músculos del ojo y la cara. Estas arterias también pueden contribuir a la formación de las **arterias carótidas externas** (v. fig. 13-39*B*).

Derivados del segundo par de arterias de los arcos faríngeos

Las partes dorsales de estas arterias persisten y forman los segmentos que originan las **arterias del estribo;** estos vasos de calibre pequeño discurren a través del anillo del estribo, un hueso de tamaño pequeño localizado en el oído medio (v. fig. 18-18*C*).

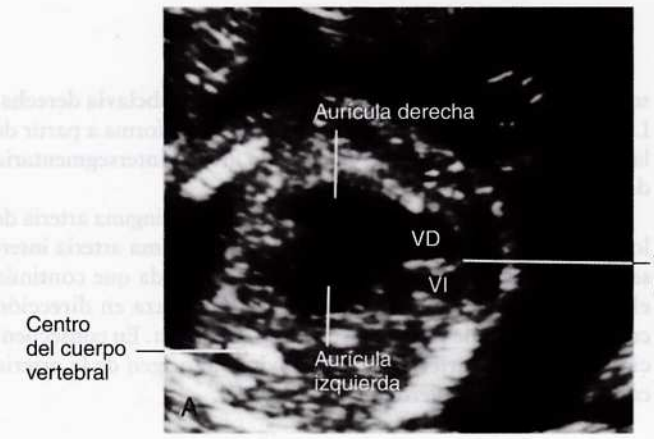

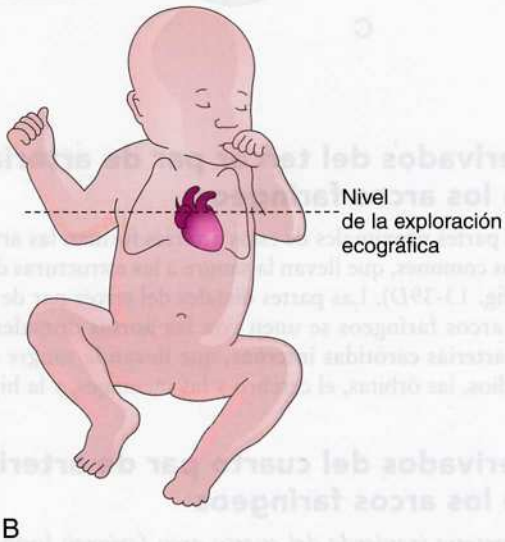

FIGURA 13-37 A, Imagen ecográfica del corazón de un feto en el segundo trimestre de gestación con corazón izquierdo hipoplásico. Se puede observar que el ventrículo izquierdo *(VI)* es mucho más pequeño que el ventrículo derecho *(VD)*. La imagen es una proyección oblicua del tórax fetal a través del eje longitudinal de los ventrículos. B, Esquema de orientación. *(A, Por cortesía del Dr. B. Benacerraf, Diagnostic Ultrasound Associates, P.C., Boston, Massachusetts.)*

© Elsevier. Fotocopiar sin autorización es un delito.

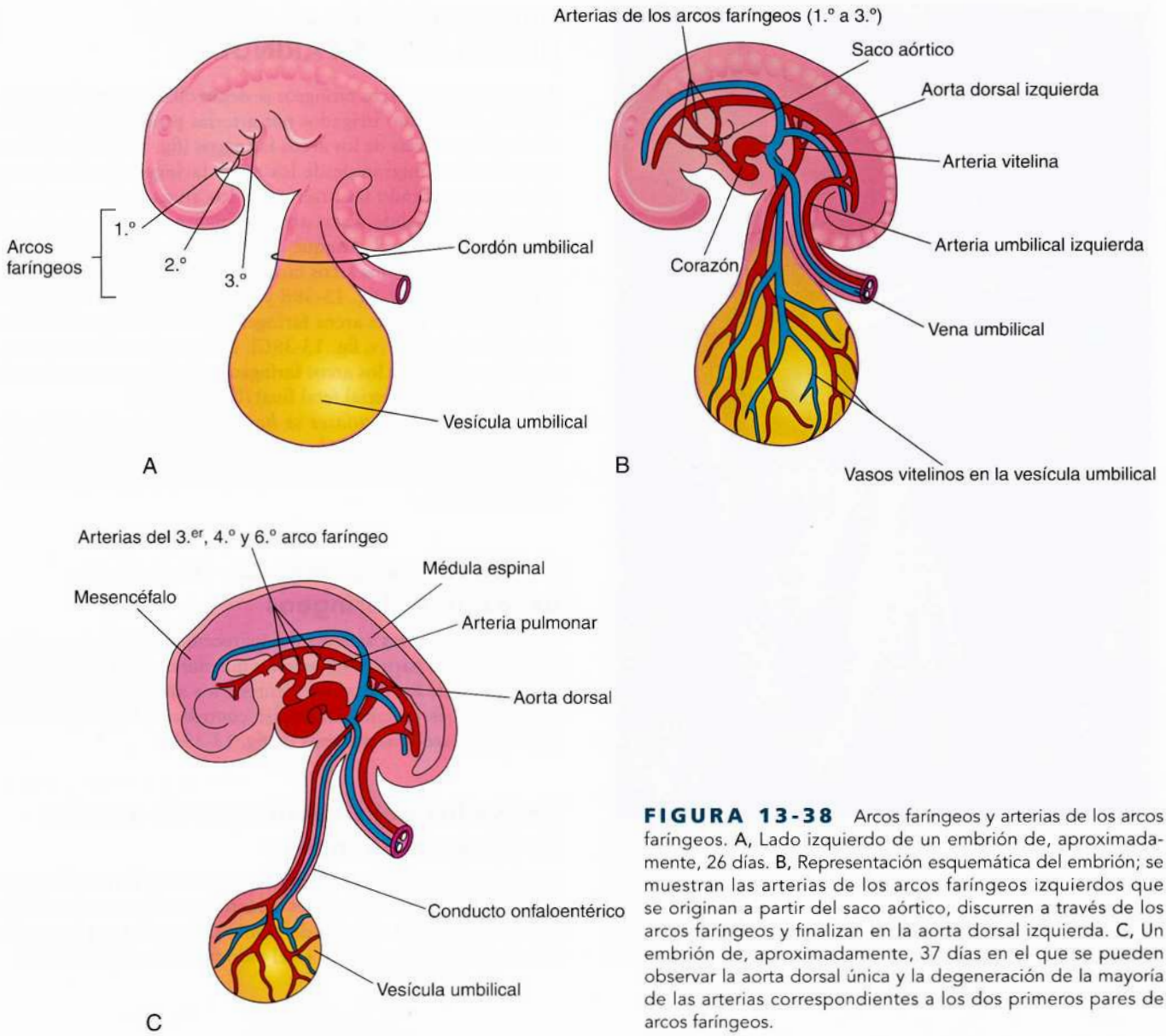

FIGURA 13-38 Arcos faríngeos y arterias de los arcos faríngeos. **A,** Lado izquierdo de un embrión de, aproximadamente, 26 días. **B,** Representación esquemática del embrión; se muestran las arterias de los arcos faríngeos izquierdos que se originan a partir del saco aórtico, discurren a través de los arcos faríngeos y finalizan en la aorta dorsal izquierda. **C,** Un embrión de, aproximadamente, 37 días en el que se pueden observar la aorta dorsal única y la degeneración de la mayoría de las arterias correspondientes a los dos primeros pares de arcos faríngeos.

Derivados del tercer par de arterias de los arcos faríngeos

Las partes proximales de estas arterias forman las **arterias carótidas comunes,** que llevan la sangre a las estructuras de la cabeza (v. fig. 13-39*D*). Las partes distales del tercer par de arterias de los arcos faríngeos se unen con las **aortas** dorsales y forman las **arterias carótidas internas,** que llevan la sangre a los oídos medios, las órbitas, el cerebro y las meninges, y la hipófisis.

Derivados del cuarto par de arterias de los arcos faríngeos

La *arteria izquierda del cuarto arco faríngeo* forma **parte del cayado de la aorta** (v. fig. 13-39*C*). La parte proximal de la aorta procede del **saco aórtico** mientras que la parte distal deriva de la **aorta dorsal izquierda.** La *arteria derecha del cuarto arco faríngeo* se convierte en la **parte proximal de la arteria subclavia derecha.** La parte distal de la arteria subclavia derecha se forma a partir de la **aorta dorsal derecha** y de la **séptima arteria intersegmentaria derecha.**

La arteria subclavia izquierda no procede de ninguna arteria de los arcos faríngeos; se forma a partir de la **séptima arteria intersegmentaria izquierda** (v. fig. 13-39*A*). A medida que continúa el desarrollo, el crecimiento diferencial desplaza en dirección craneal el origen de la arteria subclavia izquierda. En consecuencia, dicho origen arterial queda próximo al origen de la arteria carótida común izquierda (v. fig. 13-39*D*).

Destino del quinto par de arterias de los arcos faríngeos

Aproximadamente en el 50% de los casos, las arterias del quinto par de arcos faríngeos están representadas por vasos rudimentarios

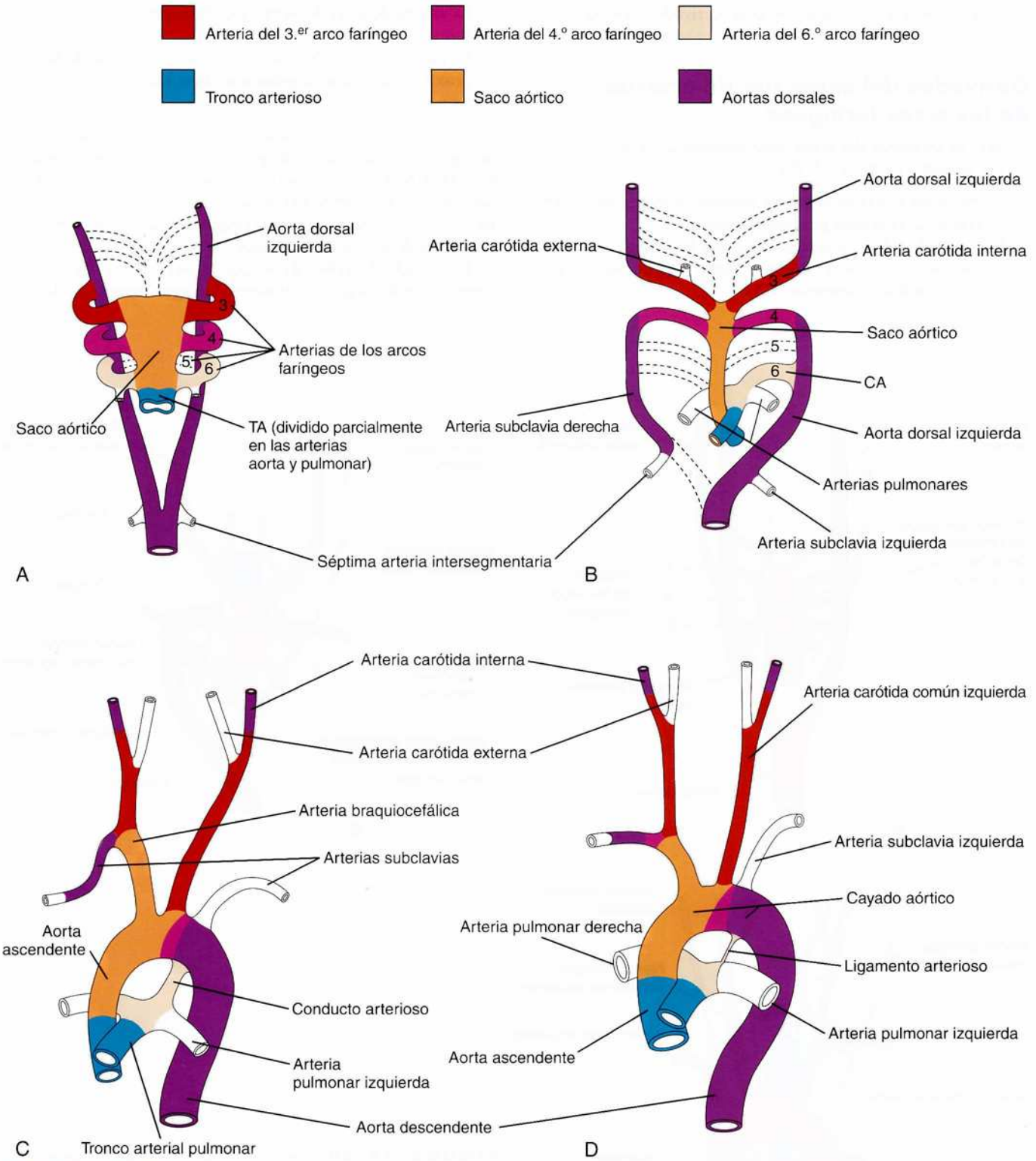

FIGURA 13-39 Representaciones esquemáticas en las que se ilustran los cambios arteriales que se producen durante la transformación del tronco arterioso (TA), el saco aórtico, las arterias de los arcos faríngeos y las aortas dorsales en el patrón arterial del adulto. Los vasos que no están coloreados no proceden de estas estructuras. **A**, Arterias de los arcos faríngeos a las 6 semanas; en esta fase han desaparecido casi por completo los dos primeros pares de arterias. **B**, Arterias de los arcos faríngeos a las 7 semanas; las partes de las aortas dorsales y de las arterias de los arcos faríngeos que desaparecen normalmente están indicadas por *líneas discontinuas*. **C**, Disposición arterial a las 8 semanas. **D**, Esquema de los vasos arteriales en un lactante de 6 meses. Se puede observar que las arterias aorta ascendente y pulmonar son considerablemente más pequeñas en **C** que en **D**, lo que se debe al flujo relativo a través de estos vasos en las diferentes fases de desarrollo. También se puede observar el gran tamaño del conducto arterioso (CA) en **C** y el hecho de que representa básicamente una continuación directa del tronco pulmonar. En general, el CA se cierra funcionalmente durante los primeros días posteriores al nacimiento. Al final, el CA se convierte en el ligamento arterioso, como se observa en **D**.

© Elsevier. Fotocopiar sin autorización es un delito.

que degeneran al poco tiempo sin dejar derivados vasculares. En el 50% de casos restantes, estas arterias no se desarrollan.

Derivados del sexto par de arterias de los arcos faríngeos

La **arteria izquierda del sexto arco faríngeo** se desarrolla de la forma siguiente (v. fig. 13-39*B* y *C*):

- La parte proximal de la arteria persiste en forma de la parte proximal de la **arteria pulmonar izquierda.**
- La parte distal de la arteria va desde la arteria pulmonar izquierda hasta la aorta dorsal y forma una derivación prenatal, el **conducto arterioso** (CA).

La **arteria derecha del sexto arco faríngeo** se desarrolla de la forma siguiente:

- La parte proximal de la arteria persiste en forma de la parte proximal de la **arteria pulmonar derecha.**
- La parte distal de la arteria degenera.

La transformación del sexto par de las arterias de los arcos faríngeos explica el hecho de que el trayecto de los **nervios laríngeos recurrentes** sea distinto en ambos lados del cuerpo. Estos nervios inervan el sexto par de arcos faríngeos y rodean el sexto par de arterias de los arcos faríngeos en su trayecto hacia la laringe en desarrollo (fig. 13-40*A*).

En el lado derecho, dado que la parte distal de la sexta arteria derecha degenera, el nervio laríngeo recurrente derecho

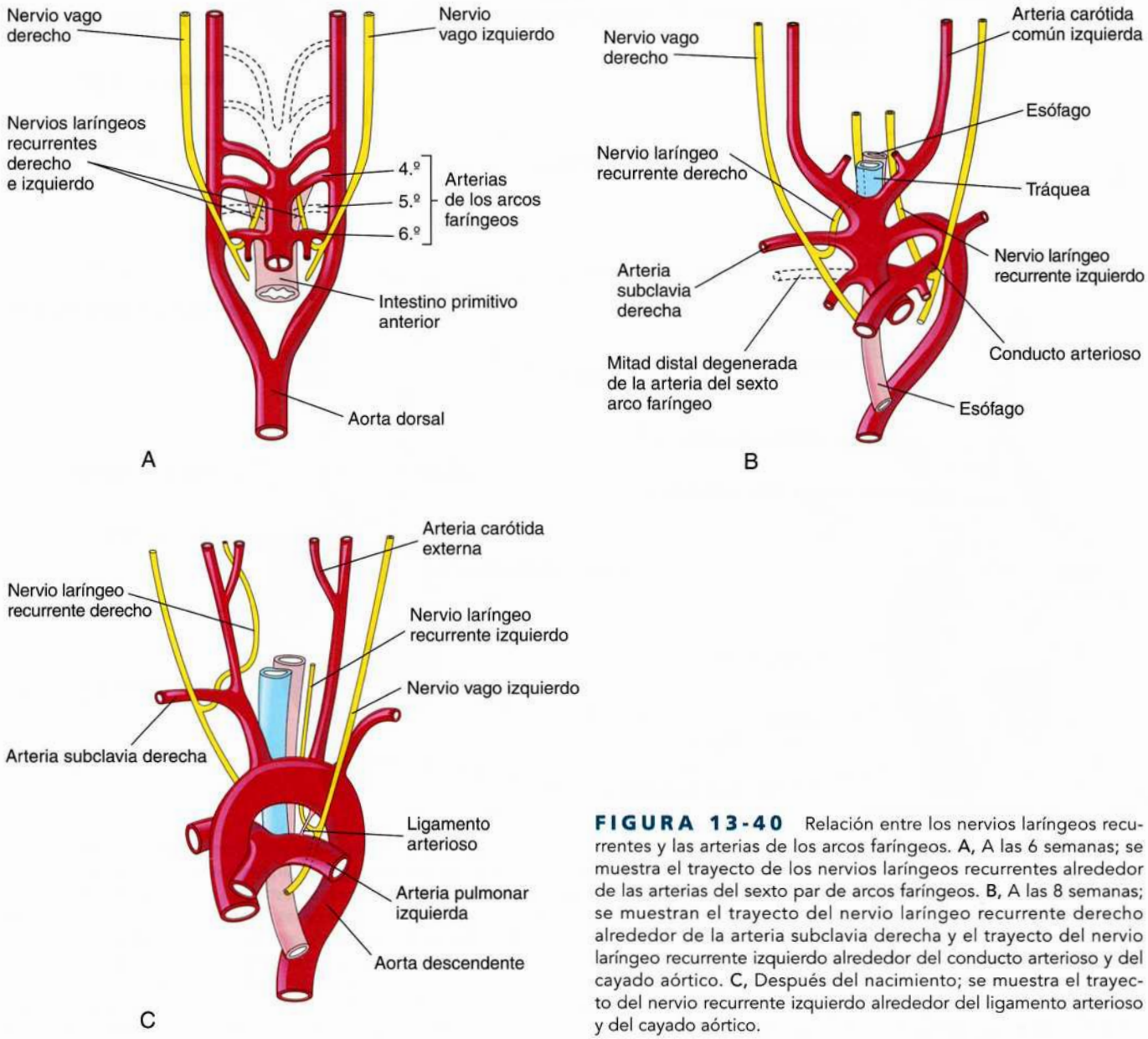

FIGURA 13-40 Relación entre los nervios laríngeos recurrentes y las arterias de los arcos faríngeos. **A,** A las 6 semanas; se muestra el trayecto de los nervios laríngeos recurrentes alrededor de las arterias del sexto par de arcos faríngeos. **B,** A las 8 semanas; se muestran el trayecto del nervio laríngeo recurrente derecho alrededor de la arteria subclavia derecha y el trayecto del nervio laríngeo recurrente izquierdo alrededor del conducto arterioso y del cayado aórtico. **C,** Después del nacimiento; se muestra el trayecto del nervio recurrente izquierdo alrededor del ligamento arterioso y del cayado aórtico.

se desplaza en dirección superior y rodea la parte proximal de la **arteria subclavia derecha,** que procede de la arteria del cuarto arco faríngeo (v. fig. 13-40*B*). **En el lado izquierdo,** el nervio laríngeo recurrente rodea el **conducto arterioso** formado por la parte distal de la arteria del sexto arco faríngeo. Cuando esta derivación arterial involuciona tras el nacimiento, el nervio permanece alrededor del **ligamento arterioso** (un resto del conducto arterioso) y del cayado de la aorta (v. fig. 13-40*C*).

Malformaciones arteriales congénitas de los arcos faríngeos

Dados los numerosos cambios implicados en la transformación del sistema arterial embrionario de los arcos faríngeos en el patrón arterial adulto, pueden aparecer defectos arteriales congénitos. La mayoría de estos defectos se deben a la persistencia de partes de las arterias de los arcos faríngeos que normalmente desaparecen o bien a la desaparición de partes que normalmente persisten.

COARTACIÓN AÓRTICA

La coartación (constricción) aórtica se observa en, aproximadamente, el 10% de los niños con defectos cardíacos congénitos (DCC). La coartación se caracteriza por una constricción aórtica de longitud variable (fig. 13-41). La mayoría de las coartaciones se localizan distalmente al origen de la arteria subclavia izquierda, a la entrada del conducto arterioso (CA) (coartación yuxtaductal).

Con frecuencia se utiliza la clasificación de las coartaciones preductal y posductal; sin embargo, en el 90% de los casos la coartación se localiza directamente enfrente del CA. La coartación aórtica es dos veces más frecuente en los hombres que en las mujeres y en el 70% de los casos se asocia a válvula aórtica bicúspide (v. fig. 13-12*E*).

En la **coartación posductal** (v. fig. 13-41*A* y *B*) la constricción es inmediatamente distal al CA. Esta situación favorece el desarrollo de una circulación colateral durante el período fetal (v. fig. 13-41*B*), lo que permite el paso de la sangre hasta las partes inferiores del cuerpo.

En la **coartación preductal** (v. fig. 13-41*C*) la constricción es proximal al CA. El segmento estenosado puede ser muy largo (v. fig. 13-41*D*); antes del nacimiento, la sangre fluye a través del CA hasta la aorta descendente para su distribución en la parte inferior del cuerpo.

En un lactante con **coartación aórtica** severa, el cierre natural del CA provoca **hipoperfusión** y un deterioro rápido del paciente. A estos niños se les suele tratar con **prostaglandina** E_2 (PGE_2) con el fin de reabrir el CA y establecer así un flujo sanguíneo adecuado a los miembros inferiores. La coartación aórtica puede ser una característica del síndrome de Turner (v. cap. 20, figs. 20-3 y 20-4). Esta y otras observaciones sugieren que los factores genéticos, ambientales o ambos pueden causar coartación.

Hay tres hipótesis principales acerca del fundamento embriológico de la coartación aórtica:

- Durante la formación del cayado aórtico, el tejido muscular del CA puede quedar incorporado en la pared de la aorta; después, cuando el CA presenta constricción en el momento del nacimiento, el músculo ductal de la aorta también se contrae y origina la coartación.
- Se puede producir la involución anómala de un pequeño segmento de la aorta dorsal izquierda (v. fig. 13-41*F*). Después, este segmento estenosado (el área de la coartación) se desplaza cranealmente junto con la arteria subclavia izquierda (v. fig. 13-41*G*).
- Durante la vida fetal, el segmento del cayado aórtico que queda entre la arteria subclavia izquierda y el CA es normalmente estrecho ya que transporta muy poca sangre en su interior. Después del cierre del CA, este segmento estrecho (istmo) aumenta normalmente de calibre hasta que alcanza el mismo diámetro que la aorta. Cuando el istmo persiste, se forma la coartación.

ARTERIA DOBLE DEL ARCO FARÍNGEO

Esta anomalía infrecuente se caracteriza por un **anillo vascular** que rodea la tráquea y el esófago (fig. 13-42*B*). En los lactantes se pueden producir grados diversos de compresión de estas estructuras. Si la compresión es significativa, aparece un cuadro de respiración sibilante agravado por el llanto, la alimentación y la flexión del cuello. El anillo vascular se debe al hecho de que no desaparece la parte distal de la aorta dorsal derecha (v. fig. 13-42*A*); en consecuencia, se forman los cayados derecho e izquierdo. Generalmente, el cayado derecho de la aorta tiene un tamaño mayor y pasa por detrás de la tráquea y el esófago (v. fig. 13-42*B*).

© Elsevier. Fotocopiar sin autorización es un delito.

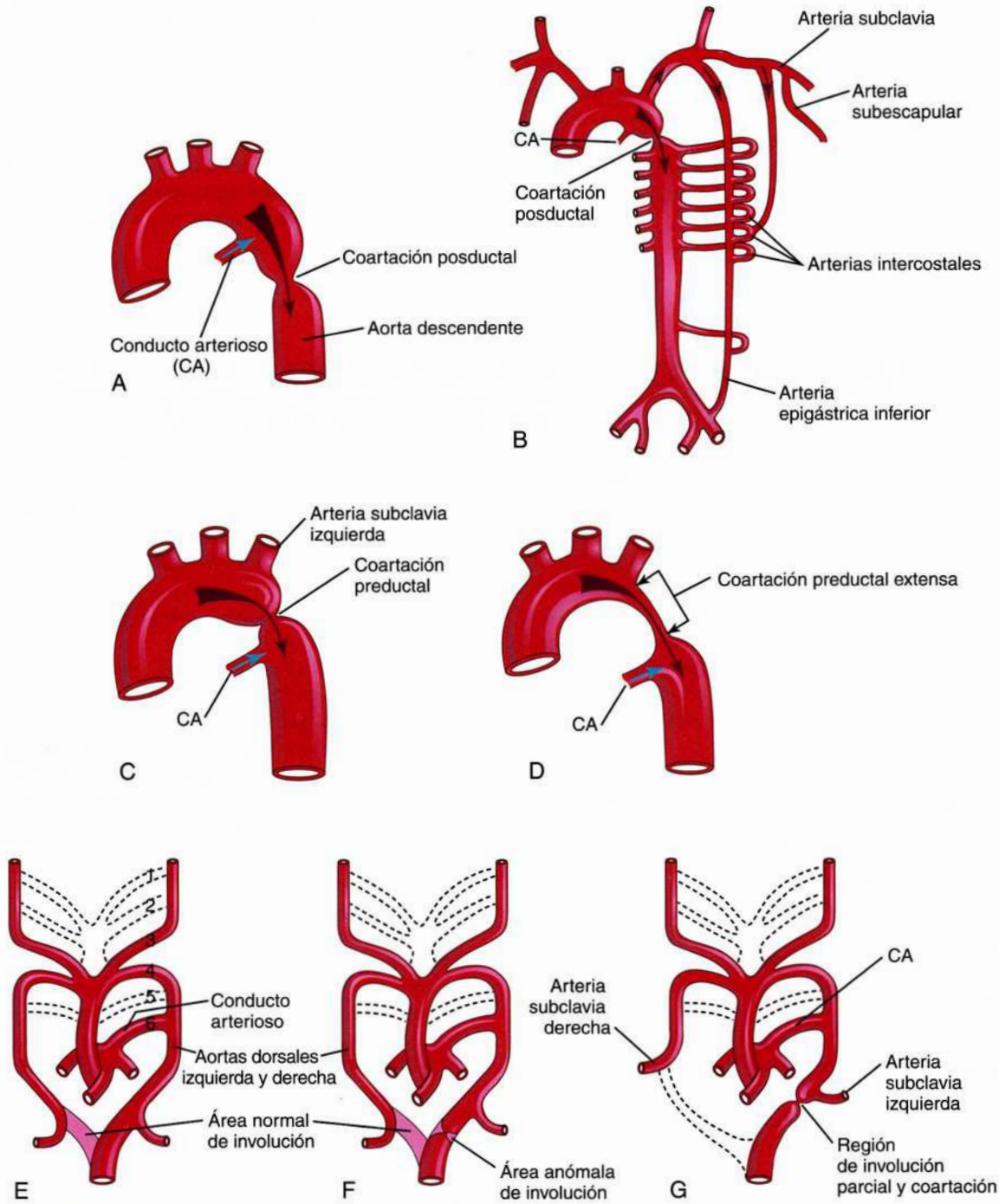

FIGURA 13-41 A, Coartación posductal de la aorta. B, Representación esquemática de las vías más habituales de la circulación colateral en asociación a la coartación posductal de la aorta. C y D, Coartación preductal. E, Esquema del patrón arterial de los arcos faríngeos en un embrión de 7 semanas, donde se muestran las áreas que normalmente involucionan (v. las ramas de las arterias señaladas con líneas discontinuas). Se puede observar que el segmento distal de la aorta dorsal derecha normalmente involuciona a medida que se desarrolla la arteria subclavia derecha. F, Involución anómala de un pequeño segmento distal de la aorta dorsal izquierda. G, Fase posterior con ilustración del segmento que ha presentado involución anómala y que aparece como una coartación aórtica. Esta zona se desplaza hasta la región del conducto arterioso junto con la arteria subclavia izquierda. Los esquemas E a G ilustran una de las hipótesis relativas al fundamento embriológico de la coartación aórtica.

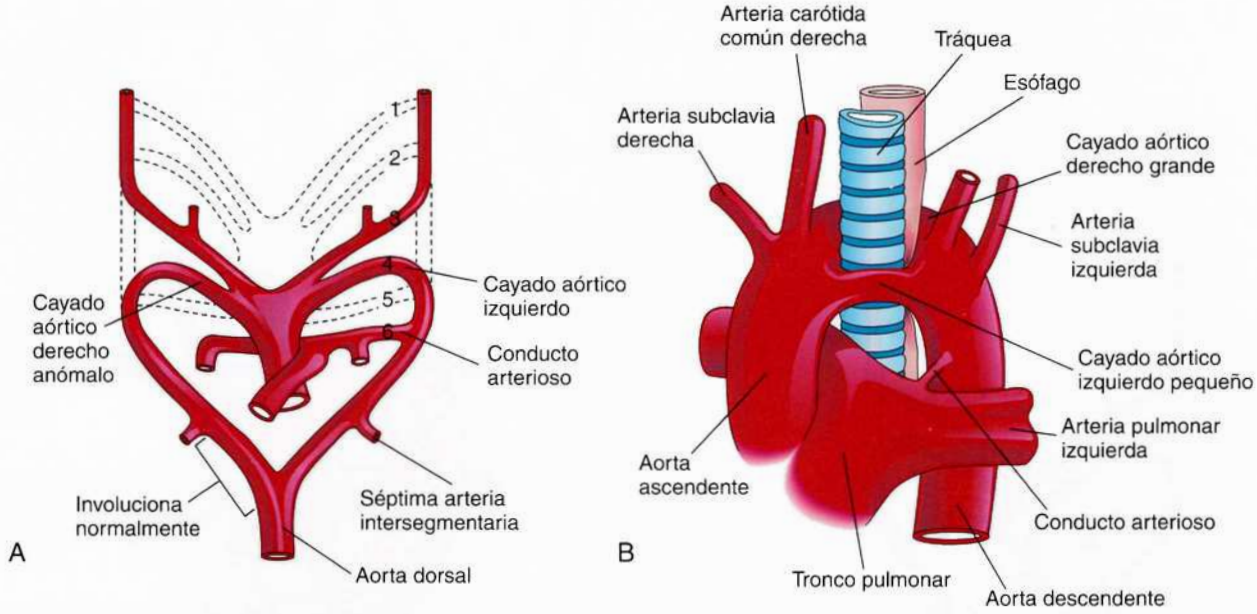

FIGURA 13-42 A, Representación esquemática de las arterias de los arcos faríngeos embrionarios que ilustra los fundamentos embriológicos de los cayados derecho e izquierdo de la aorta (cayado aórtico doble). B, Un cayado de la aorta derecha grande y un cayado de la aorta izquierda pequeño que se originan a partir de la aorta ascendente forman un anillo vascular que rodea a la tráquea y el esófago. Se puede observar la compresión del esófago y la tráquea. Las arterias carótidas común y subclavia derechas se originan por separado a partir del cayado aórtico derecho grande.

CAYADO AÓRTICO DERECHO

Cuando persiste toda la aorta dorsal derecha (fig. 13-43*A* y *B*) y la parte distal de la aorta dorsal izquierda involuciona, se forma un cayado aórtico derecho. Hay dos tipos principales:

- **Cayado aórtico derecho sin componente retroesofágico** (v. fig. 13-43*B*). El conducto arterioso o el ligamento arterioso va desde la arteria pulmonar derecha hasta el cayado aórtico derecho. Dado que no se forma un anillo vascular, este problema suele ser asintomático.
- **Cayado aórtico derecho con componente retroesofágico** (v. fig. 13-43*C*). Probablemente en una fase inicial hay un pequeño cayado aórtico izquierdo que presenta involución y deja el cayado aórtico derecho por detrás del esófago. El conducto arterioso (ligamento arterioso) se une a la parte distal del cayado aórtico y forma un anillo, que puede constreñir el esófago y la tráquea.

ARTERIA SUBCLAVIA DERECHA ANÓMALA

La arteria subclavia derecha se origina en la parte distal del cayado aórtico y pasa por detrás de la tráquea y el esófago para llevar la sangre hasta el miembro superior derecho (figs. 13-44 y 13-45). La **arteria subclavia derecha retroesofágica** se presenta cuando la arteria del cuarto arco faríngeo y la aorta dorsal derecha desaparecen por encima de la séptima arteria intersegmentaria. En consecuencia, la arteria subclavia derecha se forma a partir de la séptima arteria intersegmentaria derecha y la parte distal de la aorta dorsal derecha. A medida que se produce el desarrollo, el crecimiento diferencial provoca el desplazamiento craneal del origen de la arteria subclavia derecha hasta que queda localizado en la proximidad del origen de la arteria subclavia izquierda.

A pesar de que la arteria subclavia derecha anómala es un problema bastante frecuente y que siempre origina un anillo vascular, en general carece de significación clínica ya que dicho anillo no es lo suficientemente tenso para comprimir en exceso el esófago y la tráquea.

© Elsevier. Fotocopiar sin autorización es un delito.

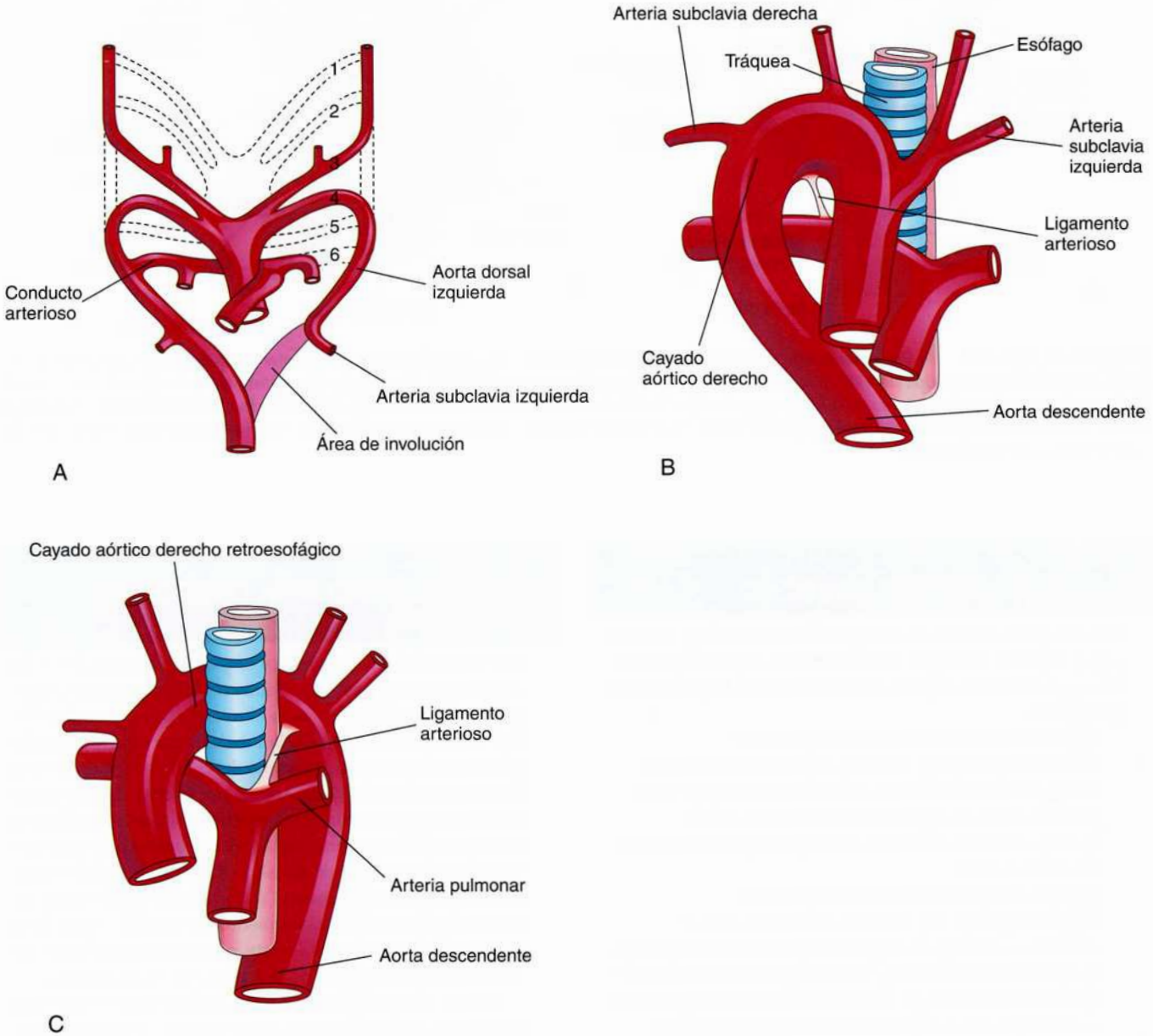

FIGURA 13-43 A, Representación esquemática de las arterias de los arcos faríngeos donde se muestra la involución normal de la porción distal de la aorta dorsal izquierda. También se observa la persistencia de toda la aorta dorsal derecha y de la parte distal de la arteria del sexto arco faríngeo derecho. **B,** Arteria de un arco faríngeo derecho sin componente retroesofágico. **C,** Cayado aórtico derecho con un componente retroesofágico. El cayado aórtico derecho anómalo y el ligamento arterioso (resto posnatal del conducto arterioso) forman un anillo que comprime el esófago y la tráquea.

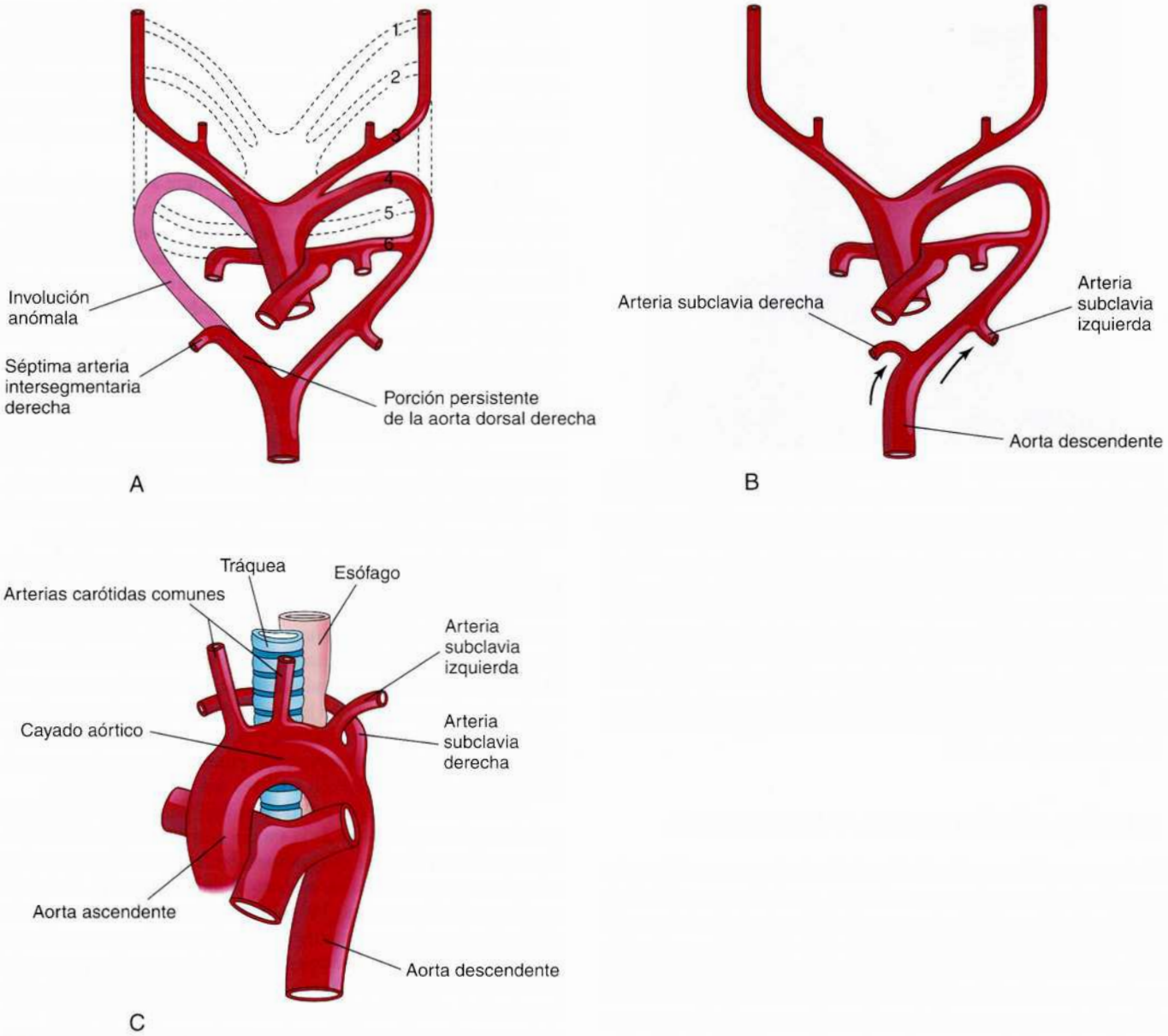

FIGURA 13-44 Esquemas ilustrativos del posible fundamento embriológico del origen anómalo de la arteria subclavia derecha. **A**, La arteria del cuarto arco faríngeo derecho y la parte craneal de la aorta dorsal derecha han presentado involución. A consecuencia de ello, la arteria subclavia derecha se origina a partir de la séptima arteria intersegmentaria derecha y de los segmentos distales de la aorta dorsal derecha. **B**, A medida que se forma el cayado aórtico, la arteria subclavia derecha se desplaza en dirección craneal *(flechas)* junto con la arteria subclavia izquierda. **C**, La arteria subclavia derecha anómala se origina a partir de la aorta y discurre por detrás de la tráquea y el esófago.

© Elsevier. Fotocopiar sin autorización es un delito.

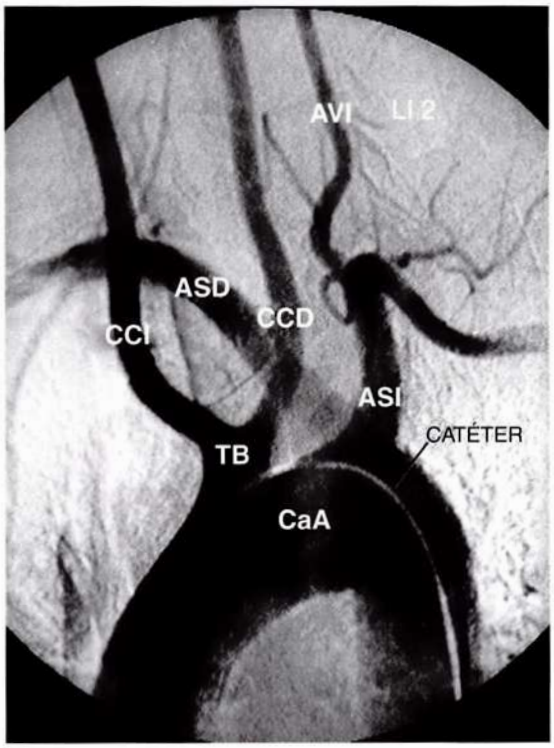

FIGURA 13-45 Origen anómalo de la arteria subclavia derecha. En esta proyección oblicua anterior izquierda de una arteriografía del cayado aórtico se observa que las dos arterias carótidas comunes se originan a partir de un tronco común en el cayado aórtico (TB). El origen de la arteria subclavia derecha (ASD) es distal respecto al origen separado de la arteria subclavia izquierda (ASI), pero en esta proyección ambos orígenes aparecen superpuestos. Después, la arteria subclavia derecha discurre cranealmente y hacia la derecha, por detrás del esófago y la tráquea. AVI, arteria vertebral izquierda; CaA, cayado aórtico; CCD, (arteria) carótida común derecha; CCI, (arteria) carótida común izquierda; LI 2, lado izquierdo, imagen 2; TB, tronco braquiocefálico. *(Por cortesía del Dr. Gerald S. Smyser, Altru Health System, Grand Forks, ND.)*

CIRCULACIÓN FETAL Y NEONATAL

14 El **sistema cardiovascular fetal** está diseñado para satisfacer las necesidades prenatales y experimenta, en el momento del nacimiento, diversas modificaciones que facilitan el establecimiento del patrón circulatorio neonatal (figs. 13-46 y 13-47). La respiración adecuada en el período neonatal (de los días 1 a 28) depende de los cambios circulatorios normales que se producen en el momento del nacimiento y que condicionan la oxigenación de la sangre que atraviesa los pulmones cuando se interrumpe el flujo de la sangre fetal a través de la placenta. Antes del nacimiento, los pulmones no llevan a cabo el intercambio de gases y los vasos pulmonares muestran **vasoconstricción** (estrechamiento). Las tres estructuras vasculares más importantes en la circulación transicional son el conducto venoso, el agujero oval y el conducto arterioso.

Circulación fetal

La **sangre intensamente oxigenada y rica en nutrientes** retorna desde la placenta con una presión elevada a través de la **vena umbilical** (v. fig. 13-46). Al aproximarse al hígado, alrededor de la mitad de la sangre pasa directamente al **conducto venoso,** un vaso fetal que conecta la vena umbilical con la VCI (figs. 13-48 y 13-49); en consecuencia, esta sangre no atraviesa el hígado. La otra mitad de la sangre procedente de la vena umbilical alcanza los sinusoides hepáticos y se introduce en la VCI a través de las **venas hepáticas.**

El flujo de sangre a través del conducto venoso está regulado por un mecanismo de tipo esfínter situado en la proximidad de la vena umbilical. Cuando el esfínter se contrae, aumenta la cantidad de sangre dirigida hacia la vena porta y los sinusoides hepáticos, y disminuye la que se dirige hacia el conducto venoso (v. fig. 13-49). A pesar de que se ha descrito un esfínter anatómico en el conducto venoso, su existencia no ha sido unánimemente aceptada. En cualquier caso, hay consenso en aceptar la existencia de un esfínter fisiológico que evita la sobrecarga del corazón cuando aumenta el flujo venoso a través de la vena umbilical (p. ej., durante las contracciones uterinas).

Tras un breve trayecto en la VCI, la sangre alcanza la aurícula derecha del corazón. Dado que la VCI también contiene sangre escasamente oxigenada que procede de los miembros inferiores, el abdomen y la pelvis, la sangre que llega a la aurícula derecha no está tan bien oxigenada como la existente en la vena umbilical, a pesar de que todavía tiene un contenido elevado en oxígeno (v. fig. 13-46). La mayor parte de la sangre procedente de la VCI es dirigida por la ***crista dividens*** (el borde inferior del *septum secundum*) a través del agujero oval y hacia la aurícula izquierda (fig. 13-50). En la aurícula izquierda se mezcla con la cantidad relativamente pequeña de sangre escasamente oxigenada que retorna de los pulmones a través de las venas pulmonares. Más que reponerlo, los pulmones fetales utilizan el oxígeno de la sangre. Desde la aurícula izquierda, la sangre se dirige al ventrículo izquierdo y sale del corazón a través de la aorta ascendente.

Las arterias que llegan al corazón, el cuello, la cabeza y los miembros superiores reciben sangre bien oxigenada procedente de la aorta ascendente. El hígado también recibe sangre bien oxigenada procedente de la vena umbilical (v. figs. 13-48 y 13-49). La pequeña cantidad de sangre bien oxigenada procedente de la VCI que alcanza la aurícula derecha, pero que no atraviesa el agujero oval, se mezcla con la sangre mal oxigenada procedente de la VCS y del seno coronario, y a continuación pasa al ventrículo derecho. Esta sangre, cuyo contenido en oxígeno es de tipo medio, sale del corazón a través del tronco pulmonar.

Aproximadamente el 10% de este flujo sanguíneo alcanza los pulmones; la mayor parte de la sangre atraviesa el **conducto arterioso** y alcanza la aorta descendente del feto para después volver a la placenta a través de las arterias umbilicales (v. fig. 13-46). El conducto arterioso protege los pulmones frente a la sobrecarga circulatoria y permite que el ventrículo derecho se refuerce como forma de preparación para actuar con capacidad plena en el momento del nacimiento. Dada la elevada resistencia vascular pulmonar durante la vida fetal, el flujo sanguíneo pulmonar es bajo. Cerca del 10% de la sangre procedente de la aorta ascendente se introduce en la aorta descendente; el 65% de la sangre que alcanza la aorta descendente pasa hacia las arterias umbilicales y es devuelta a la placenta para su reoxigenación. El 35% restante de la sangre de la aorta descendente llega a los distintos órganos y a la parte inferior del cuerpo.

Circulación neonatal transicional

En el momento del nacimiento se producen ajustes circulatorios importantes cuando se interrumpe la circulación de la sangre fetal a través de la placenta y los pulmones del recién nacido se expanden y comienzan a funcionar (v. fig. 13-47). Tan pronto como se produce el nacimiento, ya no son necesarios el agujero oval, el conducto arterioso, el conducto venoso ni los vasos umbilicales.

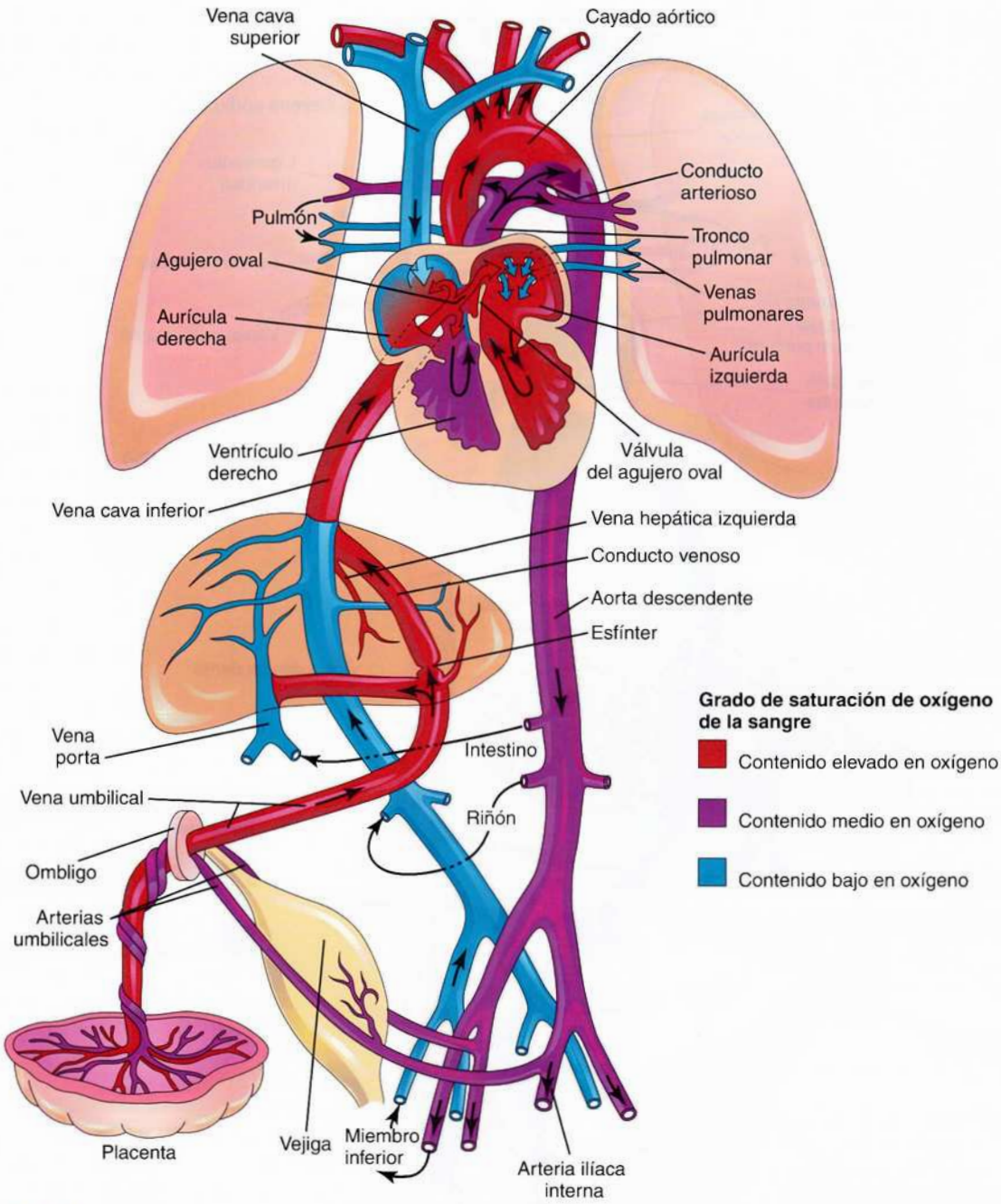

FIGURA 13-46 Circulación fetal. Los colores indican el grado de saturación de oxígeno de la sangre y las *flechas* señalan el trayecto de la sangre desde la placenta hasta el corazón. Los órganos no están dibujados a escala. Una pequeña cantidad de sangre ricamente oxigenada que procede de la vena cava inferior permanece en la aurícula derecha y se mezcla con sangre pobremente oxigenada que procede de la vena cava superior. Después, esta sangre con oxigenación intermedia pasa al ventrículo derecho. Se puede observar que hay tres derivaciones que permiten que la mayor parte de la sangre no atraviese el hígado ni los pulmones: *1)* conducto venoso; *2)* agujero oval, y *3)* conducto arterioso. La sangre pobremente oxigenada vuelve a la placenta a través de las arterias umbilicales para su oxigenación y para la reposición de los nutrientes.

© Elsevier. Fotocopiar sin autorización es un delito.

El esfínter del conducto venoso se constriñe de manera que toda la sangre que alcanza el hígado pasa a través de los sinusoides hepáticos. La oclusión de la circulación placentaria origina una disminución inmediata de la presión de la sangre en la VCI, así como en la aurícula derecha.

La aireación de los pulmones en el momento del nacimiento se asocia a:

- Una disminución espectacular de la resistencia vascular pulmonar.
- Un incremento marcado del flujo sanguíneo pulmonar.
- Un adelgazamiento progresivo de las paredes de las arterias pulmonares que se debe, principalmente, a la distensión de los pulmones en el momento del nacimiento.

A consecuencia del incremento del flujo sanguíneo pulmonar y de la desaparición del flujo de sangre procedente de la vena umbilical, la presión en la aurícula izquierda se eleva por encima de la existente en la aurícula derecha. El incremento de la presión auricular izquierda provoca el cierre funcional del **agujero oval** al

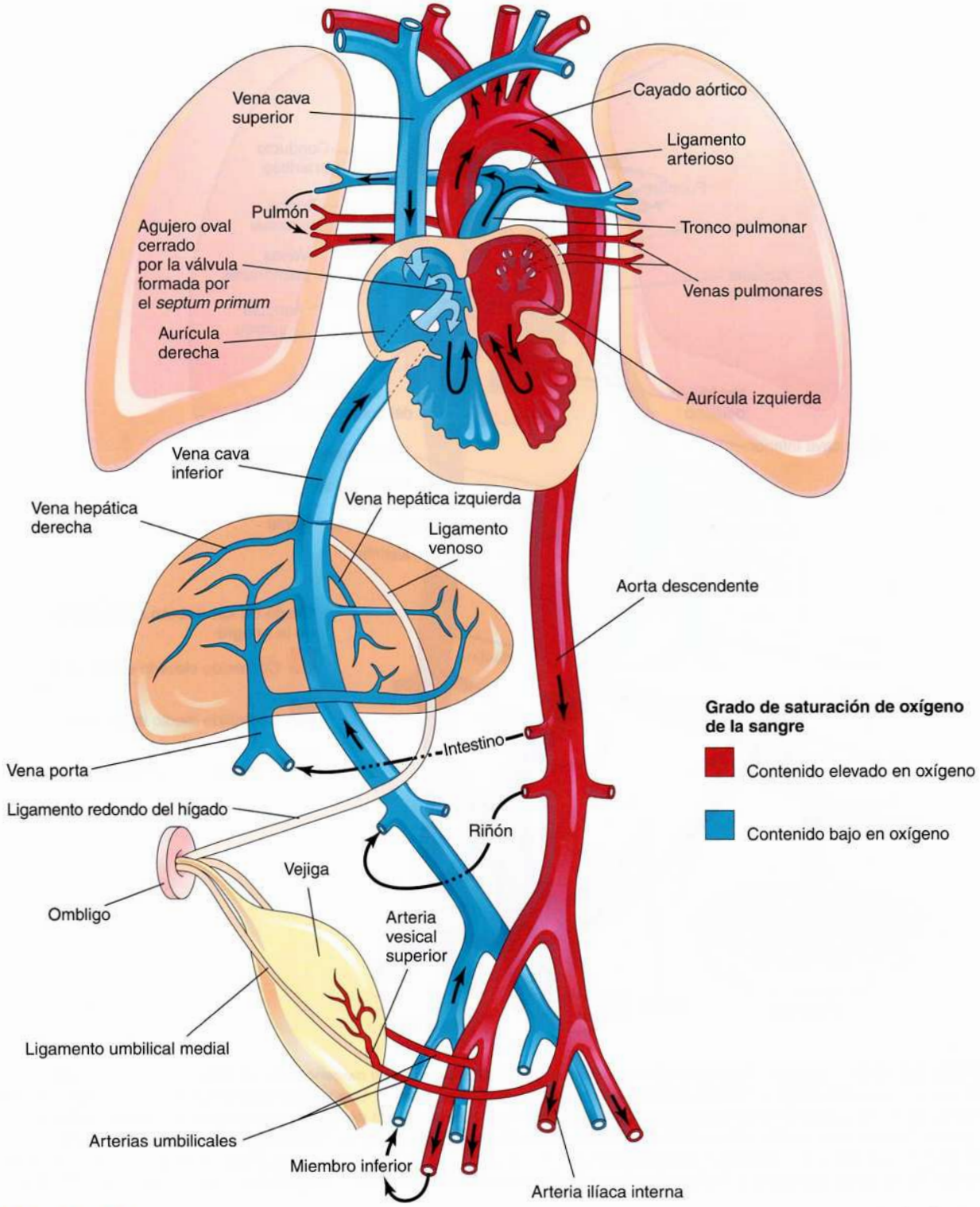

FIGURA 13-47 Circulación neonatal. Se muestran los derivados adultos de los vasos y estructuras fetales que pierden funcionalidad tras el nacimiento. Las flechas indican la trayectoria de la sangre en el recién nacido. Los órganos no están dibujados a escala. Después del nacimiento dejan de funcionar las tres derivaciones que desvían la sangre durante la vida fetal y se separan las circulaciones pulmonar y sistémica.

presionar la válvula del agujero oval contra el *septum secundum* (v. fig. 13-47). En este momento, la sangre que abandona el ventrículo derecho fluye hacia el tronco pulmonar. Dado que la resistencia vascular pulmonar es inferior a la resistencia vascular sistémica, el flujo de sangre que atraviesa el conducto arterioso se invierte y pasa desde la aorta descendente hasta el tronco pulmonar.

La pared ventricular derecha es más gruesa que la ventricular izquierda en el feto y en el recién nacido dado que el ventrículo derecho ha trabajado intensamente durante la vida intrauterina. Sin embargo, hacia el final del primer mes, el grosor de la pared ventricular izquierda es superior al de la pared ventricular derecha, ya que ahora el ventrículo izquierdo trabaja con mayor

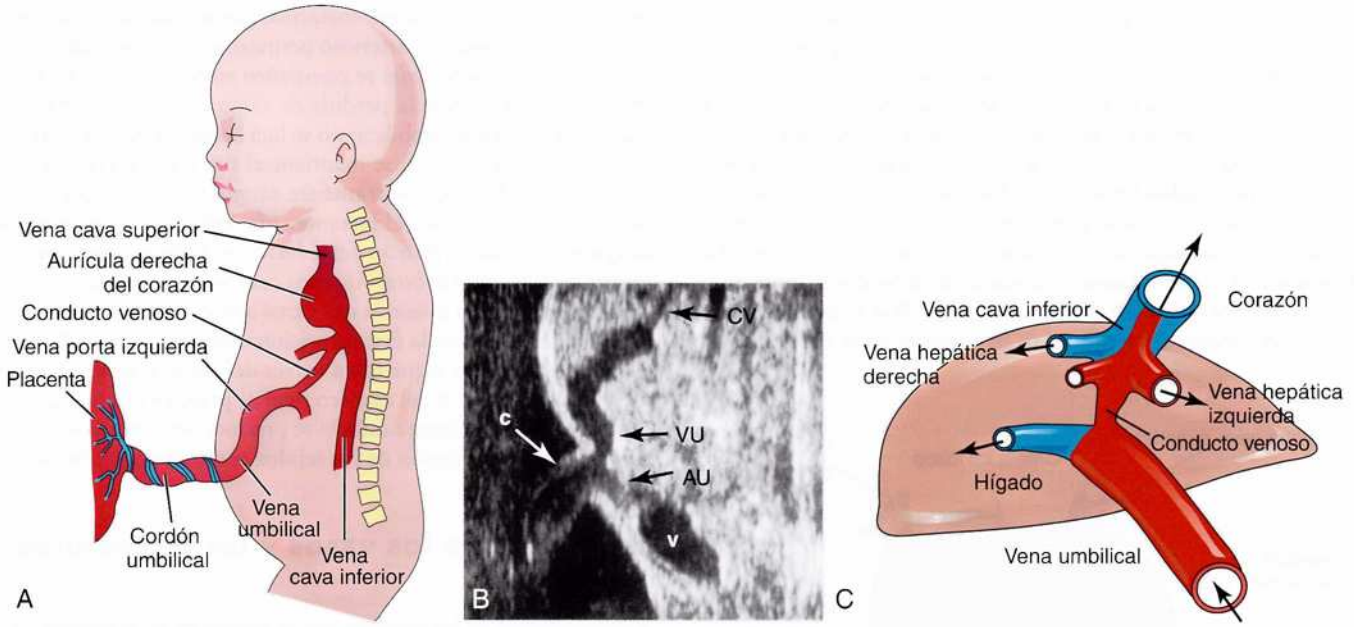

FIGURA 13-48 A, Representación esquemática del trayecto de la vena umbilical desde el cordón umbilical hasta el hígado. B, Imagen ecográfica en la que se observa el cordón umbilical y el trayecto de sus vasos en el embrión; AU, arteria umbilical; c, cordón umbilical; CV, conducto venoso; v, vejiga; VU, vena umbilical. C, Representación esquemática de la relación existente entre el conducto venoso, la vena umbilical, las venas hepáticas y la vena cava inferior. La sangre oxigenada aparece en rojo. (*B, Tomada de Goldstein RB: Ultrasound evaluation of the fetal abdomen. En: Callen PW, ed.* Ultrasonography in obstetrics and gynecology, *3.ª ed. Philadelphia, WB Saunders, 1996.* **C,** *Tomada de Tekay A, Campbell S: Doppler ultrasonography in obstetrics. En: Callen PW, ed.* Ultrasonography in obstetrics and gynecology, *4.ª ed. Philadelphia, WB Saunders, 2000.*)

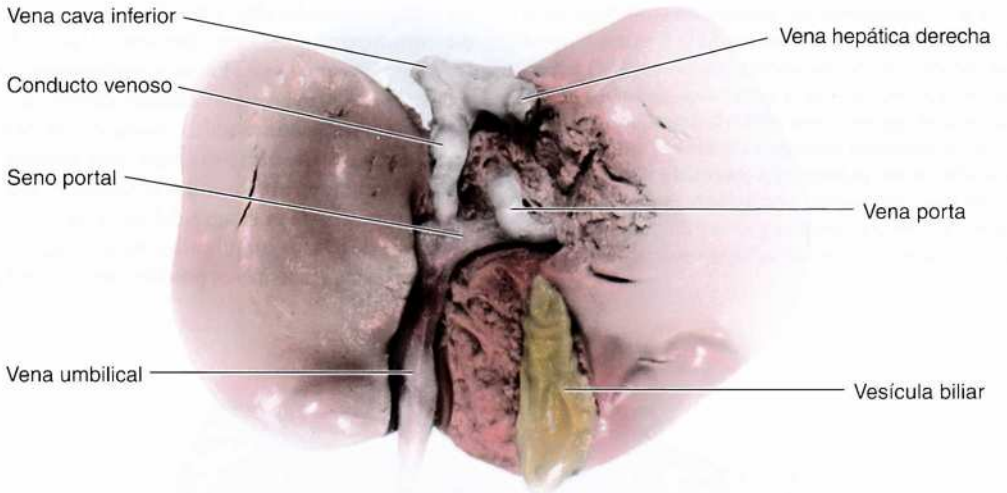

FIGURA 13-49 Disección de la superficie visceral del hígado fetal. Aproximadamente el 50% de la sangre venosa umbilical no atraviesa el hígado y alcanza la vena cava inferior a través del conducto venoso.

intensidad. La pared ventricular derecha se adelgaza a consecuencia de la atrofia asociada a la disminución de su carga de trabajo.

El *conducto arterioso se constriñe en el momento del nacimiento* aunque en el recién nacido a término normal a menudo queda una pequeña cantidad de sangre que se deriva a través del conducto arterioso desde la aorta hasta el tronco pulmonar durante un período de 24 a 48 h. Al término de las 24 h, el 20% de los conductos arteriosos presentan un cierre funcional, un porcentaje que alcanza el 80 y el 100% a las 48 y a las 96 h, respectivamente. En los lactantes prematuros y en los que presentan **hipoxia persistente (disminución de oxígeno),** el conducto arterioso puede permanecer abierto mucho más tiempo.

En los lactantes nacidos a término, el oxígeno es el factor más importante para controlar el cierre del conducto arterioso; al parecer, dicho cierre está mediado por la **bradicinina,** una sustancia que liberan los pulmones durante su insuflación inicial. La bradicinina induce efectos contráctiles potentes sobre el músculo liso. La acción de este compuesto parece que es dependiente del elevado contenido en oxígeno de la sangre existente en la aorta a consecuencia de la aireación de los pulmones tras el nacimiento. Cuando la pO_2 de la sangre que atraviesa el conducto arterioso alcanza, aproximadamente, 50 mmHg, la pared del conducto presenta constricción. No se han definido bien los mecanismos a través de los cuales el oxígeno provoca la constricción ductal.

© Elsevier. Fotocopiar sin autorización es un delito.

Los efectos del oxígeno sobre el músculo liso ductal pueden ser directos o estar mediados por la secreción de prostaglandina E_2 (PGE_2). El *TGF-β* está implicado posiblemente en el cierre anatómico del conducto arterioso después del nacimiento. Durante la vida fetal, la permeabilidad del conducto arterioso está controlada por el bajo contenido en oxígeno de la sangre que lo atraviesa y por las **prostaglandinas** de producción endógena que actúan sobre el músculo liso de la pared del conducto arterioso. Las prostaglandinas dan lugar a la relajación del conducto arterioso. La **hipoxia** y otros mecanismos escasamente definidos estimulan la producción local de PGE_2 y de prostaciclina (PGI_2), que mantienen abierto el conducto arterioso. Los inhibidores de la síntesis de las prostaglandinas, como la **indometacina,** pueden dar lugar a la constricción de un conducto arterioso permeable en los prematuros.

Las arterias umbilicales se constriñen en el momento del nacimiento, lo que impide la pérdida de sangre en el recién nacido. Dado que el cordón umbilical no se liga hasta transcurrido aproximadamente 1 minuto, se mantiene el flujo de sangre a través de la vena umbilical, que transfiere sangre fetal bien oxigenada desde la placenta hasta el lactante. *El cambio de la circulación sanguínea desde el patrón fetal hasta el patrón adulto no se produce de manera súbita.* Algunos cambios se producen con la primera respiración mientras que otros aparecen al cabo de varias horas o días. Durante la fase transicional puede haber un flujo de sangre de derecha a izquierda a través del agujero oval. El cierre de los vasos fetales y del agujero oval al principio es un cambio funcional. Más adelante también se produce un cierre anatómico debido a la proliferación de los tejidos endoteliales y fibrosos.

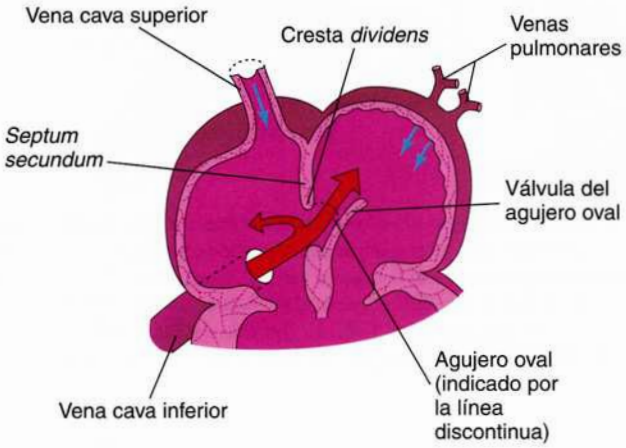

FIGURA 13-50 Representación esquemática del flujo de la sangre a través de las aurículas fetales, mostrando la forma en la que la cresta *dividens* (el borde inferior del *septum secundum*) separa en dos el flujo de la sangre que procede de la vena cava inferior. La mayor parte del flujo atraviesa el agujero oval hacia la aurícula izquierda, donde se mezcla con la pequeña cantidad de sangre pobremente oxigenada que procede de los pulmones a través de las venas pulmonares. El resto del flujo sanguíneo procedente de la vena cava inferior permanece en la aurícula derecha y se mezcla con la sangre escasamente oxigenada que procede de la vena cava superior y del seno coronario.

Derivados de los vasos y las estructuras fetales

A consecuencia de los cambios que se producen en el sistema cardiovascular tras el nacimiento, algunos vasos y estructuras fetales dejan de ser necesarios. A lo largo de un período de varios meses, estos vasos fetales se convierten en ligamentos no funcionales. Diversas estructuras fetales, como el agujero oval, persisten en forma de vestigios anatómicos (p. ej., la fosa oval; v. fig. 13-52).

Vena umbilical y ligamento redondo del hígado

La vena umbilical se mantiene permeable durante un período de tiempo considerable y puede utilizarse para la realización de exanguinotransfusiones durante el período neonatal inicial (primeras 4 semanas). Estas transfusiones a menudo se llevan a cabo para prevenir las lesiones cerebrales y el fallecimiento de los lactantes con anemia (sangre con déficit de eritrocitos) secundaria a ***eritroblastosis fetal*** (una anemia hemolítica grave). En las exanguinotransfusiones se sustituye por sangre de donante la mayor parte de la sangre del lactante.

La luz de la vena umbilical no suele desaparecer de manera completa; en estos pacientes es posible canalizar el ligamento redondo,

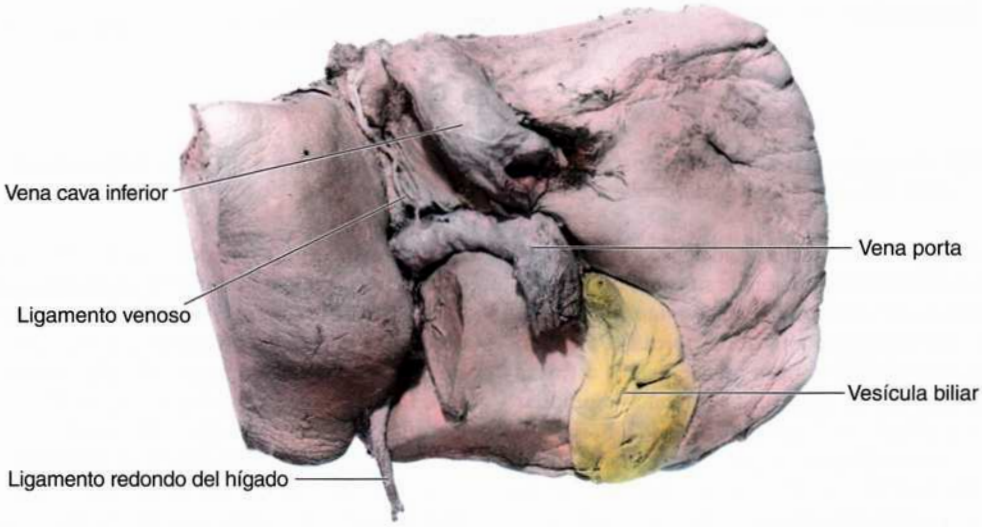

FIGURA 13-51 Disección de la superficie visceral del hígado de un adulto. Se puede observar que la vena umbilical está representada por el ligamento redondo del hígado y que el conducto venoso lo está por el ligamento venoso.

si fuera necesario, para la inyección de material de contraste o de agentes quimioterápicos. La parte intraabdominal de la vena umbilical se convierte finalmente en el **ligamento redondo del hígado** (*ligamentum teres*; v. fig. 13-47), que va desde el ombligo hasta el **hilio hepático** (fisura en la superficie visceral del hígado); después, en el hilio se une a la rama izquierda de la vena porta (fig. 13-51).

Conducto venoso y ligamento venoso

El conducto venoso se convierte en el **ligamento venoso**, que atraviesa el hígado desde la rama izquierda de la vena porta y se une finalmente a la VCI (v. fig. 13-51).

Arterias umbilicales y ligamentos abdominales

La mayoría de los segmentos intraabdominales de las arterias umbilicales se convierten en los **ligamentos umbilicales mediales** (v. fig. 13-47); las partes proximales de estos vasos persisten a modo de **arterias vesicales superiores**, que irrigan la vejiga.

Agujero oval y fosa oval

El agujero oval se suele cerrar funcionalmente en el momento del nacimiento. El cierre anatómico se produce hacia el tercer mes y se debe a la proliferación tisular y la adhesión del *septum primum* al borde izquierdo del *septum secundum*. El ***septum primum*** forma el suelo de la fosa oval (fig. 13-52). El borde inferior del ***septum secundum*** forma un pliegue redondeado, el borde de la fosa oval *(limbus fossae ovalis)*, que señala el límite original del agujero oval.

Conducto arterioso y ligamento arterioso

En el recién nacido a término sano, el cierre funcional del conducto arterioso se completa generalmente durante los primeros días después del nacimiento (fig. 13-53*A*). El cierre anatómico del conducto arterioso y la formación del ligamento arterioso se producen normalmente hacia la semana 12 de vida posnatal (v. fig. 13-53*C*). El ligamento arterioso corto y grueso se extiende desde la arteria pulmonar izquierda hasta el cayado de la aorta.

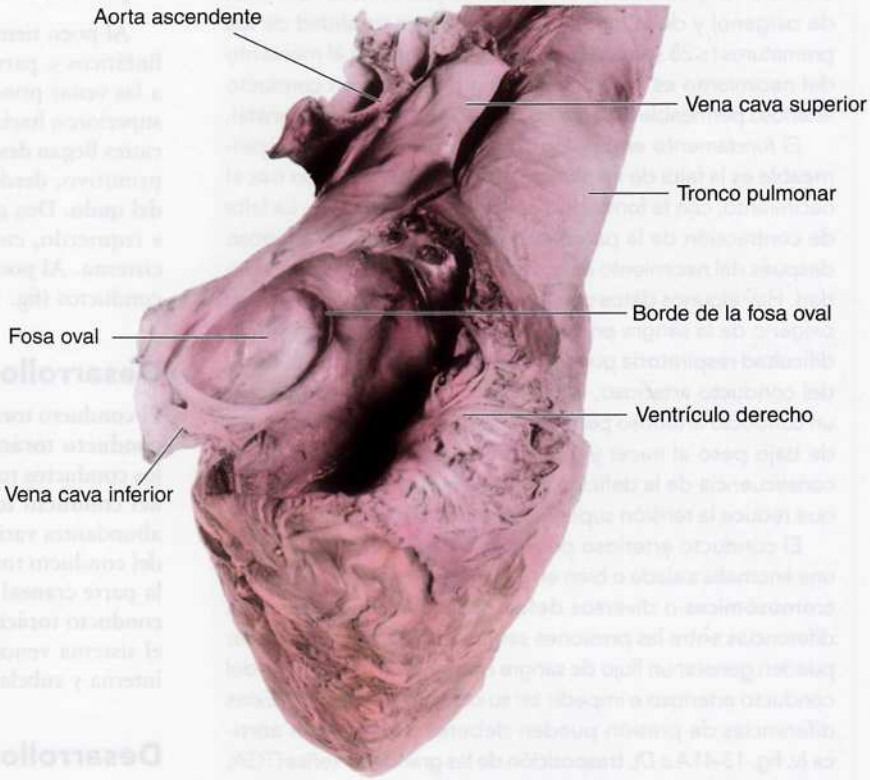

FIGURA 13-52 Disección de la cara de la aurícula derecha correspondiente al tabique interauricular, en un corazón adulto. Se pueden observar la fosa oval y su borde. El suelo de la fosa oval está constituido por el *septum primum*, mientras que el borde de la fosa está formado por el borde libre del *septum secundum*. La aireación de los pulmones tras el nacimiento se acompaña de una disminución espectacular en la resistencia vascular pulmonar y de un importante incremento en el flujo sanguíneo pulmonar. A consecuencia del aumento del flujo sanguíneo a través de los pulmones, la presión en la aurícula izquierda aumenta hasta superar la existente en la aurícula derecha. Este incremento de la presión en la aurícula izquierda cierra el agujero oval al presionar su válvula contra el *septum secundum*. De esta forma, se forma la fosa oval.

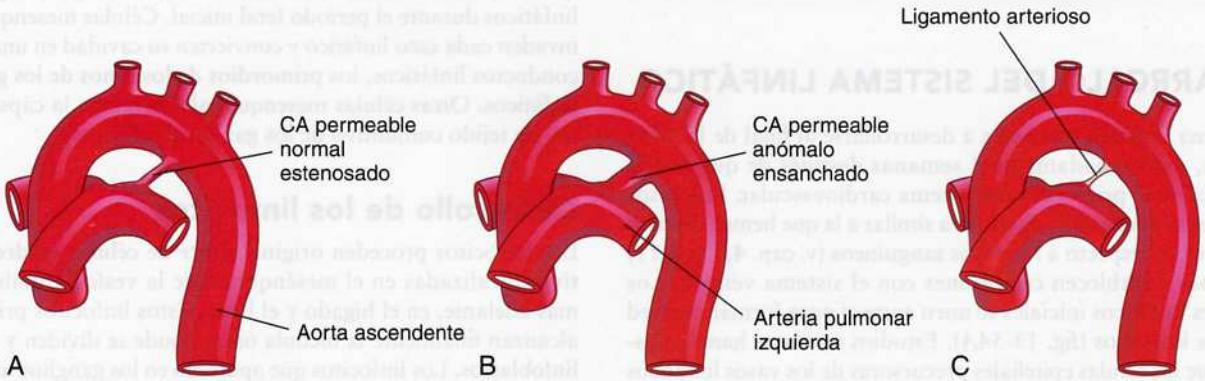

FIGURA 13-53 Cierre del conducto arterioso (CA). A, CA de un recién nacido. B, CA permeable anómalo en un lactante de 6 meses. C, Ligamento arterioso en un lactante de 6 meses.

© Elsevier. Fotocopiar sin autorización es un delito.

CONDUCTO ARTERIOSO PERMEABLE

El **conducto arterioso permeable** es un defecto congénito frecuente cuya incidencia es entre dos y tres veces mayor en las mujeres que en los hombres (v. fig. 13-53*B*). El cierre funcional del conducto arterioso suele producirse al poco tiempo del nacimiento. Sin embargo, cuando mantiene su permeabilidad, se produce una desviación de la sangre aórtica hacia el tronco pulmonar. *Se ha propuesto la posibilidad de que la permeabilidad persistente del conducto arterioso pueda deberse a la falta de inducción del TGF-β tras el nacimiento.*

El conducto arterioso permeable es un defecto congénito frecuente que se asocia a la **rubeola materna** durante las fases tempranas del embarazo (v. cap. 20, tabla 20-6). Los prematuros y los niños que nacen en altitudes elevadas pueden presentar un conducto arterioso permeable; la permeabilidad del conducto arterioso es el resultado de la **hipoxia** (disminución del nivel de oxígeno) y de la inmadurez. La práctica totalidad de los prematuros (≤28 semanas) cuyo peso corporal en el momento del nacimiento es inferior a 1.750 g presentan un conducto arterioso permeable durante las primeras 24 h de vida posnatal.

El fundamento embriológico del conducto arterioso permeable es la falta de involución del conducto arterioso tras el nacimiento, con la formación del ligamento arterioso. La falta de contracción de la pared muscular del conducto arterioso después del nacimiento es la causa principal de la permeabilidad. Hay algunos datos que indican que el contenido bajo en oxígeno de la sangre en los recién nacidos con **síndrome de dificultad respiratoria** puede influir negativamente en el cierre del conducto arterioso. Por ejemplo, a menudo se observa un conducto arterioso permeable en los lactantes prematuros de bajo peso al nacer y que sufren dificultad respiratoria a consecuencia de la deficiencia de **surfactante** (un fosfolípido que reduce la tensión superficial en los alvéolos pulmonares).

El conducto arterioso permeable puede aparecer como una anomalía aislada o bien en lactantes con ciertas **anomalías cromosómicas** o diversos **defectos cardíacos.** Las grandes diferencias entre las presiones sanguíneas aórtica y pulmonar pueden generar un flujo de sangre muy abundante a través del conducto arterioso e impedir así su constricción normal. Estas diferencias de presión pueden deberse a **coartación aórtica** (v. fig. 13-41*A* a *D*), **trasposición de las grandes arterias** (TGA; v. fig. 13-32) o **estenosis** y **atresia pulmonares** (v. fig. 13-34).

DESARROLLO DEL SISTEMA LINFÁTICO

El sistema linfático comienza a desarrollarse al final de la sexta semana, aproximadamente 2 semanas después de que pueda identificarse el primordio del sistema cardiovascular. Los vasos linfáticos se desarrollan de manera similar a la que hemos descrito previamente respecto a los vasos sanguíneos (v. cap. 4, fig. 4-11) y, además, establecen conexiones con el sistema venoso. Los capilares linfáticos iniciales se unen entre sí para formar una red de vasos linfáticos (fig. 13-54*A*). Estudios recientes han demostrado que las células epiteliales precursoras de los vasos linfáticos proceden de las venas cardinales. *La podoplanina, el LYVE-1 y el VEGFR3 delinean las células endoteliales progenitoras. Parece que la señalización Apelin, Prox1, Sox18 y COUP-TF11 influye en la migración y proliferación de estas células linfáticas precursoras.*

Desarrollo de los sacos y de los conductos linfáticos

Hay seis sacos linfáticos primarios al final del período embrionario (v. fig. 13-54*A*):

- *Dos sacos linfáticos yugulares* en la proximidad de la unión de las venas subclavias con las venas cardinales anteriores (las futuras venas yugulares internas).
- *Dos sacos linfáticos ilíacos* en la proximidad de la unión entre las venas ilíacas y las venas cardinales posteriores.
- *Un saco linfático retroperitoneal* en la raíz del mesenterio de la pared abdominal posterior.
- *Una cisterna del quilo* localizada dorsal al saco linfático retroperitoneal.

Al poco tiempo, los vasos linfáticos contactan con los sacos linfáticos y, partiendo desde los sacos yugulares, discurren junto a las venas principales hacia la cabeza, el cuello y los miembros superiores; hacia la parte inferior del tronco y los miembros inferiores llegan desde los sacos linfáticos ilíacos, y hacia el intestino primitivo, desde el saco linfático retroperitoneal y la **cisterna del quilo.** Dos grandes conductos, conductos torácicos derecho e izquierdo, conectan los sacos linfáticos yugulares con esta cisterna. Al poco tiempo se forma una anastomosis entre estos conductos (fig. 13-54*B*).

Desarrollo del conducto torácico

El **conducto torácico** se desarrolla a partir de la parte caudal del **conducto torácico derecho,** de la anastomosis existente entre los conductos torácicos izquierdo y derecho, y de la parte craneal del **conducto torácico izquierdo.** A consecuencia de ello, hay abundantes variaciones en el origen, el trayecto y la terminación del conducto torácico. El **conducto linfático derecho** procede de la parte craneal del conducto torácico derecho (fig. 13-54C). El **conducto torácico** y el conducto linfático derecho conectan con el sistema venoso en el **ángulo venoso** entre las venas yugular interna y subclavia (v. fig. 13-54*B*).

Desarrollo de los ganglios linfáticos

Excepto en lo que se refiere a la parte superior de la **cisterna del quilo,** los sacos linfáticos se transforman en grupos de ganglios linfáticos durante el período fetal inicial. Células mesenquimales invaden cada saco linfático y convierten su cavidad en una red de conductos linfáticos, los **primordios de los senos de los ganglios linfáticos.** Otras células mesenquimales originan la cápsula y la red de tejido conjuntivo de los ganglios linfáticos.

Desarrollo de los linfocitos

Los linfocitos proceden originalmente de **células madre primitivas** localizadas en el mesénquima de la vesícula umbilical y, más adelante, en el hígado y el bazo. Estos linfocitos primitivos alcanzan finalmente la médula ósea, donde se dividen y forman **linfoblastos.** Los linfocitos que aparecen en los ganglios linfáticos antes del nacimiento proceden del **timo,** un derivado del tercer par de bolsas faríngeas (v. cap. 9, fig. 9-8*B* y C). Los linfocitos

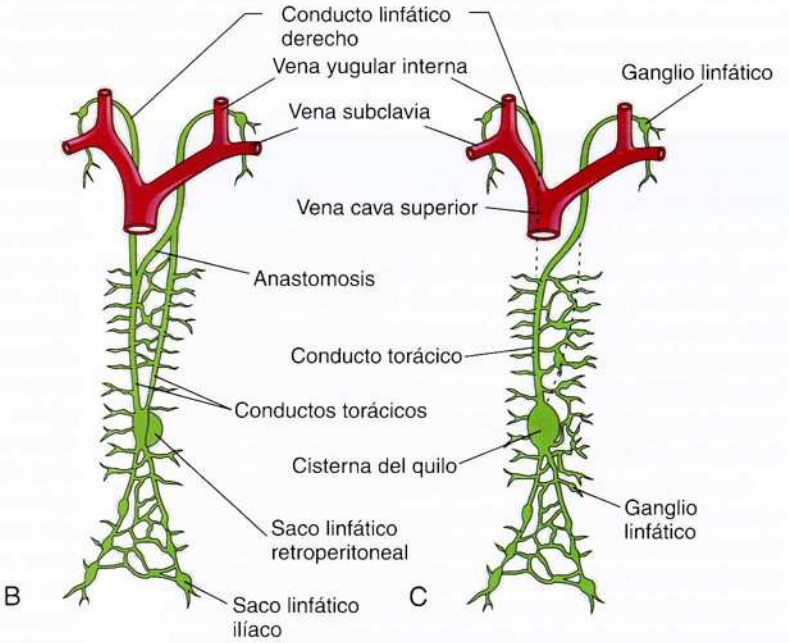

FIGURA 13-54 Desarrollo del sistema linfático. A, Lado izquierdo de un embrión de 7,5 semanas en el que se observan los sacos linfáticos primarios. B, Visión ventral del sistema linfático a las 9 semanas donde se muestran los conductos torácicos bilaterales. C, Avanzado el período fetal, ilustración de la formación del conducto torácico y del conducto linfático derecho.

pequeños abandonan el timo y circulan hasta los demás órganos linfoides. Más adelante, algunas células mesenquimales de los ganglios linfáticos también se diferencian en linfocitos. Los nódulos linfoides no aparecen en los ganglios linfáticos hasta justo antes o justo después del nacimiento.

Desarrollo del bazo y las amígdalas

El **bazo** se desarrolla a partir de un agrupamiento de células mesenquimales en el mesogastrio dorsal (v. cap. 11). Las **amígdalas palatinas** se desarrollan a partir del segundo par de bolsas faríngeas y del mesénquima adyacente. Las **amígdalas tubáricas** se desarrollan a partir de agrupamientos de nódulos linfoides alrededor de las aberturas faríngeas de las trompas faringotimpánicas. Las **amígdalas faríngeas (adenoides)** se desarrollan a partir de un agrupamiento de nódulos linfoides en la pared de la nasofaringe. La **amígdala lingual** se desarrolla a partir de un agrupamiento de nódulos linfoides en la raíz de la lengua. También se forman nódulos linfoides en las mucosas de los sistemas respiratorio y alimentario.

RESUMEN DEL SISTEMA CARDIOVASCULAR

- El sistema cardiovascular comienza a desarrollarse al final de la tercera semana. *El corazón primitivo comienza a latir al principio de la cuarta semana.* Las células mesenquimales procedentes del mesodermo esplácnico proliferan y forman grupos celulares aislados que al poco tiempo se convierten en *dos tubos cardíacos* que se unen y forman el **sistema vascular primitivo.** El mesodermo esplácnico que rodea al tubo cardíaco forma el miocardio primitivo.
- El **primordio cardíaco** está formado por cuatro cavidades: el bulbo cardíaco, el ventrículo, la aurícula y el seno venoso.

© Elsevier. Fotocopiar sin autorización es un delito.

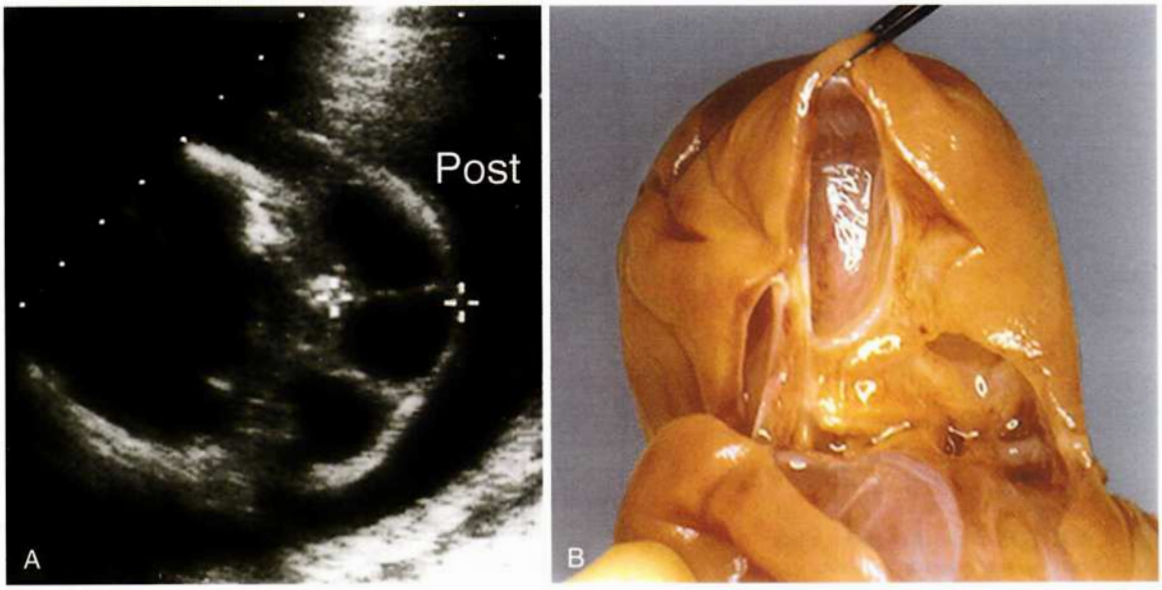

FIGURA 13-55 Higroma quístico. A, Proyección axial transversal ecográfica del cuello de un feto con un gran higroma quístico. B, Fotografía de la disección del cuello. El higroma quístico en una visión transversal de la parte posterior del cuello fetal a las 18,5 semanas. La lesión estaba formada por múltiples áreas quísticas tabicadas dentro de la masa propiamente dicha, como se observa en la muestra quirúrgica. *Post*, posterior. *(Por cortesía del Dr. Wesley Lee, Division of Fetal Imaging, William Beaumont Hospital, Royal Oak, Michigan.)*

ANOMALÍAS DEL SISTEMA LINFÁTICO

Las anomalías congénitas del sistema linfático son infrecuentes. Se puede observar un cuadro de edema difuso en una parte del cuerpo en el denominado **linfedema congénito.** Este trastorno puede deberse a la dilatación de los conductos linfáticos primitivos o a una hipoplasia congénita de los vasos linfáticos. De manera menos frecuente puede aparecer un problema de dilatación quística difusa de los conductos linfáticos con afectación de amplias porciones del cuerpo.

En el **higroma quístico** aparecen zonas extensas de edema en la parte inferolateral del cuello, formadas por cavidades grandes uniloculares o multiloculares rellenas de líquido (fig. 13-55). Los higromas pueden estar en el momento del nacimiento, pero a menudo aumentan de tamaño y se vuelven evidentes durante la lactancia, especialmente después de cuadros de infección o hemorragia. Parece que la mayoría de los higromas proceden de la *transformación anómala de los sacos linfáticos yugulares.* Se considera que los **higromas** se originan a partir de zonas del saco linfático yugular que quedan comprimidas o a partir de espacios linfáticos que no establecen conexión con los conductos linfáticos principales. Los higromas diagnosticados durante la fase intrauterina en el primer trimestre de gestación se asocian a alteraciones cromosómicas en, aproximadamente, el 50% de los casos. El pronóstico fetal en estos casos es malo.

- El **tronco arterioso** (primordio de la aorta ascendente y del tronco pulmonar) se continúa caudalmente con el **bulbo cardíaco,** que se convierte en parte de los ventrículos. A medida que crece el corazón, se inclina hacia la derecha y al poco tiempo adquiere el aspecto externo general del corazón adulto. El corazón queda dividido en las cuatro cavidades propias del adulto entre las semanas cuarta y séptima.
- *Hay tres sistemas bilaterales de venas de drenaje en el corazón primitivo:* el sistema vitelino, que se convierte en el sistema porta; las venas cardinales, que forman el **sistema cava,** y las venas umbilicales, que involucionan tras el nacimiento.
- A medida que se forman los **arcos faríngeos** durante la cuarta y la quinta semanas, éstos son alcanzados por las **arterias faríngeas** que se originan a partir del saco aórtico. De la sexta a la octava semanas, las arterias de los arcos faríngeos se transforman en las arterias carótidas, subclavias y pulmonares del adulto.
- *El período crítico en el desarrollo del corazón se produce desde el día 20 hasta el día 50* después de la fecundación. Durante el desarrollo cardíaco se producen numerosos acontecimientos y la menor desviación respecto al patrón normal puede originar una o más malformaciones cardíacas congénitas. Dado que la partición del corazón primitivo se debe a procesos celulares y moleculares complejos, los defectos de los tabiques cardíacos son relativamente frecuentes, especialmente los correspondientes a la **comunicación interventricular** (CIV). Algunos defectos congénitos se deben a la transformación anómala de las arterias de los arcos faríngeos en el patrón arterial del adulto.
- Dado que los pulmones carecen de función durante la vida prenatal, el sistema cardiovascular fetal está diseñado desde un punto de vista estructural para que *la sangre sea oxigenada en la placenta* y en su mayor parte no atraviese los pulmones. Las modificaciones que establece el patrón circulatorio posnatal en el momento del nacimiento no se producen de manera súbita sino que se llevan a cabo durante la lactancia. El hecho de que estos cambios en el sistema circulatorio no aparezcan en el momento del nacimiento es la causa de dos de las malformaciones congénitas más frecuentes del corazón y de los grandes vasos: el **agujero oval permeable** y el **conducto arterioso permeable** (CAP).
- El sistema linfático comienza a desarrollarse al final de la sexta semana, estrechamente asociado al sistema venoso. Se desarrollan seis sacos linfáticos primarios que más adelante

quedan interconectados por los vasos linfáticos. Los *ganglios linfáticos se desarrollan a lo largo de la red de vasos linfáticos.* Los nódulos linfoides no aparecen hasta justo antes o justo después del nacimiento.

PROBLEMAS CON ORIENTACIÓN CLÍNICA

CASO 13-1

Un pediatra detecta la existencia de un defecto cardíaco congénito en un lactante y explica a la madre del niño que se trata de una malformación congénita frecuente.

- ¿Cuál es el tipo más frecuente de defecto cardíaco congénito?
- ¿Qué porcentaje de cardiopatías congénitas cabe atribuir a este defecto?
- Explique cuál es el flujo sanguíneo en los lactantes que presentan este defecto.
- ¿Qué problemas podría manifestar el lactante si el defecto cardíaco fuera grande?

CASO 13-2

Un lactante de sexo femenino nace sin complicaciones en el parto tras un embarazo con problemas ya que la madre ha tenido la rubeola durante el primer trimestre de gestación. El lactante presenta cataratas congénitas y cardiopatía congénita. En una radiografía torácica efectuada a las 3 semanas se observa un aumento de tamaño generalizado del corazón con cierto incremento de la red vascular pulmonar.

- ¿Qué anomalía cardiovascular congénita se asocia a menudo a la rubeola materna durante las primeras fases del embarazo?
- ¿Cuál es la causa más probable del aumento de tamaño del corazón?

CASO 13-3

Un pediatra evalúa el estado de un recién nacido de sexo masculino a causa del color azul de su piel (cianosis). El pediatra ordena una ecografía para confirmar el diagnóstico preliminar de tetralogía de Fallot.

- En la tetralogía de Fallot hay cuatro defectos cardíacos. ¿Cuáles son?
- ¿Cuál es uno de los signos más obvios de la tetralogía de Fallot?
- ¿Qué técnica radiográfica se podría utilizar para confirmar un diagnóstico provisional de este tipo de malformación cardíaca congénita?
- En su opinión, ¿cuál debería ser el objetivo principal del tratamiento en estos casos?

CASO 13-4

Un recién nacido de sexo masculino nace tras un embarazo normal a término. Durante el primer día se observa una cianosis generalizada intensa. En una radiografía torácica se demuestra un ligero aumento de tamaño del corazón, con una base estrecha y una red vascular pulmonar aumentada. Se establece el diagnóstico clínico de trasposición de las grandes arterias (TGA).

- ¿Qué técnica radiográfica podría ser útil para verificar este diagnóstico?
- ¿Qué podría revelar esta técnica en el caso que nos ocupa?
- ¿Cómo pudo sobrevivir el paciente tras nacer con este defecto cardíaco tan grave?

CASO 13-5

En la autopsia de un hombre de 72 años que falleció debido a insuficiencia cardíaca crónica se observa que el corazón es muy grande y que la arteria pulmonar y sus ramas principales están dilatadas. Tras abrir el corazón se revela la existencia de una comunicación interauricular (CIA) muy notable.

- ¿Qué tipo de CIA es más probable?
- ¿Dónde se podría localizar posiblemente el defecto?
- Explique las razones de la dilatación de la arteria pulmonar y de sus ramas principales.
- ¿Cuál podría ser la causa de que no se hubiera diagnosticado antes?

La discusión de estos problemas se recoge en el Apéndice al final del libro.

BIBLIOGRAFÍA Y LECTURAS RECOMENDADAS

Adams SM, Good MW, De Franco GM: Sudden infant death syndrome, *Am Fam Physician* 79:870, 2009.

Anderson RH, Brown NA, Moorman AFM: Development and structures of the venous pole of the heart, *Dev Dyn* 235:2, 2006.

Bajolle F, Zaffran S, Bonnet D: Genetics and embryological mechanisms of congenital heart disease, *Arch Cardiovasc Dis* 102:59, 2009.

Baschat AA: Examination of the fetal cardiovascular system, *Semin Fetal Neonatal Med* 16:2, 2011.

Bentham J, Bhattacharya S: Genetic mechanisms controlling cardiovascular development, *Ann N Y Acad Sci* 1123:10, 2008.

Bernstein E: The cardiovascular system. In Behrman RE, Kliegman RM, Jenson HB, editors: *Nelson textbook of pediatrics*, ed 17, Philadelphia, 2004, Saunders.

Camp E, Munsterberg A: Ingression, migration and early differentiation of cardiac progenitors, *Front Biosci* 17:2416, 2011.

Chappell JC, Bautch VL: Vascular development: genetic mechanisms and links to vascular disease, *Curr Top Dev Biol* 90:43, 2010.

Combs MD, Yutzey KE: Heart valve development: regulatory networks in development and disease, *Circ Res* 105:408, 2009.

Conte G, Pellegrini A: On the development of the coronary arteries in human embryos, stages 13-19, *Anat Embryol* 169:209, 1984.

Dyer LA, Kirby ML: The role of secondary heart field in cardiac development, *Dev Dyn* 336:137, 2009.

Gessert S, Kuhl M: The multiple phases and faces of Wnt signaling during cardiac differentiation and development, *Circ Res* 107:186, 2010.

© Elsevier. Fotocopiar sin autorización es un delito.

Gloviczki P, Duncan A, Kaira M, et al: Vascular malformations: an update, *Perspect Vasc Surg Endovasc Ther* 21:133, 2009.
Harvey RP, Meilhac SM, Buckingham M: Landmarks and lineages in the developing heart, *Circ Res* 104:1235, 2009.
Hildreth V, Anderson RH, Henderson DJH: Autonomic innervations of the developing heart: origins and function, *Clin Anat* 22:36, 2009.
Horsthuis T, Christoffels VM, Anderson RH, et al: Can recent insights into cardiac development improve our understanding of congenitally malformed heart, *Clin Anat* 22:4, 2009.
Jones PN, Showengerdt KO Jr: Prenatal diagnosis of congenital heart disease, *Pediatr Clin North Am* 56:709, 2009.
Kamedia Y: Hoxa3 and signaling molecules involved in aortic arch patterning and remodeling, *Cell Tissue Res* 336:165, 2010.
Kodo K, Yamagishi H: A decade of advances in the molecular embryology and genetics underlying congenital heart defects, *Circ J* 75:2296, 2011.
Loukas M, Bilinsky C, Bilinski E, et al: The normal and abnormal anatomy of the coronary arteries, *Clin Anat* 22:114, 2009.
Loukas M, Groat C, Khangura R, et al: Cardiac veins: a review of the literature, *Clin Anat* 22:129, 2009.
Männer J: The anatomy of cardiac looping: a step towards the understanding of the morphogenesis of several forms of congenital cardiac malformations, *Clin Anat* 22:21, 2009.
Martinsen BJ, Lohr JL: Cardiac development. In Iaizzo PA, editor: *Handbook of cardiac anatomy, physiology, and devices*, ed 2, Totowa, N.J, 2009, Humana Press, pp 15–23.
Moore KL, Dalley AF, Agur AMR: *Clinically oriented anatomy*, ed 7, Baltimore, 2014, Williams & Wilkins.
Moorman AFM, Brown N, Anderson RH: Embryology of the heart. In Anderson RH, Baker EJ, Penny DJ, et al, editors: *Pediatric cardiology*, ed 3, Philadelphia, 2009, Elsevier.
Nemer M: Genetic insights into normal and abnormal heart development, *Cardiovasc Pathol* 17:48, 2008.
O'Rahilly R: The timing and sequence of events in human cardiogenesis, *Acta Anat* 79:70, 1971.
Penny DJ, Vick GW: Ventricular septal defect, *Lancet* 377:1103, 2011.
Pierpont MEM, Markwald RR, Lin AE: Genetic aspects of atrioventricular septal defects, *Am J Med Genet* 97:289–296, 2000.
Solloway M, Harvey RP: Molecular pathways in myocardial development: a stem cell perspective, *Cardiovasc Res* 58:264, 2006.
Srivastava D: Genetic regulation of cardiogenesis and congenital heart disease, *Ann Rev Pathol* 1:199, 2006.
Sylva M, van den Hoff MJB, Moorman AFM: Development of the human heart, *Am J Med Genet* 164A(6):1347, 2014.
Vincent SD, Buckingham ME: How to make a heart: the origin and regulation of cardiac progenitor cells, *Curr Top Dev Biol* 90:1, 2010.
Watanabe M, Schaefer KS: Cardiac embryology. In Martin RJ, Fanaroff AA, Walsh MC, editors: *Fanaroff and Martin's neonatal – perinatal medicine: diseases of the fetus and infant*, ed 8, Philadelphia, 2006, Mosby.
Yoo S-J, Jaeggi E: Ultrasound evaluation of the fetal heart. In Callen PW, editor: *Ultrasonography in obstetrics and gynecology*, ed 5, Philadelphia, 2008, Saunders.
Zavos PM: Stem cells and cellular therapy: potential treatment for cardiovascular diseases, *Int J Cardiol* 107:1, 2006.

CAPÍTULO

14

Sistema esquelético

Desarrollo del hueso y el cartílago 337
- Histogénesis del cartílago 339
- Histogénesis del hueso 339
- Osificación membranosa 339
- Osificación endocondral 340

Desarrollo de las articulaciones 341
- Articulaciones fibrosas 342
- Articulaciones cartilaginosas 342
- Articulaciones sinoviales 342

Desarrollo del esqueleto axial 342
- Desarrollo de la columna vertebral 342
- Desarrollo de las costillas 344
- Desarrollo del esternón 344
- Desarrollo del cráneo 344
- Cráneo del recién nacido 346
- Crecimiento posnatal del cráneo 346

Desarrollo del esqueleto apendicular 349

Resumen del sistema esquelético 353

Problemas con orientación clínica 353

A medida que se forman la notocorda y el tubo neural durante la tercera semana, el **mesodermo intraembrionario** lateral a estas estructuras aumenta de grosor y forma dos columnas longitudinales de **mesodermo paraaxial** (fig. 14-1*A* y *B*). Hacia el final de la tercera semana, estas columnas dorsolaterales que se localizan en el tronco se segmentan en bloques de mesodermo denominados somitas (v. fig. 14-1*C*). Por fuera, los somitas aparecen como una serie de elevaciones similares a cuentas de rosario a lo largo de la superficie dorsolateral del embrión (v. cap. 5, fig. 5-6*A* a *D*). Cada somita se diferencia en dos partes (v. fig. 14-1*D* y *E*):

- La parte ventromedial es el **esclerotomo;** sus células forman las vértebras y las costillas.
- La parte dorsolateral es el **dermatomiotomo;** sus células procedentes de la región del miotomo forman los **mioblastos** (células musculares primitivas), mientras que las procedentes de la región del dermatomo forman la dermis **(fibroblastos).**

DESARROLLO DEL HUESO Y EL CARTÍLAGO

Hacia el final de la cuarta semana, las **células del esclerotomo** forman un tejido laxo denominado **mesénquima** (tejido conjuntivo embrionario) con capacidad para formar hueso. Los huesos aparecen inicialmente como condensaciones de células mesenquimales que forman los modelos de los huesos. La **condensación** (empaquetado denso) señala el comienzo de la actividad génica selectiva que precede a la diferenciación celular (fig. 14-2). La mayoría de los huesos planos se

© 2016. Elsevier España, S.L.U. Reservados todos los derechos

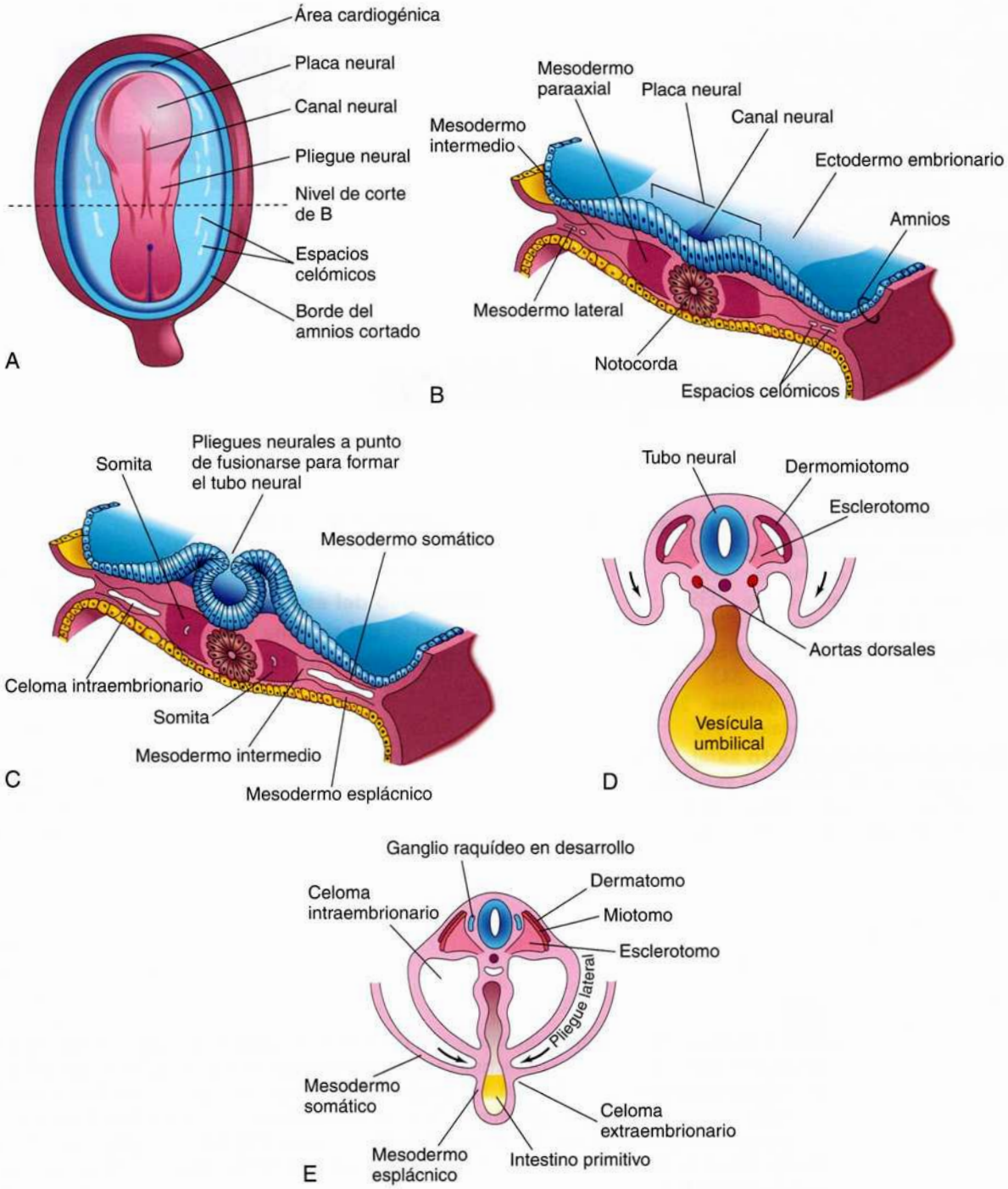

FIGURA 14-1 Ilustraciones de la formación y la diferenciación inicial de los somitas. **A**, Visión dorsal de un embrión de, aproximadamente, 18 días. **B**, Corte transversal del embrión que aparece en **A**, en el cual se ilustra el mesodermo paraaxial del cual proceden los somitas. **C**, Corte transversal de un embrión de, aproximadamente, 22 días; se muestra la aparición de los primeros somitas. Se puede observar que los pliegues neurales están a punto de fusionarse para formar el tubo neural. **D**, Corte transversal de un embrión de, aproximadamente, 24 días; se puede observar el plegamiento del embrión en el plano horizontal *(flechas)*. La región dermomiotomo del somita origina el dermatomo y el miotomo. **E**, Corte transversal de un embrión de, aproximadamente, 26 días; se muestran las regiones del dermatomo, el miotomo y el esclerotomo de un somita.

desarrollan en el mesénquima, en el interior de cubiertas membranosas preexistentes; este tipo de **osteogénesis** se denomina **formación de hueso membranosa (intramembranosa).** Los modelos mesenquimales de la mayoría de los huesos de los miembros se transforman en modelos cartilaginosos que posteriormente se osifican mediante el **proceso de osificación endocondral.**

Proteínas codificadas por genes HOX, *proteínas morfogenéticas óseas (*BMP-5 *y* BMP-7*), el factor de crecimiento GDF5, la superfamilia de los miembros del factor de crecimiento transformador β (TGF-β) y otras moléculas de señalización son reguladores endógenos de la condrogénesis y del desarrollo esquelético. El compromiso de las células precursoras esqueléticas para su transformación en condrocitos y osteoblastos está determinado*

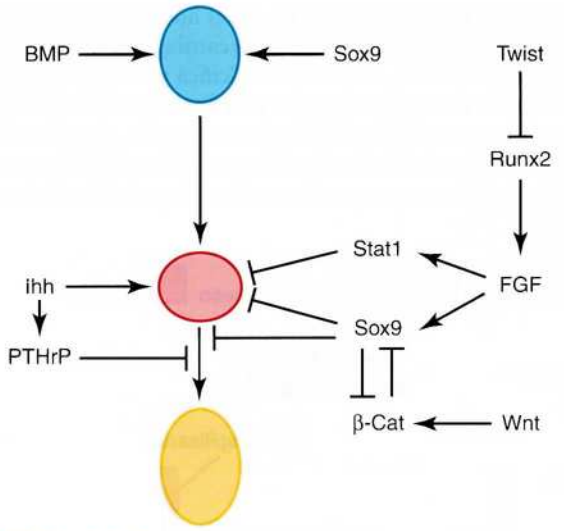

FIGURA 14-2 Representación esquemática de las moléculas secretadas y los factores de transcripción que regulan la diferenciación inicial, la proliferación y la diferenciación terminal de los condrocitos. *De arriba a abajo*: células mesenquimales *(en azul)*, condrocitos en reposo y en fase de proliferación (no hipertróficos) *(en rojo)* y condrocitos hipertróficos *(en amarillo)*. Las líneas que finalizan en una punta de flecha indican una acción positiva, mientras que las líneas que finalizan con una barra perpendicular indican un efecto de inhibición. β-cat, β-catenina; BMP, proteínas morfogénicas óseas; FGF, factor de crecimiento fibroblástico; PTHrP, proteína relacionada con la hormona paratiroidea. (*Tomada de Karsenty G, Kronenberg HM, Settembre C: Genetic control of bone formation.* Annu Rev Cell Dev Biol *2009;25:629.*)

FIGURA 14-3 Imagen de microscopia óptica en la que se puede observar la osificación intramembranosa (×132). Los osteoblastos que revisten su superficie forman las trabéculas óseas *(flechas)*. Se pueden observar los osteocitos atrapados en las lagunas *(puntas de flecha)*; las osteonas primitivas están comenzando a formarse. Las osteonas (canales) contienen capilares sanguíneos. *(Tomada de Gartner LP, Hiatt JL:* Color textbook of histology, *2.ª ed. Philadelphia, WB Saunders, 2001.)*

por las concentraciones de β-catenina. La β-catenina en la vía de señalización canónica Wnt desempeña una función clave en la formación del cartílago y el hueso.

Histogénesis del cartílago

El desarrollo del cartílago se inicia a partir del mesénquima durante la quinta semana. En las áreas en las que se va a desarrollar el cartílago, el mesénquima se condensa y forma **centros de condrificación.** Las células mesenquimales se diferencian en primer lugar en **precondrocitos** y después en **condroblastos,** que secretan fibrillas de colágeno y sustancia fundamental **(matriz extracelular).** Más adelante, en la sustancia intercelular o en la matriz se depositan fibras de colágeno, fibras elásticas o ambas. *Se distinguen tres clases de cartílago* en función del tipo de matriz que se forme:

- **Cartílago hialino,** que es el tipo con una distribución más amplia (p. ej., en las articulaciones).
- **Fibrocartílago** (p. ej., en los discos intervertebrales).
- **Cartílago elástico** (p. ej., en los pabellones auriculares).

Histogénesis del hueso

El hueso se desarrolla principalmente a partir de dos tipos de tejido conjuntivo, el mesénquima y el cartílago, pero también lo puede hacer a partir de otros tipos de tejido conjuntivo (p. ej., la rótula se desarrolla a partir de un tendón). Al igual que el cartílago, el hueso está formado por células y por una sustancia intercelular orgánica, la **matriz ósea,** formada por fibrillas de colágeno incluidas en un componente amorfo. En los estudios realizados acerca de los acontecimientos celulares y moleculares que se producen durante la formación embrionaria del hueso se ha señalado que la **osteogénesis** y la **condrogénesis** están programadas en las fases iniciales del desarrollo y que son acontecimientos independientes bajo la influencia de cambios vasculares.

Osificación membranosa

Este tipo de formación de hueso se produce en el mesénquima que previamente ha formado una cubierta membranosa (fig. 14-3) y produce tejido óseo sin que se forme cartílago previamente. El mesénquima se condensa y adquiere una vascularización intensa; las células precursoras se diferencian en **osteoblastos** (células formadoras de hueso) y comienzan a depositar una matriz no mineralizada que se denomina **osteoide.** *La señalización Wnt es un factor crucial en la diferenciación de los osteoblastos.* Después se deposita fosfato cálcico en el **tejido osteoide** y así se lleva a cabo su organización y la formación de hueso. Los **osteoblastos óseos** quedan atrapados en la matriz y se convierten en **osteocitos.**

Al principio, el hueso nuevo no muestra un patrón organizado. Al poco tiempo, las espículas óseas se organizan y experimentan coalescencia con formación de laminillas (capas). Las **laminillas concéntricas** se desarrollan alrededor de los vasos sanguíneos formando **osteonas** (sistemas de Havers). Algunos osteoblastos permanecen en la periferia del hueso en desarrollo y siguen depositando laminillas y formando placas de hueso compacto en las superficies. Entre las placas de las superficies, el hueso sigue siendo espiculado o esponjoso, y este entorno esponjoso está acentuado en cierta medida por el efecto de células que se denominan **osteoclastos,** que reabsorben hueso. Los osteoclastos son células multinucleadas que tienen un origen hematopoyético. En los intersticios del hueso esponjoso, el mesénquima se diferencia a **médula ósea.** Las hormonas y las citocinas regulan la remodelación del hueso a través del efecto coordinado de los osteoclastos y los osteoblastos.

© Elsevier. Fotocopiar sin autorización es un delito.

Osificación endocondral

La osificación endocondral (formación de hueso cartilaginoso) es un tipo de formación ósea que se produce sobre modelos cartilaginosos preexistentes (fig. 14-4). Por ejemplo, en los huesos largos, el **centro de osificación primario** aparece en la **diáfisis,** es decir, la parte de un hueso largo que queda entre sus extremos y que forma el **eje del hueso** (p. ej., en el húmero). En este centro de osificación, los condrocitos (células cartilaginosas) aumentan de tamaño (hipertrofia), la matriz se calcifica y las células mueren.

Al mismo tiempo, se deposita una fina capa de hueso bajo el **pericondrio** que rodea la diáfisis; de esta manera, el pericondrio se convierte en el **periostio.** La invasión por tejido conjuntivo vascular procedente de los vasos sanguíneos que rodean al periostio también

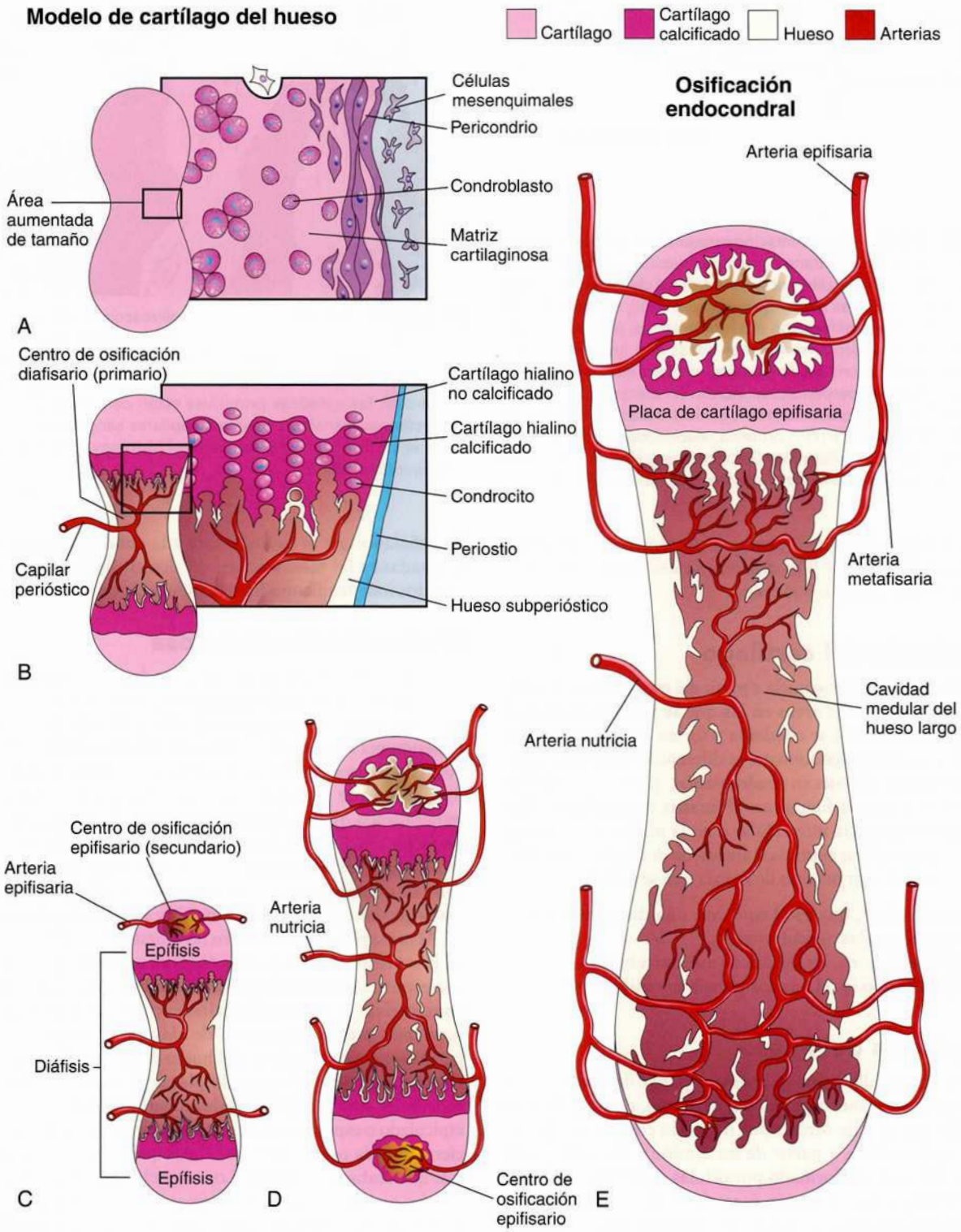

FIGURA 14-4 A a E, Cortes longitudinales esquemáticos correspondientes a un embrión de 5 semanas, que muestran la osificación endocondral en un hueso largo en desarrollo.

fragmenta el cartílago. Los **osteoblastos** alcanzan el hueso en desarrollo desde estos vasos sanguíneos. Algunas de las células infiltrantes se diferencian hacia **células hematopoyéticas,** es decir, las células de la sangre existentes en la médula ósea. Este proceso continúa en dirección hacia las **epífisis** (extremos de los huesos). Las espículas de hueso se remodelan por efecto de los osteoclastos y los osteoblastos. *El factor de transcripción SOX9 y el coactivador asociado a la arginina metiltransferasa 1 (CARM1) regulan la osificación osteocondral.*

El alargamiento de los huesos largos se produce en la **unión entre la diáfisis y la epífisis.** Este proceso depende de las **placas cartilaginosas epifisarias** (placas de crecimiento), cuyos condrocitos proliferan y participan en la formación de hueso endocondral (v. fig. 14-4*E*). Hacia la diáfisis, las células cartilaginosas se hipertrofian (aumentan de tamaño) y la matriz se calcifica. Las espículas del hueso quedan aisladas unas de otras debido a la invasión vascular procedente de la **cavidad medular (médula)** del hueso largo (v. fig. 14-4*E*). Los osteoblastos depositan el hueso sobre estas espículas; la reabsorción del hueso mantiene las masas de hueso esponjoso con una longitud relativamente constante y al mismo tiempo origina un aumento de tamaño de la cavidad medular.

La **osificación de los huesos de los miembros** comienza al final del período embrionario (56 días después de la fecundación). Más adelante, este proceso de osificación requiere el aporte de calcio y fósforo por parte de la embarazada. Por este motivo, a las mujeres gestantes se les debe recomendar que mantengan un consumo adecuado de estos elementos con objeto de preservar un estado de salud apropiado de los huesos y los dientes.

En el momento del nacimiento, las diáfisis están prácticamente osificadas aunque la mayoría de las epífisis son todavía cartilaginosas. Los **centros de osificación secundarios** aparecen en las epífisis de la mayoría de los huesos durante los primeros años tras el nacimiento. Las células cartilaginosas epifisarias se hipertrofian y hay una invasión de tejido conjuntivo vascular. La osificación se extiende radialmente y en última instancia sólo mantienen su estructura cartilaginosa el cartílago articular y la placa transversal de cartílago, la **placa cartilaginosa epifisaria** (v. fig. 14-4*E*). Al finalizar el crecimiento, esta placa es sustituida por hueso esponjoso, la epífisis y la diáfisis quedan unidas y el hueso ya no se alarga.

En la mayoría de los huesos, las epífisis se fusionan con la diáfisis hacia los 20 años. El aumento de diámetro de un hueso se debe al depósito de hueso en el periostio (v. fig. 14-4*B*) y a la reabsorción de la superficie medular interna. Este ritmo de depósito y de reabsorción del hueso está equilibrado para regular el grosor del hueso compacto y el tamaño de la cavidad medular. La reorganización interna del hueso continúa durante el resto de la vida. El desarrollo de los huesos irregulares es similar al de las epífisis de los huesos largos. La osificación se inicia centralmente y se extiende después en todas las direcciones.

RAQUITISMO

El raquitismo es una enfermedad infantil atribuible a la **deficiencia de vitamina D.** Esta vitamina es necesaria para que el intestino absorba el calcio. La consiguiente **deficiencia de calcio,** y también de fósforo, da lugar a alteraciones en la osificación de **las placas cartilaginosas epifisarias,** que no se mineralizan adecuadamente, con desorientación de las células en la **metáfisis.** Los miembros son cortos y están deformados, con un arqueamiento intenso de sus huesos. El raquitismo también puede retrasar el cierre de las fontanelas de los huesos craneales en los lactantes (v. fig. 14-9*A* y *B*). El raquitismo hereditario resistente a la vitamina D se debe a mutaciones en el receptor de la vitamina D.

DESARROLLO DE LAS ARTICULACIONES

Las articulaciones comienzan a desarrollarse cuando aparece el **mesénquima condensado** en la interzona articular durante la sexta semana; hacia el final de la octava semana, estas zonas presentan características similares a las de las articulaciones del adulto (fig. 14-5). Las articulaciones pueden ser **fibrosas, cartilaginosas y sinoviales.** Las articulaciones con un movimiento escaso o nulo se clasifican según el tipo de material que mantiene unidos los huesos; por ejemplo, los huesos que participan en las articulaciones fibrosas están unidos entre sí por tejido fibroso; en estudios moleculares se ha demostrado que la existencia de un conjunto específico de células progenitoras que expresan el receptor 2 del TGF-β en los sitios articulares primarios contribuye a la formación de las articulaciones sinoviales y de los cartílagos articulares.

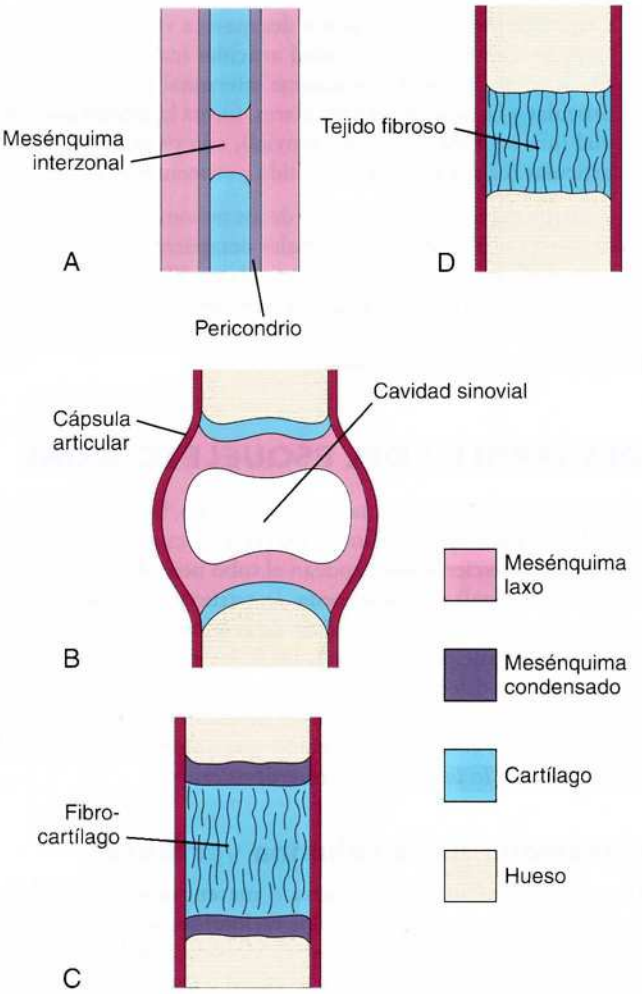

FIGURA 14-5 Desarrollo de las articulaciones durante las semanas sexta y séptima. A, Mesénquima interzonal condensado en el espacio que queda entre los huesos en desarrollo. Esta articulación primitiva se puede diferenciar en una articulación sinovial (B), una articulación cartilaginosa (C) o una articulación fibrosa (D).

© Elsevier. Fotocopiar sin autorización es un delito.

Articulaciones fibrosas

Durante el desarrollo de las articulaciones fibrosas, el **mesénquima interzonal** que existe entre los huesos en desarrollo se diferencia hacia la formación de un tejido fibroso denso (v. fig. 14-5*D*); por ejemplo, las suturas del cráneo son articulaciones fibrosas (v. fig. 14-9).

Articulaciones cartilaginosas

Durante el desarrollo de las articulaciones cartilaginosas, el **mesénquima interzonal** existente entre los huesos en desarrollo se diferencia hacia la formación de **cartílago hialino** (p. ej., las articulaciones costocondrales) o de **fibrocartílago** (p. ej., la sínfisis del pubis) (v. fig. 14-5*C*).

Articulaciones sinoviales

Durante el desarrollo de las articulaciones sinoviales (p. ej., la de la rodilla), el mesénquima interzonal existente entre los huesos en desarrollo se diferencia de la forma siguiente (v. fig. 14-5*B*):

- Periféricamente, el mesénquima interzonal forma la **cápsula articular** y otros ligamentos.
- Centralmente, el mesénquima desaparece y el espacio resultante se convierte en la **cavidad articular** (cavidad sinovial).
- En las zonas donde el mesénquima interzonal reviste la cápsula articular y las superficies articulares, forma la **membrana sinovial** (que segrega el líquido sinovial), una parte de la cápsula articular (cápsula fibrosa revestida por membrana sinovial).

Probablemente como resultado de los movimientos de las articulaciones, las células mesenquimales desaparecen más adelante de las superficies de los cartílagos articulares. El entorno intrauterino anómalo con restricción de los movimientos embrionarios y fetales puede interferir con el desarrollo de los miembros y causar la fijación de las articulaciones.

DESARROLLO DEL ESQUELETO AXIAL

El esqueleto axial está formado por el cráneo, la columna vertebral, las costillas y el esternón. Durante la cuarta semana, las células de los **esclerotomos** rodean el **tubo neural** (primordio de la médula espinal) y la **notocorda,** la estructura alrededor de la cual se desarrollan los primordios de las vértebras (fig. 14-6*A*). Este cambio posicional de las células de los esclerotomos se debe al crecimiento diferencial de las estructuras adyacentes y no a una migración activa de las células del esclerotomo. *Los genes* HOX *y* PAX *regulan la disposición y el desarrollo regional de las vértebras a lo largo del eje anteroposterior.*

Desarrollo de la columna vertebral

Durante la **fase precartilaginosa** o **mesenquimal,** las células mesenquimales procedentes de los **esclerotomos** se localizan en tres áreas principales (v. fig. 14-6*A*): alrededor de la **notocorda,** alrededor del tubo neural y en la pared corporal. En un corte frontal de un embrión de 4 semanas, los **esclerotomos** aparecen en forma de condensaciones bilaterales de células mesenquimales alrededor de la notocorda (v. fig. 14-6*B*). Cada esclerotomo está formado por células dispuestas de manera laxa en su parte craneal y con densidad elevada en la parte caudal.

Algunas de las células dispuestas densamente se desplazan en dirección caudal, frente al centro del **miotomo** (placa muscular) donde forman el **disco intervertebral** (fig. 14-6*C* y *D*). Las demás células de la zona de densidad celular elevada se fusionan con las células de la zona con densidad baja del esclerotomo inmediatamente caudal y forman el ***centrum*** mesenquimal, es decir, el primordio del cuerpo de una vértebra. Por tanto, cada *centrum* mesenquimal procede de dos esclerotomos adyacentes y se convierte en una estructura intersegmentaria.

Los nervios se disponen en relación estrecha con los discos intervertebrales y las **arterias intersegmentarias** se sitúan a cada lado de los cuerpos vertebrales. En el tórax, las arterias intersegmentarias dorsales se convierten en las **arterias intercostales.**

La *notocorda degenera* y desaparece en las zonas en que está rodeada por los cuerpos vertebrales en desarrollo. Sin embargo, la **notocorda** se expande entre las vértebras y se forma el *centro gelatinoso* de los discos intervertebrales, el **núcleo pulposo** (v. fig. 14-6*D*). Más adelante, este núcleo está rodeado por fibras de disposición circular que forman el **anillo fibroso.** *El núcleo pulposo y el anillo fibroso forman en conjunto el* ***disco intervertebral.*** Las células mesenquimales que rodean el tubo neural forman el **arco neural,** es decir, el **primordio del arco vertebral** (v. fig. 14-6*C*). Las células mesenquimatosas de la pared corporal forman los **procesos costales,** que dan lugar a las costillas en la región torácica.

CORDOMA

Los restos de la notocorda pueden persistir y originar un **cordoma,** un tumor infrecuente. Aproximadamente una tercera parte de estos tumores malignos de crecimiento lento se localizan en la base del cráneo y se extienden hasta la nasofaringe. Los cordomas infiltran el hueso y por ello su extirpación es difícil. Estos tumores también pueden aparecer en la región lumbosacra. La resección quirúrgica permite la supervivencia a largo plazo y libre de enfermedad en muchos de estos pacientes.

Fase cartilaginosa del desarrollo vertebral

Durante la sexta semana aparecen los **centros de condrificación** en cada vértebra mesenquimal (fig. 14-7*A* y *B*). Los dos centros de cada ***centrum*** se fusionan al final del período embrionario y forman un *centrum* cartilaginoso. Al mismo tiempo, los centros de los arcos neurales se fusionan entre sí y con el *centrum.* Las apófisis espinosas y transversales se desarrollan a partir de extensiones de los centros de condrificación en el arco neural. La condrificación se extiende hasta formar una columna vertebral cartilaginosa.

Fase ósea del desarrollo vertebral

La osificación de las vértebras típicas comienza durante la séptima semana de vida intrauterina y finaliza hacia los 25 años de edad. Hay dos **centros de osificación primarios,** ventral y dorsal, en el *centrum* (fig. 14-7*C*). Estos centros se fusionan al poco tiempo y forman uno solo. Hacia la octava semana hay tres centros primarios: uno en el propio *centrum* y dos en cada una de las mitades del arco neural.

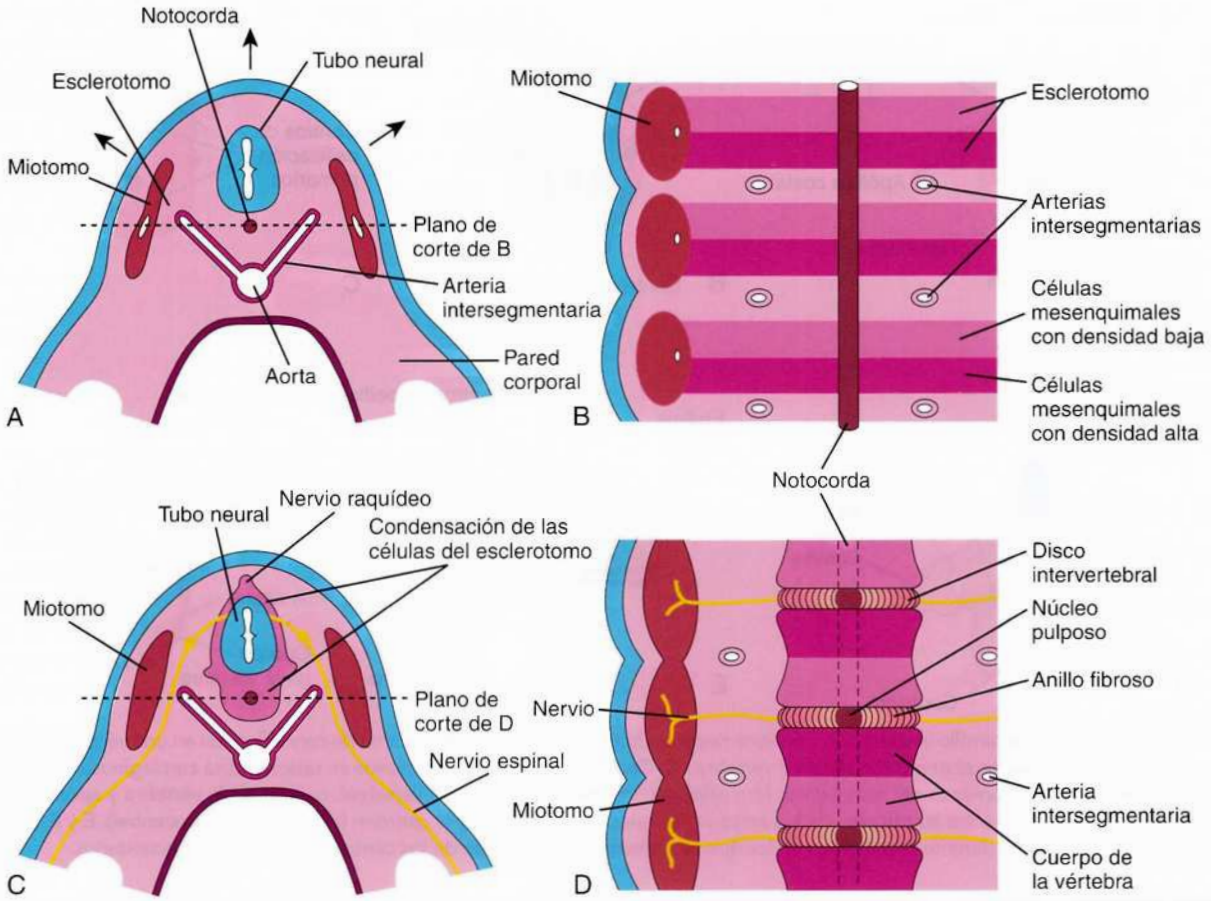

FIGURA 14-6 A, Corte transversal de un embrión de 4 semanas. Las *flechas* indican el crecimiento dorsal del tubo neural y el movimiento dorsolateral simultáneo del somita restante que deja tras de sí una estela de células del esclerotomo. B, Corte frontal esquemático del mismo embrión que en A; se muestra que la condensación de las células del esclerotomo alrededor de la notocorda consiste en una zona craneal con densidad celular baja y una zona caudal con densidad celular elevada. C, Corte transversal de un embrión de 5 semanas donde se ilustra la condensación de las células del esclerotomo alrededor de la notocorda y del tubo neural, con la formación de una vértebra mesenquimatosa. D, Corte frontal esquemático del mismo embrión que en C en el que se observa que el cuerpo vertebral se forma a partir de las mitades caudal y craneal de dos masas de esclerotomo sucesivas. En este punto, las arterias intrasegmentarias cruzan los cuerpos de las vértebras y los nervios raquídeos se sitúan entre las vértebras. La notocorda degenera, excepto en la región del disco intervertebral, donde forma el núcleo pulposo.

La osificación se hace evidente en los **arcos neurales** durante la octava semana. Cada vértebra típica está formada por tres partes óseas unidas entre sí por cartílago: un arco vertebral, un cuerpo vertebral y las apófisis transversas (v. fig. 14-7*D*). Las mitades óseas del **arco vertebral** suelen fusionarse durante los primeros 3-5 años. Los arcos se fusionan primero en la región lumbar y el proceso progresa cranealmente. El arco vertebral se articula con el ***centrum*** en las **articulaciones neurocentrales** cartilaginosas, lo cual permite que los arcos vertebrales crezcan a medida que la médula espinal aumenta de longitud. Estas articulaciones desaparecen cuando los arcos vertebrales se fusionan con el *centrum* durante los años tercero a sexto.

Después de la pubertad, en las vértebras aparecen cinco ***centros de osificación secundarios:***

- Uno para la punta de la apófisis espinosa.
- Uno para la punta de cada apófisis transversa.
- Dos **epífisis anulares,** una en el borde superior del cuerpo vertebral y la otra en el borde inferior (v. fig. 14-7*E* y *F*).

El **cuerpo vertebral** está formado por una combinación de las epífisis anulares y de la masa de hueso que queda entre ellas. El cuerpo vertebral incluye el *centrum*, partes del arco vertebral y las carillas articulares de las cabezas de las costillas. Todos los centros secundarios se unen con el resto de las vértebras hacia los 25 años de edad. Son excepciones a la osificación típica de las vértebras la correspondiente al atlas (vértebra C1), el axis (vértebra C2), la vértebra C7, las vértebras lumbares y sacras, y el cóccix.

Las vías de señalización Notch están implicadas en la formación del patrón de la columna vertebral. Hay varios defectos congénitos graves que se asocian a mutaciones en los genes de la vía Notch, como el **síndrome VACTERL** (defectos congénitos *v*ertebrales, *a*nales, *c*ardíacos, *t*raqueales, *e*sofágicos, *r*enales y en los miembros [*l*imb]) y el **síndrome CHARGE** (coloboma ocular y defectos cardíacos: tetralogía de Fallot, conducto arterioso permeable y comunicaciones interventricular o interauricular). Los defectos menores de las vértebras son frecuentes, pero suelen tener una importancia clínica escasa o nula.

© Elsevier. Fotocopiar sin autorización es un delito.

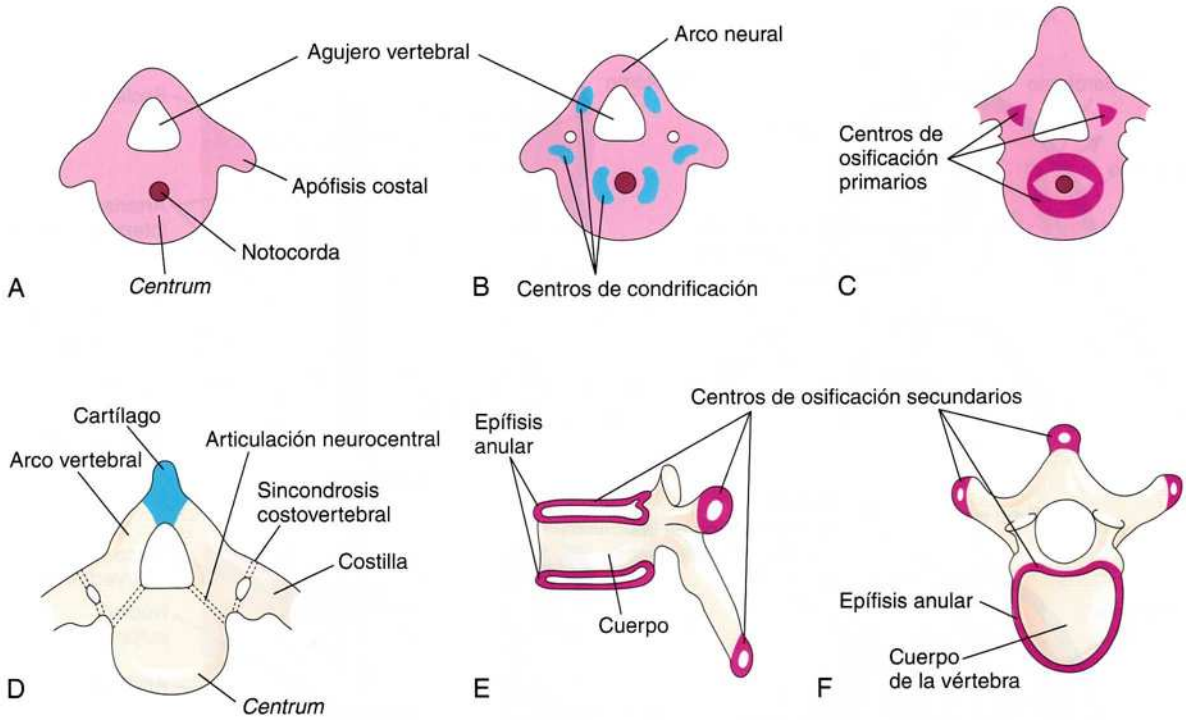

FIGURA 14-7 Fases del desarrollo vertebral. **A,** Vértebra mesenquimal a las 5 semanas. **B,** Centros de condrificación en una vértebra mesenquimal a las 6 semanas. El arco neural es el primordio del arco vertebral. **C,** Centros de osificación primarios en una vértebra cartilaginosa a las 7 semanas. **D,** Vértebras torácicas en el momento del nacimiento, formadas por tres partes óseas: arco vertebral, cuerpo de la vértebra y apófisis transversa. Se puede observar el cartílago entre las mitades de los arcos vertebrales y entre el arco y el *centrum* (articulación neurocentral). **E** y **F,** Dos visiones de una vértebra torácica típica durante la pubertad en las que se muestra la localización de los centros de osificación secundarios.

VARIACIÓN EN EL NÚMERO DE VÉRTEBRAS

La mayoría de las personas posee siete vértebras cervicales, doce vértebras torácicas, cinco vértebras lumbares y cinco vértebras sacras. En algunos pocos casos se observan una o dos vértebras adicionales, o bien una vértebra menos. Para determinar el número de vértebras, es necesario evaluar toda la columna vertebral, ya que una aparente vértebra extra (o la falta aparente de una vértebra) en un segmento de la columna puede estar compensada por la ausencia (o por una vértebra extra) en un segmento adyacente; por ejemplo, hay personas con once vértebras torácicas y seis vértebras lumbares.

Desarrollo de las costillas

Las costillas se desarrollan a partir de los **procesos costales** mesenquimales de las vértebras torácicas (v. fig. 14-7*A*). Se convierten en cartilaginosas durante el período embrionario y se osifican durante el período fetal. El sitio original de unión de los procesos costales con las vértebras es sustituido por las **articulaciones sinoviales costovertebrales** (v. fig. 14-7*D*). Hay siete pares de costillas (1-7), las denominadas **costillas verdaderas,** que se unen al esternón a través de sus propios cartílagos. También hay cinco pares de costillas (8-12), las denominadas **costillas falsas,** que se unen al esternón a través del cartílago de otra u otras costillas. Los dos últimos pares de costillas (11 y 12), las **costillas flotantes,** no se unen al esternón.

Desarrollo del esternón

Un par de bandas mesenquimales verticales, las **barras esternales,** se desarrollan ventrolateralmente en la pared corporal. La **condrificación** en estas barras se produce a medida que se desplazan medialmente. Hacia la semana 10 se fusionan craneocaudalmente en la línea media y forman modelos cartilaginosos del manubrio, los segmentos del cuerpo esternal (esternebras) y la apófisis xifoides. Los centros de osificación aparecen craneocaudalmente en el esternón antes del nacimiento, excepto en la **apófisis xifoides,** cuyo centro de osificación aparece durante la niñez. Es posible que la apófisis xifoides nunca se osifique por completo.

Desarrollo del cráneo

El cráneo se origina a partir del mesénquima que rodea al cerebro en desarrollo. El crecimiento del **neurocráneo** (los huesos del cráneo que engloban al encéfalo) se inicia a partir de centros de osificación que aparecen en el **mesénquima del desmocráneo,** que es el primordio del cráneo. *Los TGF-β desempeñan una función clave en el desarrollo del cráneo mediante la regulación de la diferenciación de los osteoblastos.*

El cráneo está formado por:

- El **neurocráneo,** es decir, una carcasa ósea que engloba al encéfalo.
- El **viscerocráneo,** es decir, los huesos del esqueleto facial que proceden de los arcos faríngeos.

Neurocráneo cartilaginoso

Inicialmente, el neurocráneo cartilaginoso (o **condrocráneo**) está formado por la base cartilaginosa del cráneo en desarrollo, que se forma por la fusión de varios cartílagos (fig. 14-8*A* a *D*). Más

adelante, la osificación endocondral del condrocráneo forma los huesos de la base del cráneo. El patrón de osificación de estos huesos sigue una secuencia específica, que comienza por el hueso occipital, el cuerpo del esfenoides y el hueso etmoides.

El **cartílago paracordal**, o placa basal, se forma alrededor del extremo craneal de la notocorda (v. fig. 14-8*A*) y se fusiona con los cartílagos que proceden de los esclerotomos de los somitas occipitales. Esta masa cartilaginosa contribuye a la **base del hueso occipital;** después, varias extensiones crecen alrededor del extremo craneal de la médula espinal y forman los límites del **agujero magno** (fig. 14-8*C*), que es una abertura grande en la parte basal de hueso occipital.

El **cartílago hipofisario** se forma alrededor de la **hipófisis** en desarrollo *(hypophysis cerebri)* y se fusiona originando el cuerpo del hueso esfenoides. Las **trabéculas del cráneo** se fusionan y forman el hueso etmoides; el **ala orbitaria** forma el ala menor del hueso esfenoides.

Las **cápsulas óticas** se desarrollan alrededor de las **vesículas óticas,** que son los primordios de los oídos internos (v. cap. 18, fig. 18-15), y forman las partes petrosa y mastoidea del hueso temporal. Las **cápsulas nasales** se desarrollan alrededor de los sacos nasales y contribuyen a la formación del hueso etmoides.

Neurocráneo membranoso

La osificación intramembranosa se produce en el mesénquima de la cabeza en las zonas laterales y en la parte superior del encéfalo, con formación de la **bóveda craneal** (calota). Durante la vida fetal, los huesos planos de la bóveda craneal están separados por

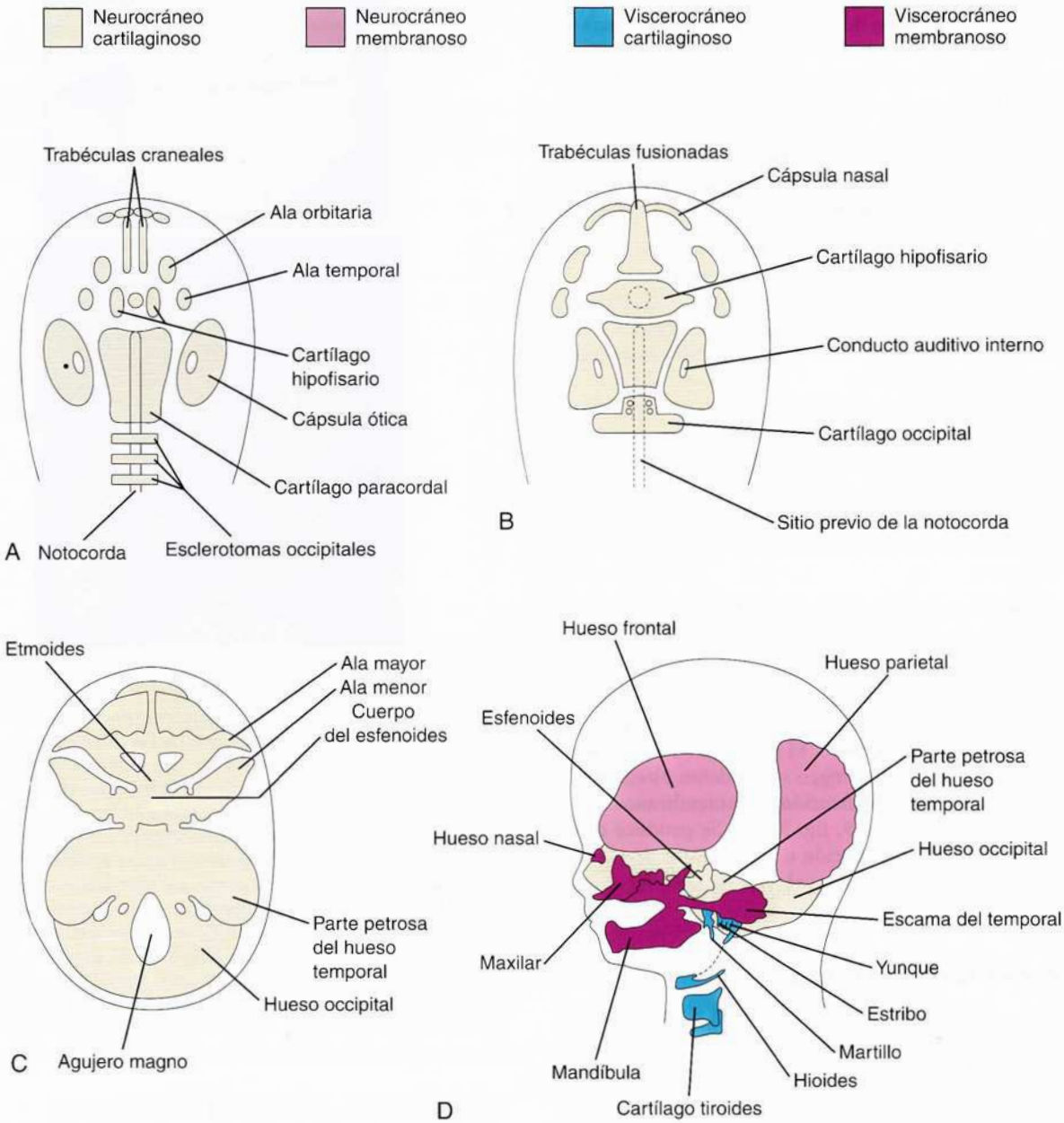

FIGURA 14-8 Visiones superiores que muestran las fases del desarrollo de la base del cráneo. A, A las 6 semanas, con representación de los diferentes cartílagos que se fusionan para formar el condrocráneo. B, A las 7 semanas, después de la fusión de varios cartílagos bilaterales. C, A las 12 semanas, donde se muestra la base cartilaginosa del cráneo formada por la fusión de varios cartílagos. D, A las 20 semanas, con indicación del origen de los huesos del cráneo fetal.

© Elsevier. Fotocopiar sin autorización es un delito.

membranas de tejido conjuntivo denso que forman articulaciones fibrosas, las futuras **suturas de la bóveda craneal** (fig. 14-9).

En las zonas en las que se unen varias de estas articulaciones quedan definidas seis grandes áreas fibrosas que se denominan fontanelas. La blandura de los huesos y sus conexiones laxas en las articulaciones permiten que la bóveda craneal experimente cambios de configuración durante el nacimiento, lo que se denomina moldeamiento. Durante el **moldeamiento del cráneo fetal** (adaptación de la cabeza del feto a la presión en el canal del parto), los huesos frontales se aplanan, el hueso occipital se alarga y uno de los huesos parietales se superpone ligeramente al otro. A los pocos días del parto, la configuración de la bóveda craneal vuelve a la normalidad.

Viscerocráneo cartilaginoso

La mayor parte del mesénquima de la región de la cabeza procede de la cresta neural. Las **células de la cresta neural** migran hacia los arcos faríngeos y forman los huesos y el tejido conjuntivo de las **estructuras craneofaciales.** Los genes *homeobox (HOX)* regulan la migración y la diferenciación subsiguiente de las células de la cresta neural, que desempeñan un papel clave en la configuración de los complejos patrones de la cabeza y la cara. Estas partes del cráneo fetal proceden del esqueleto cartilaginoso de los dos primeros pares de **arcos faríngeos** (v. cap. 9, fig. 9-5 y tabla 9-1).

- El extremo dorsal del cartílago del primer arco faríngeo forma los huesos del oído medio: el martillo y el yunque.
- El extremo dorsal del cartílago del segundo arco faríngeo forma una parte del estribo y la apófisis estiloides del hueso temporal. Su extremo ventral se osifica y forma el **asta (cuerno) menor** del hueso hioides.
- Los cartílagos de los arcos faríngeos tercero, cuarto y sexto solamente se forman en las partes ventrales de los arcos. Los cartílagos del tercer arco forman las astas mayores del hueso hioides.
- Los cartílagos del cuarto arco faríngeo se fusionan y forman los **cartílagos laríngeos,** excepto la epiglotis (v. cap. 9, tabla 9-1).

Viscerocráneo membranoso

La osificación intramembranosa se produce en el proceso maxilar del primer arco faríngeo (v. cap. 9, figs. 9-4 y 9-5) y después forma la porción escamosa del hueso temporal, el hueso maxilar y el hueso cigomático. La **porción escamosa del temporal** se convierte en parte del **neurocráneo.** El mesénquima del **proceso mandibular** del primer arco faríngeo se condensa alrededor de su cartílago y experimenta **osificación intramembranosa** para formar la mandíbula (v. cap. 9, fig. 9-4*B*). Se produce cierta **osificación endocondral** (formación de tejido óseo por la sustitución del cartílago calcificado) en el plano medio del mentón y en el cóndilo mandibular.

Cráneo del recién nacido

Tras recuperarse del moldeamiento durante el alumbramiento, el cráneo del recién nacido presenta una configuración más bien redondeada y sus huesos son finos. Al igual que el cráneo fetal (v. fig. 14-9), el del recién nacido es grande en proporción al resto del esqueleto; la cara es relativamente pequeña en comparación con la **bóveda craneal.** El pequeño tamaño de la región facial del cráneo es consecuencia del tamaño pequeño de los maxilares, de la ausencia virtual de senos paranasales (aire) y del desarrollo insuficiente de los huesos faciales.

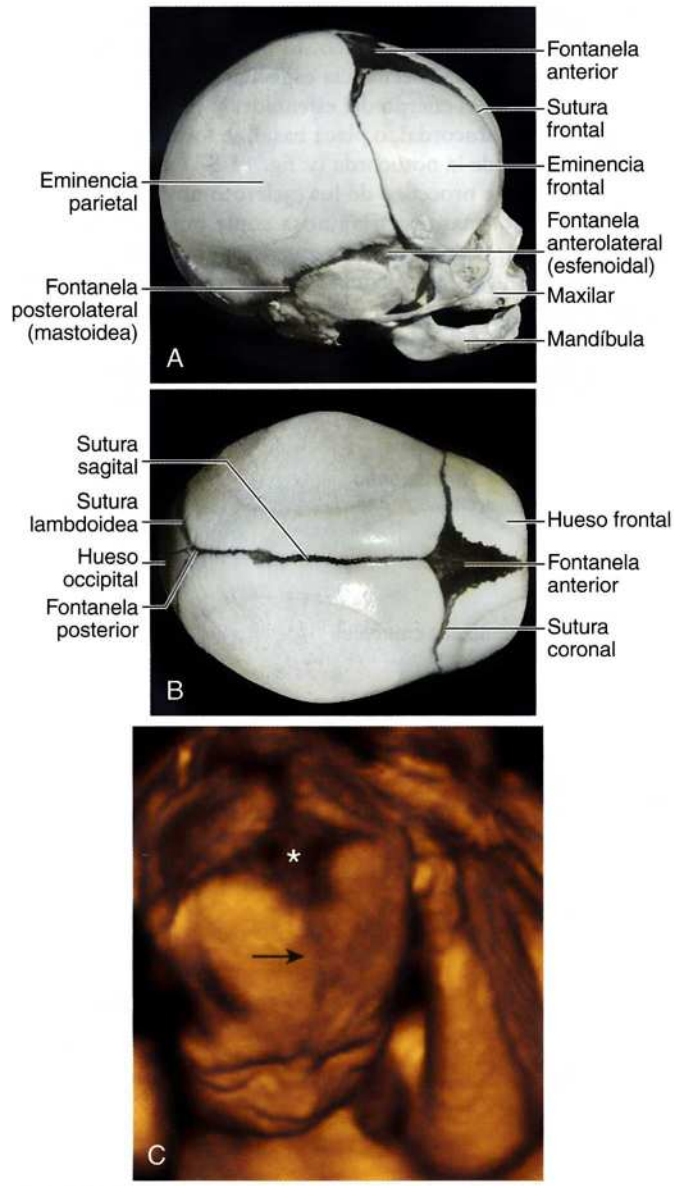

FIGURA 14-9 Cráneo fetal en el que se muestran los huesos, las fontanelas y las suturas. **A,** Visión lateral. **B,** Visión superior. Las fontanelas posterior y anterolateral desaparecen debido al crecimiento de los huesos adyacentes, en el período de los 2-3 meses siguientes al nacimiento. Sin embargo, persisten en forma de suturas durante varios años. Las fontanelas posterolaterales desaparecen de manera similar hacia el final del primer año y la fontanela anterior lo hace hacia el final del segundo año. Las mitades del hueso frontal comienzan a fusionarse normalmente durante el segundo año y la sutura frontal (metópica) suele quedar obliterada hacia el octavo año. Las demás suturas desaparecen durante la vida adulta, pero los momentos de cierre de cada una de ellas están sujetos a grandes variaciones. **C,** Imagen ecográfica tridimensional con representación de la cabeza fetal a las 22 semanas. Se pueden observar la fontanela anterior (*) y la sutura frontal *(flecha).* También se muestran las suturas coronal y sagital. *(C, Por cortesía del Dr. G.J. Reid, Department of Obstetrics, Gynecology and Reproductive Sciences, University of Manitoba, Women's Hospital, Winnipeg, Manitoba, Canadá.)*

Crecimiento posnatal del cráneo

Las suturas fibrosas de la bóveda craneal del recién nacido facilitan el aumento de tamaño del encéfalo durante la lactancia y la niñez. El incremento del tamaño del **cráneo** es mayor durante los dos primeros años de vida, que es también el período en

el que el encéfalo experimenta un crecimiento posnatal más rápido. En general, la bóveda craneal aumenta de capacidad hasta, aproximadamente, los 16 años. Después de este momento, todavía aumenta ligeramente de tamaño durante 3-4 años debido al engrosamiento de sus huesos.

La cara y los maxilares también experimentan un crecimiento rápido que coincide con la erupción de los dientes temporales (de leche). Estos cambios faciales son más notorios después de la erupción de los dientes permanentes (v. cap. 19, fig. 19-14*H*). Las regiones frontal y facial aumentan de tamaño a la vez que los **senos paranasales** (p. ej., senos frontales, maxilares, esfenoidales y etmoidales). En el momento del nacimiento, la mayoría de los senos paranasales presentan un carácter rudimentario o bien son inexistentes. El crecimiento de estos senos es importante para modificar la forma de la cara y para añadir resonancia a la voz.

SÍNDROME DE KLIPPEL-FEIL (BREVICOLIS)

Las características principales de este síndrome son cuello corto, implantación baja del cuero cabelludo y restricción de los movimientos cervicales, con fusión de uno o más segmentos cervicales, y alteraciones en el tronco encefálico y el cerebelo. En la mayoría de los casos, el número de cuerpos vertebrales cervicales es inferior al normal debido a la fusión de las vértebras antes del nacimiento. En algunos casos hay falta de segmentación de varios elementos de la región cervical en la columna vertebral. El número de raíces nerviosas cervicales puede ser normal, pero son pequeñas, como también lo son los agujeros intervertebrales. Las personas que padecen este síndrome pueden presentar otras malformaciones congénitas, como **escoliosis** (curvatura lateral y rotacional anómala de la columna vertebral) y alteraciones del sistema urinario.

ESPINA BÍFIDA

La falta de fusión de las mitades del arco neural cartilaginoso embrionario provoca anomalías congénitas importantes que se recogen bajo el término de espina bífida (v. cap. 17, fig. 17-12), que son defectos congénitos mayores. La incidencia de estos defectos vertebrales oscila entre el 0,04 y el 0,15%; son más frecuentes en las niñas que en los niños. En la mayoría de los casos (80%), la espina bífida está *abierta* y cubierta por una fina membrana de tejido nervioso expuesto. En el capítulo 17 se describen los diversos tipos de espina bífida (v. figs. 17-14 a 17-17).

COSTILLAS ACCESORIAS

Las costillas accesorias, que generalmente son rudimentarias, se deben al desarrollo de los procesos costales de las vértebras cervicales o lumbares (fig. 14-10*A*). Estos procesos suelen formar costillas únicamente en la región torácica. El tipo más frecuente de costilla accesoria es la **costilla lumbar**, que generalmente no causa problemas. Se presenta una **costilla cervical** en el 0,5-1% de las personas. Esta costilla supernumeraria suele estar unida al manubrio del esternón (v. fig. 14-10*A*) o a la séptima vértebra cervical y puede estar fusionada con la primera costilla. Las costillas accesorias pueden ser unilaterales o bilaterales. La presión ejercida por una costilla cervical sobre el plexo nervioso braquial, que se localiza en parte en el cuello y en la axila, o bien sobre la arteria subclavia, provoca generalmente síntomas neurovasculares (p. ej., parálisis y anestesia en el miembro superior).

COSTILLAS FUSIONADAS

La fusión de las costillas a veces ocurre en la parte posterior cuando dos o más costillas se originan a partir de una única vértebra (fig. 14-10*C*). Las costillas fusionadas se asocian a menudo a hemivértebra (falta de desarrollo de un lado de la vértebra).

HEMIVÉRTEBRA

En circunstancias normales, los cuerpos vertebrales en desarrollo presentan dos centros de condrificación que se fusionan al poco tiempo. La hemivértebra se debe a un *fallo en la aparición de uno de los centros de condrificación*, con el consiguiente fallo de formación de la mitad de la vértebra (v. fig. 14-10*B*). Las hemivértebras son la causa más frecuente de la **escoliosis congénita** (curvatura lateral y rotacional) de la columna vertebral (v. fig. 14-10*C*). Hay otras causas menos frecuentes de escoliosis (p. ej., la **escoliosis miopática** secundaria a la debilidad de los músculos de la espalda).

RAQUISQUISIS

La raquisquisis (columna vertebral hendida) hace referencia a una serie de alteraciones vertebrales que se incluyen en un grupo complejo de anomalías (**disrafismo raquídeo**), que afectan principalmente a las estructuras axiales (fig. 14-11). En estos lactantes los pliegues neurales no se fusionan debido a la falta de inducción por la notocorda subyacente o debido al efecto de **teratógenos** sobre las células neuroepiteliales de los pliegues neurales. Los defectos neurales y vertebrales pueden estar muy extendidos o bien estar limitados a una pequeña zona.

© Elsevier. Fotocopiar sin autorización es un delito.

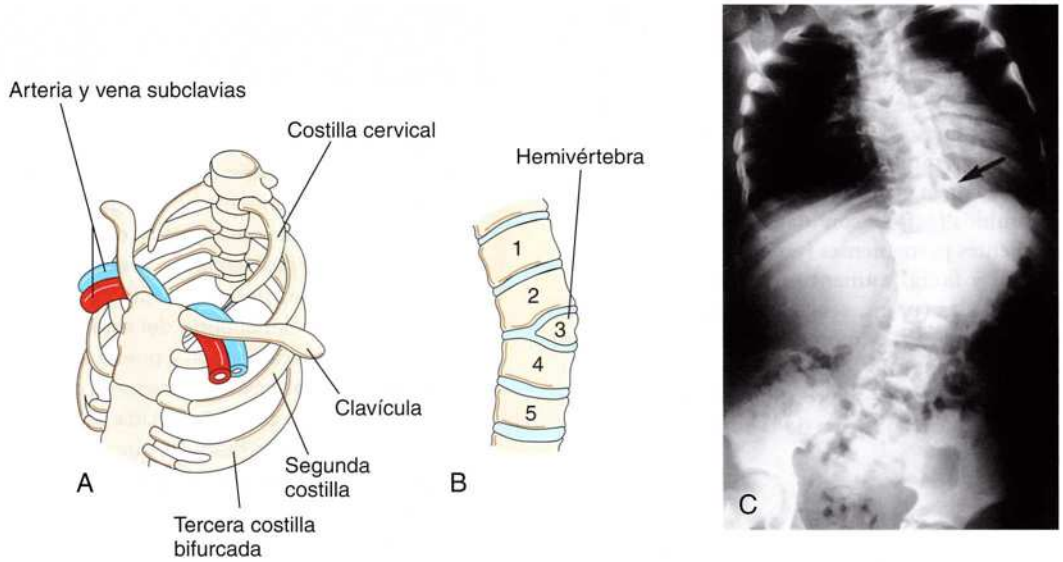

FIGURA 14-10 Anomalías vertebrales y costales. **A,** Costillas cervical y bifurcada. Se puede observar que la costilla cervical izquierda presenta una banda fibrosa que pasa por detrás de los vasos subclavios y que se une al manubrio esternal. **B,** Visión anterior de la columna vertebral con evidencia de una hemivértebra. La mitad derecha de la tercera vértebra torácica es inexistente. Se puede observar la curvatura lateral asociada (escoliosis) en la columna vertebral. **C,** Radiografía de un niño con cifoescoliosis en la región lumbar de la columna vertebral, que muestra múltiples anomalías en las vértebras y las costillas. Se pueden observar las costillas fusionadas *(flecha). (Por cortesía del Dr. Prem S. Sahni, anteriormente en el Department of Radiology, Children's Hospital, Winnipeg, Manitoba, Canadá.)*

FIGURA 14-11 **A,** Feto en el segundo trimestre con holoacrania (ausencia del cráneo, es decir, acrania). Se puede observar la estructura seudoquística que rodea el cerebro fetal intacto. **B,** Visión lateral de un recién nacido con acrania y meroencefalia (ausencia parcial del encéfalo), además de raquisquisis, un problema en el que aparecen grandes fisuras en los arcos vertebrales de la columna vertebral (no se visualizan claramente). *(Por cortesía del Dr. A.E. Chudley, Section of Genetics and Metabolism, Department of Pediatrics and Child Health, University of Manitoba, Children's Hospital, Winnipeg, Manitoba, Canadá.)*

ANOMALÍAS DEL ESTERNÓN

El defecto más frecuente (90%) de la pared torácica es una depresión cóncava en la parte baja del esternón, lo que se denomina **tórax «en embudo» *(pectus excavatum).*** Afecta con mayor frecuencia a los lactantes de sexo masculino (1:400-1.000 recién nacidos vivos). Posiblemente, este problema se debe al crecimiento excesivo de los cartílagos costales, con desplazamiento hacia dentro de la parte baja del esternón. Son frecuentes las *hendiduras esternales de grado menor* (p. ej., una escotadura o un agujero en la apófisis xifoides) y carecen de significación clínica. En ocasiones aparece un pequeño **agujero esternal** de tamaño y forma variables en la unión entre las esternebras (segmentos del esternón primordial) tercera y cuarta. Este agujero insignificante es el resultado de la fusión incompleta de las barras esternales cartilaginosas durante el período embrionario.

DEFECTOS CRANEALES CONGÉNITOS

Estas alteraciones van desde los defectos severos que son incompatibles con la vida (v. fig. 14-11) hasta los de grado menor que carecen de significación clínica. Los defectos severos están acompañados a menudo por *herniación de las meninges, el encéfalo o ambos* (v. cap. 17, figs. 17-33 y 17-34).

ACRANIA

En este trastorno hay una ausencia completa o parcial del neurocráneo (bóveda craneal); también se suelen observar defectos importantes en la columna vertebral (v. fig. 14-11). La **acrania** asociada a **meroencefalia** (ausencia parcial del encéfalo) se observa en, aproximadamente, 1 de cada 1.000 recién nacidos y es incompatible con la vida. La **meroencefalia** se debe a la falta de cierre del extremo craneal del tubo neural durante la cuarta semana. Esta malformación congénita impide la formación subsiguiente del neurocráneo (v. fig. 14-11*B*).

CRANEOSINOSTOSIS

La fusión prenatal de las suturas craneales origina diversas malformaciones congénitas. No se ha definido cuál es la causa de la craneosinostosis. *En los mecanismos moleculares de la craneosinostosis y de otros defectos craneales intervienen al parecer mutaciones en los genes* MSX2, ALX4, FGFR1, FGFR2 *y* TWIST. Se ha demostrado la existencia de una asociación intensa entre el tratamiento materno con ácido valproico durante las fases iniciales del embarazo y la aparición de craneosinostosis en el feto; también existe un nexo con el tabaquismo y la patología tiroidea de la madre. Estas malformaciones congénitas son más frecuentes en los fetos de sexo masculino que en los de sexo femenino y a menudo se asocian a otras alteraciones esqueléticas.

El tipo de deformación craneal depende de las suturas que se cierran prematuramente. Si se cierra de manera temprana la sutura sagital, el cráneo es alargado, estrecho y con forma de cuña, lo que se denomina **escafocefalia** (fig. 14-12*A* y *B*). Este tipo de deformidad craneal constituye cerca de la mitad de los casos de craneosinostosis. Otro 30% de los casos se deben al cierre prematuro de la sutura coronal, que origina un cráneo alto y con forma de torre, la denominada **braquicefalia o turricefalia** (fig. 14-12*C*). Si la sutura coronal se cierra prematuramente sólo en un lado, el cráneo está retorcido y es asimétrico, lo que se denomina **plagiocefalia.** El cierre prematuro de la sutura frontal (metópica) ocasiona una deformidad del hueso frontal y de huesos de la órbita, en lo que se denomina **trigonocefalia** (fig. 14-12*D*).

MICROCEFALIA

Los recién nacidos que presentan esta malformación congénita nacen con un cráneo de tamaño normal o ligeramente pequeño. Las **fontanelas** se cierran durante la lactancia inicial y las demás suturas lo hacen a lo largo del primer año. Sin embargo, este defecto no se debe al cierre prematuro de las suturas. La **microcefalia** es el resultado del desarrollo anómalo del sistema nervioso central, con falta de crecimiento del encéfalo y, en consecuencia, del neurocráneo. Generalmente, los lactantes con microcefalia tienen una cabeza pequeña y sufren retraso mental (v. cap. 17, fig. 17-36).

ANOMALÍAS DE LA UNIÓN CRANEOVERTEBRAL

Se observan alteraciones congénitas de la unión craneovertebral en, aproximadamente, el 1% de los recién nacidos, pero estas alteraciones quizá no causen síntomas hasta la vida adulta. Son ejemplos de dichas anomalías: la **invaginación basilar** (desplazamiento superior del hueso que rodea al agujero magno), la **asimilación del atlas** (falta de segmentación en la unión entre el atlas y el hueso occipital), la **luxación atloaxoidea (trastorno de la articulación atloaxoidea)**, la **malformación de Arnold-Chiari** (v. cap. 17, fig. 17-42*A* y *B*) y la **separación** de la **apófisis odontoides** (falta de fusión de los centros de la apófisis odontoides con el centro del axis).

DESARROLLO DEL ESQUELETO APENDICULAR

El esqueleto apendicular está formado por las cinturas escapular y pelviana y por los huesos de los miembros. Los huesos mesenquimales se forman durante la quinta semana a medida que aparecen **condensaciones de mesénquima** en los esbozos de los miembros (fig. 14-13*A* a *C*). Durante la sexta semana, los **modelos óseos mesenquimales** de los miembros experimentan un proceso de condrificación con formación de **modelos óseos de cartílago hialino** (v. fig. 14-13*D* y *E*).

En primera instancia, la **clavícula** se desarrolla por osificación intramembranosa y más tarde forma cartílagos de crecimiento en ambos extremos. Los modelos de los huesos de la cintura escapular y de los huesos del miembro superior aparecen algo antes que los correspondientes a los huesos de la cintura pelviana y del miembro inferior. Los modelos óseos se originan en una secuencia proximal-distal. *La formación de los patrones del desarrollo de los miembros está regulada por genes* HOX.

La osificación comienza en los huesos largos hacia la octava semana e inicialmente se produce en las diáfisis de los huesos a partir de los **centros de osificación primarios** (v. fig. 14-4*B* a *D*). Hacia la semana 12 ya han aparecido centros de osificación primarios en casi todos los huesos de los miembros (fig. 14-14*A*).

Las clavículas comienzan a presentar osificación antes que los demás huesos del cuerpo. Los **fémures** son los siguientes huesos en mostrar el inicio de la osificación (v. fig. 14-14*B*). La primera indicación de la aparición del centro de osificación primario en el modelo

© Elsevier. Fotocopiar sin autorización es un delito.

FIGURA 14-12 Craneosinostosis. A y B, Lactante con escafocefalia. Este trastorno se debe al cierre prematuro (sinostosis) de la sutura sagital. Se puede observar el cráneo alargado y con forma de cuña, observado desde arriba (A) y lateralmente (B). C, Lactante con cierre prematuro bilateral de la sutura coronal (braquicefalia). Se puede observar la frente alta e intensamente elevada. D, Lactante con cierre prematuro de la sutura frontal (trigonocefalia). Se puede observar el hipotelorismo (distancia disminuida entre los ojos) y la cresta sobresaliente de la frente en la línea media. *(Por cortesía del Dr. John A. Jane, Sr., David D. Weaver, profesor de Neurocirugía, Department of Neurological Surgery, University of Virginia Health System, Charlottesville, Virginia.)*

cartilaginoso de un hueso largo es visible en la proximidad del centro de su diáfisis futura (v. fig. 14-4*C*). Los centros primarios aparecen en momentos diferentes en los distintos huesos, pero en su mayoría lo hacen entre las semanas 7 y 12. En el momento del nacimiento, casi todos los centros primarios de osificación están presentes.

Los **centros de osificación secundarios** de los huesos de la rodilla son los primeros en aparecer durante la fase intrauterina. Los centros correspondientes al extremo distal del fémur y al extremo proximal de la tibia aparecen generalmente durante el último mes de la vida intrauterina (34-38 semanas). En consecuencia, estos centros suelen estar presentes en el momento del nacimiento. Sin embargo, la mayoría de los centros secundarios de osificación aparecen después del nacimiento. La parte de un hueso que presenta osificación a partir de un centro secundario es la **epífisis** (v. fig. 14-4*C*). El hueso que se forma a partir del centro primario localizado en la **diáfisis** no se fusiona con el formado a partir de los centros secundarios localizados en las epífisis hasta que el hueso crece y alcanza su longitud de adulto. Este retraso facilita la continuidad del alargamiento del hueso hasta que alcanza su tamaño final. Durante el crecimiento óseo, la placa de cartílago, denominada **placa del cartílago epifisario,** se interpone entre la diáfisis y la epífisis (v. fig. 14-4*E*). La placa epifisaria es sustituida finalmente por hueso en sus dos lados, el *diafisario* y el *epifisario*. Cuando se produce esta sustitución, se interrumpe el crecimiento del hueso.

EDAD ÓSEA

La edad ósea es un buen índice de la maduración general. La determinación del número, el tamaño y la fusión de los centros epifisarios a partir de las **radiografías** es un método que se utiliza con frecuencia. El radiólogo determina la edad ósea de una persona a través de la valoración de los centros de osificación tras aplicar dos criterios:

- El momento de aparición de material calcificado en la diáfisis, la epífisis o ambas es específico para cada diáfisis y cada epífisis de cada hueso, y en las personas de cada sexo.
- La desaparición de la línea oscura que representa la placa cartilaginosa epifisaria indica que la epífisis ya se ha fusionado con la diáfisis.

La fusión de los centros diafisario y epifisario, que se produce en momentos específicos para cada epífisis, ocurre 1-2 años antes en las mujeres que en los hombres. También es importante destacar la existencia de variaciones individuales. En el feto se utiliza la ecografía para evaluar y medir los huesos, y también para determinar la edad del feto respecto al momento de la fecundación.

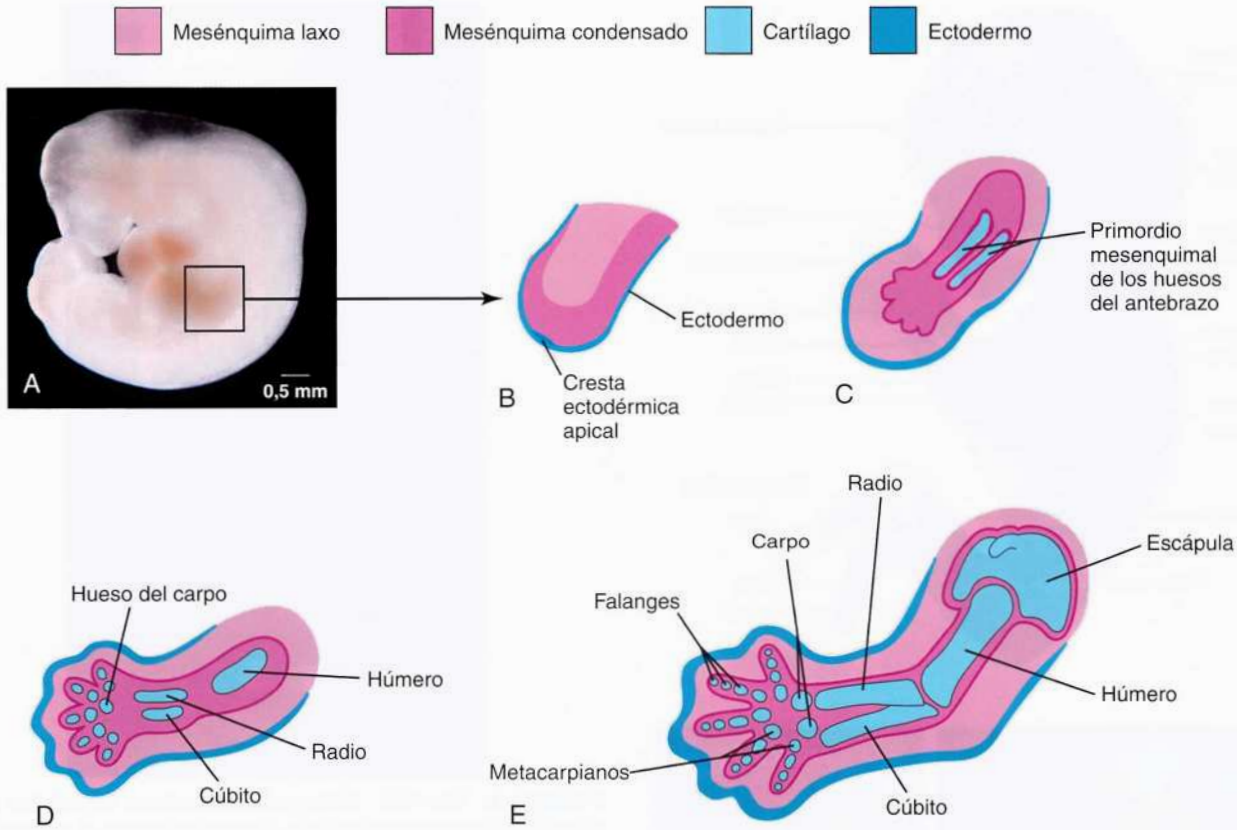

FIGURA 14-13 A, Fotografía de un embrión de, aproximadamente, 28 días en la cual se muestra la fase inicial de la aparición de los esbozos de los miembros. B, Corte longitudinal de un esbozo del miembro superior, donde se muestra la cresta ectodérmica apical que tiene un efecto de inducción sobre el mesénquima del esbozo del miembro. Esta cresta estimula el crecimiento del mesénquima y parece que le ofrece la estabilidad necesaria para que forme los elementos cartilaginosos. C, Esquema similar del esbozo de un miembro superior en un embrión de, aproximadamente, 33 días; se ilustran los primordios mesenquimales de los huesos del antebrazo. Los rayos digitales son condensaciones mesenquimales que experimentan procesos de condrificación y de osificación para formar los huesos de la mano. D, Corte del miembro superior a las 6 semanas, con evidencia de los modelos cartilaginosos de los huesos. E, Avanzada la sexta semana, se muestran los modelos cartilaginosos completos de los huesos del miembro superior. *(A, Por cortesía del Dr. Brad Smith, University of Michigan, Ann Arbor, Michigan.)*

MALFORMACIONES ESQUELÉTICAS GENERALIZADAS

La **acondroplasia** es la causa más frecuente de enanismo (*talla baja)* (v. cap. 20, fig. 20-13). Ocurre en, aproximadamente, 1 de cada 15.000 recién nacidos. Los miembros están arqueados y son cortos (fig. 14-15) debido a la alteración de la osificación endocondral durante la vida fetal en las placas cartilaginosas epifisarias, especialmente en los huesos largos. El tronco del cuerpo suele ser corto y la cabeza está aumentada de tamaño y muestra una frente voluminosa; la nariz tiene una configuración «excavada» (aplanamiento del puente nasal).

La **acondroplasia** es un trastorno de transmisión autosómica dominante en el cual aproximadamente el 80% de los casos se deben a mutaciones nuevas; su frecuencia aumenta con la edad paterna. La mayoría de los casos se deben a una mutación puntual (G380R) en el gen *FGFR3*, que amplifica el efecto inhibidor normal de la osificación endocondral, específicamente en la zona de proliferación de los condrocitos. El resultado es la disminución de la longitud de los huesos, sin afectación del crecimiento óseo perióstico (anchura del hueso).

La **displasia tanatofórica** es el tipo más frecuente de displasia esquelética letal, con huesos tubulares definidos, cuerpos vertebrales aplanados y costillas acortadas. La sufren, aproximadamente, 1 de cada 20.000 recién nacidos. Los lactantes afectados fallecen a los pocos minutos o días de nacer debido a insuficiencia respiratoria. Este trastorno mortal se asocia a mutaciones en el receptor 3 del factor de crecimiento fibroblástico (FGFR3).

© Elsevier. Fotocopiar sin autorización es un delito.

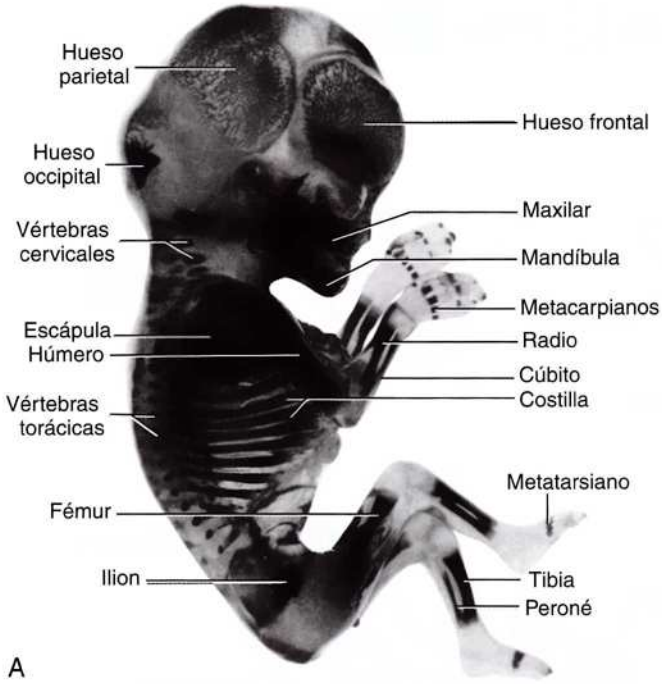

FIGURA 14-14 Fetos humanos teñidos con alizarina y diafanizados. **A,** Feto de 12 semanas. Se puede observar el grado de progresión de la osificación a partir de los centros de osificación primarios, un proceso que tiene un carácter endocondral en los esqueletos apendicular y axial, excepto en lo que se refiere a la mayoría de los huesos craneales (es decir, los que forman el neurocráneo). Se puede observar que los huesos del carpo y del tarso son, en esta fase, completamente cartilaginosos, así como también las epífisis de todos los huesos largos. **B** y **C,** Osificación en un feto de, aproximadamente, 20 semanas. *(A, Por cortesía del Dr. Gary Geddes, Lake Oswego, Oregón. B y C, Por cortesía del Dr. David Bolender, Department of Cell Biology, Neurobiology, and Anatomy, Medical College of Wisconsin, Milwaukee, Wisconsin.)*

FIGURA 14-15 Radiografías del sistema esquelético de un niño de 2 años con acondroplasia. Se puede observar el acortamiento del fémur con metáfisis expandida. *(Por cortesía del Dr. Prem S. Sahni, anteriormente en el Department of Radiology, Children's Hospital, Winnipeg, Manitoba, Canadá.)*

HIPERPITUITARISMO

El *hiperpituitarismo congénito*, por el cual el lactante experimenta un crecimiento excesivamente rápido, es infrecuente. Puede provocar **gigantismo** (talla y proporciones corporales excesivas) o **acromegalia** en el adulto (aumento de tamaño de partes blandas, órganos y huesos de la cara, las manos y los pies). Tanto el gigantismo como la acromegalia son resultado de una secreción excesiva de hormona de crecimiento.

HIPOTIROIDISMO Y CRETINISMO

El déficit severo de producción de hormona tiroidea fetal provoca **cretinismo,** un trastorno caracterizado por retraso del crecimiento, déficit mental, alteraciones esqueléticas y trastornos auditivos y neurológicos. La edad ósea es inferior a la cronológica debido al retraso en el desarrollo de las epífisis. El cretinismo es infrecuente, excepto en áreas geográficas en las que la tierra y el agua muestran cantidades insuficientes de yodo. La **agenesia** (ausencia) de la glándula tiroides también provoca cretinismo.

RESUMEN DEL SISTEMA ESQUELÉTICO

- El sistema esquelético se desarrolla a partir del mesénquima que procede del mesodermo y de la cresta neural. En la mayoría de los huesos, como, por ejemplo, en los huesos largos de los miembros, el mesénquima condensado experimenta un proceso de condrificación con formación de modelos de hueso cartilaginoso. Los centros de osificación aparecen en estos modelos hacia el final del período embrionario (56 días) y los huesos experimentan más adelante osificación endocondral. Algunos huesos, como los huesos planos del cráneo, se desarrollan mediante un proceso de osificación intramembranosa.
- La columna vertebral y las costillas se desarrollan a partir de células mesenquimatosas procedentes de los esclerotomos de los somitas. Cada vértebra se forma por la fusión de una condensación de la mitad caudal de un par de esclerotomos con la mitad craneal del par subyacente de esclerotomos.
- El cráneo en desarrollo consta de un neurocráneo y un viscerocráneo, cada uno de los cuales consta de sus componentes membranosos y cartilaginosos. *El neurocráneo forma la bóveda craneal y el viscerocráneo forma el esqueleto de la cara.*
- El esqueleto apendicular se desarrolla a partir de la osificación endocondral de los modelos de hueso cartilaginoso que se forman en el mesénquima de los miembros en desarrollo.
- Las articulaciones pueden ser fibrosas, cartilaginosas y sinoviales. Se desarrollan a partir del mesénquima interzonal que queda entre los primordios de los huesos. En una **articulación fibrosa,** el mesénquima interzonal se diferencia hacia la formación de un tejido conjuntivo fibroso denso. En una **articulación cartilaginosa,** el mesénquima que se localiza entre los huesos se diferencia hacia la formación de cartílago. En una **articulación sinovial** se forma una cavidad sinovial dentro del mesénquima interzonal por desaparición de las células. El mesénquima también origina la membrana sinovial, la cápsula articular y los ligamentos de la articulación.

PROBLEMAS CON ORIENTACIÓN CLÍNICA

CASO 14-1

Un recién nacido presenta una lesión en la parte baja de la espalda y se considera que corresponde a un defecto del arco neural.

- ¿Cuál es el defecto congénito más frecuente de la columna vertebral?
- ¿Dónde se suele localizar este defecto?
- ¿Es habitual que este defecto congénito cause síntomas, como problemas en la espalda?

CASO 14-2

Una niña pequeña sufre un cuadro de dolor en el miembro superior que se intensifica cuando levanta objetos pesados. Tras un estudio radiológico, el médico comunica a los padres que la niña presenta una costilla cervical accesoria.

- ¿Tienen importancia clínica estas costillas accesorias?
- ¿Cuál es el fundamento embriológico de una costilla accesoria?

CASO 14-3

A la madre de una niña con «la columna torcida» se le dice que su hija sufre escoliosis.

- ¿Qué defecto vertebral puede producir escoliosis?
- ¿Cuál es el fundamento embriológico de este defecto vertebral?

CASO 14-4

Un niño presenta una cabeza alargada y estrecha. Su madre está preocupada por la posibilidad de que esto le produzca consecuencias cognitivas.

- ¿Qué significación tiene el término *craneosinostosis*?
- ¿Qué consecuencias tiene esta alteración del desarrollo?
- Cite un ejemplo frecuente y descríbalo.

CASO 14-5

Un niño presenta las características del síndrome de Klippel-Feil.

- ¿Cuáles son las características principales de este síndrome?
- ¿Qué alteraciones vertebrales suelen estar presentes en este síndrome?

La discusión de estos problemas se recoge en el Apéndice al final del libro.

BIBLIOGRAFÍA Y LECTURAS RECOMENDADAS

Alexander PG, Tuan RS: Role of environmental factors in axial skeletal dysmorphogenesis, *Birth Defects Res C Embryo Today* 90:118, 2010.

Bamshad M, Van Heest AE, Pleasure D: Arthrogryposis: a review and update, *J Bone Joint Surg Am* 91(Suppl 4):40, 2009.

Brewin J, Hill M, Ellis H: The prevalence of cervical ribs in a London population, *Clin Anat* 22:331, 2009.

Buckingham M: Myogenic progenitor cells and skeletal myogenesis in vertebrates, *Curr Opin Genet Dev* 16:525, 2006.

Cohen MM Jr: Perspectives on craniosynostosis: sutural biology, some well-known syndromes and some unusual syndromes, *J Craniofac Surg* 20:646, 2009.

Cooperman DR, Thompson GH: Musculoskeletal disorders. In Martin RJ, Fanaroff AA, Walsh MC, editors: *Fanaroff and Martin's neonatal–perinatal medicine: diseases of the fetus and infant*, ed 8, Philadelphia, 2006, Mosby.

Dallas SL, Bonewald LF: Dynamics of the transition from osteoblast to osteocyte, *Ann N Y Acad Sci* 1192:437, 2010.

Dunwoodie SL: The role of Notch in patterning the human vertebral column, *Curr Opin Genet Dev* 19:329, 2009.

© Elsevier. Fotocopiar sin autorización es un delito.

Franz-Odendaal TA, Hall BK, Witten PE: Buried alive: how osteoblasts become osteocytes, *Dev Dyn* 235:176, 2006.
Gardner LP, Hiatt JL: *Color textbook of histology*, ed 3, Philadelphia, 2007, Saunders.
Gibb S, Maroto M, Dale JK: The segmentation clock mechanism moves up a notch, *Trends Cell Biol* 20:593, 2010.
Hall BK: *Bones and cartilage: developmental skeletal biology*, Philadelphia, 2005, Elsevier.
Hinrichsen KV, Jacob HJ, Jacob M, et al: Principles of ontogenesis of leg and foot in man, *Ann Anat* 176:121, 1994.
Iimura T, Denans N, Pourquie O: Establishment of Hox vertebral identities in the embryonic spine precursors, *Curr Top Dev Biol* 88:201, 2009.
Javed A, Chen H, Ghori FY: Genetic and transcriptional control of bone formation, *Oral Maxillofac Surg Clin North Am* 22:283, 2010.
Karsenty G, Kronenberg HM, Settembre C: Genetic control of bone formation, *Annu Rev Cell Dev Biol* 25:629, 2009.
Keller B, Yang T, Munivez E, et al: Interaction of TGF-beta and BMP signaling pathways during chondrogenesis, *PLoS One* 6:e16421, 2011.
Kubota T, Michigami T, Ozono K: Wnt signaling in bone, *Clin Pediatr Endocrinol* 19:49, 2010.
Lefebvre V, Bhattaram P: Vertebrate skeletogenesis, *Curr Top Dev Biol* 90:291, 2010.
Lewis J, Hanisch A, Holder M: Notch signaling, the segmentation clock, and the patterning of vertebrate somites, *J Biol* 8:44, 2009.
Mackie EJ, Tatarczuch L, Mirams M: The skeleton: a multi-functional complex organ: the growth plate chondrocyte and endochondral ossification, *J Endocrinol* 211:109, 2011.
Rodríguez-Vázquez JF, Verdugo-López S, Garrido JM, et al: Morphogenesis of the manubrium of sternum in human embryos: a new concept, *Anat Rec* 296:279, 2013.
Seo HS, Serra R: Tgfbr2 is required for development of the skull vault, *Dev Biol* 334:481, 2009.
Thornton GK, Woods CG: Primary microcephaly: do all roads lead to Rome? *Trends Genet* 25:501, 2009.
Wellik DM: Hox patterning of the vertebrate axial skeleton, *Dev Dyn* 236:2454, 2007.

CAPÍTULO

15

Sistema muscular

Desarrollo del músculo esquelético 355
- Miotomos 357
- Músculos de los arcos faríngeos 358
- Músculos oculares 358
- Músculos de la lengua 358
- Músculos de los miembros 358

Desarrollo del músculo liso 358
Desarrollo del músculo cardíaco 359
Resumen del sistema muscular 361
Problemas con orientación clínica 361

El sistema muscular se desarrolla a partir del **mesodermo,** salvo los músculos del iris, que proceden del **neuroectodermo,** y los músculos del esófago, que al parecer se originan por la transdiferenciación de músculo liso. Los **mioblastos** (células musculares embrionarias) derivan del **mesénquima** (tejido conjuntivo embrionario). Durante el período embrionario se forman tres tipos de músculo: esquelético, cardíaco y liso.

MYOD, un miembro de la familia de los factores reguladores miogénicos, activa la transcripción de genes específicos de músculo. El gen *MYOD* es considerado un regulador importante en la inducción de la diferenciación miogénica. La **inducción de la miogénesis** en las células mesenquimales por parte de MYOD depende del grado de diferenciación celular mesenquimatosa.

El mesénquima de la cabeza procede en su mayor parte de la cresta neural (v. cap. 4, fig. 4-10), especialmente los tejidos que derivan de los arcos faríngeos (v. cap. 9, fig. 9-1*H* e *I*, y fig. 9-2). Sin embargo, el mesénquima original de estos arcos origina la musculatura de la cara y el cuello (v. cap. 9, tabla 9-1).

DESARROLLO DEL MÚSCULO ESQUELÉTICO

Los músculos de los miembros y los músculos axiales del tronco y la cabeza se desarrollan mediante **transformación epitelio-mesenquimatosa** de las células precursoras miogénicas. En diversos estudios se ha demostrado que las **células precursoras miogénicas** se originan a partir del mesodermo somático y de la parte ventral del dermatomiotomo de los somitas en respuesta a señales moleculares procedentes de los tejidos adyacentes (figs. 15-1 y 15-2).

La primera indicación de la **miogénesis** (formación del músculo) es el alargamiento de los núcleos y los cuerpos celulares de las células mesenquimales a medida que se diferencian en mioblastos. Poco tiempo después, estas células musculares primitivas se fusionan y forman miotubos: estructuras alargadas, multinucleadas y cilíndricas.

© 2016. Elsevier España, S.L.U. Reservados todos los derechos

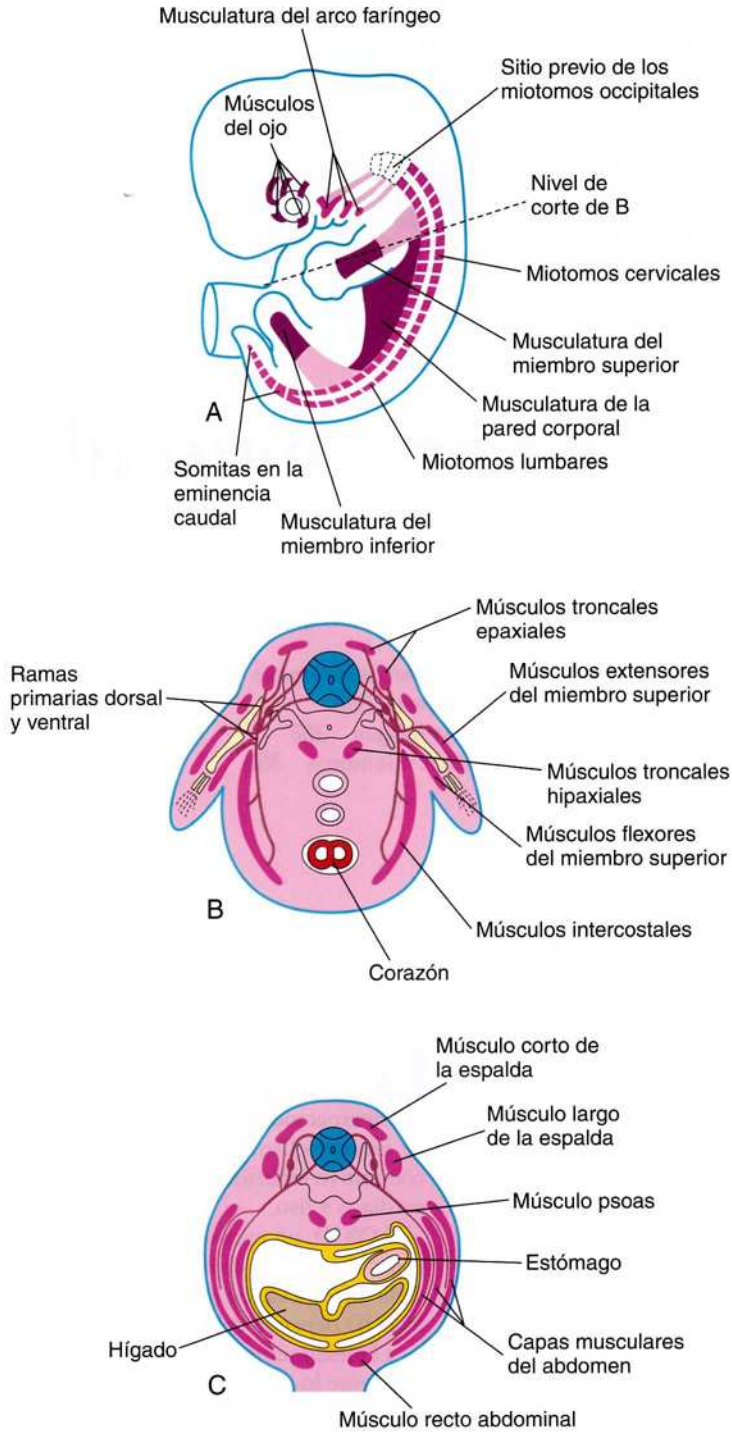

FIGURA 15-1 A, Esquema de un embrión (de, aproximadamente, 41 días) en el que se muestran los miotomos y el sistema muscular en desarrollo. B, Corte transversal del embrión; se ilustran los derivados epaxiales e hipaxiales de un miotomo. C, Corte similar en un embrión de 7 semanas que muestra las capas musculares formadas por los miotomos.

A nivel molecular, estos acontecimientos están precedidos por la activación y expresión de los genes de la familia *MYOD* específicos de músculo y por el efecto de los factores de transcripción hélice-asa-hélice básicos (MYOD, miogenina *[MYOG]*, MYF-5, factor miogénico 6 [*MYF6*], antiguamente denominado factor regulador miogénico 4 *[MRF4]*) en las células miogénicas precursoras. *El ácido retinoico estimula la miogénesis esquelética potenciando la expresión de marcadores mesodérmicos y de factores reguladores miogénicos. Se ha propuesto la posibilidad de que moléculas de señalización SHH, originadas en la parte ventral del tubo neural y en la notocorda, y otras procedentes del tubo neural (WNTS, proteína morfogenética ósea 4 [BMP4]) y del ectodermo suprayacente (WNTS, BMP4) regulen el inicio de la miogénesis y la inducción del miotomo* (fig. 15-3). El crecimiento adicional del músculo en el feto se debe a la fusión progresiva de los mioblastos y los miotubos.

Durante la fusión de los mioblastos o después de ésta, en el citoplasma de los miotubos aparecen **miofilamentos.** También se forman otros orgánulos característicos de las células musculares estriadas, como las **miofibrillas.** A medida que se desarrollan los miotubos, quedan rodeados por una lámina externa (capas) que lo separa del tejido conjuntivo circundante. Los **fibroblastos**

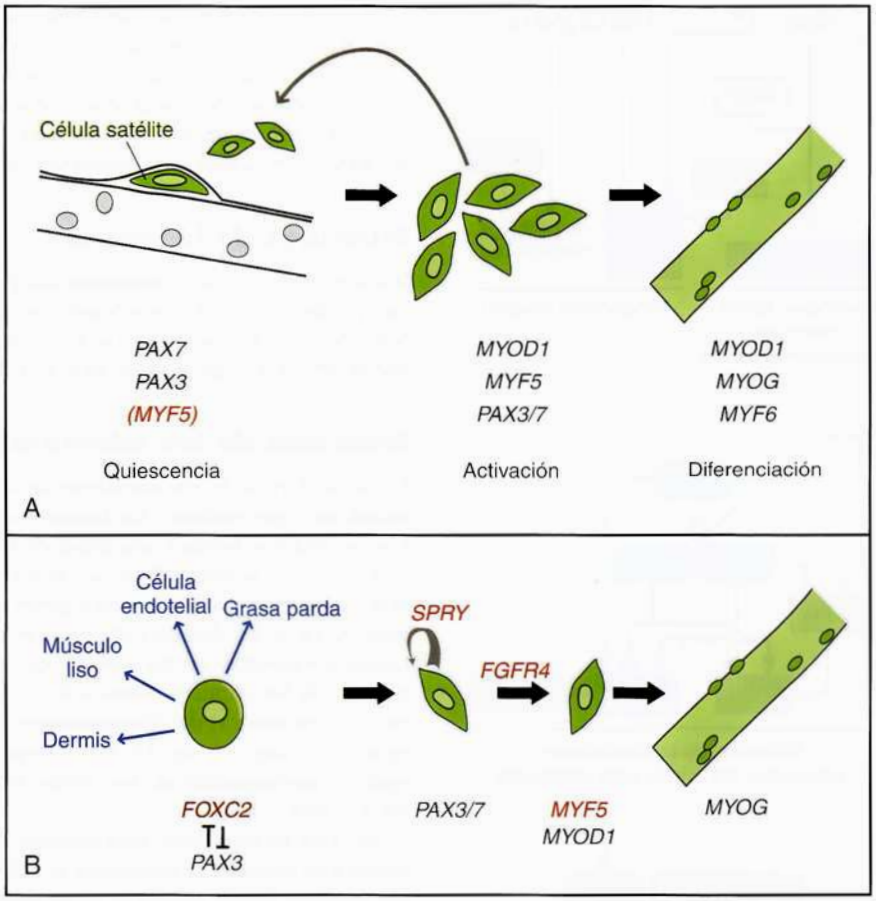

FIGURA 15-2 Regulación genética de la progresión de las células progenitoras musculares en la diferenciación del músculo esquelético. A, Células satélites musculares de adulto que progresan para formar una fibra muscular nueva. Se puede observar *MYF5* en estado quiescente *(rojo)*, lo que indica la presencia de los productos de la transcripción, pero no la proteína. B, Durante la progresión de las células somáticas en la miogénesis, la expresión de *PAX3* activa genes diana *(rojo)* que regulan varias etapas de este proceso. (*Tomada de Buckingham M, Rigby PW: Gene regulatory networks and transcriptional mechanisms that control myogenesis,* Dev Cell *2014;28:225.*)

producen las **capas de perimisio y epimisio** que forman parte de la cubierta fibrosa del músculo; el **endomisio** se constituye a partir de la lámina externa y de las fibras reticulares.

La mayoría de los músculos esqueléticos se desarrollan antes del nacimiento y casi todos los restantes ya están formados al final del primer año. El aumento de tamaño de los músculos a partir del primer año de vida se debe al incremento en el diámetro de las fibras a consecuencia de la formación de una cantidad mayor de miofilamentos. Los músculos aumentan en longitud y anchura para acomodarse al crecimiento del esqueleto. Su tamaño final depende de la cantidad de ejercicio físico que se realiza. No persisten todas las fibras musculares embrionarias; muchas de ellas no se establecen como unidades necesarias del músculo y experimentan degeneración al poco tiempo.

Miotomos

Cada miotomo típico de un somita se separa y forma una **división epaxial dorsal** y una **división hipaxial ventral** (v. fig. 15-1*B*). Cada nervio raquídeo en desarrollo también se divide y envía una rama a cada división del miotomo; la rama primaria dorsal inerva la división epaxial y la rama primaria ventral, la división hipaxial. Los mioblastos que forman los músculos esqueléticos del tronco proceden del mesénquima de las regiones de los miotomos de los somitas (v. fig. 15-1). Algunos músculos, como los intercostales, mantienen la misma disposición segmentaria que los somitas, pero la mayoría de los mioblastos migran hacia zonas lejanas de los miotomos y forman músculos no segmentados.

Estudios efectuados en ratones knockout han demostrado la necesidad de factores reguladores miogénicos (MYOD, MYF6, MYF5 y MYOG) para el desarrollo de los músculos hipaxiales y epaxiales, así como también para el de los músculos abdominales e intercostales.

Mioblastos procedentes de las divisiones epaxiales de los miotomos forman los músculos extensores del cuello y la columna vertebral (fig. 15-4). Los músculos extensores embrionarios procedentes de los miotomos sacros y coccígeos degeneran; sus derivados adultos son los **ligamentos sacrococcígeos** dorsales; los mioblastos procedentes de las divisiones hipaxiales de los miotomos cervicales forman los músculos escaleno, prevertebrales, geniohioideo e infrahioideo (v. fig. 15-4). Los **miotomos torácicos** forman los músculos flexores laterales y ventrales de la columna vertebral y los **miotomos lumbares** forman el músculo cuadrado lumbar. Los **miotomos sacrococcígeos** forman los músculos del diafragma pélvico y, probablemente, los músculos estriados del ano y los órganos sexuales.

© Elsevier. Fotocopiar sin autorización es un delito.

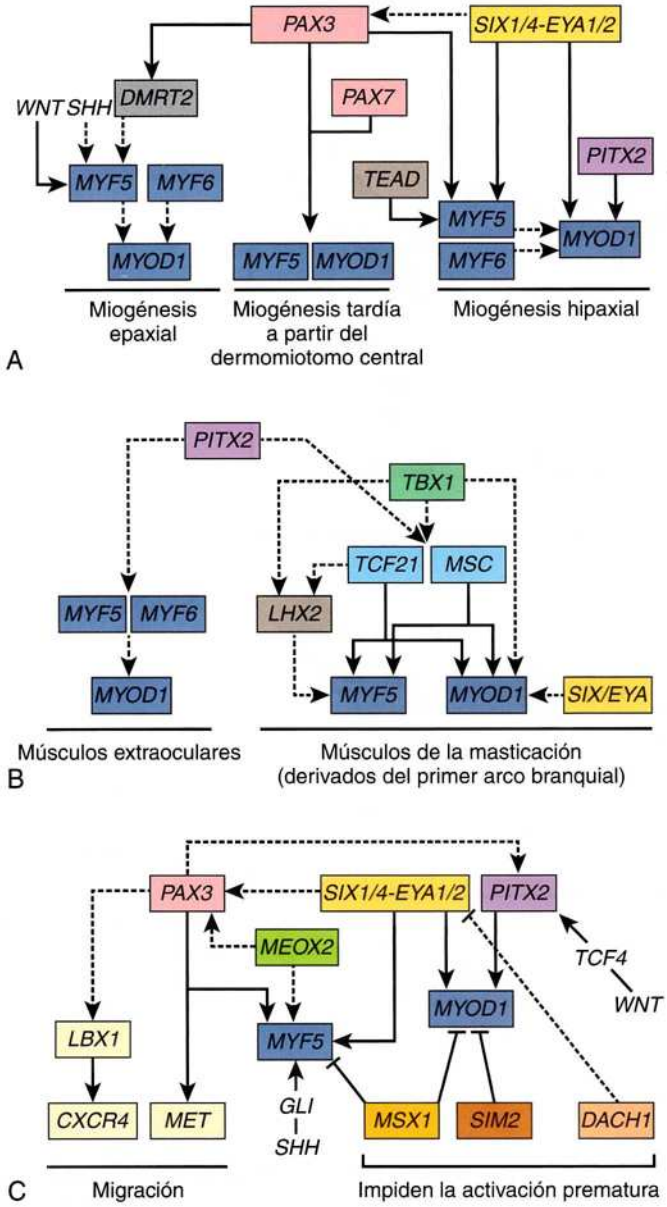

FIGURA 15-3 Entramado de regulación génica que gobierna la miogénesis en el tronco (A), la cabeza (B) y células que migran desde el somita hipaxial a la extremidad superior (C). (*Tomada de Buckingham M, Rigby PW: Gene regulatory networks and transcriptional mechanisms that control myogenesis,* Dev Cell *2014;28:225.*)

Músculos de los arcos faríngeos

Los mioblastos procedentes de los arcos faríngeos, que se originan a partir del mesodermo paraaxial no segmentado y de la **placa precordal,** forman los músculos de la masticación, la expresión facial, la faringe y la laringe (v. cap. 9, fig. 9-6 y tabla 9-1). Estos músculos están inervados por nervios de los arcos faríngeos.

Músculos oculares

No se ha determinado con precisión el origen de los músculos oculares extrínsecos, pero podrían derivar de las células mesenquimales localizadas en la proximidad de la placa precordal (v. figs. 15-1 y 15-4). Se considera que el mesénquima de esta zona da lugar a los tres miotomos preóticos. Los mioblastos se diferencian a partir de las células mesenquimales derivadas de dichos miotomos. Varios grupos de mioblastos, cada uno de ellos inervado por su propio nervio (pares craneales III, IV o VI), forman los músculos extrínsecos del ojo.

Músculos de la lengua

Inicialmente hay cuatro ***miotomos occipitales (postóticos);*** el primer par desaparece. Los mioblastos procedentes de los miotomos restantes forman los músculos de la lengua, que están inervados por el nervio hipogloso (par craneal XII).

Músculos de los miembros

La musculatura de los miembros se desarrolla a partir de los mioblastos que rodean a los huesos en desarrollo (v. fig. 15-1). Los mioblastos forman una masa de tejido en las caras dorsal (extensora) y ventral (flexora) de los miembros. En estudios realizados con injertos y sobre genes específicos en pájaros y mamíferos se ha demostrado que las células miogénicas precursoras existentes en los esbozos de los miembros se originan a partir de los somitas. Estas células se localizan inicialmente en la parte ventral del dermatomiotomo y son de naturaleza epitelial (v. cap. 14, fig. 14-1*D*). Después de la transformación epitelio-mesenquimatosa, las células migran hacia el primordio del miembro.

Señales moleculares procedentes del tubo neural y de la notocorda inducen la expresión de *PAX3, MYOD* y *MYF5* en los somitas. *PAX3* regula la expresión de *MET* (un factor de crecimiento peptídico migratorio) en el esbozo del miembro, que regula la migración de las células miogénicas precursoras.

DESARROLLO DEL MÚSCULO LISO

Las fibras del músculo liso se diferencian a partir del **mesénquima esplácnico** que rodea al endodermo del intestino primitivo y sus derivados (v. fig. 15-1). El mesodermo somático proporciona el músculo liso a las paredes de muchos vasos sanguíneos y linfáticos. Los músculos del iris (constrictor y dilatador de la pupila) y las células mioepiteliales de las glándulas mamarias y sudoríparas al parecer proceden de células mesenquimales que se originan en el ectodermo.

El primer signo de diferenciación del músculo liso es el desarrollo de núcleos alargados y con configuración fusiforme en los mioblastos. Durante el desarrollo inicial se siguen diferenciando mioblastos adicionales a partir de las células mesenquimales, pero no se fusionan como en el músculo esquelético; se mantienen en forma de células mononucleadas.

Más adelante en el desarrollo, la división de los mioblastos existentes sustituye gradualmente a la diferenciación de los mioblastos nuevos en la producción de tejido muscular liso nuevo. A medida que se diferencian las células del músculo liso, en su citoplasma aparecen elementos contráctiles filamentosos, pero no sarcoméricos, y la superficie externa de cada célula adquiere una lámina externa que la reviste. A medida que las fibras del músculo liso se disponen en bandas o haces, reciben la inervación por parte del sistema nervioso autónomo. Las células musculares y los fibroblastos sintetizan y depositan fibras de colágeno, elásticas y reticulares.

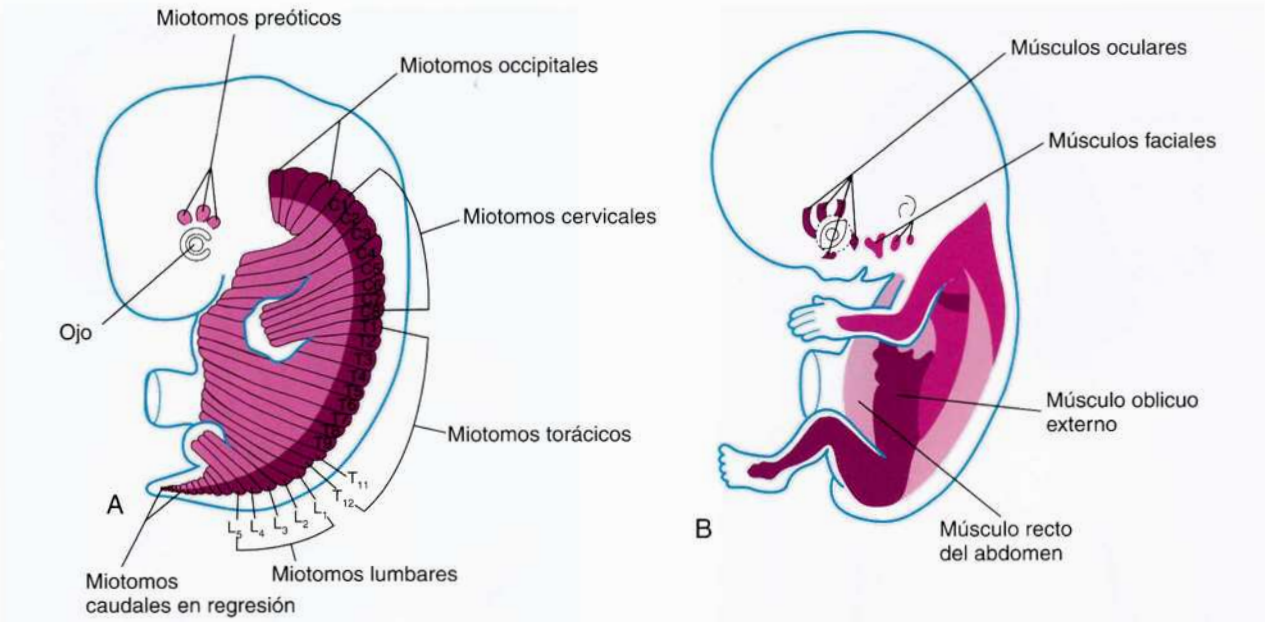

FIGURA 15-4 Ilustraciones del sistema muscular en desarrollo. A, Embrión de 6 semanas en el que se muestran las regiones del miotomo de los somitas que originan los músculos esqueléticos. B, Embrión de 8 semanas en el que se aprecian la musculatura del tronco y los miembros en desarrollo.

DESARROLLO DEL MÚSCULO CARDÍACO

El músculo cardíaco se desarrolla a partir del mesodermo esplácnico lateral, que da lugar al mesénquima que rodea al tubo cardíaco en desarrollo (v. cap. 13, figs. 13-1*B* y 13-7*C* a *E*). Los **mioblastos cardíacos** se diferencian a partir del miocardio primitivo. *El músculo cardíaco es reconocible a la cuarta semana* y posiblemente se desarrolla a través de la expresión de genes con especificidad cardíaca. *En estudios recientes se ha sugerido que la interacción de las proteínas* PBX *con los factores de transcripción* HAND2 *estimula la diferenciación del músculo cardíaco.* En estudios de inmunohistoquímica se ha demostrado en el corazón embrionario una distribución espacial de antígenos con especificidad tisular (isoformas de la cadena pesada de la miosina) entre las semanas cuarta y octava.

Las **fibras musculares cardíacas** se originan a partir de la diferenciación y el crecimiento de células individuales, lo cual no ocurre en las fibras del músculo esquelético estriado, que se desarrollan a través de la fusión de las células. El crecimiento de las fibras del músculo cardíaco se debe a la formación de miofilamentos nuevos. Los mioblastos se unen entre sí, como ocurre en el músculo esquelético en desarrollo, pero las membranas celulares que quedan entre ellos no se desintegran; estas áreas de adhesión entre las membranas originan los **discos intercalados** (localizaciones intercelulares de unión de los músculos cardíacos). En fases más avanzadas del período embrionario se desarrollan haces especiales de células musculares a partir del miocardio trabeculado original, con uniones comunicantes de conducción rápida y que poseen una cantidad relativamente escasa de miofibrillas con un diámetro relativamente mayor que el de las fibras musculares cardíacas típicas. Estas células musculares cardíacas atípicas, las **fibras de Purkinje,** *forman el sistema de conducción del corazón* (v. cap. 13, figs. 13-18*E* y 13-19*C* y *D*).

ANOMALÍAS DE LOS MÚSCULOS

La ausencia de uno o más músculos esqueléticos es más habitual de lo que se suele considerar; son ejemplos frecuentes los cuadros de ausencia de la cabeza esternocostal del músculo pectoral mayor, y los músculos palmar largo, trapecio, serrato anterior y cuadrado crural. Generalmente se produce la ausencia de un único músculo en un lado del cuerpo o bien sólo falta parte de un músculo. En ocasiones pueden estar ausentes el o los mismos músculos en los dos lados del cuerpo.

La **ausencia del músculo pectoral mayor,** a menudo de su parte esternal, se suele asociar a **sindactilia** (fusión de los dedos). Estos defectos congénitos forman parte del **síndrome de Poland** (ausencia de los músculos pectorales mayor y menor, hipoplasia mamaria homolateral y ausencia de dos a cuatro costillas) (fig. 15-5). La ausencia del músculo pectoral mayor se asocia en ocasiones a la ausencia de la glándula mamaria, a hipoplasia del pezón o a ambas.

Algunos defectos congénitos musculares, como la ausencia congénita del diafragma, pueden causar dificultades respiratorias que se asocian habitualmente a la expansión incompleta de los pulmones o de parte de un pulmón (**atelectasia pulmonar**) y a neumonía. La ausencia de los músculos de la pared abdominal anterior se puede asociar a defectos gastrointestinales y genitourinarios severos, como **extrofia vesical** (v. cap. 12, fig. 12-24). Tanto el desarrollo muscular como la reparación de los músculos dependen específicamente de la expresión de genes reguladores musculares.

© Elsevier. Fotocopiar sin autorización es un delito.

FIGURA 15-5 Imagen de una niña pequeña con un síndrome de Poland importante, con ausencia de los músculos pectorales y del pezón. (*Tomada de Al-Quattan MM, Kozin SH: Update on embriology of the upper limb,* J Hand Surg Am *2013;38:1835.*)

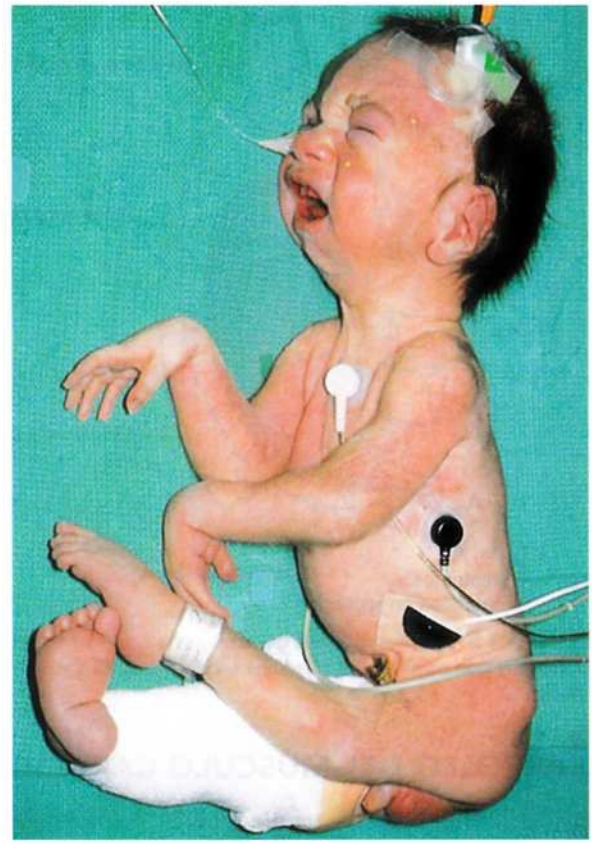

FIGURA 15-6 Recién nacido con contracturas articulares múltiples secundarias a artrogriposis. Los lactantes con este síndrome presentan rigidez de las articulaciones asociada a hipoplasia de los músculos relacionados. *(Por cortesía del Dr. A.E. Chudley, Section of Genetics and Metabolism, Department of Pediatrics and Child Health, Children's Hospital and University of Manitoba, Winnipeg, Manitoba, Canadá.)*

ARTROGRIPOSIS

El término artrogriposis (artrogriposis múltiple congénita) se utiliza clínicamente para describir un cuadro de **contracciones articulares congénitas** múltiples que afectan a diversas partes del cuerpo (fig. 15-6). La artrogriposis se observa en 1 de cada 3.000 recién nacidos vivos y en este grupo de enfermedades hay más de 300 trastornos heterogéneos. Las causas de la artrogriposis no han sido bien definidas. En, aproximadamente, el 30% de los casos están implicados factores genéticos. Los trastornos neuropáticos y las alteraciones del músculo y el tejido conjuntivo limitan los movimientos intrauterinos y pueden ocasionar **acinesia fetal** (ausencia o pérdida de potencia del movimiento voluntario) con contracturas articulares. La existencia de contracturas alrededor de ciertas articulaciones y no en otras puede ofrecer pistas sobre la causa subyacente. Por ejemplo, la **amioplasia** consiste normalmente en contracturas de flexión bilaterales de la muñeca, extensión de las rodillas y pie equino varo, pero respeta otras articulaciones (v. cap. 16, fig. 16-15).

VARIACIONES EN LOS MÚSCULOS

Todos los músculos están sometidos a cierta variación, pero algunos lo están más que otros. Hay varios músculos que presentan un carácter vestigial desde el punto de vista funcional (músculos rudimentarios), como los del pabellón auricular y del cuero cabelludo. Algunos músculos presentes en otros primates sólo aparecen en algunas personas (p. ej., el músculo esternal, una banda muscular que en ocasiones discurre en paralelo al esternón). Las variaciones en la forma, la posición y las inserciones de los músculos son frecuentes y generalmente carecen de significación funcional.

FIGURA 15-7 Imagen de la cabeza y el cuello de un niño de 11 años con tortícolis muscular congénita izquierda no tratada, con limitación de la flexión lateral hacia la derecha y rotación limitada del cuello hacia la derecha. (*Tomada de Graham J; Smith's recognizable patterns of human deformation, 3.ª ed., Philadelphia, 2007, Elsevier.*)

TORTÍCOLIS CONGÉNITA

Algunos casos de tortícolis pueden deberse al desgarro de fibras del músculo esternocleidomastoideo (ECM) durante el parto. La hemorragia en el interior del músculo afecta a una zona localizada con formación de un **hematoma**. Más adelante se desarrolla una masa sólida por **necrosis** (muerte) de las fibras musculares y fibrosis. A continuación se produce el acortamiento del músculo que origina la inclinación de la cabeza hacia el lado afectado y un ligero giro de ésta en dirección opuesta al lado del músculo acortado (fig. 15-7).

A pesar de que el traumatismo del parto puede ser causa de tortícolis, el hecho de que este trastorno se haya observado en lactantes que han nacido mediante cesárea sugiere la posibilidad de que además existan otras causas, que incluyen el hacinamiento intrauterino y la **miopatía** primaria del músculo ECM.

SÍNDROME DEL ABDOMEN EN CIRUELA PASA

La deficiencia y la hipotonía de los músculos abdominales son signos del síndrome del abdomen en ciruela pasa. Los recién nacidos de sexo masculino que presentan este síndrome muestran trastornos asociados como **criptorquidia** (falta de descenso de uno o ambos testículos) y **megauréteres** (dilatación de los uréteres). Generalmente, la pared abdominal es tan fina que los órganos (p. ej., los intestinos) son visibles y se pueden palpar fácilmente. Parece que la causa de este síndrome podría estar relacionada con una obstrucción uretral transitoria en el embrión o un fallo del desarrollo de tejidos mesodérmicos específicos.

MÚSCULOS ACCESORIOS

En ocasiones se desarrollan músculos accesorios; por ejemplo, en alrededor del 3% de las personas se detecta un músculo sóleo accesorio. Se ha sugerido la posibilidad de que el primordio del músculo sóleo experimente un desdoblamiento en fases tempranas y así forme un músculo sóleo accesorio. En ocasiones puede desarrollarse un músculo flexor accesorio del pie (músculo cuadrado plantar). En algunos casos, los músculos accesorios pueden producir síntomas clínicamente significativos.

RESUMEN DEL SISTEMA MUSCULAR

- El desarrollo del músculo se produce mediante la formación de los mioblastos, que proliferan para formar los miocitos.
- El músculo esquelético procede de las regiones de los miotomos de los somitas.
- Parte de los músculos de la cabeza y el cuello proceden del mesénquima de los arcos faríngeos.
- Los músculos de los miembros se desarrollan a partir de las células precursoras miogénicas que rodean a los huesos en los miembros.
- El músculo cardíaco y la mayor parte del músculo liso proceden del mesodermo esplácnico.
- La ausencia o variación de algunos músculos es frecuente y generalmente tiene pocas consecuencias clínicas.

PROBLEMAS CON ORIENTACIÓN CLÍNICA

CASO 15-1

En un lactante falta el pliegue axilar anterior izquierdo. Además, el pezón izquierdo tiene una localización mucho más baja de lo habitual.

- Señale cuál es el músculo cuya ausencia posiblemente ha ocasionado este infrecuente problema.
- ¿Qué síndrome considera que podría estar presente?
- ¿Qué otras características investigaría?
- ¿Podría sufrir este lactante alguna forma de discapacidad si la ausencia del músculo señalado fuera el único defecto congénito presente?

CASO 15-2

Una estudiante de medicina descubre que solamente presenta un músculo palmar largo.

- ¿Es ésta una eventualidad frecuente?
- ¿Cuál es su incidencia?
- ¿La ausencia de este músculo causa alguna forma de discapacidad?

© Elsevier. Fotocopiar sin autorización es un delito.

CASO 15-3

Los padres de una niña de 4 años observan que mantiene siempre la cabeza ligeramente inclinada hacia el lado derecho y que uno de los músculos del cuello es más notorio que los demás. En la historia clínica se señala que el parto se produjo en presentación de nalgas.

- Indique cuál es el músculo que posiblemente presenta prominencia.
- ¿Es posible que este músculo tire de la cabeza de la niña hacia el lado derecho?
- ¿Cómo se denomina esta deformidad?
- ¿Qué puede haber causado el acortamiento del músculo que provoca este problema?

CASO 15-4

Un recién nacido presenta un defecto en la pared abdominal. La falta de desarrollo del músculo estriado en el plano medio de la pared abdominal anterior se asocia a un defecto congénito importante en el sistema urinario.

- ¿Cómo se denomina esta anomalía?
- ¿Cuál es el posible fundamento embriológico de la falta de formación del músculo en este lactante?

La discusión de estos problemas se recoge en el Apéndice al final del libro.

BIBLIOGRAFÍA Y LECTURAS RECOMENDADAS

Bamshad M, Van Heest AE, Pleasure D: Arthrogryposis: a review and update, *J Bone Joint Surg Am* 91(Suppl 4):40, 2009.

Bonnet A, Dai F, Brand-Saberi B, et al: Vestigial-like 2 acts downstream of MyoD activation and is associated with skeletal muscle differentiation in chick myogenesis, *Mech Dev* 127:120, 2010.

Bothe I, Tenin G, Oseni A, et al: Dynamic control of head mesoderm patterning, *Development* 138:2807, 2011.

Buckingham M: Myogenic progenitor cells and skeletal myogenesis in vertebrates, *Curr Opin Genet Dev* 16:525, 2006.

Cheng JC, Tang SP, Chen TM, et al: The clinical presentation and outcome of treatment of congenital muscular torticollis in infants—a study of 1,086 cases, *J Pediatr Surg* 35:1091, 2000.

Cooperman DR, Thompson GH: Musculoskeletal disorders. In Martin RJ, Fanaroff AA, Walsh MC, editors: *Fanaroff and Martin's neonatal-perinatal medicine: diseases of the fetus and infant*, ed 8, Philadelphia, 2006, Mosby.

Gasser RF: The development of the facial muscle in man, *Am J Anat* 120:357, 1967.

Giacinti C, Giodano A: Cell cycle regulation in myogenesis. In Giordano A, Galderisi U, editors: *Cell cycle regulation and differentiation in cardiovascular and neural systems*, New York, 2010, Springer.

Gibb S, Maroto M, Dale JK: The segmentation clock mechanism moves up a notch, *Trends Cell Biol* 20:593, 2010.

Goncalves LF, Kusanovic JP, Gotsch F, et al: The fetal musculoskeletal system. In Callen PW, editor: *Ultrasonography in obstetrics and gynecology*, ed 5, Philadelphia, 2008, Elsevier.

Kablar B, Krastel K, Ying C, et al: Myogenic determination occurs independently in somites and limb buds, *Dev Biol* 206:219, 1999.

Kablar B, Tajbakhsh S, Rudnick MA: Transdifferentiation of esophageal smooth muscle is myogenic bHLH factor-dependent, *Development* 127:1627, 2000.

Kalcheim C, Ben-Yair R: Cell rearrangements during development of the somite and its derivatives, *Curr Opin Genet Dev* 15:371, 2005.

Martin J, Afouda BA, Hoppler S: Wnt/beta-catenin signaling regulates cardiomyogenesis via GATA transcription factors, *J Anat* 216:92, 2010.

Mathew SJ, Hansen JM, Merrell AJ, et al: Connective tissue fibroblasts and Tcf4 regulate myogenesis, *Development* 138:371, 2011.

Maves L, Tyler A, Moens CB, et al: Pbx acts with Hand 2 in early myocardial differentiation, *Dev Biol* 333:409, 2009.

Messina G, Biressi S, Monteverde S, et al: Nfix regulates fetal-specific transcription in developing skeletal muscle, *Cell* 140:554, 2010.

Moore KL, Dalley AF, Agur AMR: *Clinically oriented anatomy*, ed 7, Baltimore, 2014, Lippincott Williams & Wilkins.

Noden DM: Vertebrate craniofacial development—the relation between ontogenetic process and morphological outcome, *Brain Behav Evol* 38:190, 1991.

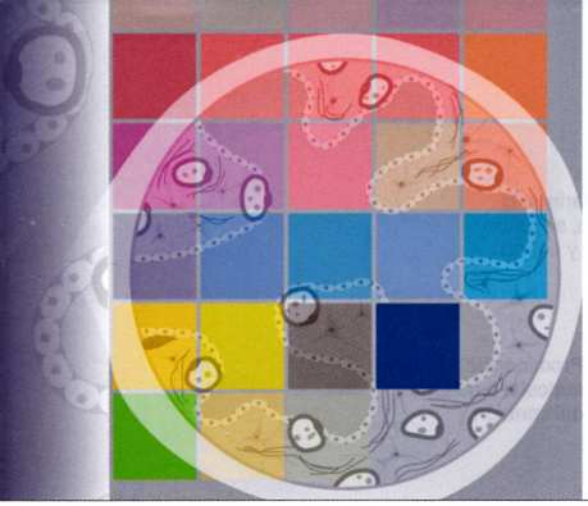

CAPÍTULO

16

Desarrollo de los miembros

Fases iniciales del desarrollo de los miembros 363
Fases finales del desarrollo de los miembros 367
Inervación cutánea de los miembros 367
Vascularización de los miembros 371
Malformaciones congénitas de los miembros 372
Resumen del desarrollo de los miembros 377
Problemas con orientación clínica 377

FASES INICIALES DEL DESARROLLO DE LOS MIEMBROS

15

Los miembros superiores del embrión aparecen a los 26 días de la gestación. Las yemas de los miembros empiezan a visualizarse cerca del final de la cuarta semana con la activación de un grupo de células mesenquimales del mesodermo lateral somático (fig. 16-1*A*). Los genes HOX regulan el establecimiento de patrones en la formación de los miembros. Los **esbozos de los miembros** se forman profundos a una banda gruesa de ectodermo, la **cresta ectodérmica apical** (**CEA;** fig. 16-2*A*). Inicialmente, los esbozos de los miembros aparecen en forma de pequeños abultamientos en la pared ventrolateral del cuerpo (v. fig. 16-1). Los esbozos de los miembros superiores son visibles el día 24 y los de los miembros inferiores aparecen 1-2 días después. Cada uno de los esbozos de los miembros está formado por una zona central mesenquimatosa de mesodermo cubierta por una capa de ectodermo.

Los esbozos de los miembros se alargan gracias a la proliferación del mesénquima. Los esbozos de los miembros superiores aparecen en una posición desproporcionadamente baja en el tronco del embrión debido al desarrollo temprano de la mitad craneal del embrión (v. fig. 16-1). Las fases iniciales en el desarrollo de los miembros son similares para los miembros superiores y los inferiores (v. figs. 16-1*B* y 16-4). Más adelante surgen diferencias por las distintas formas y funciones de las manos y los pies.

Los **esbozos de los miembros superiores** se desarrollan frente a los segmentos cervicales caudales mientras que los **esbozos de los miembros inferiores** lo hacen frente a los segmentos lumbares y sacros superiores. En el vértice de cada uno de los esbozos de los miembros, el ectodermo aumenta de grosor y forma la cresta ectodérmica apical. Esta cresta es una estructura epitelial especializada con múltiples capas (v. fig. 16-2) que está inducida por el factor paracrino, factor de crecimiento fibroblástico 10 (FGF10), procedente del mesénquima subyacente. Para su formación es necesaria la señal de la proteína morfogenética ósea (BMP).

La CEA produce FGF8, que ejerce un efecto inductivo sobre el mesénquima de los miembros y se inicia así su crecimiento y desarrollo en el eje proximodistal. El ácido retinoico estimula la formación de los esbozos de los miembros al inhibir la señal del FGF. Las células mesenquimales se agrupan en el

© 2016. Elsevier España, S.L.U. Reservados todos los derechos

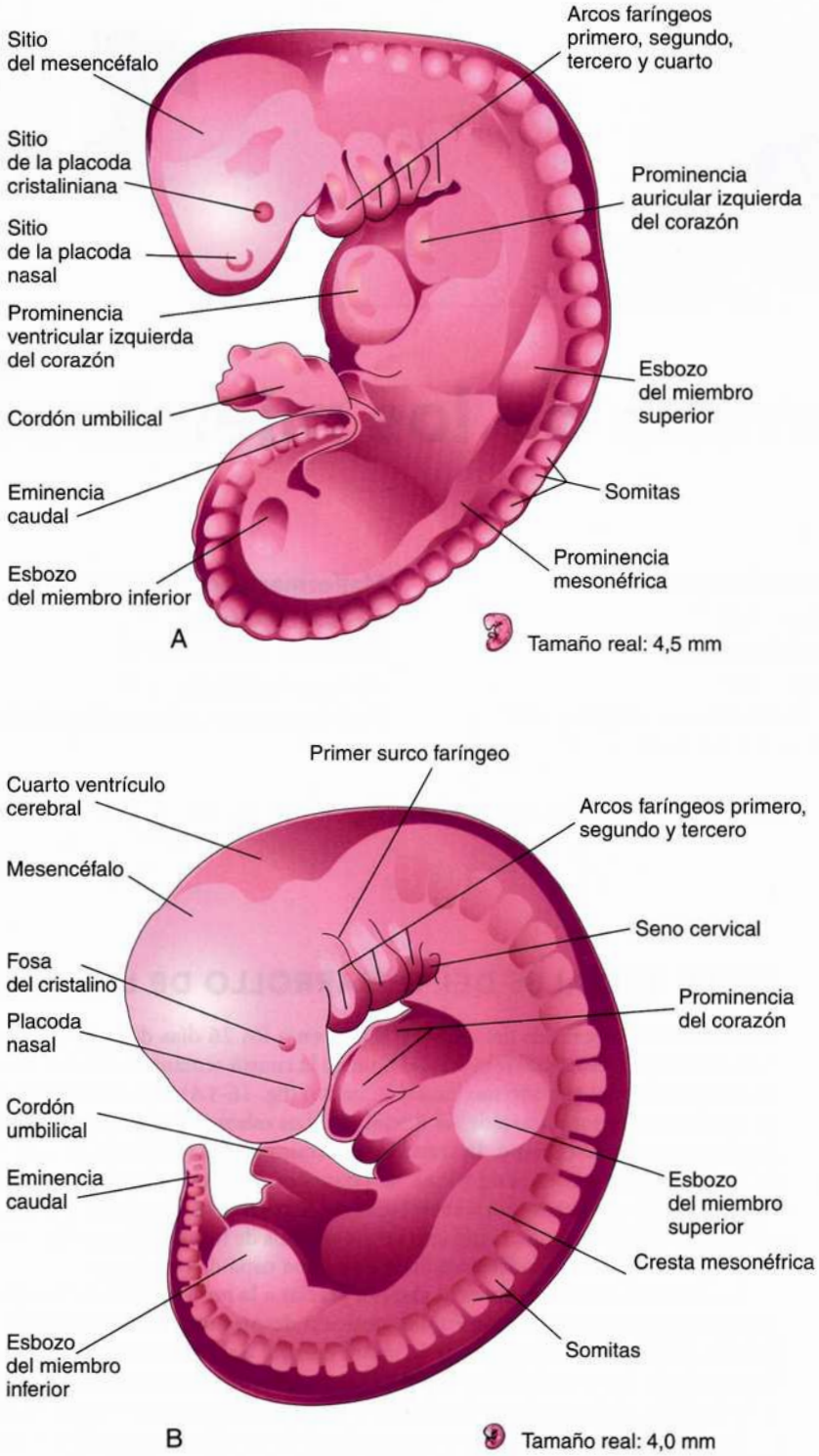

FIGURA 16-1 Ilustraciones correspondientes a embriones humanos en los que se puede observar el desarrollo de los miembros. **A,** Visión lateral de un embrión de, aproximadamente, 28 días. El esbozo del miembro superior aparece en forma de un abultamiento en la pared corporal ventrolateral. El esbozo del miembro inferior es más pequeño que el del miembro superior. **B,** Visión lateral de un embrión de, aproximadamente, 32 días. Los esbozos de los miembros superiores tienen forma de raqueta y los de los miembros inferiores, forma de aleta. (*Modificada de Nishimura H, Semba R, Tanimura T, Tanaka O:* Prenatal development of the human with special reference to craniofacial structures: an atlas. *Washington, DC, National Institutes of Health, 1977.*)

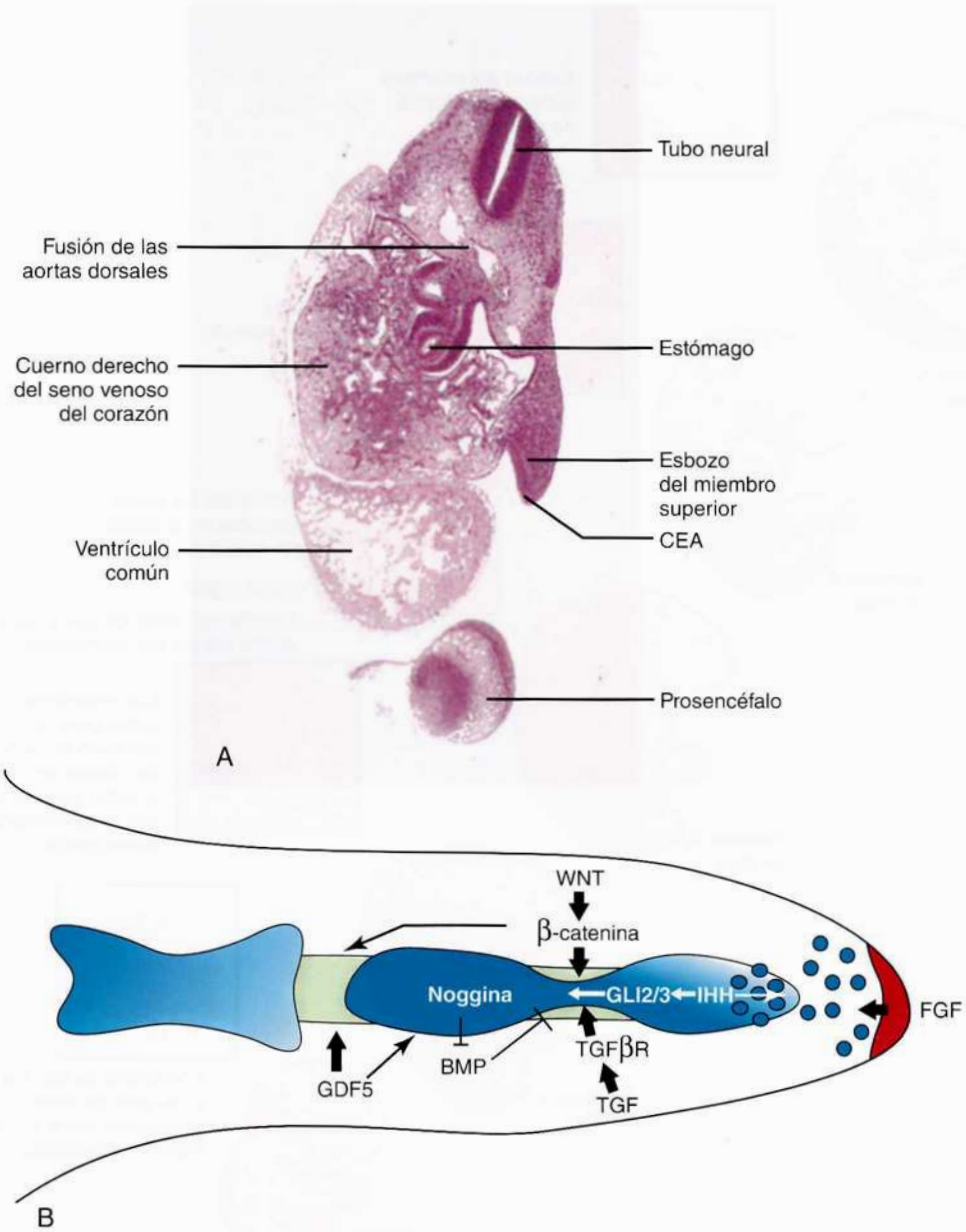

FIGURA 16-2 A, Corte oblicuo de un embrión de, aproximadamente, 28 días. Se puede observar el esbozo del miembro superior con forma de raqueta, por fuera del corazón embrionario, y la cresta ectodérmica apical (CEA). **B,** Vías de señalización reguladoras del alargamiento y la segmentación de los rayos digitales. En la CEA, la señal del factor de crecimiento fibroblástico FGF *(en rojo)* mantiene una pequeña población de células mesenquimales indiferenciadas bajo la cresta, que se incorporan activamente en la condensación digital *(en azul)*. En las zonas de las futuras articulaciones, en la interzona, las células condrogénicas recién diferenciadas presentan un proceso de desdiferenciación bajo la regulación de múltiples vías señalizadoras. Las proteínas WNT inducen la desdiferenciación de los condrocitos a través de la vía canónica de señalización WNT. Las señales Indian hedgehog *(IHH)* actúan sobre la región de la interzona a través de la expresión localizada de GLI2/GLI3. Los factores de crecimiento transformadores (TGF) actúan sobre las células de la interzona a través del receptor de tipo II. El factor 5 de diferenciación del crecimiento (GDF5) regula la progresión de la génesis de las articulaciones y el esqueleto de los elementos correspondientes a los dedos. BMP, proteína morfogenética ósea; TGFβR, receptor del factor de crecimiento transformador β. (**A,** *Tomada de Moore KL, Persaud TVN, Shiota K: Color atlas of clinical embryology, 2.ª ed. Philadelphia, WB Saunders, 2000.* **B,** *Tomada de Hu J, He L: Patterning mechanisms controlling digit development,* J Genetics Genomics *2008;35:517-524.*)

borde posterior del esbozo de los miembros y forman la **zona de actividad polarizadora,** un importante centro de señalización en el desarrollo los miembros. Los FGF procedentes de la CEA activan la zona de actividad polarizadora, lo que genera la expresión de los genes *sonic hedgehog (SHH)*.

Las secreciones de SHH *(morfógenos) controlan el patrón normal de los miembros a lo largo del eje anteroposterior. La expresión de* WNT7A *por parte del ectodermo dorsal del esbozo del miembro localizado por fuera de la CEA y del* homeobox *engrailed-1* (EN1) *por parte de la zona ventral está implicada en la especificación del eje dorsoventral. La CEA en sí misma se mantiene a través de señales inductivas de* SHH *y* WNT7. *Se ha propuesto que la epiprofina, un factor de transcripción de tipo «dedo de zinc», regula la señalización* WNT *en el esbozo del miembro (v. fig. 16-2B).*

© Elsevier. Fotocopiar sin autorización es un delito.

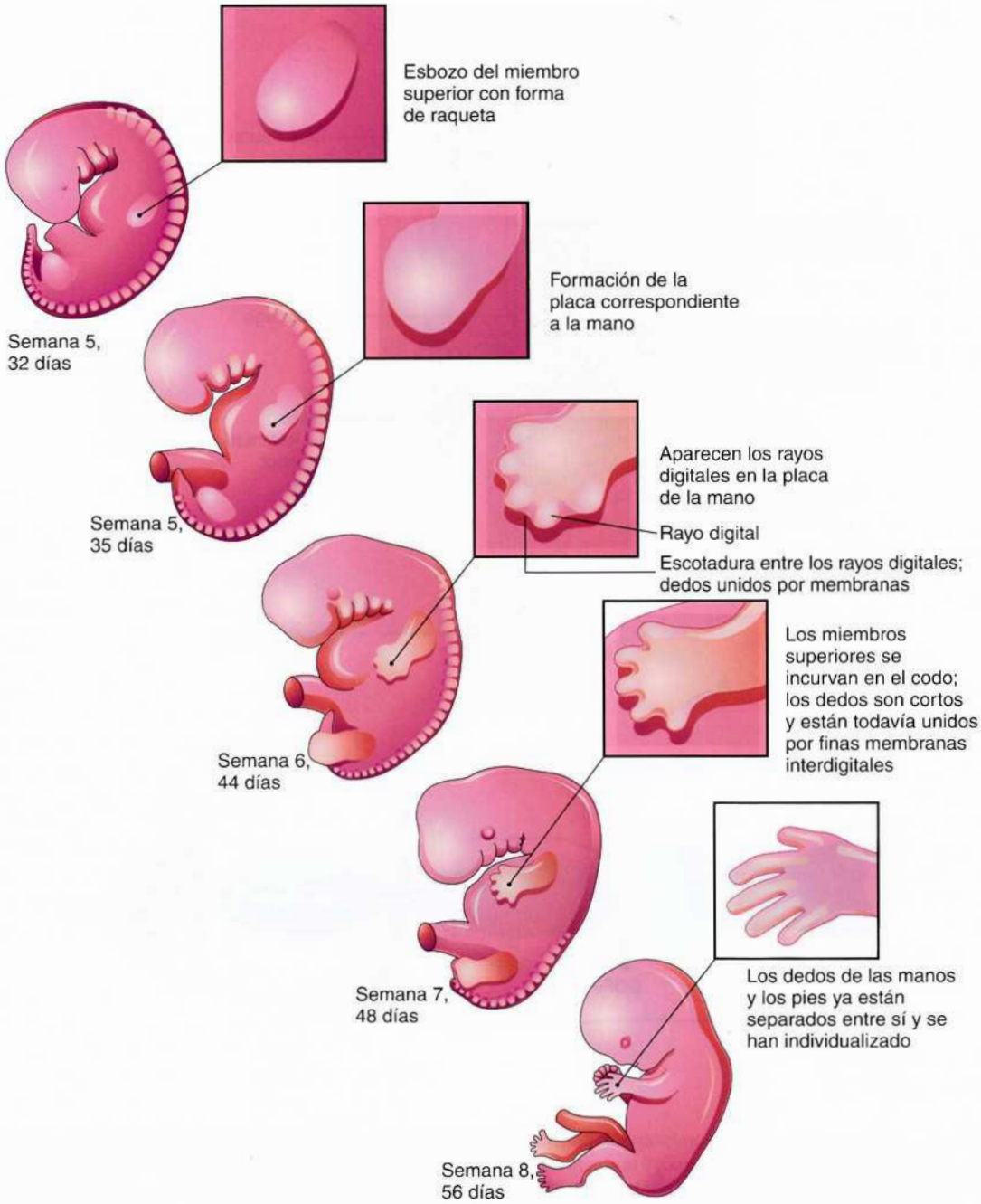

FIGURA 16-3 Ilustraciones del desarrollo de los miembros (32-56 días). Los miembros superiores se desarrollan antes que los inferiores.

El mesénquima adyacente a la CEA está formado por células indiferenciadas que proliferan con rapidez, mientras que las células mesenquimales proximales a la CEA se diferencian hacia la formación de vasos sanguíneos y de modelos de huesos cartilaginosos. Los extremos distales de los esbozos de los miembros se aplanan y se convierten en *las placas de la mano y del pie* (figs. 16-3 y fig. 16-4*B* y *H*). En varios estudios se ha demostrado que el ácido retinoico endógeno también está implicado en el desarrollo de los miembros y en la formación de patrones.

Hacia el final de la sexta semana, el tejido mesenquimal de las **placas de las manos** ha experimentado condensación y se forman los **rayos digitales** (v. figs. 16-3 y 16-4C). Estas condensaciones mesenquimales definen el patrón de los dedos en las placas de las manos. A lo largo de la séptima semana aparecen condensaciones similares del mesénquima que originan la formación de los rayos digitales y los dedos en las placas de los pies (fig. 16-4*I*).

En la punta de cada rayo digital, una parte de la CEA induce el desarrollo del mesénquima hacia la formación de los **primordios mesenquimales de los huesos** (falanges) de los dedos (v. fig. 16-6*C* y *D*). Los intervalos entre los rayos digitales están ocupados por mesénquima laxo. Al poco tiempo, las regiones intermedias de mesénquima se fragmentan y se forman *escotaduras entre los rayos digitales* (fig. 16-5; v. fig. 16-3 y 16-4*D* y *F*). A medida que avanza la fragmentación tisular, se separan los dedos (de las manos y los pies); este proceso finaliza hacia el final de la octava semana (figs. 16-6; v. también fig. 16-4*E*, *F*, *K* y *L*).

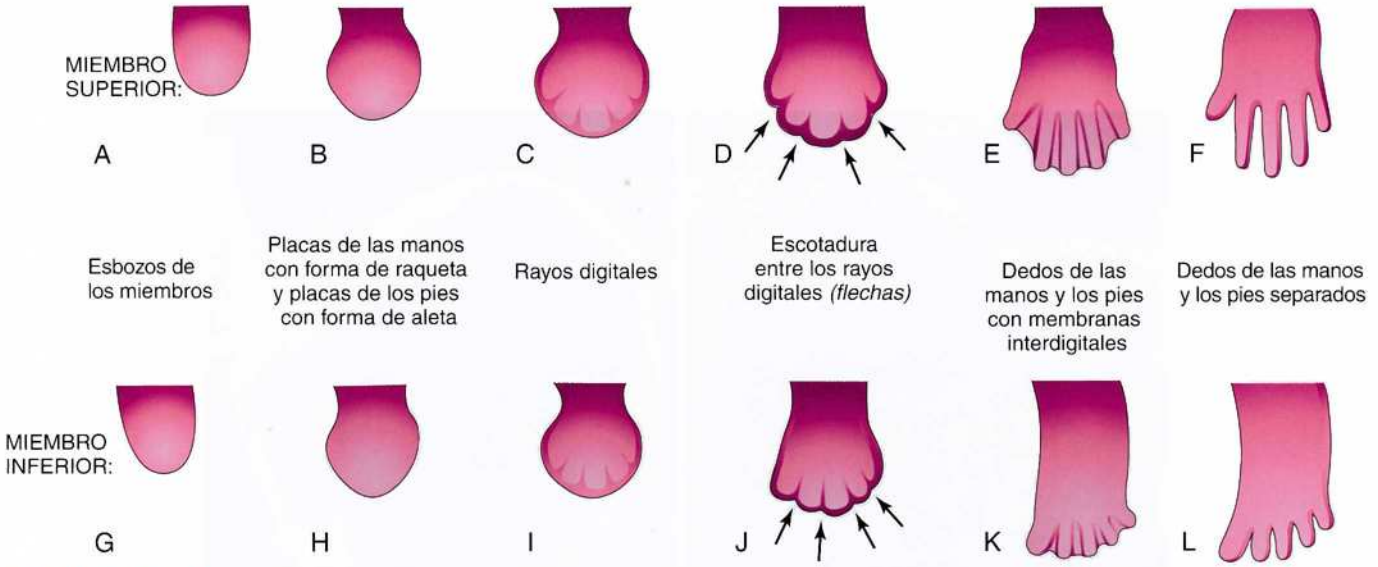

FIGURA 16-4 Ilustraciones del desarrollo de los miembros entre la cuarta y la octava semanas. Manos: **A**, A los 27 días. **B**, A los 32 días. **C**, A los 41 días. **D**, A los 46 días. **E**, A los 50 días. **F**, A los 52 días. Pies: **G**, A los 28 días. **H**, A los 36 días. **I**, A los 46 días. **J**, A los 49 días. **K**, A los 52 días. **L**, A los 56 días. Las primeras fases son similares, salvo por el hecho de que el desarrollo de las manos precede al de los pies en 1-2 días. Las *flechas* en **D** y **J** indican el proceso de desestructuración tisular (apoptosis) que permite la separación de los dedos de las manos y de los pies entre sí.

Resultados obtenidos en *estudios moleculares* indican que en las fases más tempranas de la creación del patrón de los miembros y de la formación de los dedos participa la expresión del gen *patched 1 (PTCH1)*, que es esencial para la regulación corriente abajo de la vía de señalización *SHH*. Un proceso de **muerte celular programada** *(apoptosis)* es responsable de la fragmentación tisular en las regiones interdigitales. Parece que el antagonismo entre el ácido retinoico y el factor de crecimiento transformador β (TGF-β) controla la apoptosis interdigital. El bloqueo de estos acontecimientos celulares y moleculares podría explicar los cuadros de **sindactilia** o de membranas interdigitales en las manos y en los pies (v. fig. 16-14*C y D*).

FASES FINALES DEL DESARROLLO DE LOS MIEMBROS

15

A medida que los miembros experimentan un aumento de su longitud, se forman los modelos mesenquimatosos de los huesos a partir de agregados celulares (v. fig. 16-7*B*). Los **centros de condrificación** aparecen en la quinta semana. Hacia el final de la sexta semana, todo el esqueleto de los miembros es cartilaginoso (fig. 16-7; v. cap. 14, fig. 14-13*D y E*). La **osteogénesis de los huesos largos** comienza durante la séptima semana a partir de los centros de osificación primarios existentes en la parte media de los modelos cartilaginosos de los huesos largos. Los **centros de osificación** ya están presentes en todos los huesos largos hacia la semana 12 (v. cap. 14, fig. 14-14*A*).

A partir de las regiones de los **dermatomiotomos** de los somitas se produce la migración de células precursoras miogénicas hacia los esbozos de los miembros y, más adelante, dichas células se diferencian en la formación de **mioblastos,** es decir, las células precursoras de las células musculares. *El receptor tirosina cinasa c-Met (codificado por el gen* MET*) desempeña una función esencial en la regulación de este proceso.* A medida que se forman los huesos largos, los mioblastos se agregan y forman una masa muscular grande en cada esbozo de los miembros (v. cap. 15, fig. 15-1). En general, esta masa muscular se separa en los componentes dorsal (extensor) y ventral (flexor). El mesénquima existente en el esbozo de los miembros también es el origen de los ligamentos y los vasos sanguíneos.

Al principio de la séptima semana, los miembros se extienden en dirección ventral. Originalmente, la parte flexora de los miembros presenta una localización ventral mientras que la parte extensora se sitúa dorsalmente al tiempo que los bordes preaxial y postaxial tienen una localización craneal y caudal, respectivamente (v. fig. 16-10*A* y *D*). Los miembros superior e inferior en desarrollo rotan en direcciones opuestas y con grados distintos (figs. 16-8 y 16-9):

- Los *miembros superiores rotan lateralmente* 90° a través de sus ejes longitudinales; así, los futuros codos apuntan hacia atrás y los músculos extensores quedan localizados en las partes lateral y posterior de los miembros.
- Los *miembros inferiores rotan medialmente* casi 90°; así, las futuras rodillas presentan una dirección ventral y los músculos extensores se sitúan en la parte anterior de los miembros inferiores.

Desde el punto de vista del desarrollo, el radio y la tibia son huesos homólogos, así como el cúbito y el peroné; por su parte, el pulgar y el dedo gordo del pie son dedos también homólogos. Las **articulaciones sinoviales** aparecen al comienzo del período fetal (novena semana), lo cual coincide con la diferenciación funcional de los músculos de los miembros y con su inervación.

Inervación cutánea de los miembros

15

Hay una relación estrecha entre el crecimiento y la rotación de los miembros, por un lado, y la inervación segmentaria cutánea de los propios miembros, por el otro. Los **axones motores** procedentes de la médula espinal se introducen en los esbozos de los miembros durante la quinta semana y crecen hacia las masas musculares dorsal y ventral. Los **axones sensitivos** alcanzan los esbozos de los miembros después de que lo hagan los axones motores y los utilizan como guía. Las células de la cresta neural, que son las precursoras

© Elsevier. Fotocopiar sin autorización es un delito.

FIGURA 16-5 Imágenes de microscopia electrónica de barrido que muestran visiones dorsal (**A**) y plantar (**B**) del pie derecho de un embrión de, aproximadamente, 48 días. Acaban de aparecer los esbozos de los dedos de los pies (*puntas de flecha* en **A**) y el cojinete del talón, así como la elevación táctil de los metatarsianos (*asteriscos* en **B**). Visiones dorsal (**C**) y distal (**D**) del pie derecho de embriones de, aproximadamente, 55 días. Las puntas de los dedos están separadas y se ha iniciado la degeneración de las membranas interdigitales. Se puede observar la flexión dorsal del metatarso y los dedos (**C**), así como el cojinete engrosado del talón (**D**). (*Tomada de Hinrichsen KV, Jacob HJ, Jacob M y cols.: Principles of ontogenesis of leg and foot in man.* Ann Anat *1994;176:121.*)

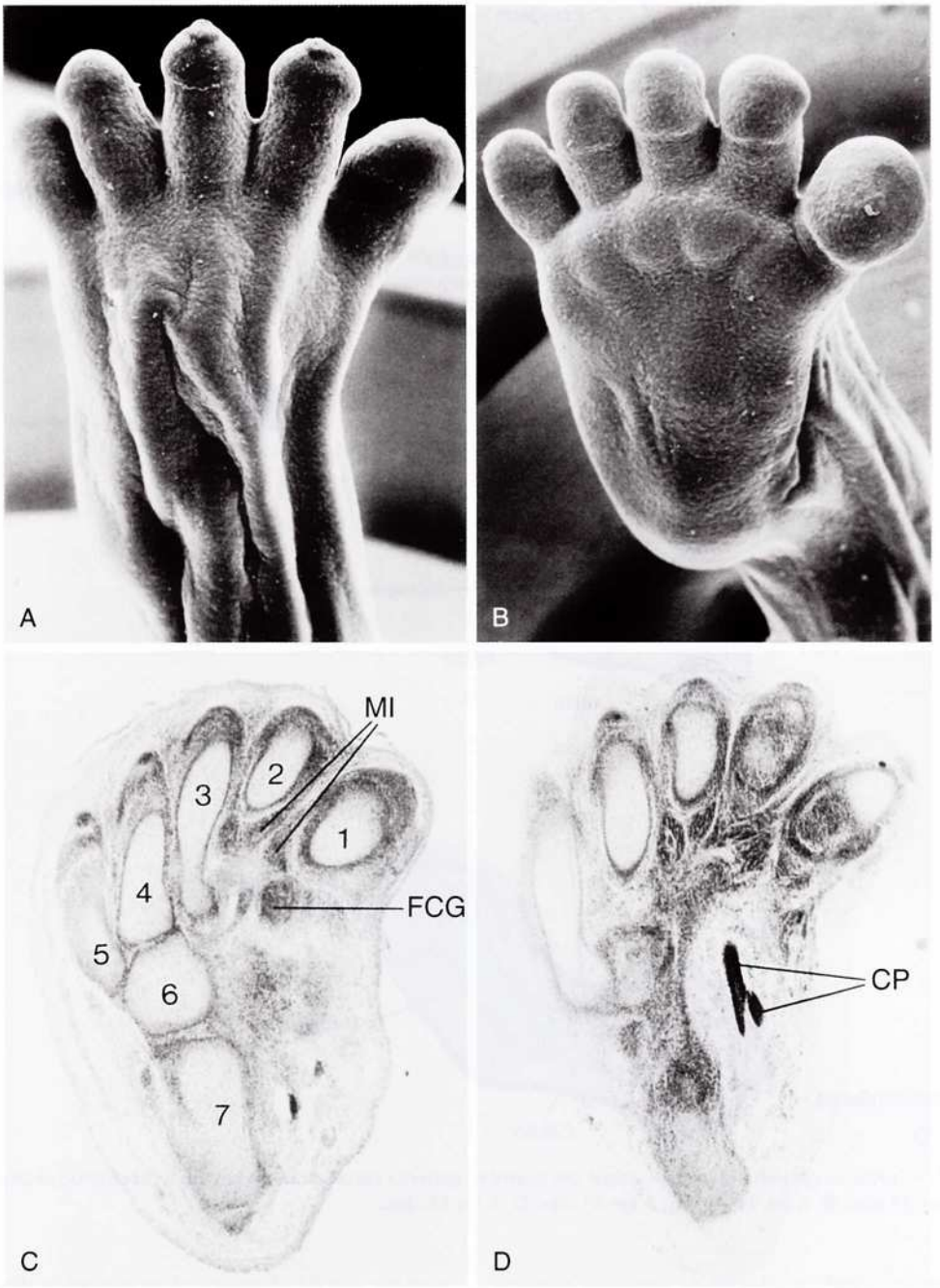

FIGURA 16-6 A y B, Imágenes de microscopia electrónica de barrido. A, Visión dorsal del pie izquierdo de un embrión de 8 semanas. B, Visión plantar del pie derecho del mismo embrión. A pesar de que el pie está en supinación, se puede observar la flexión dorsal. C y D, Cortes de tejido incluido en parafina correspondientes al tarso y el metatarso de un feto joven, teñidos con hematoxilina y eosina: 1-5, cartílagos metatarsianos; 6, cartílago cubital; 7, calcáneo. Se observa claramente la separación de los músculos interóseos *(MI)* y de los músculos flexores cortos del dedo gordo *(FCG)*. En D se muestra el cruzamiento plantar *(CP)* de los tendones de los flexores largos de los dedos y del dedo gordo. (*Tomada de Hinrichsen KV, Jacob HJ, Jacob M y cols.: Principles of ontogenesis of leg and foot in man.* Ann Anat. *1994;176:121.*)

© Elsevier. Fotocopiar sin autorización es un delito.

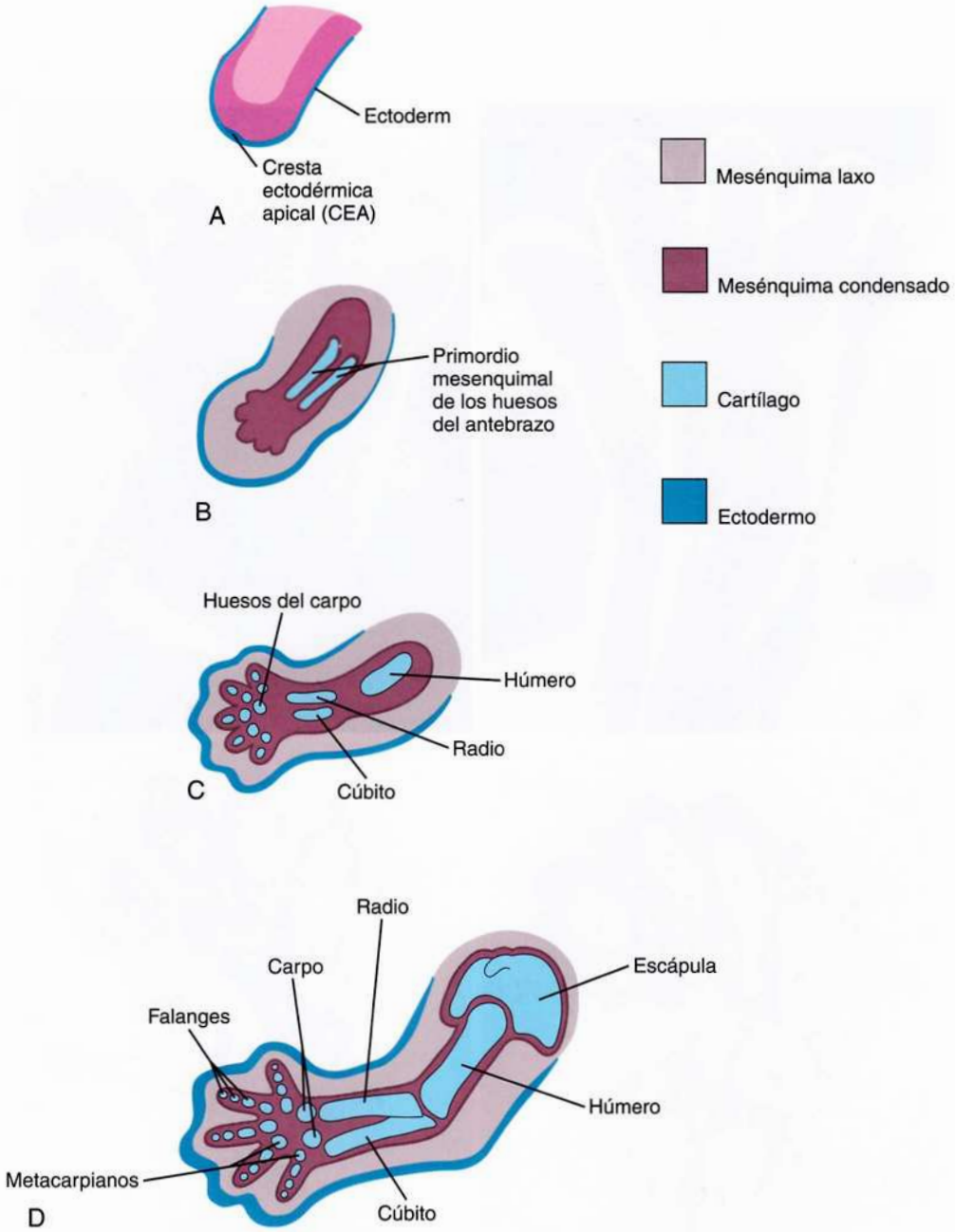

FIGURA 16-7 Cortes longitudinales esquemáticos del miembro superior de un embrión humano, mostrando el desarrollo de los huesos cartilaginosos. **A,** A los 28 días. **B,** A los 44 días. **C,** A los 48 días. **D,** A los 56 días.

de las células de Schwann, rodean a las fibras nerviosas motoras y sensitivas en los miembros, y forman el **neurolema** (vaina de Schwann) y las **vainas de mielina** (v. cap. 17, fig. 17-11).

Durante la quinta semana, los nervios periféricos crecen desde los **plexos nerviosos de los miembros** (braquial y lumbosacro) en desarrollo hacia el mesénquima de los miembros (fig. 16-10*B* y *E*). Los **nervios raquídeos** se distribuyen en bandas segmentarias y producen la inervación de las superficies dorsal y ventral de los miembros. Un **dermatoma** es la zona de piel inervada por un único nervio raquídeo y por su ganglio raquídeo. Sin embargo, las áreas nerviosas cutáneas y las áreas correspondientes a los dermatomas muestran un solapamiento considerable.

A medida que los miembros aumentan en longitud, la distribución cutánea de los nervios raquídeos se mueve en ellos, de manera que no alcanzan ya su superficie distal. No obstante, a pesar de que el patrón dermatomérico original cambia durante el crecimiento de los miembros, en el adulto todavía es posible reconocer una secuencia de distribución ordenada (v. fig. 16-10*C* y *F*). En el miembro superior se puede observar que las áreas inervadas por las raíces C5 y C6 se solapan con las áreas inervadas por las raíces T2, T1 y C8, aunque dicho solapamiento es mínimo en la línea axial ventral.

El **área nerviosa cutánea** es la zona de piel inervada por un nervio periférico. Cuando se secciona la raíz dorsal que inerva dicha zona, los patrones dermatoméricos indican que se puede producir un déficit leve en la zona afectada. Sin embargo, a consecuencia del solapamiento de los territorios correspondientes a los dermatomas, una zona concreta de la piel no está inervada

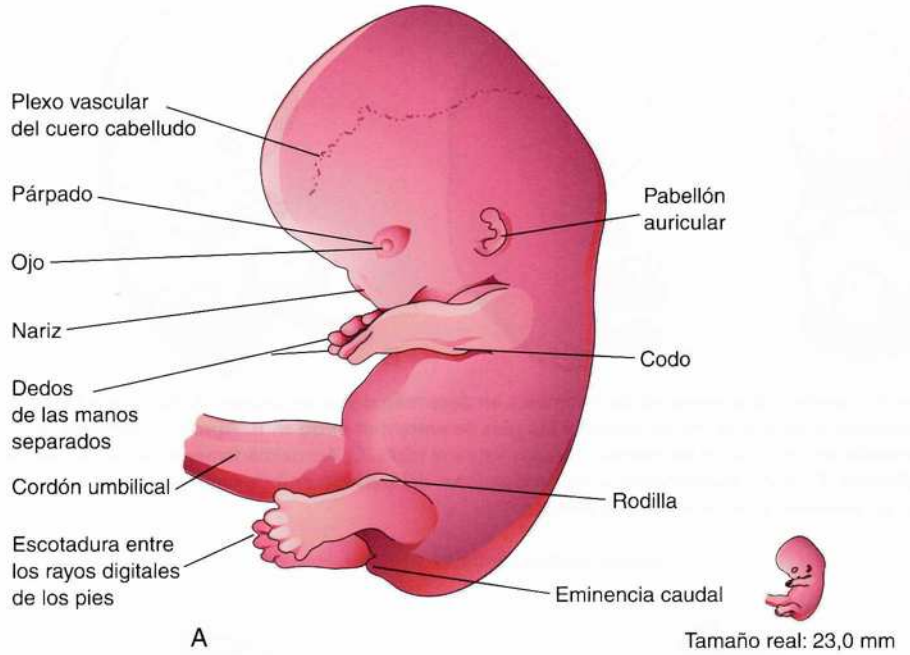

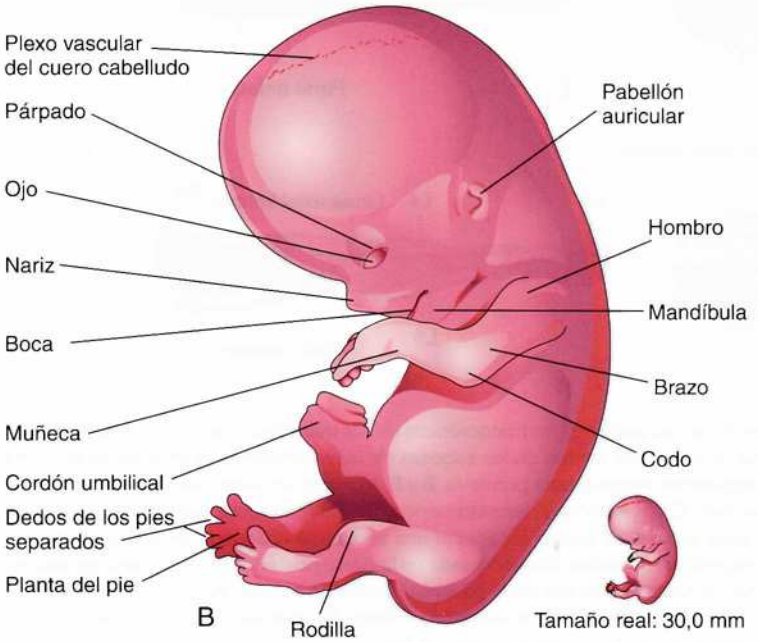

FIGURA 16-8 Ilustraciones correspondientes a visiones laterales de embriones. **A**, Aproximadamente, a los 52 días. Los dedos de las manos están separados y los dedos de los pies están empezando a separarse. Se puede observar que los pies tienen forma de abanico. **B**, Aproximadamente a los 56 días. Se aprecian todas las regiones de los miembros y ya están separados los dedos de las manos y los pies. (*Modificada de Nishimura H, Semba R, Tanimura T, Tanaka O:* Prenatal development of the human with special reference to craniofacial structures: an atlas. *Washington, DC, National Institutes of Health, 1977.*)

exclusivamente por un único nervio segmentario. Los dermatomas de los miembros pueden seguirse progresivamente en dirección descendente por la parte lateral de los miembros superiores, y después hasta su parte medial. En los miembros inferiores hay una distribución similar de los dermatomas, que se pueden seguir hasta la parte ventral y, más tarde, hasta la parte dorsal. A medida que descienden los miembros, arrastran consigo sus nervios; ésta es la explicación del trayecto oblicuo de los nervios que se originan a partir de los plexos braquial y lumbosacro.

Vascularización de los miembros

Los esbozos de los miembros están irrigados por ramas de las **arterias intersegmentarias** (fig. 16-11*A*), que se originan a partir de la **aorta dorsal** y forman una red capilar fina en todo el mesénquima. El patrón vascular primitivo está formado por una **arteria axial primaria** y sus ramas (fig. 16-11*B* y *C*), que drenan en un seno marginal periférico. La sangre del **seno marginal** drena en una vena periférica. Los patrones vasculares cambian a medida que se desarrollan los miembros, principalmente debido al proceso de **angiogénesis.** Los nuevos vasos coalescen con otras ramas y esto da lugar a la formación de vasos nuevos.

La arteria axial primaria se convierte en la **arteria humeral** en el brazo y en la arteria interósea común en el antebrazo (v. fig. 16-11*B*), con ramas interóseas anterior y posterior. Las arterias cubital y radial son ramas terminales de la arteria humeral. A medida que se forman los dedos de las manos, el seno marginal degenera y se desarrolla el patrón venoso final representado por las venas basílica y cefálica junto con sus ramas tributarias. En el miembro inferior, la arteria axial primaria se convierte en la

© Elsevier. Fotocopiar sin autorización es un delito.

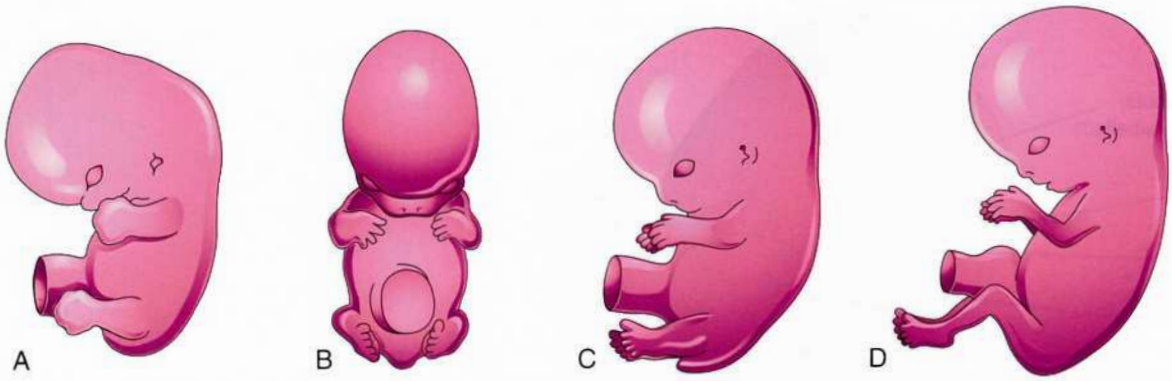

FIGURA 16-9 Ilustraciones que muestran los cambios de posición de los miembros en desarrollo de los embriones. A, Aproximadamente, a los 48 días; los miembros se extienden ventralmente y las placas de las manos y los pies se enfrentan entre sí, B, Aproximadamente, a los 51 días; se ilustran los miembros superiores incurvados en los codos y las manos curvadas sobre el tórax. C, Aproximadamente, a los 54 días, se muestran las plantas de los pies mirando medialmente. D, Aproximadamente, a los 56 días (final del período embrionario); se puede observar que en este momento los codos están dirigidos caudalmente y las rodillas cranealmente.

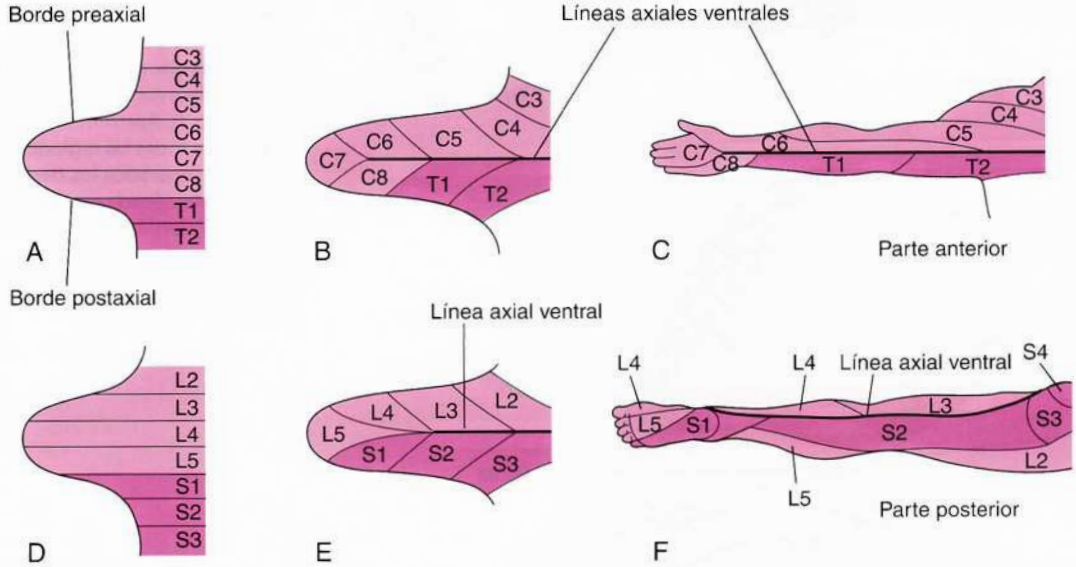

FIGURA 16-10 Ilustraciones correspondientes al desarrollo de los patrones dermatoméricos de los miembros. Las líneas axiales indican las zonas en las que hay un solapamiento de la inervación sensitiva. A y D, Parte ventral de los esbozos de los miembros al comienzo de la quinta semana. En esta fase, los patrones dermatoméricos muestran la disposición segmentaria primitiva. B y E, Visiones similares avanzada la quinta semana, con evidencia de la disposición modificada de los dermatomas. C y F, Patrones dermatoméricos en los miembros superiores e inferiores del adulto. El patrón dermatomérico primitivo ha desaparecido, pero todavía se puede reconocer una secuencia ordenada de los dermatomas. F, Se puede observar que la mayor parte de la superficie ventral original del miembro inferior queda en la parte posterior del miembro del adulto. Esto se debe a la rotación medial del miembro inferior que se produce hacia el final del período embrionario. En el miembro superior (C), la línea axial ventral se extiende a lo largo de la superficie anterior del brazo y el antebrazo. En el miembro inferior (F), la línea axial ventral se extiende a lo largo del lado medial del muslo y la rodilla, hasta la parte posteromedial de la pierna y hasta el talón.

arteria femoral profunda y en las **arterias tibiales** anterior y posterior en la pierna.

MALFORMACIONES CONGÉNITAS DE LOS MIEMBROS

Los defectos congénitos de grado menor son relativamente frecuentes y en la mayoría de los casos es posible su corrección quirúrgica. A pesar de que estas anomalías habitualmente no tienen consecuencias médicas importantes, pueden indicar la existencia de defectos más severos que pueden formar parte de un patrón reconocible de malformaciones congénitas.

El período crítico del desarrollo de los miembros va desde el día 24 hasta el día 36 desde la fecundación. Esta afirmación se basa en estudios clínicos efectuados en recién nacidos expuestos intraútero al medicamento **talidomida,** un potente **teratógeno** humano, durante el período embrionario. La exposición a este teratógeno antes del día 36 puede provocar defectos graves en los miembros, como **amelia** (ausencia de los miembros) (fig. 16-12*A*). En consecuencia, un teratógeno puede causar amelia o **meromelia** (ausencia parcial de los miembros) cuando se consume antes del final del período crítico del desarrollo de los miembros. Entre los años 1957 y 1962 se produjeron numerosos casos de anomalías graves de los miembros a causa del *consumo materno de talidomida.* La comercialización de este medicamento hipnótico, de uso generalizado por sus efectos sedantes y propiedades antieméticas, se interrumpió en diciembre de 1961. Desde ese momento, los casos graves de defectos similares en los miembros han pasado a ser excepcionales. Dado que hoy día la talidomida se utiliza en el tratamiento de la lepra y de otras enfermedades, es necesario insistir en que ***está absolutamente contraindicada en las mujeres en edad fértil.***

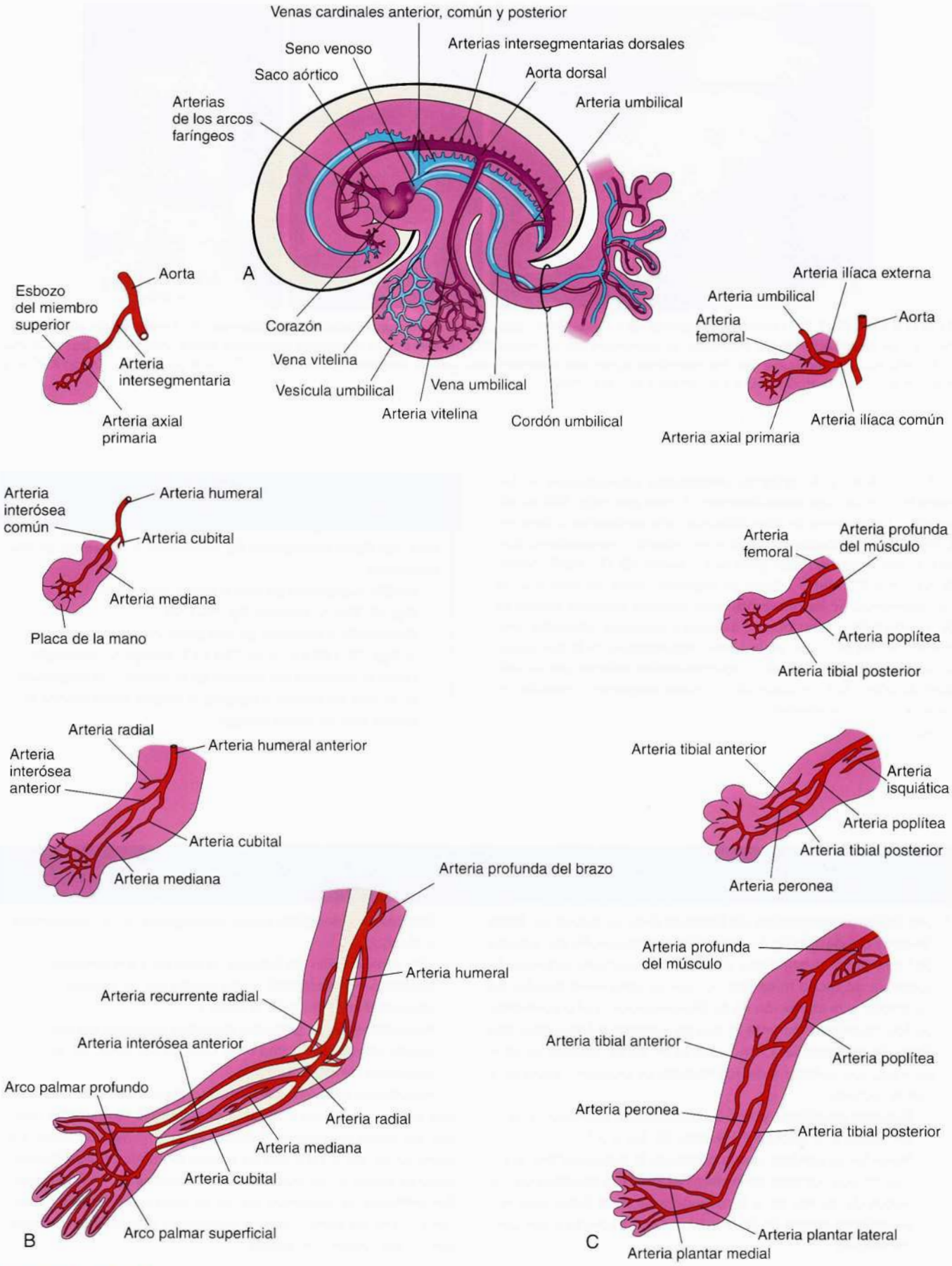

FIGURA 16-11 Desarrollo de las arterias de los miembros. A, Esquema correspondiente al sistema cardiovascular primitivo en un embrión de, aproximadamente, 26 días. B, Desarrollo de las arterias del miembro superior. C, Desarrollo de las arterias del miembro inferior.

© Elsevier. Fotocopiar sin autorización es un delito.

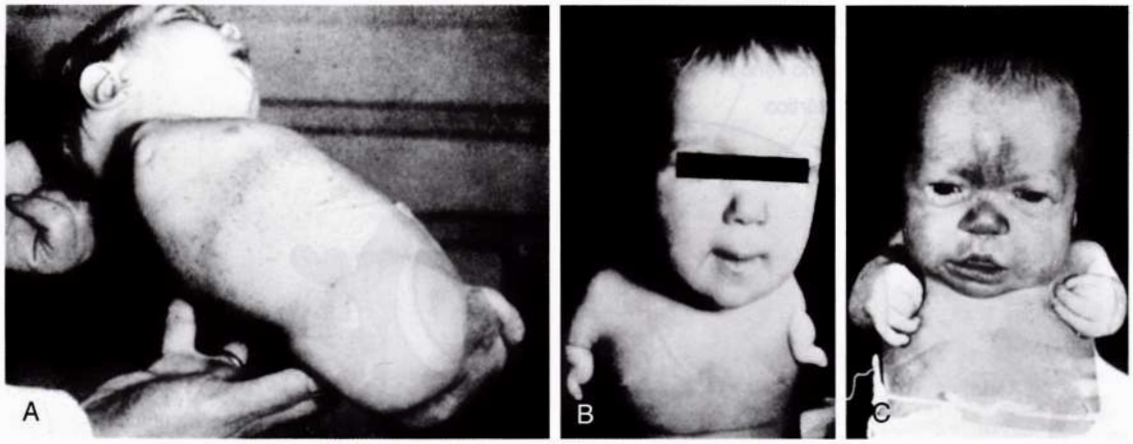

FIGURA 16-12 Defectos congénitos de los miembros causados por el consumo materno de talidomida. **A**, Amelia cuádruple: ausencia de los miembros superiores e inferiores. **B**, Meromelia de los miembros superiores; los miembros superiores están constituidos por muñones rudimentarios. **C**, Meromelia con los miembros superiores rudimentarios unidos directamente al tronco. (*Tomada de Lenz W, Knapp K: Foetal malformation due to thalidomide.* Geriatr Med Monthly *1962;7:253.*)

La incidencia de defectos congénitos importantes en los miembros es de, aproximadamente, 1 caso por cada 500 recién nacidos. La mayoría de estos defectos cabe atribuirlos a factores genéticos. *Resultados obtenidos en estudios moleculares han implicado a mutaciones genéticas (genes* HOX, BMP, SHH, WNT7 *y* EN1, *entre otros) en algunos casos de defectos de los miembros.* Se ha observado que algunos defectos genéticos de los miembros inferiores se asocian a patrones arteriales aberrantes, un aspecto que podría tener importancia en la patogenia de dichos defectos. *Estudios experimentales indican que la talidomida altera la formación de los vasos sanguíneos iniciales en los esbozos de los miembros.*

ANOMALÍAS DE LOS MIEMBROS

Hay dos tipos principales de anomalías o defectos de los miembros:

- **Amelia** o ausencia de uno o varios miembros (fig. 16-13*A*; v. también fig. 16-12*A*).
- **Meromelia** o ausencia de una parte de un miembro (v. figs. 16-12*B y C*, y 16-13*B y C*); incluye la **hemimelia**, como la ausencia del peroné en la pierna, y la **focomelia**, en la cual las manos y los pies, o ambos están unidos al tronco casi de forma directa.

CAUSAS DE LAS ANOMALÍAS DE LOS MIEMBROS

Los defectos congénitos de los miembros se inician en fases diversas del desarrollo. La supresión del desarrollo del esbozo del miembro al principio de la cuarta semana provoca la ausencia de dicho miembro, lo que se denomina **amelia**. La detención o la alteración de la diferenciación o el crecimiento de los miembros durante la quinta semana origina diversos tipos de **meromelia**. Como ocurre en otras anomalías congénitas, los defectos de los miembros pueden deberse a varios factores:

- **Factores genéticos**, como las alteraciones cromosómicas asociadas a la trisomía 18 (v. cap. 20, fig. 20-7).
- **Mutaciones génicas**, como ocurre en la braquidactilia, un cuadro que consiste en la disminución de la longitud de los dedos de las manos, o la osteogénesis imperfecta, que es un defecto severo de los miembros con fracturas antes del nacimiento.
- **Factores ambientales**, como teratógenos (p. ej., talidomida o alcohol).
- Una combinación de factores genéticos y ambientales *(herencia multifactorial)*, como ocurre con la luxación (displasia) congénita de la cadera.
- Alteraciones vasculares con **isquemia** (disminución del aporte de sangre), como es el caso de los defectos de reducción de los miembros.

Resultados obtenidos en estudios experimentales sugieren que factores mecánicos durante el desarrollo intrauterino pueden ser causa de algunos defectos en los miembros fetales. La disminución de la cantidad de líquido amniótico ***(oligohidramnios)*** se asocia a menudo con deformaciones en los miembros. Sin embargo, la relevancia de los factores mecánicos intrauterinos sobre las deformidades posturales congénitas continúa siendo aún objeto de debate.

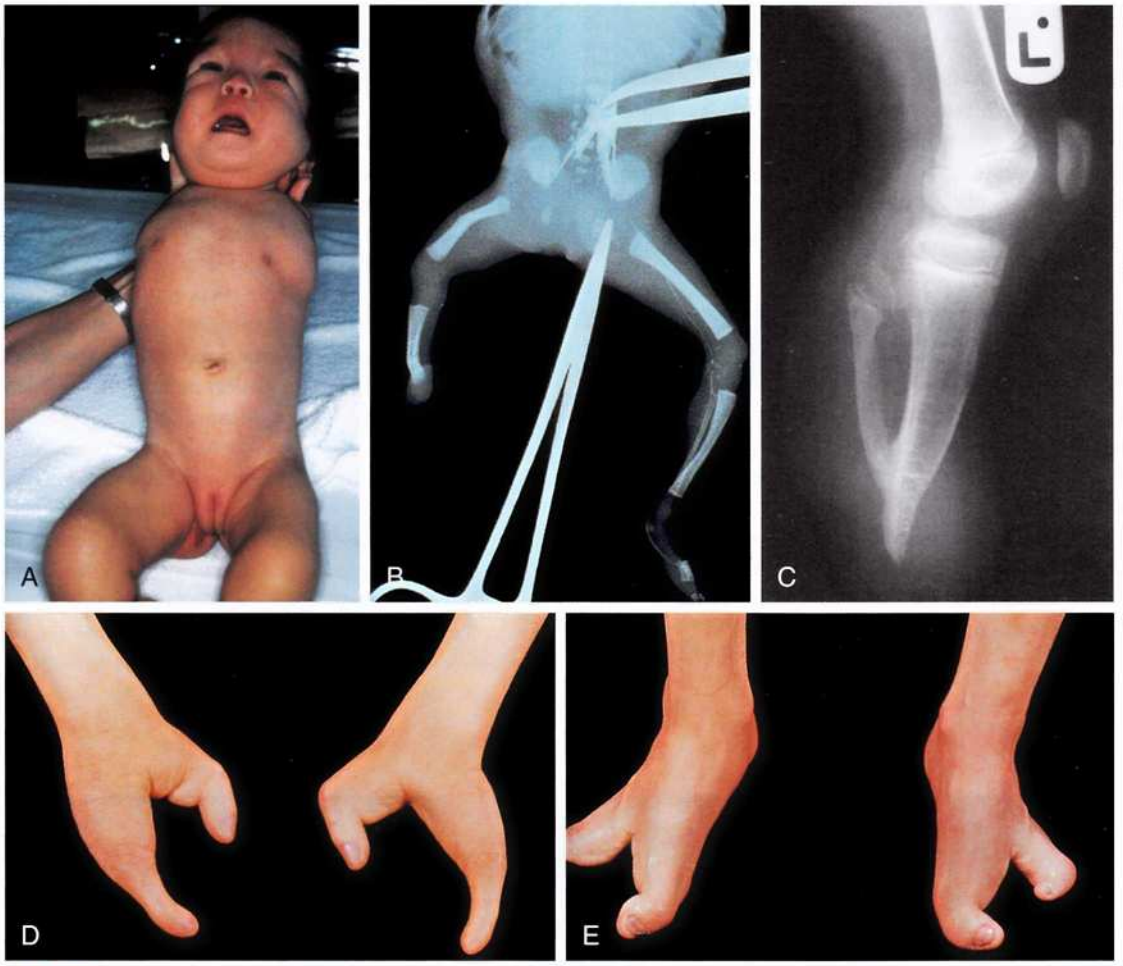

FIGURA 16-13 Varios tipos de defectos congénitos. A, Recién nacido de sexo femenino con amelia (ausencia completa de los miembros superiores). B, Radiografía de un feto de sexo femenino con ausencia del peroné derecho. También se puede observar que la pierna derecha es más corta que la izquierda y que el fémur y la tibia muestran arqueamiento e hipoplasia (desarrollo insuficiente del tejido del miembro). C, Radiografía en la que se puede observar la ausencia parcial y la fusión de los extremos inferiores de la tibia y el peroné en un niño de 5 años. D, Ausencia de los dedos centrales de las manos, como resultado de un defecto que se denomina mano bifurcada o mano hendida. E, Ausencia del segundo al cuarto dedo de los pies, con un pie bifurcado o pie hendido. *(A, Por cortesía del Dr. Y. Suzuki, Achi, Japón. B, Por cortesía del Dr. Joseph R. Siebert, Children's Hospital and Regional Medical Center, Seattle, Washington. C, Por cortesía del Dr. Prem S. Sahni, anteriormente en el Department of Radiology, Children's Hospital, Winnipeg, Manitoba, Canadá. D y E, Por cortesía del Dr. A.E. Chudley, Section of Genetics and Metabolism, Department of Pediatrics and Child Health, University of Manitoba, Winnipeg, Manitoba, Canadá.)*

MANO BIFURCADA Y PIE HENDIDO O MALFORMACIONES CON FISURA DE LA MANO Y EL PIE

En los defectos congénitos severos, como la mano bifurcada y el pie hendido, que se denominan clínicamente **malformaciones de mano o pie hendido (MMPH)**, se observa la ausencia de uno o más dedos centrales (de las manos o los pies) a consecuencia de la falta de desarrollo de uno o más rayos digitales (v. fig. 16-13*D* y *E*). La mano o el pie están divididos en dos partes enfrentadas entre sí e incurvadas hacia dentro. Es un trastorno infrecuente que se observa en 1 de cada 20.000 recién nacidos vivos.

El síndrome de la mano hendida es un trastorno de transmisión autosómica dominante con penetrancia incompleta. La malformación se origina durante la quinta o sexta semana de desarrollo, cuando se están formando las manos. El trastorno tiene una penetrancia del 70%; es decir, el 70% de las personas portadoras del gen alterado presenta esta malformación.

AUSENCIA CONGÉNITA DEL RADIO

Se da una ausencia parcial o completa del radio. La mano muestra desviación lateral y el cúbito presenta un arqueamiento con la concavidad dirigida hacia la parte lateral del antebrazo. Este defecto se debe a la falta de formación del primordio del mesénquima del radio durante la quinta semana de desarrollo. La ausencia del radio suele deberse a factores genéticos y puede asociarse a otras anomalías en el recién nacido, como trombocitopenia (un cuadro conocido como síndrome de trombocitopenia con ausencia de radio [TAR]).

© Elsevier. Fotocopiar sin autorización es un delito.

BRAQUIDACTILIA

La braquidactilia, o acortamiento de los dedos de las manos o los pies, se debe a la disminución de la longitud de las falanges. Este defecto congénito se suele transmitir de manera dominante y se asocia a menudo a talla baja (v. cap. 20, fig. 20-13).

POLIDACTILIA

La polidactilia consiste en la aparición de más de cinco dedos en las manos o los pies, es decir, en la existencia de **dedos supernumerarios** (fig. 16-14*A* y *B*). A menudo, el dedo extra se forma de manera incompleta y carece de un desarrollo muscular normal. Cuando la mano está afectada, es más frecuente que el dedo extra sea lateral o medial que central. En el pie, el dedo extra suele estar localizado en la parte lateral. La polidactilia se hereda de manera dominante.

SINDACTILIA

La sindactilia es un defecto congénito frecuente que puede afectar a las manos o los pies. La **sindactilia cutánea** (membranas interdigitales simples) es un defecto frecuente de los miembros. Es más habitual en el pie que en la mano (v. fig. 16-14*C* y *D*). La sindactilia cutánea se debe a la falta de degeneración de las membranas interdigitales entre dos o más dedos. La **apoptosis** es responsable de la degradación tisular entre los dedos. El bloqueo de acontecimientos celulares y moleculares es, posiblemente, el factor responsable de estos defectos.

La **sindactilia ósea** (fusión de los huesos o ***sinostosis***) se produce cuando no se desarrollan las escotaduras entre los rayos digitales y, en consecuencia, no se produce la separación de los dedos. La sindactilia es más frecuente entre los dedos medio y anular en las manos, y entre los dedos segundo y tercero en los pies (**sindactilia tipo I**). Se hereda mediante un mecanismo autosómico dominante simple. Se ha publicado un caso de sinpolidactilia (**sindactilia tipo II**) (sindactilia y polidactilia) debida a mutaciones del extremo amino-terminal del gen *HOXD13*, parte que no se une al ADN.

FIGURA 16-14 Tipos de defectos congénitos de los dedos. Polidactilia (más de cinco dedos en las manos o en los pies) en las manos (**A**) y en los pies (**B**). Sindactilia (membranas interdigitales o fusión de los dedos) en los dedos de las manos (**C**) y de los pies (**D**). *(Por cortesía del Dr. A.E. Chudley, Section of Genetics and Metabolism, Department of Pediatrics and Child Health, Children's Hospital and University of Manitoba, Winnipeg, Manitoba, Canadá.)*

PIE EQUINO VARO CONGÉNITO

El **pie equino varo** es un defecto congénito relativamente frecuente que se observa en alrededor de 1 de cada 1.000 recién nacidos. Es el defecto musculoesquelético más frecuente y se caracteriza por múltiples componentes que generan una posición anómala del pie que impide la carga normal del peso corporal. La planta del pie muestra un giro medial y el pie está invertido (fig. 16-15). El pie equino varo es bilateral en, aproximadamente, el 50% de los casos y es unas dos veces más frecuente en los niños que en las niñas.

A pesar de que a menudo se señala que el pie equino varo se debe a un problema de postura anómala o de limitación de los movimientos de los miembros inferiores del feto durante la fase intrauterina, las pruebas que apoyan esta hipótesis no son concluyentes. Parece que el pie equino varo está relacionado con **herencia multifactorial** (participación simultánea de factores genéticos y ambientales). En este trastorno están presentes todas las estructuras anatómicas de manera que en la mayoría de los casos se puede aplicar el tratamiento mediante escayola o vendaje compresivo. En otros casos, la deformidad es flexible y susceptible de tratamiento fisioterápico exclusivamente para resolver la deformación.

FIGURA 16-15 Recién nacido con pie equino varo bilateral. Se puede observar la hiperextensión y la incurvación de los pies. *(Por cortesía del Dr. A.E. Chudley, Section of Genetics and Metabolism, Department of Pediatrics and Child Health, Children's Hospital and University of Manitoba, Winnipeg, Manitoba, Canadá.)*

DISPLASIA CONGÉNITA DE LA CADERA

Este defecto congénito se observa en, aproximadamente, 1 de cada 1.500 recién nacidos y es más frecuente en los de sexo femenino que en los de sexo masculino. La cápsula articular muestra un grado intenso de relajación en el momento del nacimiento y hay un desarrollo insuficiente del acetábulo y de la cabeza del fémur. La luxación ocurre casi siempre después del parto. Hay dos factores etiológicos:

- **Desarrollo anómalo del acetábulo,** que ocurre en cerca del 15% de los lactantes con luxación congénita de la cadera y que es frecuente tras el parto de nalgas, lo cual sugiere que la postura de nalgas durante los últimos meses de embarazo puede generar un desarrollo anómalo del acetábulo y de la cabeza del fémur.
- **Laxitud articular generalizada,** que a menudo es un trastorno hereditario dominante que parece estar asociado a la luxación congénita de la cadera en el contexto de un patrón de herencia multifactorial.

RESUMEN DEL DESARROLLO DE LOS MIEMBROS

- Los **esbozos de los miembros** aparecen hacia el final de la cuarta semana en forma de abultamientos poco notorios en la pared corporal ventrolateral. Los esbozos de los miembros superiores se desarrollan, aproximadamente, 2 días antes que los de los miembros inferiores. Los tejidos de los esbozos de los miembros proceden de dos fuentes principales: el mesodermo y el ectodermo.
- La **CEA** (cresta ectodérmica apical) ejerce una influencia inductiva sobre el mesénquima de los miembros (v. fig. 16-2), lo que promueve el crecimiento y el desarrollo de las propias extremidades. Los esbozos de los miembros experimentan un aumento de su longitud debido a la proliferación del mesénquima existente en su interior. La **apoptosis** es un mecanismo importante en el desarrollo de los miembros; por ejemplo, tiene importancia en la fragmentación o destrucción del tejido existente en las escotaduras que quedan entre los rayos digitales.
- Los músculos de los miembros derivan del mesénquima (células precursoras miogénicas) que se origina en los somitas. Las células formadoras del músculo (**mioblastos**) constituyen las masas musculares dorsal y ventral. Los nervios crecen en los esbozos de los miembros después de que se hayan formado las masas musculares. La mayoría de los vasos sanguíneos de los esbozos de los miembros se originan en forma de yemas en las arterias intersegmentarias.
- Inicialmente, los miembros en desarrollo se dirigen caudalmente; más adelante, se proyectan ventralmente, y al final muestran rotación sobre sus ejes longitudinales. Los miembros superiores e inferiores rotan en direcciones opuestas y con grados distintos (v. fig. 16-9).
- La mayoría de los defectos congénitos de los miembros se deben a factores genéticos; sin embargo, muchos de estos defectos posiblemente son el resultado de la interacción entre factores genéticos y ambientales (**herencia multifactorial**).

PROBLEMAS CON ORIENTACIÓN CLÍNICA

CASO 16-1

Una mujer consulta al pediatra tras observar que, cuando su hija de 11 meses comienza a mantenerse de pie sola, sus piernas parecen tener longitudes distintas. El pediatra le diagnostica una displasia congénita de cadera.

- ¿Suelen estar luxadas las articulaciones de la cadera de estos lactantes en el momento del nacimiento?
- ¿Cuáles son las causas más probables de la luxación congénita de la cadera?

© Elsevier. Fotocopiar sin autorización es un delito.

CASO 16-2

Un lactante de sexo masculino nace con defectos en los miembros (v. fig. 16-12). Su madre señala que tiene un familiar con defectos similares.

- ¿Son los defectos de los miembros similares a los causados por el medicamento talidomida?
- ¿Cuáles eran las características del síndrome causado por la talidomida?
- Explique cuáles son los defectos en los miembros y en otras estructuras que se asocian a menudo al síndrome de la talidomida.

CASO 16-3

Un recién nacido presenta pie equino varo bilateral. El médico señala que es un defecto congénito frecuente.

- ¿Cuál es el tipo más frecuente de pie equino varo?
- ¿Cuál es su frecuencia?
- Describa los pies de los lactantes que nacen con este defecto congénito y su tratamiento.

CASO 16-4

Un bebé nace con sindactilia (membranas interdigitales). El médico establece que es un defecto de grado menor que se puede corregir fácilmente mediante cirugía.

- ¿Es frecuente la sindactilia?
- ¿Es más frecuente la sindactilia en las manos que en los pies?
- ¿Cuál es la base embriológica de la sindactilia?
- ¿Cuál es la diferencia entre la sindactilia simple y la compleja (ósea)?

La discusión de estos problemas se recoge en el Apéndice al final del libro.

BIBLIOGRAFÍA Y LECTURAS RECOMENDADAS

Ambler CA, Nowicki JL, Burke AC, et al: Assembly of trunk and limb blood vessels involves extensive migration and vasculogenesis of somite-derived angioblasts, *Dev Biol* 234:352, 2001.

Butterfield NC, McGlinn E, Wicking C: The molecular regulation of vertebrate limb patterning, *Curr Top Dev Biol* 90:319, 2010.

Cole P, Kaufman Y, Hatef DA, et al: Embryology of the hand and upper extremity, *J Craniofac Surg* 20:992, 2009.

Cooperman DR, Thompson GH: Congenital abnormalities of the upper and lower extremities and spine. In Martin RJ, Fanaroff AA, Walsh MC, editors: *Fanaroff and Martin's neonatal-perinatal medicine: diseases of the fetus and infant*, ed 8, Philadelphia, 2006, Mosby.

Dahn RD, Fallon JF: Limiting outgrowth: BMPs as negative regulators in limb development, *Bioessays* 21:721, 1999.

Elliott AM, Evans JA, Chudley AE: Split hand foot malformation (SHFM), *Clin Genet* 68:501, 2005.

Gold NB, Westgate MN, Holmes LB: Anatomic and etiological classification of congenital limb deficiencies, *Am J Med Genet A* 155:1225, 2011.

Goncalves LF, Kusanovic JP, Gotsch F, et al: The fetal musculoskeletal system. In Callen PW, editor: *Ultrasonography in obstetrics and gynecology*, ed 5, Philadelphia, 2008, Elsevier.

Grzeschik K-H: Human limb malformations: an approach to the molecular basis of development, *Int J Dev Biol* 46:983, 2002.

Hall BK: *Bones and cartilage: developmental skeletal biology*, Philadelphia, 2005, Elsevier.

Hinrichsen KV, Jacob HJ, Jacob M, et al: Principles of ontogenesis of leg and foot in man, *Ann Anat* 176:121, 1994.

Kabak S, Boizow L: Organogenese des extremitätenskeletts und der extremitätengelenke beim menschenembryo, *Anat Anz* 170:349, 1990.

Logan M: Finger or toe: the molecular basis of limb identity, *Development* 130:6401, 2003.

Manske PR, Oberg KC: Classification and developmental biology of congenital anomalies of the hand and upper extremity, *J Bone Joint Surg Am* 91:3, 2009.

Marini JC, Gerber NL: Osteogenesis imperfecta, *JAMA* 277:746, 1997.

Moore KL, Dalley AF, Agur AMR: *Clinically oriented anatomy*, ed 7, Baltimore, 2014, Lippincott Williams & Wilkins.

Muragaki Y, Mundlos S, Upton J, et al: Altered growth and branching patterns in synpolydactyly caused by mutations in HoxD13, *Science* 272:548, 1996.

O'Rahilly R, Müller F: *Developmental stages in human embryos*, Washington, DC, 1987, Carnegie Institution of Washington.

Robertson WW Jr, Corbett D: Congenital clubfoot, *Clin Orthop* 338:14, 1997.

Sammer DM, Chung KC: Congenital hand differences: embryology and classification, *Hand Clin* 25:151, 2009.

Talamillo A, Delgado I, Nakamura T, et al: Role of epiprofin, a zinc-finger transcription factor in limb development, *Dev Biol* 337:363, 2010.

Towers M, Tickle C: Generation of pattern and form in the developing limb, *Int J Dev Biol* 53:805, 2009.

Van Allen MI: Structural anomalies resulting from vascular disruption, *Pediatr Clin North Am* 39:255, 1992.

Van Heest AE: Congenital disorders of the hand and upper extremity, *Pediatr Clin North Am* 43:1113, 1996.

Zuniga A: Globalisation reaches gene regulation: the case for vertebrate limb development, *Curr Opin Genet Dev* 15:403, 2005.

CAPÍTULO

17

Sistema nervioso

Desarrollo del sistema nervioso 379
Desarrollo de la médula espinal 382
- Desarrollo de los ganglios raquídeos 384
- Desarrollo de las meninges medulares 385
- Cambios en la posición de la médula espinal 387
- Mielinización de las fibras nerviosas 387

Desarrollo del encéfalo 392
- Curvaturas encefálicas 392
- Rombencéfalo 392
- Plexos coroideos y líquido cefalorraquídeo 396
- Mesencéfalo 396
- Prosencéfalo 396

Malformaciones congénitas del encéfalo 403
Desarrollo del sistema nervioso periférico 412
- Nervios raquídeos 412
- Pares craneales 413

Desarrollo del sistema nervioso autónomo 414
- Sistema nervioso simpático 414
- Sistema nervioso parasimpático 415

Resumen del sistema nervioso 415
Problemas con orientación clínica 415

El sistema nervioso está constituido por tres regiones principales:

- El **sistema nervioso central (SNC)**, que está formado por el cerebro y la médula espinal, y protegido por el cráneo y la columna vertebral.
- El **sistema nervioso periférico (SNP)**, que abarca las neuronas que se localizan fuera del SNC, los pares craneales y los nervios raquídeos (y sus ganglios asociados), que conectan el cerebro y la médula espinal con las estructuras periféricas.
- El **sistema nervioso autónomo (SNA)**, que tiene partes que pertenecen al SNC y otras que pertenecen al SNP, y que está constituido por neuronas que inervan el músculo liso, el músculo cardíaco, el epitelio glandular y diversas combinaciones de estos tejidos.

DESARROLLO DEL SISTEMA NERVIOSO

Los primeros indicios del desarrollo del sistema nervioso aparecen durante la tercera semana a medida que se desarrollan la **placa neural** y el **surco neural** en la parte posterior del embrión trilaminar (fig. 17-1*A*). La notocorda y el mesénquima paraaxial inducen el ectodermo suprayacente para su diferenciación hacia la formación de la placa neural. *Las moléculas de señalización implicadas en esta inducción son miembros de la familia del factor de crecimiento transformador β, SHH y las proteínas morfogenéticas óseas (BMP).* La formación de los pliegues neurales, la cresta neural y el tubo neural queda ilustrada en las figuras 17-1*B* a *F*, y 17-2.

© 2016. Elsevier España, S.L.U. Reservados todos los derechos

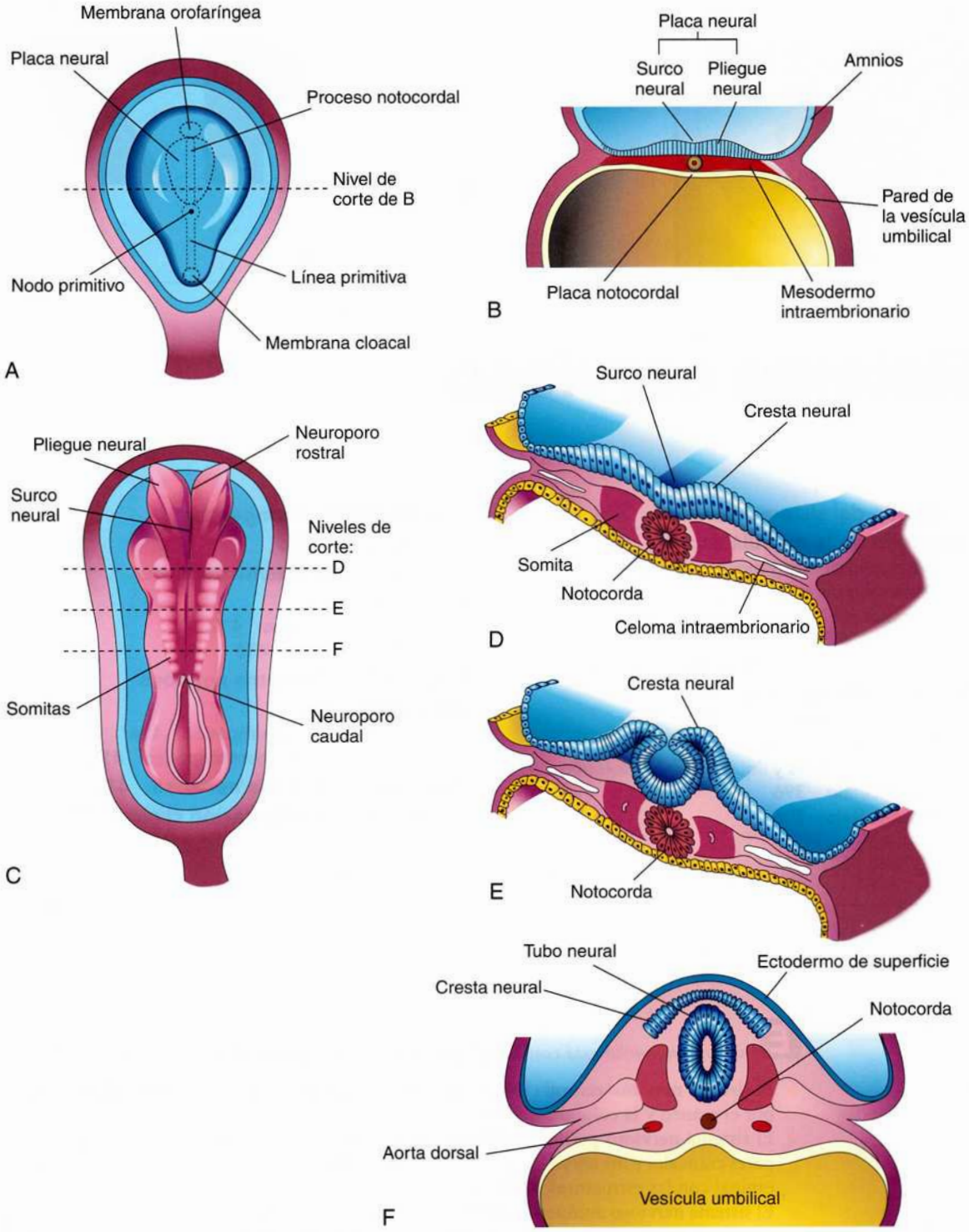

FIGURA 17-1 Ilustraciones de la placa neural y de su plegamiento y formación del tubo neural. **A**, Visión dorsal de un embrión de aproximadamente 17 días, expuesto mediante la eliminación del amnios. **B**, Corte transversal del embrión en el que se muestran la placa neural y el desarrollo inicial del surco neural y los pliegues neurales. **C**, Visión dorsal de un embrión de aproximadamente 22 días. Los pliegues neurales se han fusionado frente a los somitas cuarto a sexto, pero permanecen sin fusionarse en los dos extremos. **D** a **F**, Cortes transversales del embrión en los niveles mostrados en **C**, donde se ilustra la formación del tubo neural y su separación del ectodermo de superficie. Se puede observar que algunas células neuroectodérmicas no están incluidas en el tubo neural sino que permanecen entre el tubo neural y el ectodermo de superficie, constituyendo la cresta neural.

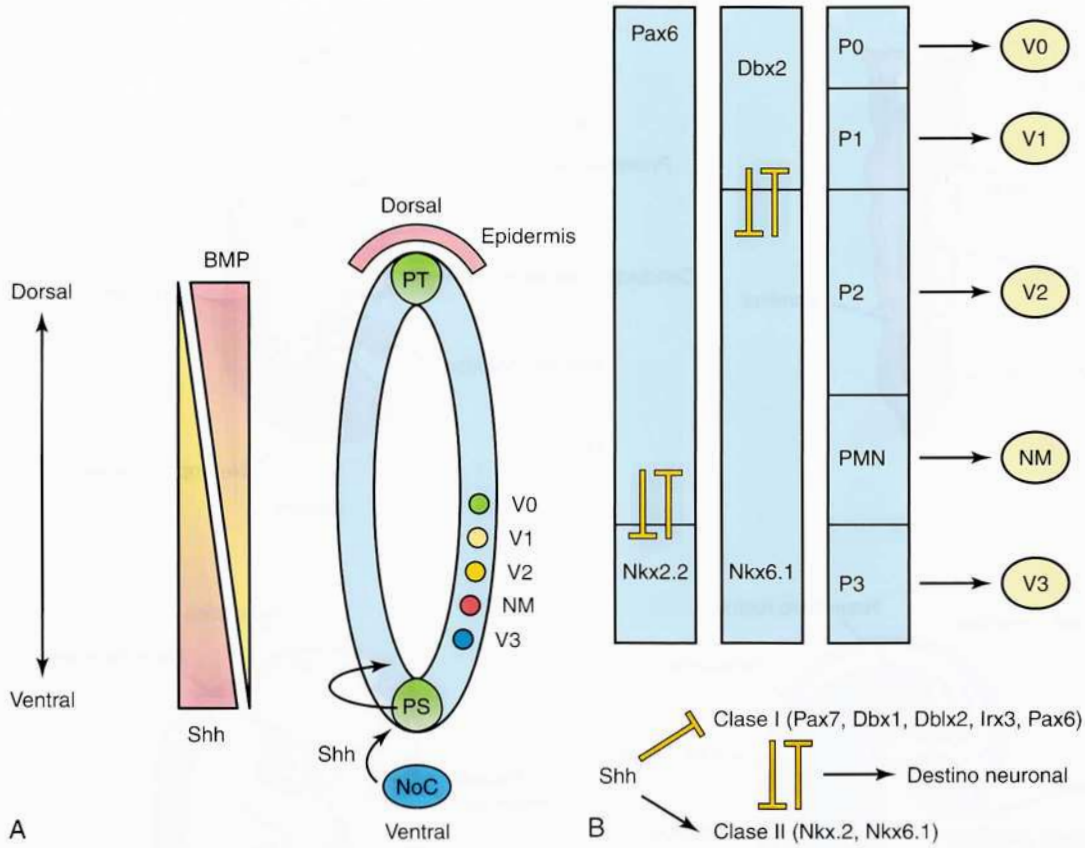

FIGURA 17-2 Morfógenos y factores de transcripción especifican el destino de las células progenitoras en el tubo neural ventral. **A**, *Sonic hedgehog* (SHH) es producido por la notocorda (NoC) y por la placa del suelo (PS) del tubo neural, con un gradiente ventrodorsal. De la misma forma, las proteínas morfogenéticas óseas (BMP), que forman parte de la superfamilia del factor de crecimiento transformador β, son producidas por la placa del techo (PT) del tubo neural y por la epidermis suprayacente, con un gradiente dorsoventral. Estos gradientes morfogénicos opuestos determinan los destinos celulares dorsoventrales. **B**, Los gradientes de concentración de SHH definen la expresión ventral de los dominios de los factores de transcripción *homeobox* de clase I (reprimidos) y de clase II (activados). Interacciones negativas recíprocas permiten establecer los límites de expresión genética en la parte ventral de la médula espinal embrionaria. NM, neurona motora; P, progenitora; V, interneurona ventral. (*Por cortesía del Dr. David Eisenstat, Manitoba Institute of Cell Biology, y Department of Human Anatomy and Cell Science; y del Dr. Jeffrey T. Wigle, Department of Biochemistry and Medical Genetics, University of Manitoba, Winnipeg, Manitoba, Canadá. Adaptada con autorización de Macmillan Publishers Ltd.: Nature Reviews Genetics. Jessel TM: Neuronal specification in the spinal cord: Inductive signals and transcription codes.* Nat Rev Genet *2000;1:20.*)

- El tubo neural se diferencia hacia el SNC.
- Las células de la cresta neural dan lugar a la mayor parte del SNP y del SNA.

La **neurulación** es la formación de la placa neural y del tubo neural, y se inicia durante la cuarta semana (22-23 días) en la región del cuarto al sexto par de somitas (v. fig. 17-1*C* y *D*). En esta fase, los dos tercios craneales de la placa y del tubo neurales (hasta el cuarto par de somitas en dirección caudal) representan el cerebro futuro, mientras que el tercio caudal de la placa y del tubo neurales representan la futura médula espinal.

La **fusión de los pliegues neurales** y la formación del **tubo neural** se inician en el quinto somita, y el proceso sigue en direcciones craneal y caudal hasta que solamente quedan pequeñas aberturas del tubo neural en sus dos extremos (fig. 17-3*A* y *B*). La luz del tubo neural se convierte en el **canal neural,** que comunica libremente con la cavidad amniótica (v. fig. 17-3*C*). La abertura craneal, denominada **neuroporo rostral,** se cierra aproximadamente el día 25, mientras que el **neuroporo caudal** se cierra alrededor del día 27 (v. fig. 17-3*D*).

AUSENCIA DE CIERRE DEL TUBO NEURAL

La hipótesis que se maneja en la actualidad a este respecto es la de la existencia de múltiples sitios de cierre (posiblemente cinco) implicados en la formación del tubo neural. La falta de cierre del sitio 1 da lugar a espina bífida quística (v. fig. 17-15); la **meroencefalia** (anencefalia) se debe a la falta de cierre del sitio 2 (v. fig. 17-13); la **craneorraquisquisis** es el resultado de la falta de cierre de los sitios 2, 4 y 1; la falta de fusión en el sitio 3 es infrecuente.

Las descripciones de los **defectos del tubo neural (DTN)** se presentan más adelante (v. fig. 17-17). Se ha sugerido que en la región más caudal puede haber un quinto sitio de cierre, desde la segunda vértebra lumbar hasta la segunda vértebra sacra, y que el cierre por debajo de la segunda vértebra sacra se lleva a cabo mediante neurulación secundaria. El estudio epidemiológico de los recién nacidos con DTN apoya la posibilidad de que en el ser humano haya múltiples sitios de cierre del tubo neural.

© Elsevier. Fotocopiar sin autorización es un delito.

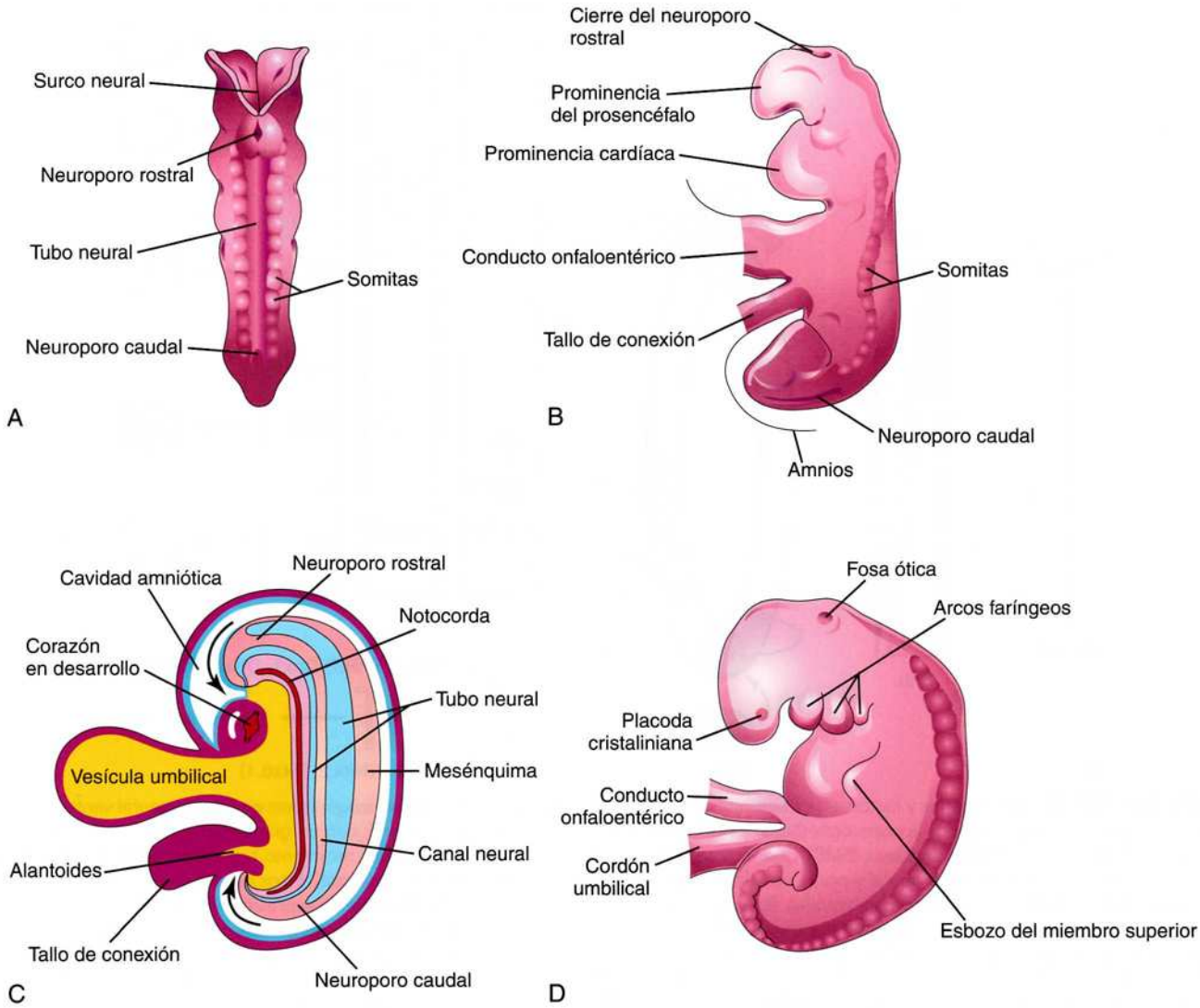

FIGURA 17-3 A, Visión dorsal de un embrión de aproximadamente 23 días donde se muestra la fusión de los pliegues neurales, que forman el tubo neural. B, Visión lateral de un embrión de aproximadamente 24 días; se muestra la prominencia del prosencéfalo y el cierre del neuroporo rostral. C, Corte sagital esquemático del embrión, con demostración de la comunicación transitoria del canal neural con la cavidad amniótica *(flechas)*. D, Visión lateral de un embrión de aproximadamente 27 días. Se puede observar que los neuroporos mostrados en B están cerrados.

El ***cierre de los neuroporos*** coincide con el establecimiento de la circulación vascular correspondiente al tubo neural. Las *proteínas syndecan 4 (SDC4) y de tipo van Gogh 2 (VANGL2)* parecen estar *implicadas en el cierre del tubo neural.* Las células progenitoras de las paredes del tubo neural aumentan de grosor para formar el cerebro y la médula espinal (fig. 17-4). El canal neural da lugar al sistema ventricular cerebral y al canal central de la médula espinal.

DESARROLLO DE LA MÉDULA ESPINAL

La médula espinal primitiva se desarrolla a partir de la parte caudal de la placa neural y de la eminencia caudal. El tubo neural caudal al cuarto par de somitas se transforma en la médula espinal (fig. 17-5; v. figs. 17-3 y 17-4). Las paredes laterales del tubo neural aumentan de grosor y, al mismo tiempo y de manera gradual, disminuye el calibre del **canal neural** hasta que, a las 9-10 semanas, sólo queda un pequeño **canal central en la médula espinal** (v. fig. 17-5*C*). *La señalización por ácido retinoico es esencial para el desarrollo de la médula espinal a partir del patrón inicial de la neurogénesis.*

Inicialmente, la pared del tubo neural está constituida por un neuroepitelio cilíndrico y seudoestratificado grueso (v. fig. 17-5*D*). Estas células neuroepiteliales constituyen la **zona ventricular** (capa ependimaria), que da origen a todas las neuronas y células de la macroglía en la médula espinal (fig. 17-6; v. fig. 17-5*E*). Las células de la macroglía son los miembros de mayor tamaño de la familia de células de la neuroglía, que abarca a los astrocitos y los oligodendrocitos. Poco tiempo después, ya se reconoce una **zona marginal**, constituida por las partes externas de las células neuroepiteliales (v. fig. 17-5*E*). Esta zona se convierte gradualmente en la **sustancia blanca de la médula espinal** conforme en su interior crecen los axones procedentes de los cuerpos de las neuronas localizadas en la médula espinal, en los ganglios raquídeos y en el cerebro.

Algunas células neuroepiteliales en división situadas en la zona ventricular se diferencian hacia neuronas primitivas, los **neuro-**

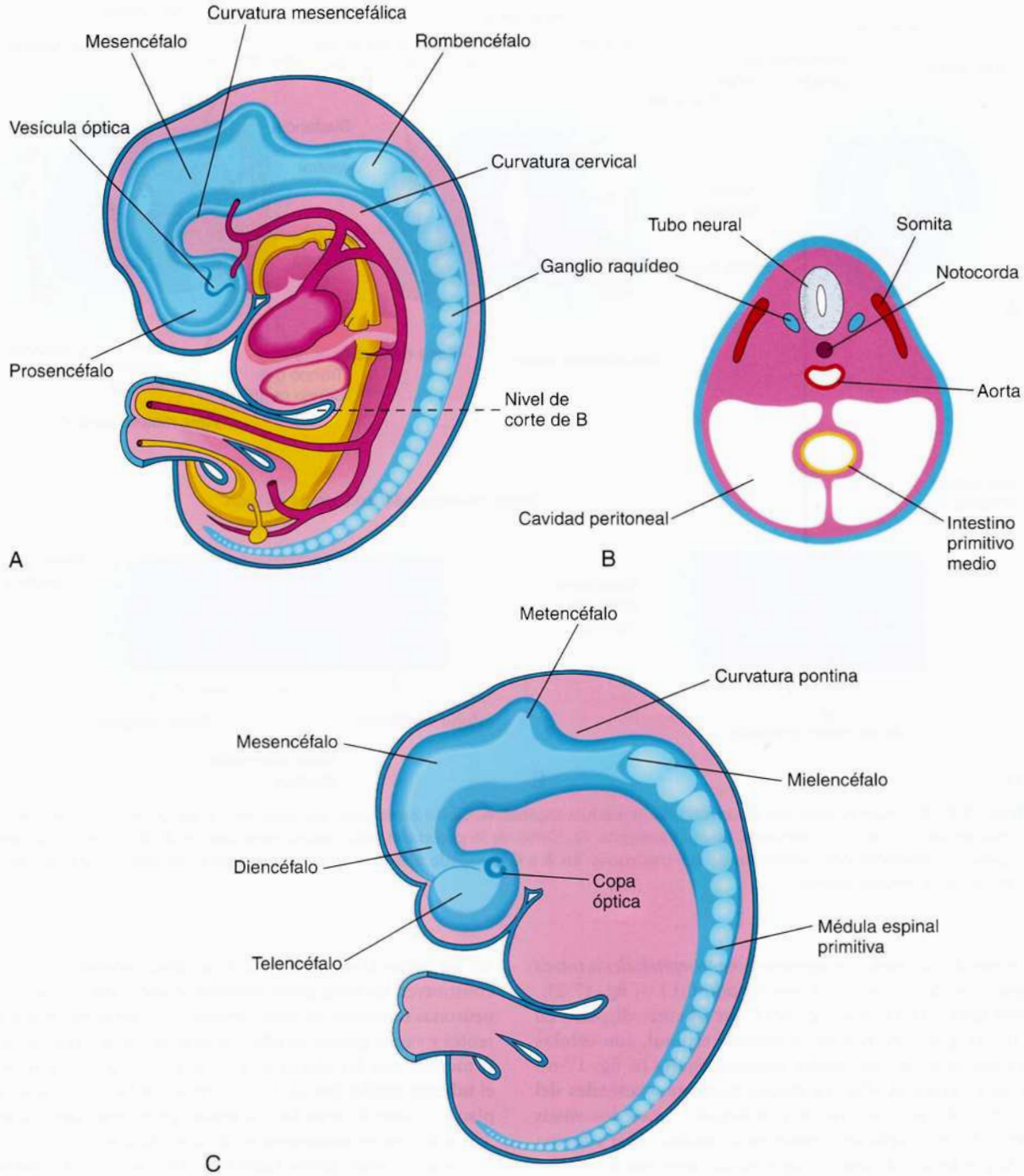

FIGURA 17-4 A, Visión lateral esquemática de un embrión de aproximadamente 28 días con ilustración de las tres vesículas encefálicas primarias: el prosencéfalo, el mesencéfalo y el rombencéfalo. Hay dos curvaturas que delimitan las divisiones primarias del encéfalo. B, Corte transversal del embrión en el que se muestra el tubo neural que, en esta región, se transforma más adelante en la médula espinal. También se muestran los ganglios raquídeos derivados de la cresta neural. C, Visión lateral esquemática del sistema nervioso central (SNC) de un embrión de 6 semanas con representación de las vesículas encefálicas secundarias y de la curvatura pontina, que aparecen a medida que el encéfalo crece con rapidez.

© Elsevier. Fotocopiar sin autorización es un delito.

blastos. Estas células embrionarias forman una **zona intermedia** (capa del manto) entre las zonas ventricular y marginal. *Los neuroblastos se convierten en neuronas* a medida que desarrollan prolongaciones citoplásmicas (v. fig. 17-6).

Las células de sostén del SNC, los **glioblastos** (espongioblastos), se diferencian a partir de las células neuroepiteliales, principalmente después de que haya cesado la formación de neuroblastos. Los **glioblastos** migran desde la zona ventricular hasta las zonas intermedia y marginal. Algunos glioblastos se convierten en **astroblastos** y más tarde en **astrocitos,** mientras que otros se convierten en **oligodendroblastos** y, finalmente, en **oligodendrocitos** (v. fig. 17-6). Cuando las células neuroepiteliales dejan de producir neuroblastos y glioblastos, se diferencian hacia células ependimarias, que forman el **epéndimo** (epitelio ependimario), que reviste el canal central de la médula espinal. *La vía de señalización sonic hedgehog (SHH) controla la proliferación, la supervivencia*

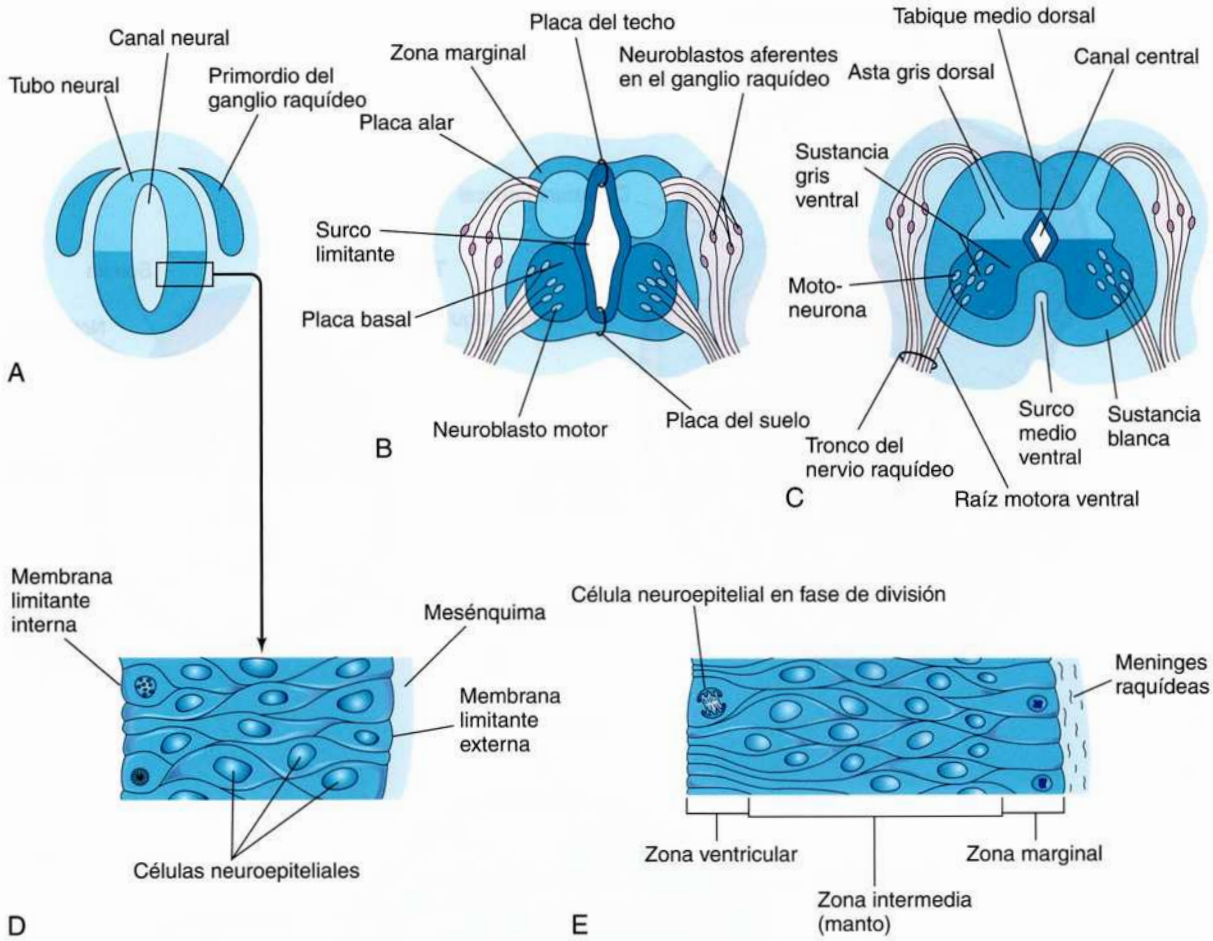

FIGURA 17-5 Ilustraciones del desarrollo de la médula espinal. **A**, Corte transversal del tubo neural de un embrión de unos 23 días. **B** y **C**, Cortes similares a las 6 y 9 semanas, respectivamente. **D**, Corte de la pared del tubo neural mostrado en **A**. **E**, Corte de la pared de la médula espinal en desarrollo con ilustración de sus tres zonas. En **A** a **C** se puede observar que el canal neural del tubo neural se convierte en el canal central de la médula espinal.

y los patrones de las células progenitoras neuroepiteliales a través de la regulación de factores de transcripción GLI (v. fig. 17-2).

La **microglía** (células microgliales), que aparece dispersa en las sustancias gris y blanca de la médula espinal, son células pequeñas que proceden de **células mesenquimales** (v. fig. 17-6). La microglía invade el SNC en etapas bastante avanzadas del período fetal, después de que hayan llegado a éste los vasos sanguíneos. *La microglía se origina en la médula ósea* y forma parte de la población de células fagocitarias mononucleares.

La proliferación y la diferenciación de las células neuroepiteliales en la médula espinal en desarrollo causan un aumento de grosor de las paredes y la disminución del grosor de las placas del techo y del suelo (v. fig. 17-5*B*). El engrosamiento diferencial de las paredes laterales de la médula espinal da lugar al poco tiempo a la aparición de un *surco longitudinal* superficial a cada lado, el **surco limitante** (fig. 17-7; v. fig. 17-5*B*). Este surco separa la parte dorsal, denominada **placa alar,** de la parte central, la **placa basal.** Las placas alar y basal producen abultamientos longitudinales que se extienden a lo largo de la mayor parte de la médula espinal en desarrollo. *Esta separación regional tiene una importancia fundamental* debido a que las placas alar y basal se asocian más adelante a las funciones aferente y eferente, respectivamente.

Los cuerpos celulares de las placas alares forman las **columnas grises dorsales** que se extienden a lo largo de la médula espinal. En los cortes transversales de la médula espinal, estas columnas constituyen las **astas grises dorsales** (posteriores) (v. fig. 17-7). Las neuronas existentes en estas columnas constituyen los núcleos aferentes y varios grupos de ellas forman las columnas grises dorsales. A medida que las placas alares aumentan de tamaño, se forma el **tabique medio dorsal.** Los cuerpos celulares localizados en las placas basales forman las columnas grises ventrales y laterales.

En los cortes transversales de la médula espinal, estas columnas son las **astas grises ventrales** (anteriores) y las **astas grises laterales,** respectivamente (v. fig. 17-5*C*). Los axones de las neuronas de las astas anteriores crecen a lo largo de la médula espinal y forman las **raíces ventrales de los nervios raquídeos.** A medida que aumentan de tamaño, las placas basales dan lugar a abultamientos ventrales a cada uno de los lados del plano medio. En este proceso se forman en la superficie ventral de la médula espinal un **tabique medio ventral** y un surco longitudinal profundo, **el surco medio ventral** (v. fig. 17-5*C*).

Desarrollo de los ganglios raquídeos

Las neuronas unipolares de los ganglios raquídeos (ganglios de las raíces dorsales) proceden de las **células de la cresta neural** (figs. 17-8 y 17-9). Los axones de las células localizadas en los ganglios raquídeos son inicialmente bipolares, pero al poco

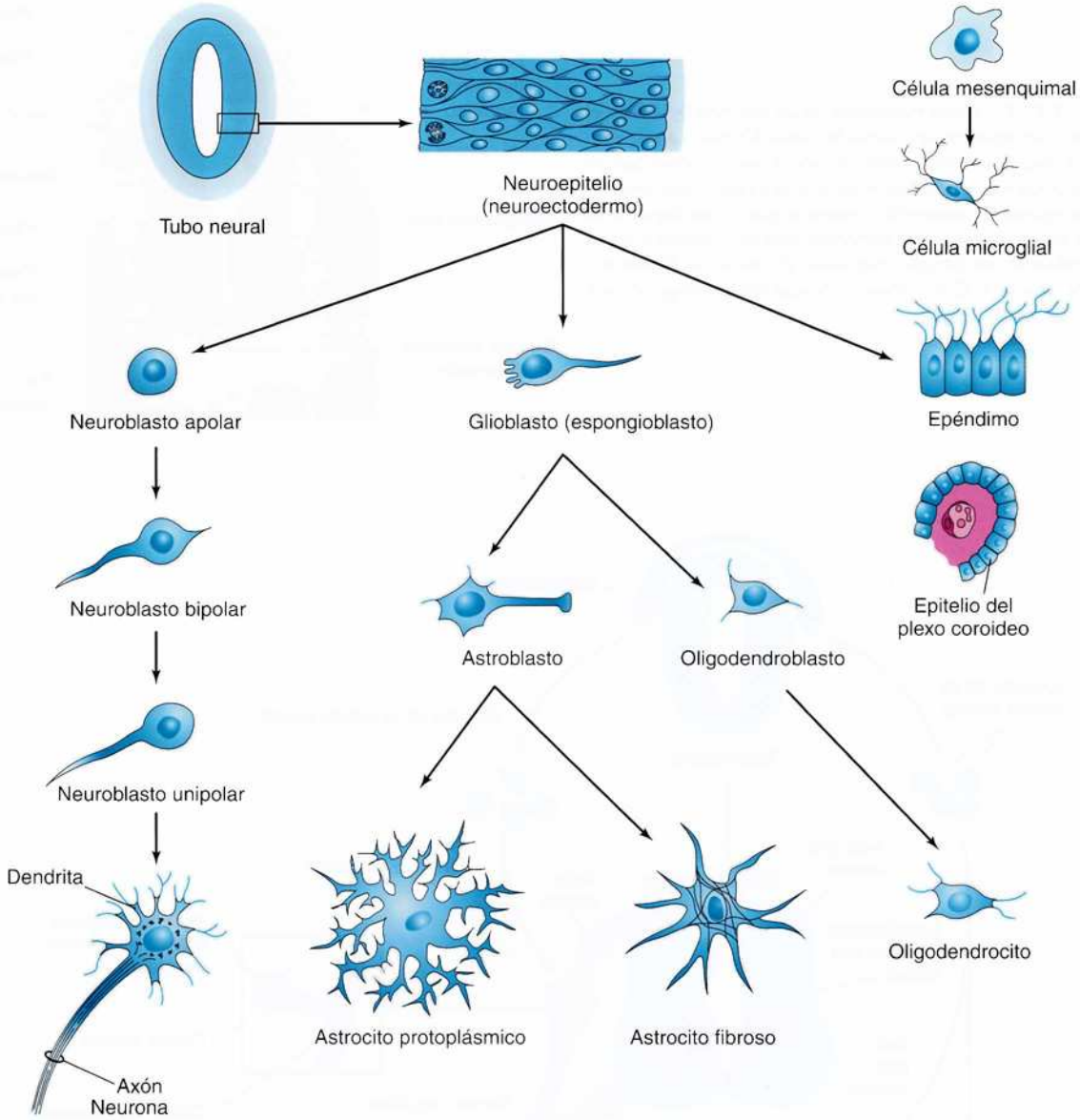

FIGURA 17-6 Histogénesis de las células del SNC. A lo largo del desarrollo, el neuroblasto multipolar *(abajo a la izquierda)* se convierte en una neurona. Las células neuroepiteliales dan lugar a todas las neuronas y las células de la macroglía. Las células de la microglía proceden de las células mesenquimales que invaden el sistema nervioso en desarrollo junto con los vasos sanguíneos.

© Elsevier. Fotocopiar sin autorización es un delito.

tiempo se unen las dos prolongaciones y forman una estructura con forma de «T». Las dos prolongaciones de las células de los ganglios raquídeos tienen las características estructurales de los **axones,** pero la prolongación periférica es una dendrita, pues en ella la conducción se dirige hacia el cuerpo celular. Las prolongaciones periféricas de las **células ganglionares raquídeas** son, en los nervios raquídeos, las terminaciones sensitivas para estructuras somáticas o viscerales (v. fig. 17-8). Las prolongaciones centrales alcanzan la médula espinal y constituyen las **raíces dorsales de los nervios raquídeos.**

Desarrollo de las meninges medulares

Las meninges (membranas) que cubren la médula espinal se desarrollan a partir de células de la cresta neural y del mesénquima durante los días 20 a 35; estas células migran hasta rodear el tubo neural (primordio del cerebro y la médula espinal), formando las meninges primitivas (v. fig. 17-1*F*).

La capa externa de estas membranas se engruesa y forma la **duramadre** (fig. 17-10*A* y *B*), al tiempo que la capa interna, denominada *pia aracnoides,* está constituida por la **piamadre** y la **aracnoides (leptomeninges).** En el interior de las *leptomeninges* aparecen al poco tiempo espacios rellenos de líquido que rápidamente coalescen y originan el **espacio subaracnoideo** (v. fig. 17-12*A*). El origen de la piamadre y de la aracnoides a partir de una única capa se manifiesta en el adulto por la presencia de numerosas **trabéculas aracnoideas,** que son bandas finas de tejido conjuntivo que van desde la piamadre hasta la aracnoides. El **líquido cefalorraquídeo (LCR)** comienza a formarse durante la quinta semana (v. fig. 17-12*A*).

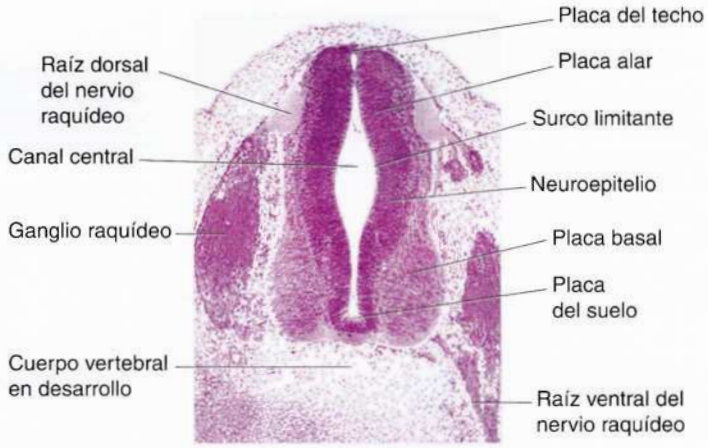

FIGURA 17-7 Corte transversal de un embrión (×100) en el estadio 16 de Carnegie, de aproximadamente 40 días. La raíz ventral del nervio raquídeo está constituida por fibras nerviosas que se originan a partir de los neuroblastos de la placa basal (asta anterior de la médula espinal en desarrollo), mientras que la raíz dorsal está formada por las prolongaciones nerviosas que se originan a partir de los neuroblastos del ganglio raquídeo. *(Tomada de Moore KL, Persaud TVN, Shiota K: Color atlas of clinical embryology, 2.ª ed. Philadelphia, Saunders, 2000.)*

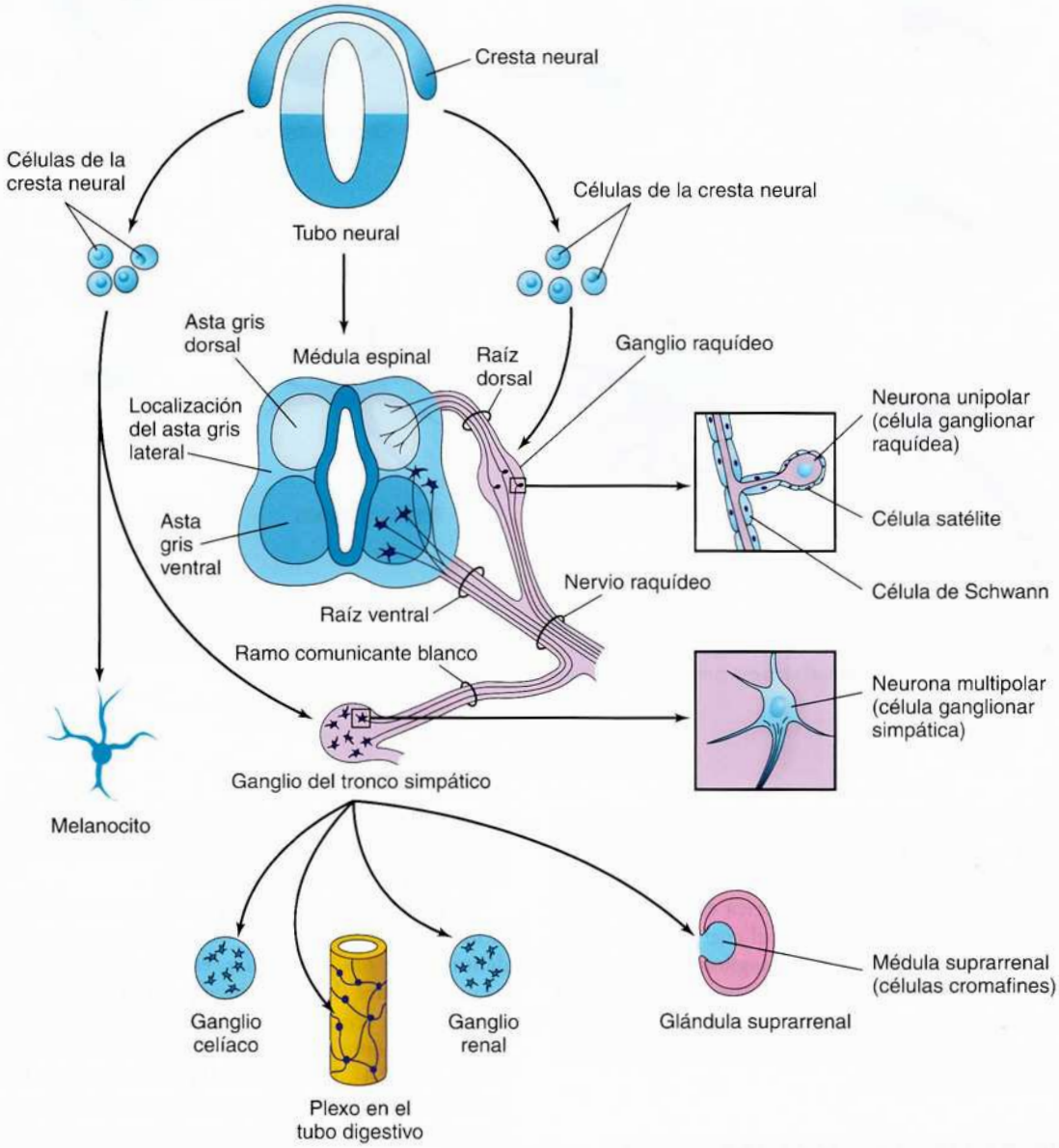

FIGURA 17-8 Esquemas que muestran algunos de los derivados de la cresta neural *(flechas)*. Las células de la cresta neural también se diferencian hacia las células de los ganglios aferentes de los pares craneales y hacia otras muchas estructuras (v. cap. 5, fig. 5-5). También se ilustra la formación de un nervio raquídeo.

Cambios en la posición de la médula espinal

La médula espinal se extiende en el embrión a lo largo de toda la longitud del canal vertebral (v. fig. 17-10*A*). Los nervios raquídeos pasan a través de los **agujeros intervertebrales** situados frente a sus niveles de origen. Dado que la columna vertebral y la duramadre crecen con mayor rapidez que la médula espinal, esta relación posicional de los nervios raquídeos no se mantiene. El extremo caudal de la **médula espinal del feto** se queda gradualmente en niveles relativamente más altos. En el feto de 24 semanas, el extremo caudal de la médula espinal se localiza en el nivel de la primera vértebra sacra (v. fig. 17-10*B*).

La **médula espinal del recién nacido** termina a la altura de las vértebras lumbares segunda o tercera (v. fig. 17-10*C*). En el adulto, la médula espinal suele acabar en el borde inferior de la primera vértebra lumbar (v. fig. 17-10*D*). Ésta es una altura promedio, dado que el extremo caudal de la médula espinal en el adulto puede llegar a estar tan alto como el correspondiente a la duodécima vértebra torácica o tan bajo como el correspondiente a la tercera vértebra lumbar. Las **raíces nerviosas raquídeas,** especialmente las de los segmentos lumbar y sacro, discurren oblicuamente desde la médula espinal hasta el nivel correspondiente de la columna vertebral (v. fig. 17-10*D*). Las raíces nerviosas inferiores al extremo de la médula, el denominado **cono medular,** forman un haz de raíces nerviosas espinales que se denomina ***cauda equina*** **(cola de caballo)** y que se origina a partir del ensanchamiento lumbosacro y del cono medular de la médula espinal (v. fig. 17-10*D*).

Aunque la duramadre y la aracnoides finalizan generalmente en el nivel de la vértebra S2 en el adulto, la piamadre no acaba aquí. Distalmente al extremo caudal de la médula espinal, la piamadre forma una gruesa y larga banda fibrosa que se denomina **filum terminal** *(filum terminale)* y que indica el nivel original del extremo caudal de la médula espinal embrionaria (fig. 17-10*C*). El **filum** terminal se extiende desde el cono medular y acaba fijándose en el periostio de la primera vértebra coccígea (v. fig. 17-10*D*).

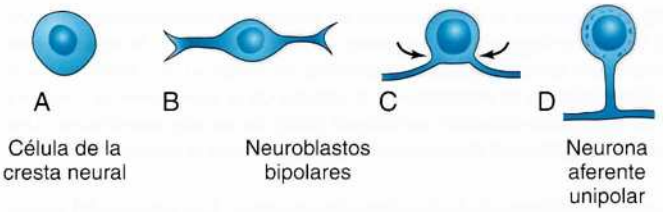

FIGURA 17-9 A a D, Esquema correspondiente a la sucesión de fases en la diferenciación de una célula de la cresta neural hacia una neurona aferente unipolar en un ganglio raquídeo. Las *flechas* indican cómo se forma una neurona unipolar.

Mielinización de las fibras nerviosas

Las **vainas de mielina** que rodean las fibras nerviosas en el interior de la médula espinal comienzan a formarse durante el período fetal avanzado y continúan desarrollándose durante el primer año de la vida posnatal (fig. 17-11*E*). Las proteínas básicas de la mielina, una familia de isoformas de polipéptidos relacionados, son esenciales para la mielinización y este proceso está regulado por las integrinas β_1. En general, los tractos de fibras comienzan a ser funcionales aproximadamente en el momento en

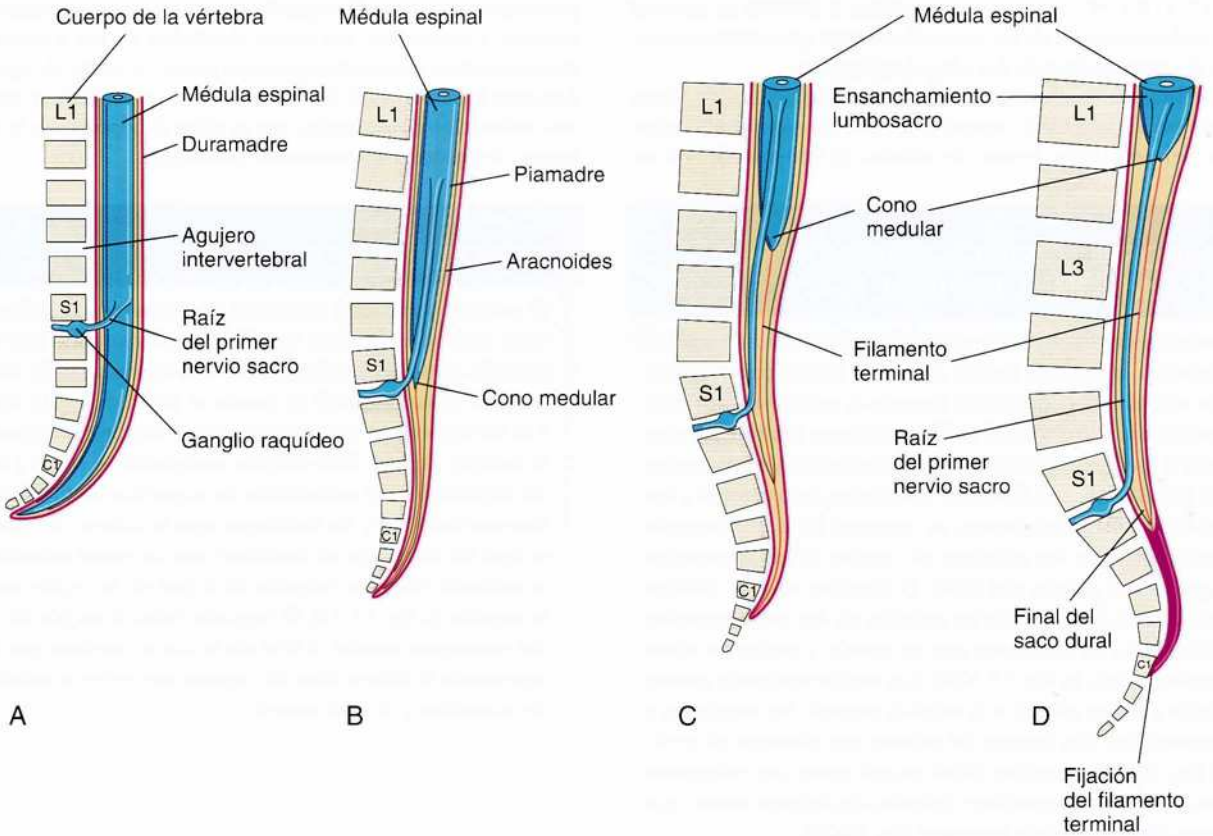

FIGURA 17-10 Esquemas ilustrativos de la posición del extremo caudal de la médula espinal en relación con la columna vertebral y con las meninges en las diferentes fases del desarrollo. También se ilustra la inclinación progresiva de la raíz del primer nervio sacro. A, A las 8 semanas. B, A las 24 semanas. C, Recién nacido. D, Adulto.

© Elsevier. Fotocopiar sin autorización es un delito.

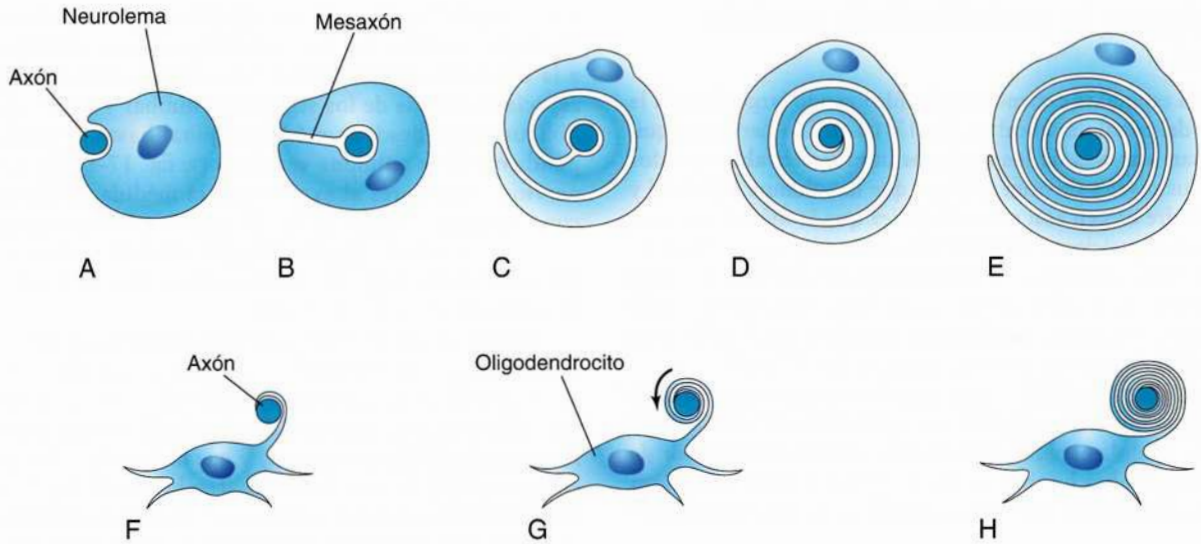

FIGURA 17-11 Esquemas ilustrativos de la mielinización de las fibras nerviosas. **A** a **E**, Sucesión de fases en la mielinización del axón de una fibra nerviosa periférica por parte del neurilema (vaina de Schwann). En primer lugar, el axón provoca una indentación en la superficie de la célula; después, la célula gira alrededor del axón a medida que el mesaxón (sitio de la invaginación) aumenta de longitud. El citoplasma que queda entre las capas de la membrana celular se condensa gradualmente. El citoplasma se mantiene en el interior de la vaina entre la mielina y el axón. **F** a **H**, Sucesión de fases en la mielinización de una fibra nerviosa en el sistema nervioso central por parte de un oligodendrocito. Una prolongación de la célula neuroglial se enrolla alrededor de un axón y las capas interpuestas del citoplasma se desplazan hacia el cuerpo de la célula.

que comienzan a mielinizarse. *Las raíces motoras se mielinizan antes que las sensitivas.* Las vainas de mielina que rodean las fibras nerviosas de la médula espinal están formadas por los **oligodendrocitos (células de oligodendroglía),** que se originan a partir del neuroepitelio. Las membranas plasmáticas de estas células se enrollan alrededor de los axones formando varias capas (v. fig. 17-11*F* a *H*). *La proteína profilina 1 (PFN1) es esencial para la polimerización de los microfilamentos que originan cambios en el citoesqueleto de los oligodendrocitos.*

Las **vainas de mielina** que rodean los axones de las fibras nerviosas periféricas están constituidas por las membranas plasmáticas del **neurilema** (vaina de células de Schwann), con un patrón análogo al de los oligodendrocitos. Las células del neurilema proceden de células de la cresta neural que migran periféricamente y que se enrollan alrededor de los **axones** de las motoneuronas somáticas y de las **motoneuronas autónomas preganglionares** a medida que salen del SNC (v. figs. 17-8 y 17-11*A* a *E*). Estas células también se enrollan alrededor de las prolongaciones centrales y periféricas de las neuronas sensitivas somáticas y viscerales, así como alrededor de los axones de las motoneuronas autónomas postsinápticas. A partir de aproximadamente la semana 20, las fibras nerviosas periféricas presentan una coloración blanquecina que se debe al depósito de la mielina (capas de lípidos y de sustancias proteicas).

MALFORMACIONES CONGÉNITAS DE LA MÉDULA ESPINAL

La mayoría de los defectos congénitos de la médula espinal se deben a la **falta de fusión de uno o más arcos neurales** de las vértebras en desarrollo durante la cuarta semana. Los **defectos del tubo neural (DTN)** afectan a los tejidos que cubren la médula espinal: meninges, arcos neurales, músculos y piel (fig. 17-12). Los defectos congénitos que afectan a los **arcos neurales** embrionarios se agrupan bajo el concepto de **espina bífida;** los subtipos de espina bífida dependen del grado y el patrón del DTN. El término «*espina bífida*» refleja la falta de fusión de las mitades de los **arcos neurales** embrionarios, un problema que es común a todos los tipos de espina bífida (v. fig. 17-12*A*). Las malformaciones graves también pueden afectar a la médula espinal, las meninges y el neurocráneo (los huesos del cráneo que albergan el encéfalo) (fig. 17-13). La espina bífida puede tener una relevancia clínica importante o constituir defectos de carácter menor que carecen de importancia funcional (fig. 17-14).

SENO DÉRMICO

El seno dérmico está revestido de epidermis y anejos cutáneos que se extienden desde la piel hasta una estructura situada a mayor profundidad, habitualmente la médula espinal. El seno (canal) se asocia al cierre del tubo neural y a la formación de las meninges en la región lumbosacra de la médula espinal. Este defecto congénito se debe a la *falta de separación del ectodermo de superficie (futura piel) y el neuroectodermo* y las meninges que lo cubren. El resultado es que las meninges se continúan con un canal estrecho que se extiende hasta un hoyuelo en la piel de la región sacra de la espalda (v. fig. 17-13). El hoyuelo indica la región de cierre del **neuroporo caudal** al final de la cuarta semana; por tanto, representa la última zona de separación entre el ectodermo de superficie y el tubo neural.

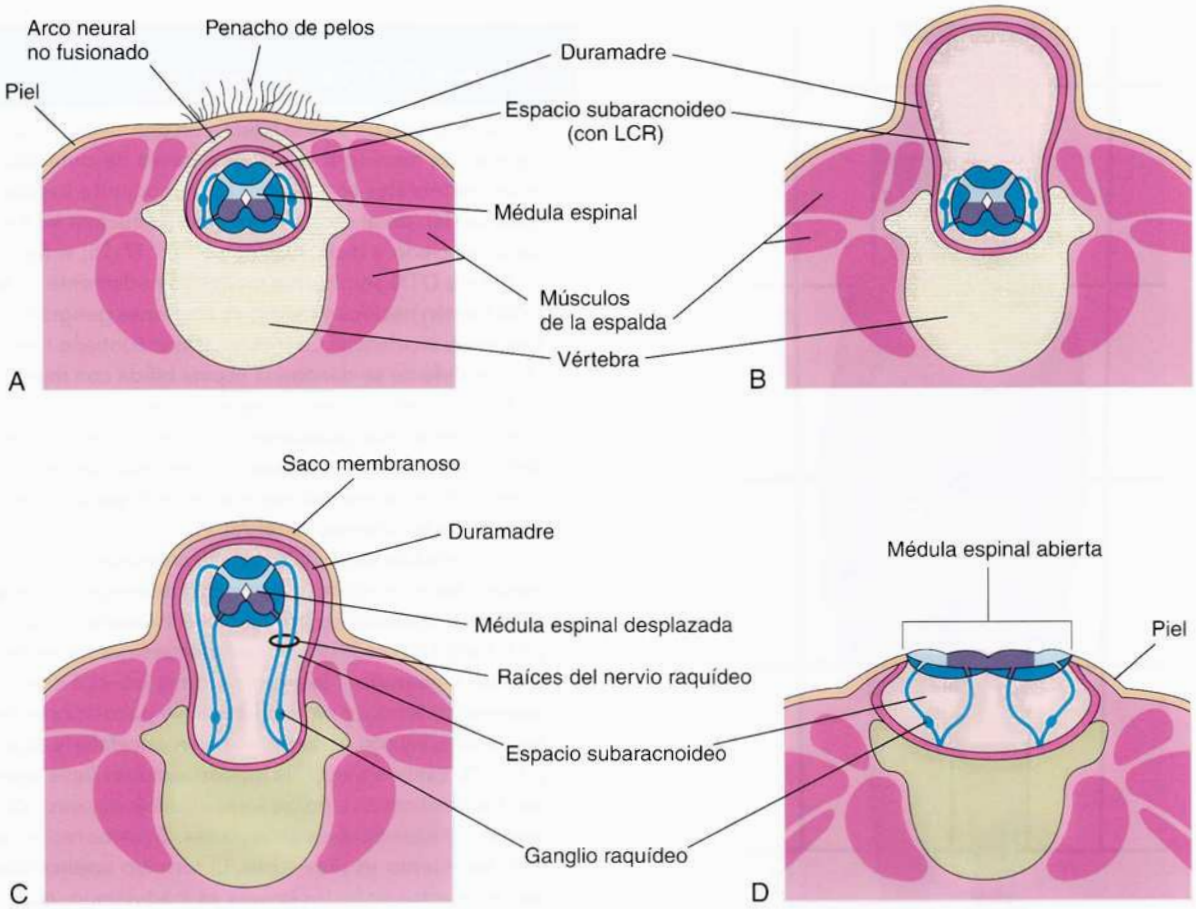

FIGURA 17-12 Esquemas ilustrativos de los diversos tipos de espina bífida y de los defectos asociados de los arcos vertebrales (uno o más), la médula espinal y las meninges. A, Espina bífida oculta. Se puede observar la falta de fusión del arco vertebral. B, Espina bífida con meningocele. C, Espina bífida con mielomeningocele. D, Espina bífida con mielosquisis. Los defectos ilustrados en B a D se recogen en conjunto bajo el término de *«espina bífida quística»*, debido a la formación sacular de tipo quístico o al quiste asociados a todos ellos. LCR, líquido cefalorraquídeo.

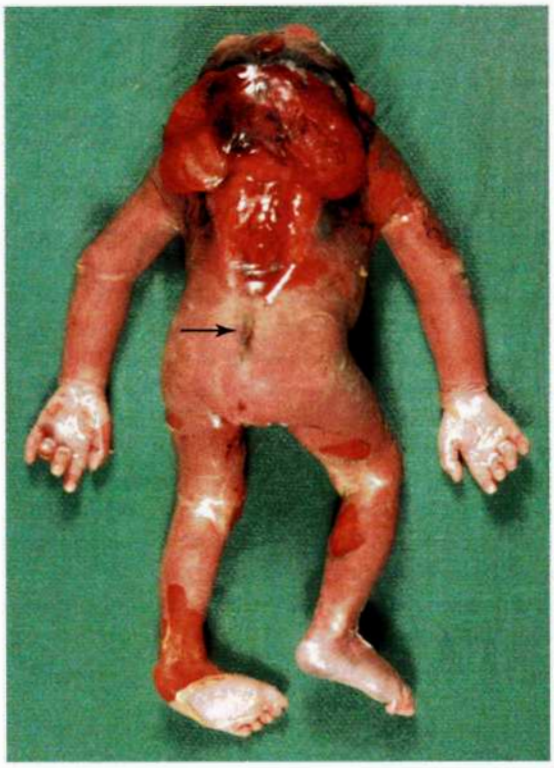

FIGURA 17-13 Feto de 20 semanas con defectos severos del tubo neural que incluyen acrania, regresión cerebral (meroencefalia), iniencefalia (aumento del tamaño del agujero magno) y una zona de depresión sobre el sacro *(flecha)*. *(Por cortesía del Dr. Marc Del Bigio, Department of Pathology [Neuropathology], University of Manitoba, Winnipeg, Manitoba, Canadá.)*

© Elsevier. Fotocopiar sin autorización es un delito.

FIGURA 17-14 Niña con un penacho de pelo en la región lumbosacra, indicativo de la zona de una espina bífida oculta. *(Por cortesía del Dr. A.E. Chudley, Section of Genetics and Metabolism, Department of Pediatrics and Child Health, Children's Hospital, University of Manitoba, Winnipeg, Manitoba, Canadá.)*

ESPINA BÍFIDA OCULTA

Este **DTN** se debe a la falta de fusión de las mitades embrionarias de uno o más **arcos neurales** en la línea media (v. fig. 17-12*A*). La espina bífida oculta se observa en las vértebras L5 o S1 en aproximadamente el 10% de las personas que por lo demás son normales. En su forma menor, la única prueba de su presencia puede ser un pequeño hoyuelo con un penacho de pelos en su superficie (v. figs. 17-12*A* y 17-14). Asimismo, se puede observar un lipoma, un seno dérmico u otras marcas de nacimiento en relación con el hoyuelo. La espina bífida oculta no suele causar síntomas. Un pequeño porcentaje de los lactantes afectados presenta defectos significativos desde el punto de vista funcional en relación con la médula espinal y las raíces dorsales subyacentes.

ESPINA BÍFIDA QUÍSTICA

Los tipos graves de espina bífida, con protrusión de la médula espinal, las meninges o ambas a través de defectos en los arcos vertebrales se denominan en conjunto **espina bífida quística** debido al **quiste meníngeo** (estructura en forma de saco) asociado a dichos defectos (fig. 17-15; v. fig. 17-12*B* a *D*). Este DTN se observa en aproximadamente 1 de cada 5.000 recién nacidos y muestra variaciones geográficas notables en su incidencia. Cuando el quiste contiene meninges y LCR, el defecto se denomina **espina bífida con meningocele** (v. fig. 17-12*B*). La médula espinal y las raíces raquídeas se mantienen en sus posiciones normales, pero puede haber defectos en la médula espinal. La protrusión de las meninges y del LCR de la médula espinal tiene lugar a través de un defecto en la columna vertebral.

Si la médula espinal, las raíces nerviosas o ambas están contenidas en el interior de un quiste meníngeo, el defecto se denomina **espina bífida con mielomeningocele** (v. figs. 17-12*C* y 17-15*A*). Los casos graves que afectan a varias vértebras se asocian a menudo a la ausencia de la bóveda craneal, con ausencia de la mayor parte del encéfalo y alteraciones faciales, lo que en conjunto se denomina **meroencefalia** (v. figs. 17-13 y 17-17). Este conjunto de malformaciones lleva aparejado efectos drásticos en algunas áreas encefálicas y otros de grado menor o inexistentes en otras partes. En estos recién nacidos el fallecimiento es inevitable. El término ***anencefalia*** para designar estos defectos graves es inadecuado, pues indica que no existe ninguna parte del encéfalo, lo que no es cierto.

La espina bífida quística cursa con grados variables de déficits neurológicos, según la localización y la extensión de la lesión. Generalmente hay una pérdida dermatomérica de la sensibilidad, además de una parálisis muscular esquelética completa o parcial (v. fig. 17-15*B*). El nivel de la lesión determina la zona de **anestesia** (área de piel sin sensibilidad) y los músculos afectados. La **parálisis de los esfínteres** (vesical o anal) es frecuente en el **mielomeningocele lumbosacro** (figs. 17-12*C* y 17-15*A*). Se produce casi de manera invariable una **anestesia «en silla de montar»** en los casos en los que están afectados los esfínteres, es decir, la pérdida de la sensibilidad en la región corporal que contactaría con una silla de montar.

La **meroencefalia** se puede sospechar claramente durante la fase intrauterina cuando se detecta una concentración elevada de **alfa-fetoproteína (AFP)** en el líquido amniótico (v. cap. 6, cuadro «Alfa-fetoproteína y anomalías fetales»). La AFP también puede estar elevada en el suero materno. La **amniocentesis** se suele llevar a cabo en las mujeres embarazadas con concentraciones séricas elevadas de AFP, con objeto de determinar la concentración de la AFP en el líquido amniótico (v. cap. 6, fig. 6-13). La ecografía puede revelar la presencia de un DTN que ha dado lugar a espina bífida quística. La columna vertebral fetal se puede observar mediante una ecografía a las 10-12 semanas y, cuando hay un defecto en el arco vertebral, se puede observar un quiste meníngeo en la zona afectada (v. figs. 17-12*C* y 17-15*A*).

FIGURA 17-15 Lactantes con espina bífida quística. **A**, Espina bífida con mielomeningocele en la región lumbar. **B**, Espina bífida con mielosquisis en la región lumbar. Obsérvese que la afectación nerviosa ha dado lugar a alteraciones en los miembros inferiores. *(Por cortesía del Dr. Dwight Parkinson (ya fallecido), Department of Surgery y Department of Human Anatomy and Cell Science, University of Manitoba, Winnipeg, Manitoba, Canadá.)*

MIELOMENINGOCELE

El mielomeningocele es un defecto más frecuente y grave que la espina bífida con meningocele (v. figs. 17-15*A* y 17-12*B*). Este DTN se puede producir en cualquier segmento de la columna vertebral, pero es más frecuente en las regiones lumbar y sacra (v. fig. 17-17). Más del 90% de los casos cursan con hidrocefalia debido a la coexistencia de una malformación de Arnold-Chiari. La mayoría de los pacientes necesita una derivación quirúrgica del LCR para evitar complicaciones asociadas a hipertensión intracraneal. Algunos casos de mielomeningocele se asocian a **craniolacunia** (desarrollo anómalo de la bóveda craneal); el resultado es la aparición de áreas de depresión no osificadas en las superficies internas de los huesos planos de la bóveda craneal.

MIELOSQUISIS

Es el tipo más grave de espina bífida (fig. 17-16; v. figs. 17-12*D* y 17-15*B*). En este defecto, la médula espinal de la zona afectada está abierta debido a la falta de fusión de los pliegues neurales (*schisis*, «separación»). El resultado es que la médula espinal está constituida por una masa aplanada de tejido nervioso. Este defecto suele dar lugar a parálisis o debilidad permanentes en los miembros inferiores.

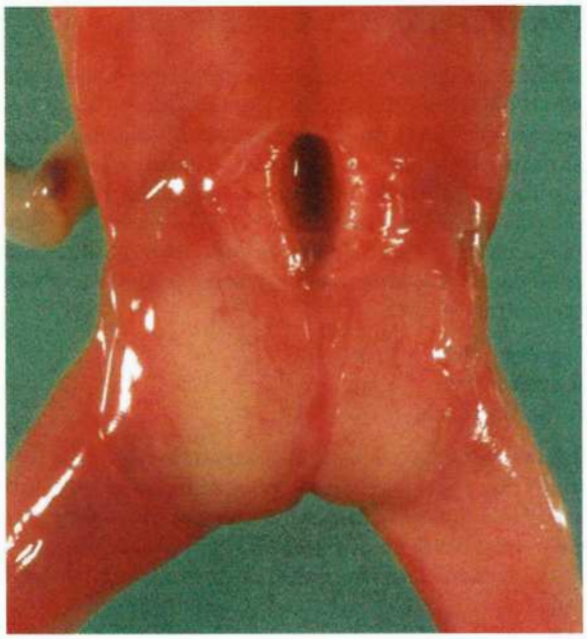

FIGURA 17-16 Feto de 19 semanas y sexo femenino con un defecto espinal abierto en la región lumbosacra (espina bífida con mielosquisis). *(Por cortesía del Dr. Joseph R. Siebert, Children's Hospital y Regional Medical Center, Seattle, Washington.)*

© Elsevier. Fotocopiar sin autorización es un delito.

ETIOLOGÍA DE LOS DEFECTOS DEL TUBO NEURAL

Indudablemente, los factores nutricionales y ambientales desempeñan un papel en la aparición de los DTN. En la mayoría de los casos muy probablemente estén implicadas interacciones intergénicas y entre genes y el entorno. La fortificación de alimentos con ácido fólico y los suplementos de ácido fólico antes de la fecundación, con el mantenimiento de éstos durante al menos 3 meses a lo largo del embarazo, reducen la incidencia de los DTN. En el año 2015, los *Centers for Disease Control and Prevention* urgían a «todas las mujeres en edad fértil y que puedan quedarse embarazadas a consumir 0,4 mg (400 mg) de ácido fólico al día para ayudar a disminuir el riesgo de defectos del tubo neural» (para más información véase http://www.cdc.gov/folicacid). En estudios epidemiológicos también se ha demostrado que las concentraciones maternas bajas de vitamina B_{12} pueden incrementar significativamente el riesgo de DTN. Hay también varios fármacos que aumentan el riesgo de mielomeningocele, por ejemplo, el ácido valproico. Este antiepiléptico causa alguna forma de DTN en el 1-2% de las mujeres que lo consumen durante las fases iniciales del embarazo (cuarta semana del desarrollo), en la época en la que tiene lugar la fusión de los pliegues neurales (fig. 17-17).

DESARROLLO DEL ENCÉFALO

16 El encéfalo comienza a desarrollarse durante la tercera semana, cuando la placa y el tubo neurales se están desarrollando a partir del neuroectodermo (v. fig. 17-1). La parte del **tubo neural** craneal al cuarto par de somitas se convierte en el encéfalo. Las células progenitoras proliferan, migran y se diferencian para formar áreas específicas del encéfalo. La fusión de los pliegues neurales en la región craneal y el cierre del neuroporo rostral forman las **tres vesículas encefálicas primarias** a partir de las cuales se desarrolla el encéfalo (fig. 17-18):

- El **prosencéfalo.**
- El **mesencéfalo.**
- El **rombencéfalo.**

Durante la quinta semana, el prosencéfalo se divide parcialmente en dos **vesículas encefálicas secundarias,** el *telencéfalo* y el *diencéfalo;* el mesencéfalo no se divide, y el rombencéfalo se divide parcialmente en dos vesículas, el *metencéfalo* y el *mielencéfalo*. En consecuencia, aparecen cinco vesículas encefálicas secundarias.

Curvaturas encefálicas

16 Durante la quinta semana, el encéfalo embrionario crece con rapidez y se incurva ventralmente en paralelo al plegamiento de la cabeza. Así, se producen la **curvatura mesencefálica** en la región del mesencéfalo y la **curvatura cervical** en la unión del rombencéfalo y la médula espinal (fig. 17-19*A*). Más adelante, el crecimiento desigual del encéfalo entre estas curvaturas origina la **curvatura pontina** en la dirección opuesta. Esta última curvatura da lugar al adelgazamiento del techo del rombencéfalo (v. fig. 17-19*C*).

Inicialmente, el encéfalo primitivo presenta la misma estructura básica que la médula espinal en desarrollo. Sin embargo, las curvaturas encefálicas producen una variación considerable en el perímetro de sus secciones transversales en los distintos niveles del encéfalo y también en las posiciones relativas de las sustancias gris y blanca. El **surco limitante** se extiende cranealmente hasta la unión del mesencéfalo y el prosencéfalo, y las placas alar y basal solamente son reconocibles en el mesencéfalo y el rombencéfalo (v. figs. 17-5*C* y 17-19*C*).

Rombencéfalo

La ***curvatura cervical*** separa el rombencéfalo de la médula espinal (v. fig. 17-19*A*). Más adelante, esta zona de unión se define arbitrariamente por el nivel de la raíz superior del primer nervio cervical, que se localiza aproximadamente a la altura del agujero magno. La ***curvatura pontina,*** localizada en la futura región pontina, divide el rombencéfalo en una parte caudal (mielencéfalo) y una parte rostral (metencéfalo). El **mielencéfalo** se convierte en el **bulbo raquídeo** (que a menudo se denomina simplemente bulbo), mientras que el **metencéfalo** se convierte en la **protuberancia** (puente) y el **cerebelo.** La cavidad del rombencéfalo se convierte en el **cuarto ventrículo** y en el **canal central** en el bulbo raquídeo (v. fig. 17-19*B* y *C*).

Mielencéfalo

La parte caudal del mielencéfalo (la parte cerrada del bulbo raquídeo) tiene características similares a las de la médula espinal, tanto en lo que se refiere a su desarrollo como a su estructura (fig. 17-19*B*). El **canal neural** del tubo neural forma el pequeño ***canal central*** del mielencéfalo. A diferencia de lo que ocurre en la médula espinal, los **neuroblastos** de las placas alares del mielencéfalo migran hacia la zona marginal y forman áreas aisladas de sustancia gris: los **núcleos gráciles,** medialmente, y los **núcleos cuneiformes,** lateralmente (v. fig. 17-19*B*). Estos núcleos se asocian a los tractos nerviosos de iguales denominaciones que alcanzan el bulbo raquídeo procedentes de la médula espinal. El área ventral del bulbo contiene un par de haces de fibras, las **pirámides,** constituidos por las fibras corticoespinales que descienden desde la corteza cerebral en desarrollo (v. fig. 17-19*B*).

La parte rostral del **mielencéfalo** (parte «abierta» del bulbo raquídeo) es ancha y bastante plana, especialmente en el lado opuesto a la **curvatura pontina** (v. fig. 17-19*C* y *D*). La curvatura pontina hace que las paredes laterales del bulbo se desplacen lateralmente como si fueran las páginas de un libro abierto. En consecuencia, su **placa del techo** queda distendida e intensamente adelgazada (v. fig. 17-19*C*). Por otro lado, la cavidad de esta parte del mielencéfalo (parte del futuro cuarto ventrículo) adquiere una configuración relativamente romboidal (configuración «en diamante»). A medida que las paredes del bulbo se desplazan lateralmente, las **placas alares** quedan situadas lateralmente a las placas basales. A su vez, conforme cambian las posiciones de las placas, los núcleos motores se desarrollan mediales a los núcleos sensitivos (v. fig. 17-19*C*).

Los **neuroblastos de las placas basales del bulbo raquídeo** se convierten en motoneuronas, como ocurre con los de la médula espinal. Los neuroblastos forman núcleos (grupos de neuronas) y se organizan en tres columnas de células a cada lado (v. fig. 17-19*D*). Desde la parte medial hasta la lateral, las columnas se detallan a continuación:

- **Eferente somática general,** representada por neuronas del nervio hipogloso.

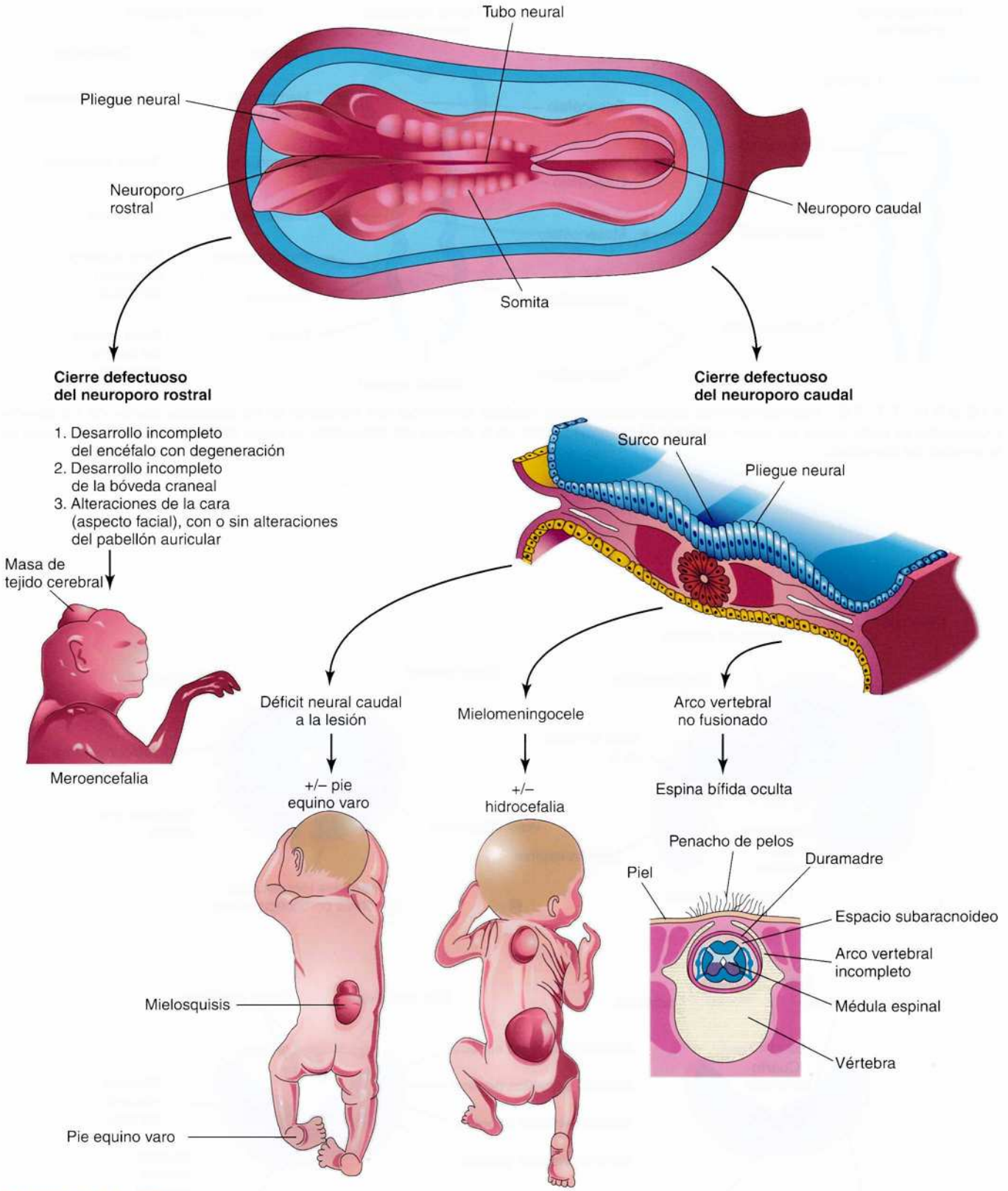

FIGURA 17-17 Ilustraciones esquemáticas que muestran el fundamento embriológico de los defectos del tubo neural. La meroencefalia (ausencia parcial del encéfalo) se debe al cierre defectuoso del neuroporo rostral y el mielomeningocele se debe al cierre defectuoso del neuroporo caudal. (*Modificada de Jones KL:* Smith's recognizable patterns of human malformations, *4.ª ed. Philadelphia, Saunders, 1988.*)

© Elsevier. Fotocopiar sin autorización es un delito.

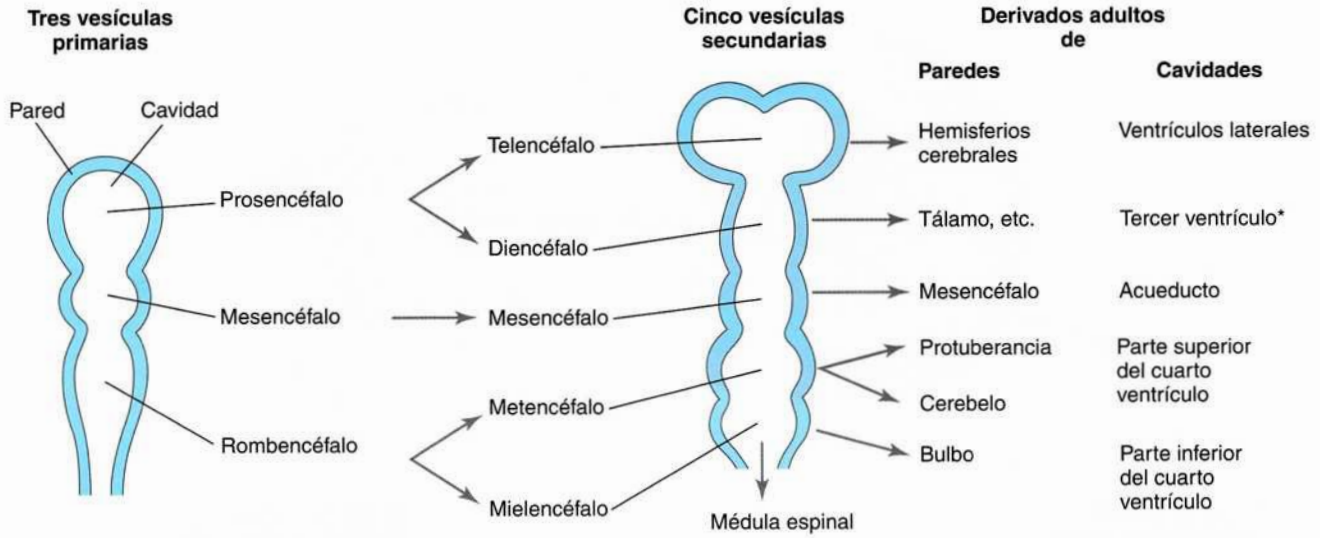

FIGURA 17-18 Representaciones esquemáticas de las vesículas encefálicas con indicación de los derivados adultos de sus paredes y cavidades. La parte rostral del tercer ventrículo (*) se forma a partir de la cavidad del telencéfalo; la mayor parte de este ventrículo deriva de la cavidad del diencéfalo.

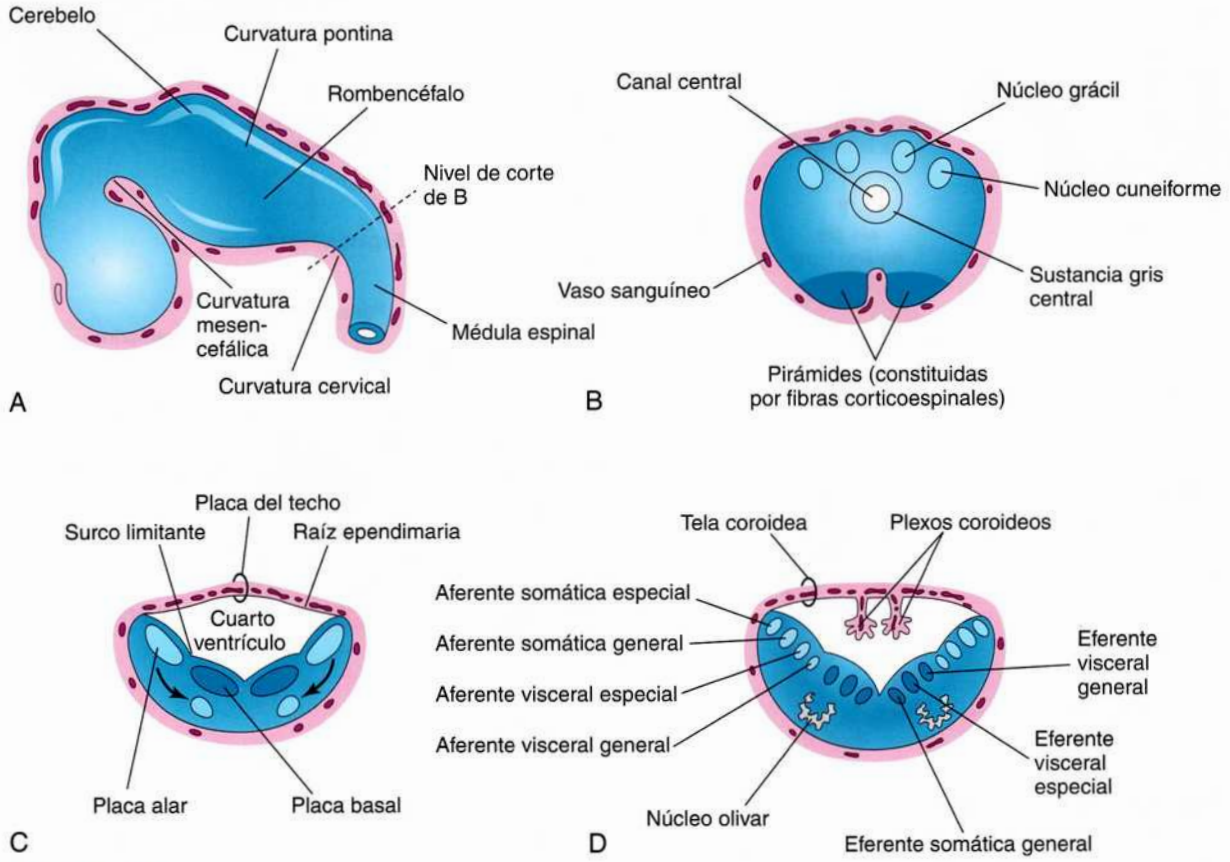

FIGURA 17-19 A, Esquema del encéfalo en desarrollo al final de la quinta semana, con ilustración de las tres divisiones primarias del encéfalo y de las curvaturas encefálicas. **B**, Corte transversal de la parte caudal del mielencéfalo (parte cerrada del bulbo raquídeo en desarrollo). **C** y **D**, Cortes similares de la parte rostral del mielencéfalo (parte abierta del bulbo raquídeo en desarrollo), en los que se muestran la posición y la sucesión de fases de la diferenciación de las placas alar y basal. Las *flechas* en **C** muestran las vías que siguen los neuroblastos desde las placas alares hasta formar los núcleos olivares.

- **Eferente visceral especial,** representada por las neuronas que inervan los músculos procedentes de los arcos faríngeos (v. cap. 9, fig. 9-6).
- **Eferente visceral general,** representada por algunas neuronas de los nervios vago y glosofaríngeo (v. cap. 9, fig. 9-6).

Los neuroblastos de las placas alares del bulbo raquídeo forman neuronas que se disponen en cuatro columnas a cada lado. Desde la parte medial hasta la lateral, estas columnas son las siguientes:

- **Aferente visceral general,** que recibe los impulsos procedentes de los distintos órganos.
- **Aferente visceral especial,** que recibe las fibras gustativas.
- **Aferente somática general,** que recibe los impulsos procedentes de la superficie de la cabeza.
- **Aferente somática especial,** que recibe los impulsos procedentes del oído.

Algunos neuroblastos de las placas alares migran centralmente y forman las neuronas de los **núcleos olivares** (v. fig. 17-19*C* y *D*).

Metencéfalo

Las paredes del metencéfalo forman la **protuberancia** y el **cerebelo,** al tiempo que la cavidad del metencéfalo forma la *parte superior del cuarto ventrículo* (fig. 17-20*A*). Tal como ocurre en la parte rostral del mielencéfalo, la **curvatura pontina** da lugar a una divergencia en las **paredes laterales de la protuberancia,** lo que hace que la sustancia gris quede localizada en el suelo del cuarto ventrículo (v. fig. 17-20*B*). De la misma forma que sucede en el mielencéfalo, los neuroblastos de cada placa basal se transforman en núcleos motores y se organizan en tres columnas a cada lado.

El **cerebelo** se desarrolla a partir de engrosamientos en las **partes dorsales de las placas alares.** Inicialmente, las **protrusiones cerebelosas** se proyectan en el cuarto ventrículo (v. fig. 17-20*B*). A medida que estas protrusiones aumentan de tamaño y se fusionan en la línea media, crecen superponiéndose a la mitad rostral del cuarto ventrículo y solapándose a la protuberancia y al bulbo raquídeo (v. fig. 17-20*D*).

Algunos neuroblastos de la zona intermedia de las placas alares migran hacia la zona marginal y se diferencian en neuronas de la **corteza cerebelosa.** Otros neuroblastos procedentes de estas placas originan los *núcleos centrales,* el mayor de los cuales es el **núcleo dentado** (v. fig. 17-20*D*). Neuronas procedentes de las placas alares también dan lugar a los **núcleos pontinos,** los **núcleos cocleares y vestibulares,** y el **núcleo sensitivo del nervio trigémino.**

La estructura del cerebelo refleja su desarrollo filogenético (evolutivo) (v. fig. 17-20*C* y *D*):

- El *arquicerebelo* (**lóbulo floculonodular**), que es la parte filogenéticamente más antigua, presenta conexiones con el aparato vestibular, especialmente el vestíbulo del oído.

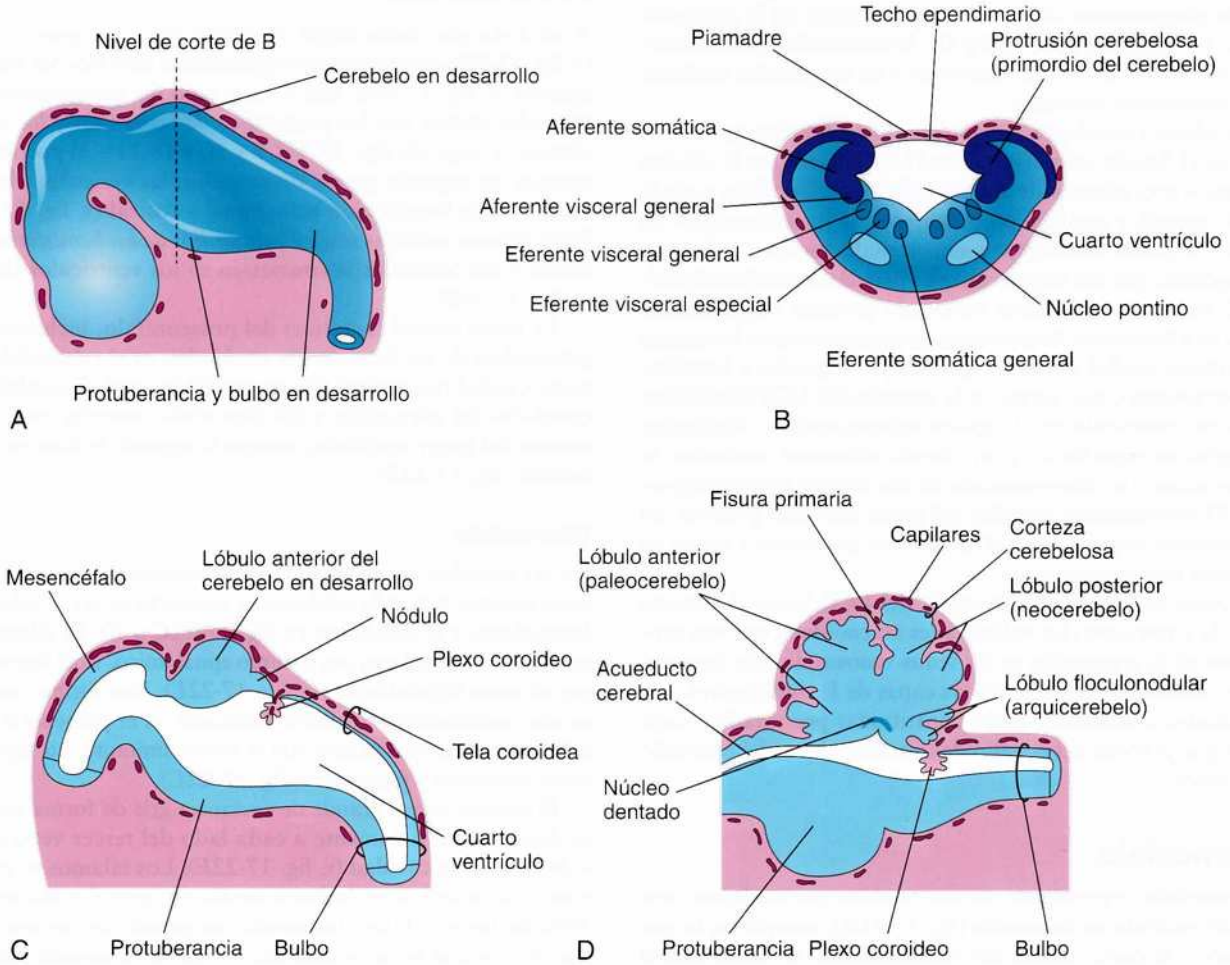

FIGURA 17-20 A, Representación esquemática del encéfalo en desarrollo al final de la quinta semana. B, Corte transversal del metencéfalo (protuberancia y cerebelo en desarrollo) con ilustración de los derivados de las placas alar y basal. C y D, Cortes sagitales del rombencéfalo a las 6 y 17 semanas, respectivamente, en los que se muestra la sucesión de fases del desarrollo de la protuberancia y el cerebelo.

© Elsevier. Fotocopiar sin autorización es un delito.

- El *paleocerebelo* (**vermis y lóbulo anterior**), de desarrollo más reciente, se relaciona con la sensibilidad que procede de los miembros.
- El *neocerebelo* (**lóbulo posterior**), que es la parte filogenéticamente más moderna, está implicado en el control selectivo de los movimientos de los miembros.

Las fibras nerviosas que conectan las cortezas cerebral y cerebelosa con la médula espinal pasan a través de la capa marginal de la región ventral del metencéfalo. Esta región del **tronco encefálico** es la **protuberancia** (puente), denominada de esta manera por la robusta banda de fibras nerviosas que atraviesan la línea media y forman una cresta bulbosa en sus partes anterior y lateral (v. fig. 17-20*C* y *D*).

Plexos coroideos y líquido cefalorraquídeo

16

El fino techo ependimario del cuarto ventrículo está cubierto externamente por la **piamadre,** derivada del mesénquima asociado al rombencéfalo (v. fig. 17-20*B* a *D*). Esta membrana vascular, junto con el techo ependimario, forma la **tela coroidea,** la vaina de piamadre que recubre la parte inferior del cuarto ventrículo (v. fig. 17-19*D*). Dada la proliferación activa de la piamadre, la tela coroidea se invagina en el cuarto ventrículo, donde se diferencia formando el **plexo coroideo** a partir de una serie de plegamientos de las arterias coroideas de la piamadre (v. figs. 17-19*C* y *D*, y 17-20*C* y *D*). Se desarrollan plexos similares en el techo del tercer ventrículo y en las paredes mediales de los ventrículos laterales.

Los plexos coroideos segregan líquido ventricular que se convierte en el líquido cefalorraquídeo (LCR) cuando se le añaden elementos procedentes de las superficies del encéfalo y de la médula espinal, y también procedentes de la pia-aracnoides. En el LCR y el plexo coroideo se encuentran diferentes morfógenos señalizadores, que son imprescindibles para el desarrollo del encéfalo. El fino techo del cuarto ventrículo presenta evaginaciones en tres localizaciones. Estas evaginaciones se rompen formando las **aberturas medial y lateral** (agujeros de Magendie y Luschka, respectivamente), que permiten la entrada del LCR procedente del cuarto ventrículo en el espacio subaracnoideo. Moléculas neurogénicas específicas (p. ej., ácido retinoico) controlan la proliferación y la diferenciación de las células neuroprogenitoras. El revestimiento epitelial del plexo coroideo procede del neuroepitelio, mientras que el estroma se desarrolla a partir de las células mesenquimatosas.

La zona principal de absorción del LCR hacia el sistema venoso la constituyen las **vellosidades aracnoideas,** que son protrusiones de la aracnoides en los **senos venosos durales** (grandes canales venosos situados entre las capas de la **duramadre**). Las vellosidades aracnoideas están constituidas por una fina capa celular que procede del epitelio de la aracnoides y del endotelio de los senos.

Mesencéfalo

El **mesencéfalo** experimenta menos cambios que cualquier otra parte del encéfalo en desarrollo (fig. 17-21*A*), excepto en lo que se refiere a la parte caudal del rombencéfalo. El **canal neural** presenta un estrechamiento y se convierte en el **acueducto cerebral** (v. figs. 17-20*D* y 17-21*D*), que pone en conexión el tercer y el cuarto ventrículos.

Neuroblastos (células nerviosas embrionarias) migran desde las **placas alares del mesencéfalo** hasta el ***tectum*** (techo) y se acumulan formando *cuatro grandes grupos de neuronas,* los **colículos (tubérculos cuadrigéminos) superiores e inferiores** bilaterales (v. fig. 17-21*D* a *E*), implicados en los reflejos visuales y auditivos, respectivamente. Neuroblastos procedentes de las **placas basales** dan lugar a grupos de neuronas en el **tegmento del mesencéfalo** (núcleos rojos, núcleos de los pares craneales tercero y cuarto, y núcleos reticulares). La **sustancia negra** es una capa amplia de sustancia gris adyacente al **pedúnculo cerebral** (v. fig. 17-21*B, D* y *E*) y también podría diferenciarse a partir de la placa basal, si bien algunos expertos consideran que la sustancia negra procede de neuronas de la placa alar que migran ventralmente.

Las fibras que crecen a partir del **cerebro** (la parte principal del encéfalo, que incluye el diencéfalo y los hemisferios cerebrales) forman los **pedúnculos cerebrales** en la parte anterior (v. fig. 17-21*B*). Los pedúnculos cerebrales aumentan progresivamente de tamaño a medida que se incrementa el número de grupos de fibras descendentes (*corticopontinas, corticobulbares* y *corticoespinales*) que atraviesan el mesencéfalo en desarrollo en su trayecto hasta el **tronco encefálico** (el bulbo raquídeo es la subdivisión caudal del tronco encefálico y se continúa con la médula espinal) y la **médula espinal** (v. fig. 17-21*C*).

Prosencéfalo

A medida que tiene lugar el cierre del **neuroporo rostral** (v. fig. 17-3*B*), aparecen dos evaginaciones laterales, las **vesículas ópticas** (v. fig. 17-4*A*), una a cada lado del prosencéfalo. *Las vesículas ópticas son los primordios de las retinas y los nervios ópticos* (v. cap. 18, figs. 18-1*C, F* y *H*, y 18-11). Al poco tiempo aparece un segundo par de divertículos, las **vesículas telencefálicas,** en una localización más dorsal y rostral (v. fig. 17-21*C*). Estas últimas vesículas son *los primordios de los hemisferios cerebrales* y sus cavidades se convierten en los **ventrículos laterales** (v. fig. 17-26*B*).

La parte rostral (anterior) del prosencéfalo, incluyendo los primordios de los **hemisferios cerebrales,** es el **telencéfalo,** y la parte caudal (posterior) del prosencéfalo es el **diencéfalo.** Las cavidades del telencéfalo y del diencéfalo contribuyen a la formación del **tercer ventrículo,** aunque la segunda lo hace en mayor medida (fig. 17-22*E*).

Diencéfalo

En las paredes laterales del tercer ventrículo aparecen tres protrusiones que más adelante se convertirán en el *tálamo,* el *hipotálamo* y el *epitálamo* (v. fig. 17-22*C* a *E*). El **tálamo** está separado del **epitálamo** por el **surco epitalámico,** y del hipotálamo por el **surco hipotalámico** (v. fig. 17-22*E*). Este último surco no es una continuación del **surco limitante** en el prosencéfalo y, a diferencia de lo que ocurre con el surco limitante, no separa las áreas sensitivas y motoras (v. fig. 17-22*C*).

El **tálamo** (masa grande de sustancia gris de forma ovoidea) se desarrolla rápidamente a cada lado del tercer ventrículo y sobresale en su cavidad (v. fig. 17-22*E*). Los tálamos se encuentran y se fusionan en la línea media en aproximadamente el 70% de los encéfalos, formando un puente de sustancia gris que atraviesa el tercer ventrículo, lo que se denomina comisura (adhesión) intertalámica (conexión variable entre las dos masas talámicas a través del tercer ventrículo); este puente está ausente en el 20% de los encéfalos.

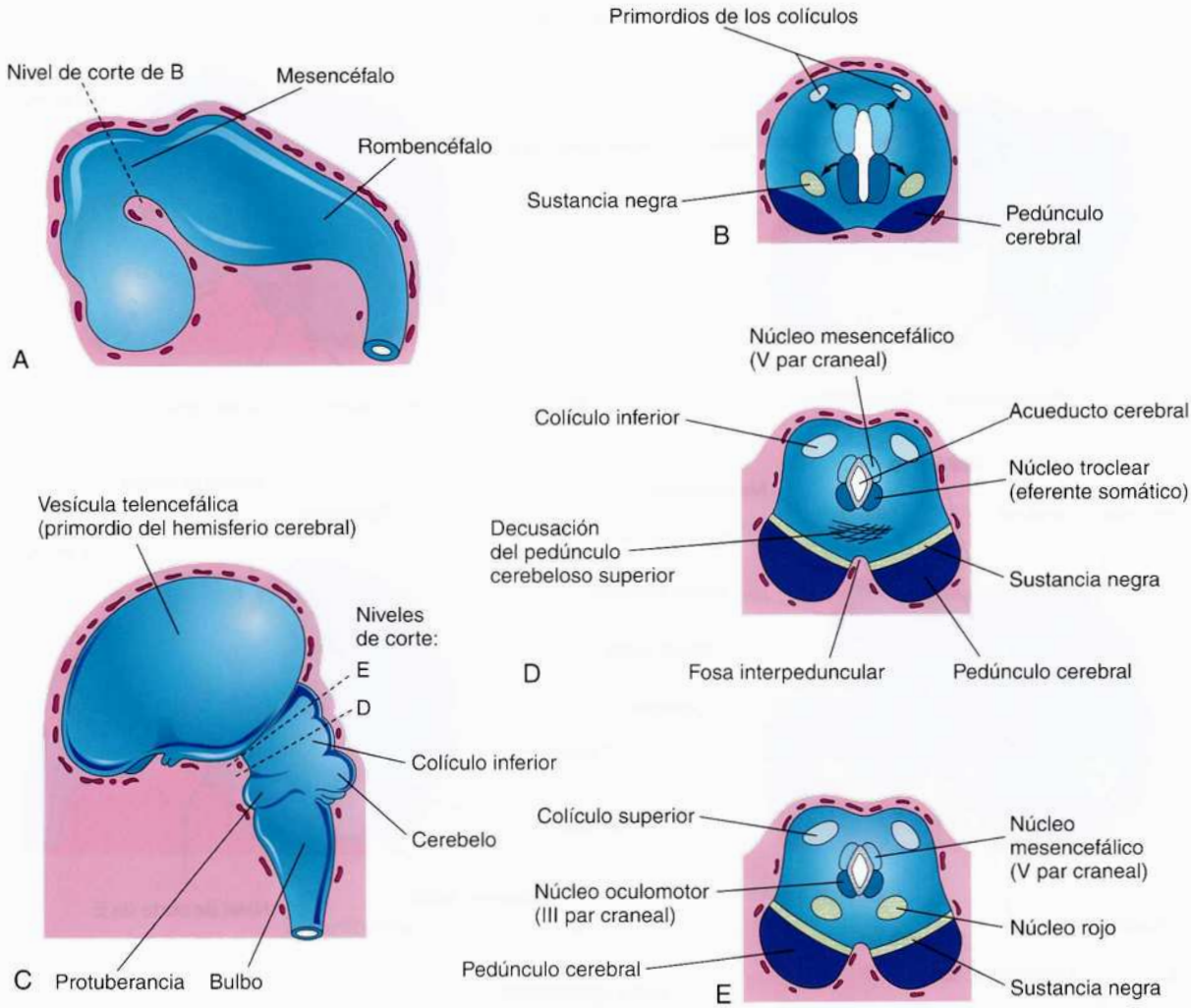

FIGURA 17-21 A, Representaciones esquemáticas del encéfalo en desarrollo al final de la quinta semana. B, Corte transversal del mesencéfalo en desarrollo en el que se muestra la migración temprana de las células procedentes de las placas basal y alar. C, Esquemas del encéfalo en desarrollo a las 11 semanas. D y E, Cortes transversales del mesencéfalo en desarrollo en el nivel de los colículos inferior y superior, respectivamente.

El **hipotálamo** procede de la proliferación de los neuroblastos en la zona intermedia de las paredes diencefálicas, ventralmente al **surco hipotalámico** (v. fig. 17-22*E*). *La expresión diferencial de la vía de señalización Wnt/β-catenina está implicada en la definición del patrón del hipotálamo.* Más adelante se desarrollan varios núcleos que participan en las actividades endocrinas y en la homeostasis. Un par de núcleos, los **cuerpos mamilares,** forman en la superficie ventral del hipotálamo dos protrusiones del tamaño de un guisante (v. fig. 17-22*C*).

El **epitálamo** se desarrolla a partir del techo y de la porción dorsal de la pared lateral del diencéfalo (v. fig. 17-22*C* a *E*). Inicialmente, las **protrusiones epitalámicas** son grandes, pero más adelante llegan a tener un tamaño relativamente pequeño.

La **glándula pineal** (cuerpo pineal) se desarrolla en forma de un divertículo medial en la parte caudal del techo del diencéfalo (v. fig. 17-22*D*). La proliferación de células en sus paredes convierte rápidamente este divertículo en una glándula sólida y con forma cónica.

La **glándula pituitaria** *(hipófisis)* tiene un origen ectodérmico (fig. 17-23 y tabla 17-1). La vía de señalización Notch está implicada en la proliferación y la diferenciación de las células progenitoras hipofisarias. La hipófisis se desarrolla a partir de dos orígenes:

- Una protrusión ascendente del techo ectodérmico del estomodeo, el **divertículo hipofisario** (bolsa de Rathke).
- Una protrusión descendente del neuroectodermo del diencéfalo, el **divertículo neurohipofisario.**

Este doble origen es la razón de que la hipófisis esté constituida por dos tipos de tejido completamente distintos:

- La **adenohipófisis** (tejido glandular), o lóbulo anterior, que procede del ectodermo oral.
- La **neurohipófisis** (tejido nervioso), o lóbulo posterior, que procede del neuroectodermo.

Hacia la tercera semana, el **divertículo hipofisario** se proyecta desde el techo del estomodeo y queda situado en una zona adyacente al suelo (pared ventral) del diencéfalo (v. fig. 17-23*C*). Hacia la quinta semana, este divertículo aumenta de longitud y se constriñe en su zona de unión al epitelio oral. Para esta

© Elsevier. Fotocopiar sin autorización es un delito.

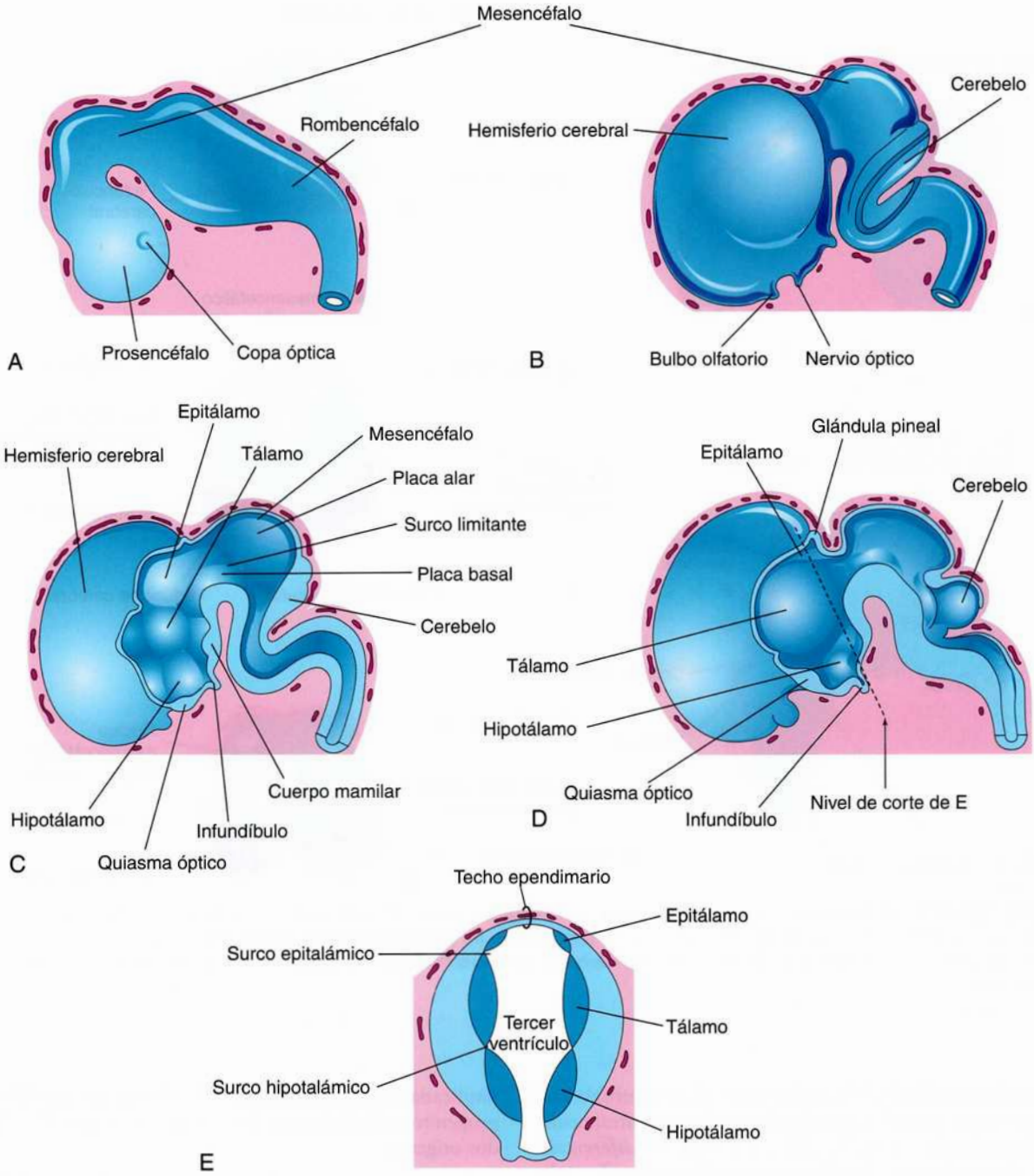

FIGURA 17-22 A, Visión lateral del encéfalo al final de la quinta semana. B, Visión similar a las 7 semanas. C, Corte sagital y medio del encéfalo en el que se muestra la superficie medial del prosencéfalo y del mesencéfalo. D, Corte similar a las 8 semanas. E, Corte transversal del diencéfalo que muestra el epitálamo dorsalmente, el tálamo lateralmente y el hipotálamo ventralmente.

fase ha establecido contacto con el **infundíbulo** (derivado del divertículo neurohipofisario), una protrusión descendente ventral del diencéfalo (v. figs. 17-22*C* y *D*, y 17-23).

El *tallo del divertículo hipofisario* discurre entre los centros de condrificación de los huesos craneales preesfenoides y basiesfenoides en desarrollo (v. fig. 17-23*E*). Durante la sexta semana, la conexión del divertículo con la cavidad oral experimenta degeneración (v. fig. 17-23*D* y *E*). Células de la pared anterior del divertículo hipofisario proliferan y dan lugar a la **parte anterior de la hipófisis** (v. tabla 17-1). Más adelante, alrededor del **tallo infundibular** crece una extensión que se denomina **parte tuberal** (v. fig. 17-23*E*). La proliferación extensa de la pared anterior del divertículo hipofisario reduce el calibre de su luz hasta convertirlo en una hendidura estrecha (v. fig. 17-23*E*). Esta **hendidura residual** no suele reconocerse en la hipófisis del adulto, pero puede estar representada por una zona de quistes. Las células de la pared posterior de la bolsa hipofisaria no proliferan; dan lugar a la delgada **parte intermedia,** una estructura mal definida (v. fig. 17-23*F*).

La parte de la hipófisis que se desarrolla a partir del **neuroectodermo** (divertículo neurohipofisario) es la **neurohipófisis** (v. fig. 17-23*B* a *F* y tabla 17-1). El **infundíbulo** da lugar a la

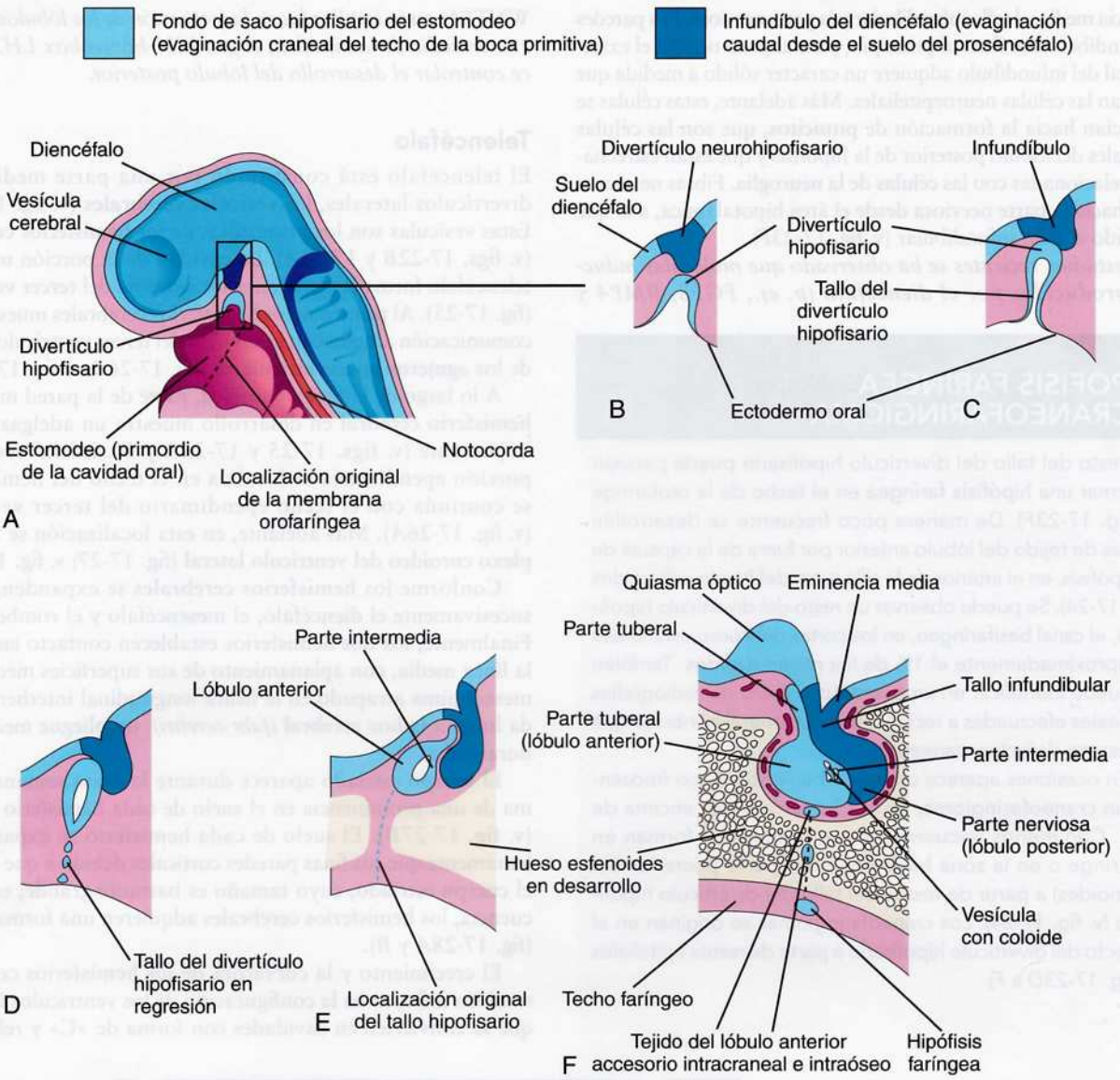

FIGURA 17-23 Representaciones esquemáticas que ilustran el desarrollo de la hipófisis. A, Corte sagital del extremo craneal de un embrión de aproximadamente 36 días, en el que se muestran el divertículo hipofisario, un crecimiento del estomodeo en dirección superior, y el divertículo neurohipofisario, un crecimiento del prosencéfalo en dirección inferior. B a D, Sucesión de fases del desarrollo de la hipófisis. Hacia las 8 semanas el divertículo pierde su conexión con la cavidad oral y entra en contacto estrecho con el infundíbulo y el lóbulo posterior (neurohipófisis) de la hipófisis. E y F, Fases más avanzadas en las que se muestra la proliferación de la pared anterior del divertículo hipofisario para la formación del lóbulo anterior (adenohipófisis) de la hipófisis.

Tabla 17-1 Derivación y terminología de la hipófisis

DERIVACIÓN	TIPO DE TEJIDO	PARTE	LÓBULO
Ectodermo oral			
Divertículo hipofisario en el techo del estomodeo	Adenohipófisis (porción glandular)	Parte anterior Parte tuberal Parte intermedia	Lóbulo anterior
Neuroectodermo			
Divertículo neurohipofisario en el suelo del diencéfalo	Neurohipófisis (porción nerviosa)	Parte nerviosa Tallo infundibular Eminencia media	Lóbulo posterior

© Elsevier. Fotocopiar sin autorización es un delito.

eminencia media, el **tallo infundibular** y la **parte nerviosa.** Las paredes del infundíbulo son finas al principio, pero al poco tiempo el extremo distal del infundíbulo adquiere un carácter sólido a medida que proliferan las células neuroepiteliales. Más adelante, estas células se diferencian hacia la formación de **pituicitos,** que son las células principales del lóbulo posterior de la hipófisis y que están estrechamente relacionadas con las **células de la neuroglía.** Fibras nerviosas crecen hacia la parte nerviosa desde el área hipotalámica, a la que está unido el tallo infundibular (v. fig. 17-23*F*).

En estudios recientes se ha observado que moléculas inductoras producidas por el diencéfalo (p. ej., FGF8, BMP4 y WNT5A) están implicadas en la formación de los lóbulos anterior e intermedio de la hipófisis; el gen LIM-homeobox LHX2 parece controlar el desarrollo del lóbulo posterior.

HIPÓFISIS FARÍNGEA Y CRANEOFARINGIOMA

Un resto del tallo del divertículo hipofisario puede persistir y formar una **hipófisis faríngea** en el techo de la orofaringe (v. fig. 17-23*F*). De manera poco frecuente se desarrollan masas de tejido del lóbulo anterior por fuera de la cápsula de la hipófisis, en el interior de la silla turca del hueso esfenoides (fig. 17-24). Se puede observar un resto del divertículo hipofisario, el **canal basifaríngeo,** en los cortes del hueso esfenoides de aproximadamente el 1% de los recién nacidos. También se puede identificar en un pequeño número de radiografías craneales efectuadas a recién nacidos (generalmente los que presentan defectos craneales).

En ocasiones aparece un tumor benigno y poco frecuente, un **craneofaringioma,** en la silla turca o por encima de ésta. Con menos frecuencia, estos tumores se forman en la faringe o en la zona basiesfenoidal (parte posterior del esfenoides) a partir de restos del tallo del divertículo hipofisario (v. fig. 17-24). Los craneofaringiomas se originan en el trayecto del divertículo hipofisario a partir de restos epiteliales (v. fig. 17-23*D* a *F*).

Telencéfalo

El telencéfalo está constituido por una parte media y dos divertículos laterales, las **vesículas cerebrales** (v. fig. 17-23*A*). Estas vesículas son los primordios de los **hemisferios cerebrales** (v. figs. 17-22*B* y 17-23*A*). La cavidad de la porción media del telencéfalo forma la parte anterior extrema del **tercer ventrículo** (fig. 17-25). Al principio, los hemisferios cerebrales muestran una comunicación amplia con la cavidad del tercer ventrículo a través de los **agujeros interventriculares** (fig. 17-26*B*; v. fig. 17-25).

A lo largo de la **fisura coroidea,** parte de la pared medial del **hemisferio cerebral** en desarrollo muestra un adelgazamiento importante (v. figs. 17-25 y 17-26*A* y *B*). Inicialmente, esta porción ependimaria se localiza en el techo del hemisferio y se continúa con el techo ependimario del tercer ventrículo (v. fig. 17-26*A*). Más adelante, en esta localización se forma el **plexo coroideo del ventrículo lateral** (fig. 17-27; v. fig. 17-27).

Conforme los **hemisferios cerebrales** se expanden, cubren sucesivamente el diencéfalo, el mesencéfalo y el rombencéfalo. Finalmente, los dos hemisferios establecen contacto entre sí en la línea media, con aplanamiento de sus superficies mediales. El mesénquima atrapado en la fisura longitudinal interhemisférica da lugar a la **hoz cerebral** *(falx cerebri),* un pliegue medio de la duramadre.

El **cuerpo estriado** aparece durante la sexta semana en forma de una prominencia en el suelo de cada hemisferio cerebral (v. fig. 17-27*B*). El suelo de cada hemisferio se expande más lentamente que sus finas paredes corticales debido a que contiene el **cuerpo estriado,** cuyo tamaño es bastante grande; en consecuencia, los hemisferios cerebrales adquieren una forma en «C» (fig. 17-28*A* y *B*).

El crecimiento y la curvatura de los hemisferios cerebrales también influyen en la configuración de los ventrículos laterales, que se convierten en cavidades con forma de «C» y rellenas de

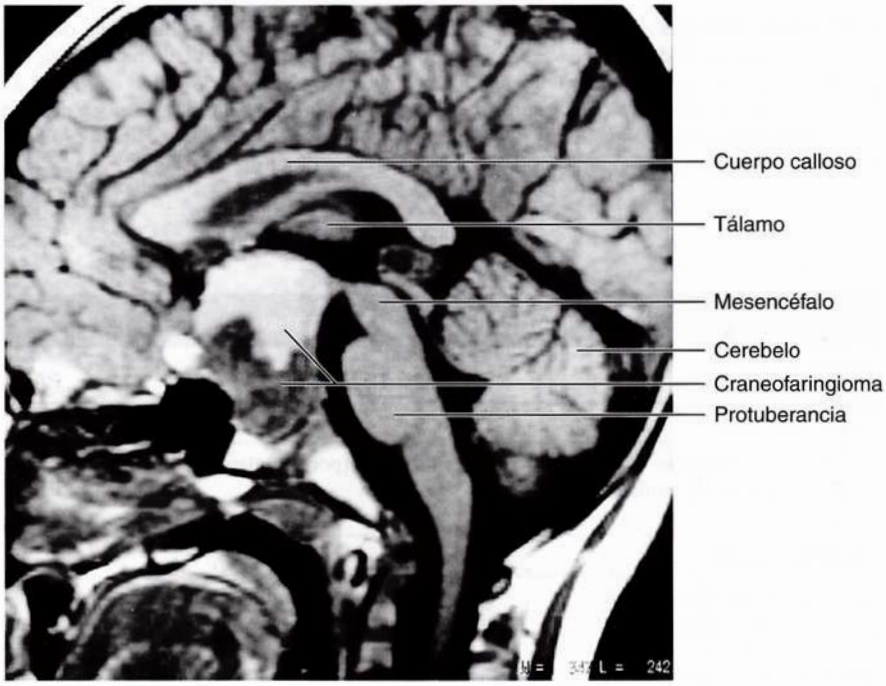

FIGURA 17-24 Imagen sagital de resonancia magnética obtenida en un niño de 4 años que presentó un cuadro clínico de cefalea y atrofia óptica (pérdida visual). Se puede observar una masa de gran tamaño (4 cm) que ocupa una silla turca aumentada de tamaño, con expansión en dirección caudal hacia el hueso esfenoides y en dirección superior hacia la cisterna supraselar. La cirugía confirmó que se trataba de un craneofaringioma. La mitad inferior de la masa es sólida y oscura, mientras que la mitad superior es quística y más brillante. *(Por cortesía del Dr. Gerald S. Smyser, Altru Health System, Grand Forks, North Dakota.)*

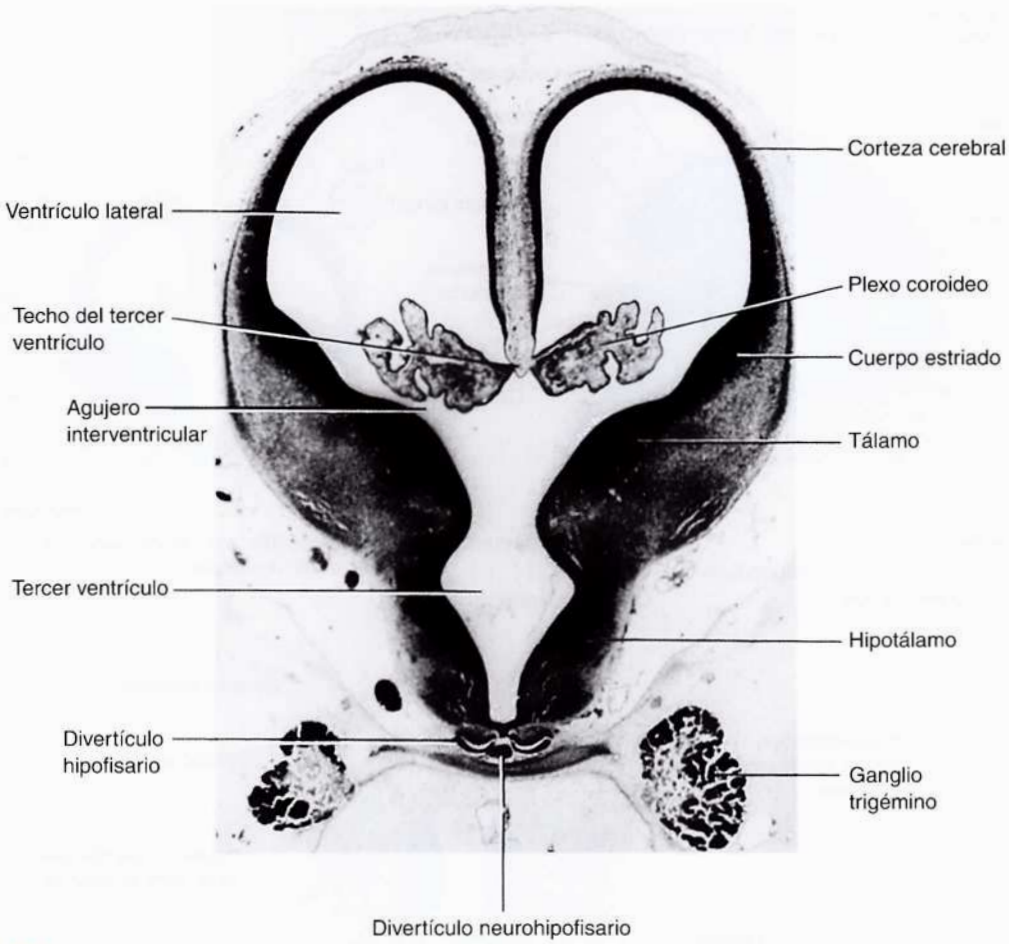

FIGURA 17-25 Microfotografía de un corte transversal a través del diencéfalo y de las vesículas cerebrales en un embrión humano (de, aproximadamente, 50 días), a la altura de los agujeros interventriculares (×20). La fisura coroidea se localiza en la unión del plexo coroideo y la pared medial del ventrículo lateral. *(Por cortesía del profesor —ya jubilado— Jean Hay, Department of Anatomy, University of Manitoba, Winnipeg, Manitoba, Canadá.)*

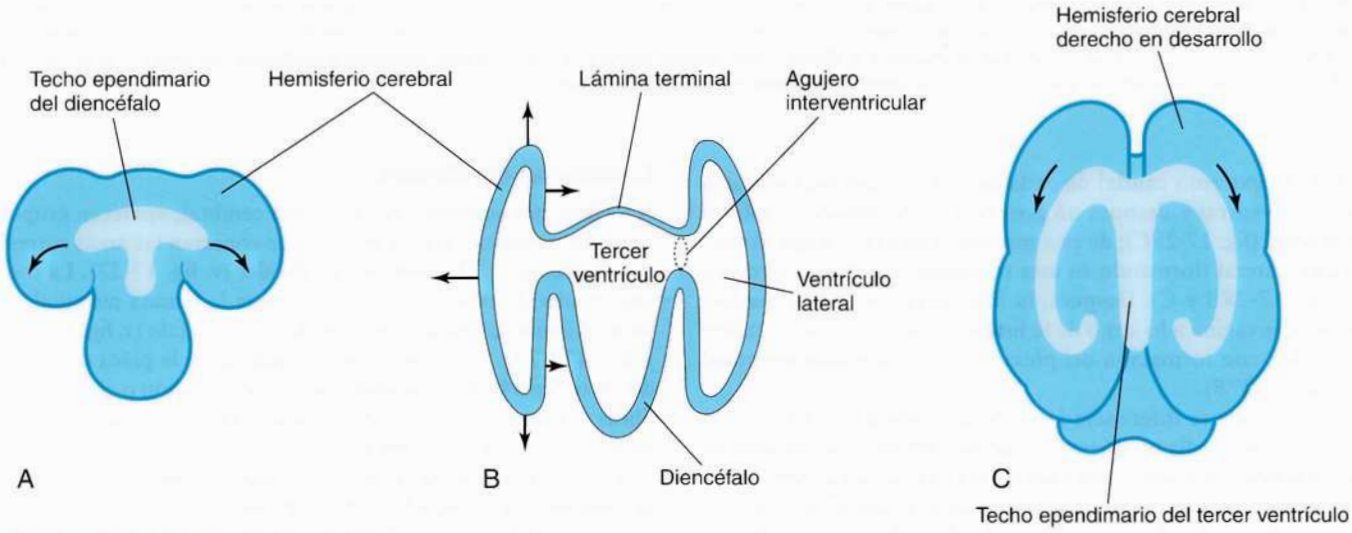

FIGURA 17-26 A, Esquema de la superficie dorsal del prosencéfalo en el que se muestra la forma en la que el techo ependimario del diencéfalo se desplaza hasta la superficie dorsomedial de los hemisferios cerebrales *(flechas)*. B, Corte esquemático del prosencéfalo en el que se muestra la forma en la que los hemisferios cerebrales en desarrollo crecen a partir de las paredes laterales del prosencéfalo y se expanden en todas las direcciones hasta que cubren el diencéfalo. Las *flechas* indican varias direcciones hacia las que se expanden los hemisferios. La pared rostral del prosencéfalo, la lámina terminal, es muy fina. C, Esquema del prosencéfalo en el que se muestra la forma en la que el techo ependimario se desplaza finalmente hacia los lóbulos temporales a consecuencia del patrón de crecimiento en «C» de los hemisferios cerebrales *(flechas)*.

© Elsevier. Fotocopiar sin autorización es un delito.

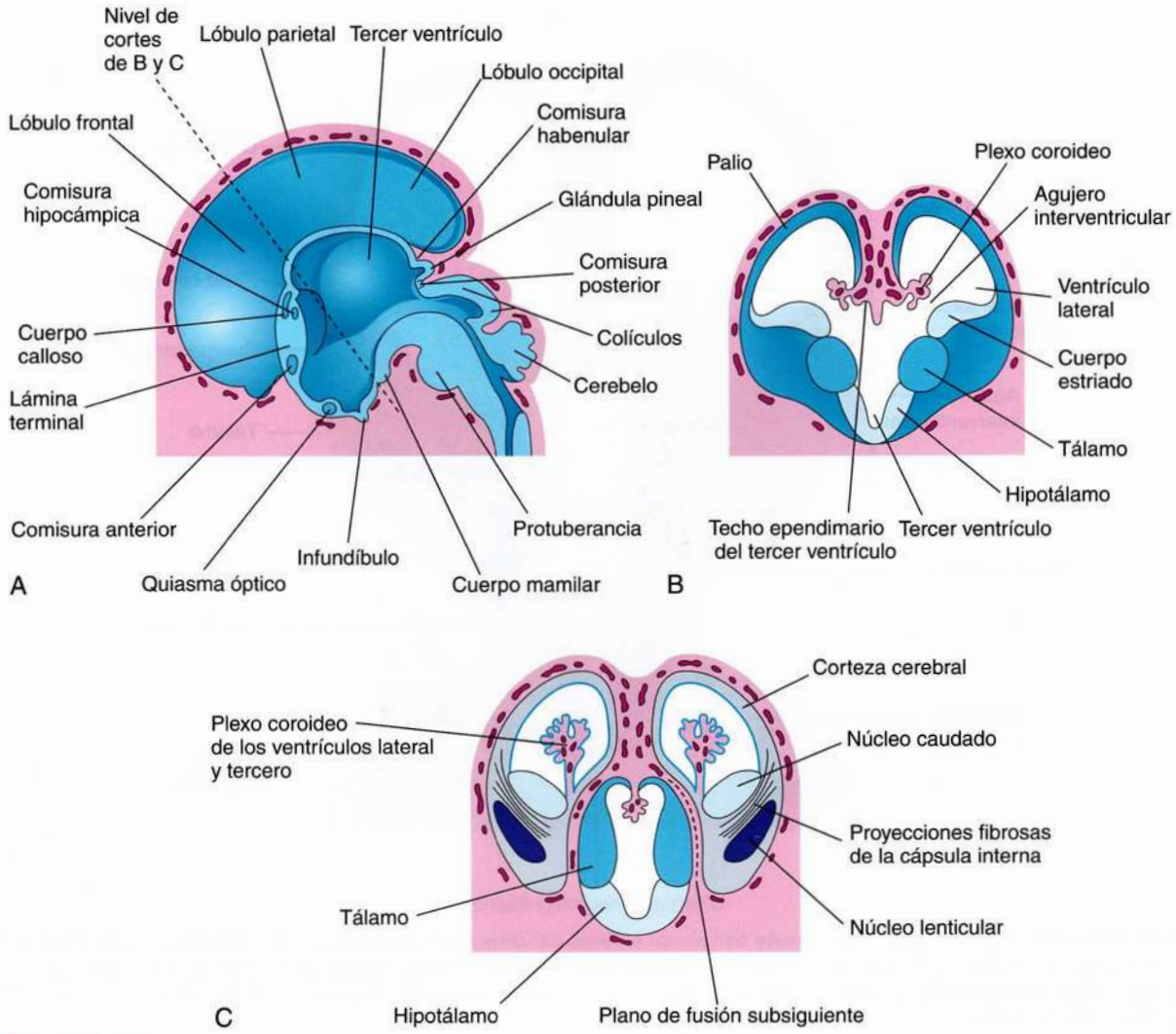

FIGURA 17-27 A, Esquema correspondiente a la superficie medial del prosencéfalo de un embrión de 10 semanas que muestra los derivados diencefálicos, las comisuras principales y los hemisferios cerebrales en expansión. B, Corte transversal del prosencéfalo a la altura de los agujeros intervertebrales en el que se evidencian el cuerpo estriado y los plexos coroideos de los ventrículos laterales. C, Corte similar alrededor de las 11 semanas, en el que se muestra la división del cuerpo estriado en los núcleos caudado y lenticular por efecto de la cápsula interna. También se ilustra la relación entre los hemisferios cerebrales y el diencéfalo.

LCR. El extremo caudal de cada hemisferio cerebral muestra un giro ventral y después un giro rostral, formando el **lóbulo temporal** (fig. 17-29C); de esta manera, arrastra consigo al ventrículo lateral (formando su **asta temporal**) y la fisura coroidea (v. fig. 17-28*B* y *C*). Después, la fina pared medial del hemisferio se invagina a lo largo de la fisura coroidea por la piamadre vascular, con formación del *plexo coroideo del asta temporal* (v. fig. 17-27*B*).

Conforme se diferencia la **corteza cerebral,** las fibras que van y vienen a ella atraviesan el **cuerpo estriado** y lo dividen en los **núcleos caudado y lenticular.** Esta vía de fibras nerviosas, la **cápsula interna** (v. fig. 17-27C), adquiere una forma en «C» a medida que los hemisferios cerebrales adoptan esta misma morfología. El **núcleo caudado** se alarga y también adquiere una forma en «C», adaptándose al borde del ventrículo lateral (v. fig. 17-28). Su cabeza con forma de pera y su cuerpo alargado se sitúan en el suelo del asta frontal y en el cuerpo del **ventrículo lateral,** mientras que su cola hace un giro en «U» hasta alcanzar el techo del asta temporal o inferior.

Comisuras cerebrales

A medida que se desarrolla la corteza cerebral, aparecen grupos de fibras nerviosas, las comisuras, que conectan las áreas correspondientes de los **hemisferios cerebrales** (v. fig. 17-27). La más importante de estas comisuras atraviesa la **lámina terminal,** es decir, el extremo rostral (anterior) del prosencéfalo (v. fig. 17-26*A* y *B*, y 17-27*A*). Esta lámina se extiende desde la placa del techo del diencéfalo hasta el **quiasma óptico** (decusación o cruce de las fibras del nervio óptico). Esta lámina es la vía natural de comunicación entre los dos hemisferios.

Las primeras comisuras que se forman, la ***comisura anterior y la comisura hipocampal,*** son haces pequeños de fibras que ponen en conexión las partes filogenéticamente antiguas del encéfalo (v. fig. 17-27*A*). La comisura anterior conecta el **bulbo olfatorio** (extremo rostral del tracto olfatorio) y las áreas relacionadas de uno de los hemisferios con los del hemisferio contralateral. La comisura hipocampal une los hipocampos de ambos hemisferios.

La comisura cerebral más grande es el cuerpo calloso (v. figs. 17-27*A* y 17-28*A*), que conecta las áreas neocorticales. El

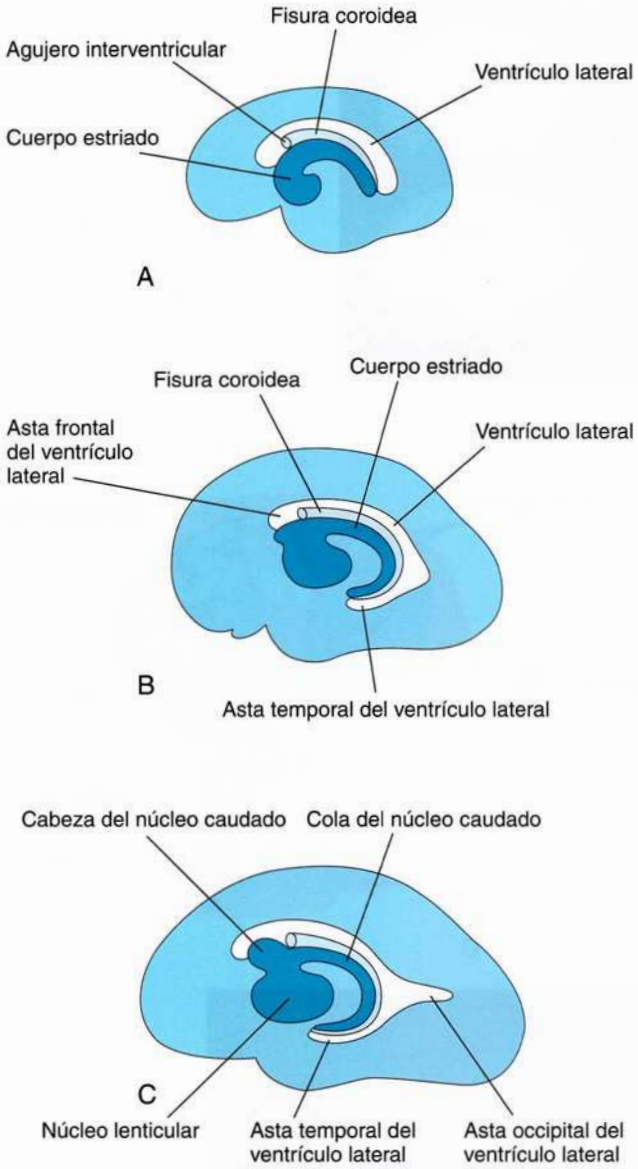

FIGURA 17-28 Representaciones esquemáticas de la superficie medial del hemisferio cerebral derecho en desarrollo; se ilustra el desarrollo del ventrículo lateral, la fisura coroidea y el cuerpo estriado. A, A las 13 semanas. B, A las 21 semanas. C, A las 32 semanas.

cuerpo calloso se sitúa inicialmente en la lámina terminal, pero a medida que aumenta de tamaño la corteza muestra un incremento progresivo de sus fibras nerviosas; el resultado es que, al final, se extiende gradualmente hasta más allá de la lámina terminal. El resto de la **lámina terminal** se sitúa entre el cuerpo calloso y el fórnix. Más adelante se distiende para formar el fino ***septo pelúcido,*** una banda de tejido cerebral que contiene células y fibras nerviosas.

En el momento del nacimiento, el **cuerpo calloso** se extiende sobre el techo del diencéfalo. El **quiasma óptico,** que se desarrolla en la parte ventral de la lámina terminal (v. fig. 17-27*A*), está constituido por fibras que proceden de las mitades mediales de las retinas (capa en la porción posterior del ojo sensible a la luz), que cruzan al otro lado para unirse al tracto óptico contralateral.

Las paredes de los hemisferios cerebrales en desarrollo muestran inicialmente las tres zonas típicas del tubo neural: *ventricular, intermedia* y *marginal;* más adelante aparece una cuarta zona, la *zona subventricular.* Las células de la zona intermedia migran hacia la zona marginal y dan lugar a las capas corticales. Por tanto, la sustancia gris se localiza periféricamente y los axones que se originan en los cuerpos de sus neuronas discurren centralmente para formar la zona más voluminosa y grande de sustancia blanca: el **centro medular.**

En un primer momento, la superficie de los hemisferios cerebrales es lisa (v. fig. 17-29*A*). Sin embargo, a medida que tiene lugar el crecimiento, aparecen **surcos** y circunvoluciones (fig. 17-30*A;* v. fig. 17-29*B* y *D*). Las circunvoluciones se deben al plegamiento de la **corteza cerebral.** Los surcos y las circunvoluciones dan lugar a un incremento considerable de la superficie de la corteza cerebral sin que para ello sea necesario un aumento importante del tamaño del neurocráneo (v. fig. 17-30*B* y C). A medida que los hemisferios cerebrales crecen, la corteza que cubre la superficie externa del cuerpo estriado muestra un crecimiento relativamente lento y pronto queda cubierta (v. fig. 17-29*D*). Esta corteza oculta en las profundidades del **surco lateral** de los hemisferios cerebrales (v. fig. 17-30*A*) es la **ínsula** (isla).

MALFORMACIONES CONGÉNITAS DEL ENCÉFALO

Dada la complejidad de su desarrollo embriológico, no es infrecuente observar defectos congénitos en el encéfalo (aproximadamente, 3 casos por cada 1.000 recién nacidos). La mayoría de los defectos congénitos, como la **meroencefalia** y el **meningoencefalocele,** se deben a *defectos en el cierre del neuroporo rostral* (un DTN) durante la cuarta semana (fig. 17-31C) y afectan a los tejidos suprayacentes (meninges y bóveda craneal). Los factores causantes de los DTN pueden ser genéticos, nutricionales, ambientales o cualquier combinación de ellos. Los defectos congénitos del encéfalo pueden deberse a alteraciones en la morfogénesis o en la histogénesis del tejido nervioso, o bien ser el resultado de alteraciones del desarrollo en estructuras asociadas (notocorda, somitas, mesénquima y cráneo).

La **histogénesis anómala de la corteza cerebral** puede dar lugar a **convulsiones** (fig. 17-32) y a diversos tipos de **deficiencia mental.** El desarrollo intelectual insuficiente puede deberse a la exposición del embrión o el feto a ciertos virus, como el **virus de la rubeola,** y a **niveles elevados de radiación** durante el período que va desde la semana 8 hasta la semana 16 (v. tabla 20-6). Diversos **factores de riesgo prenatales,** como una infección de la madre o un trastorno tiroideo, la incompatibilidad Rh y algunos trastornos hereditarios y genéticos son la causa de la mayoría de los casos de **parálisis cerebral.** Sin embargo, este cuadro de déficit motor central también puede deberse a diversos problemas durante el parto.

(El texto continúa en la pág. 412)

ENCEFALOCELE

El encefalocele es una herniación del contenido intracraneal a través de un defecto en el cráneo (**cráneo bífido**). Los encefaloceles son más frecuentes en la región occipital (figs. 17-33 y 17-34; v. fig. 17-31*A* a *D*). La herniación puede contener meninges (**meningocele**), meninges y parte del encéfalo (**meningoencefalocele**) o meninges, parte del encéfalo y parte del sistema ventricular (**meningohidroencefalocele**). El encefalocele se produce en aproximadamente 1 de cada 2.000 recién nacidos.

© Elsevier. Fotocopiar sin autorización es un delito.

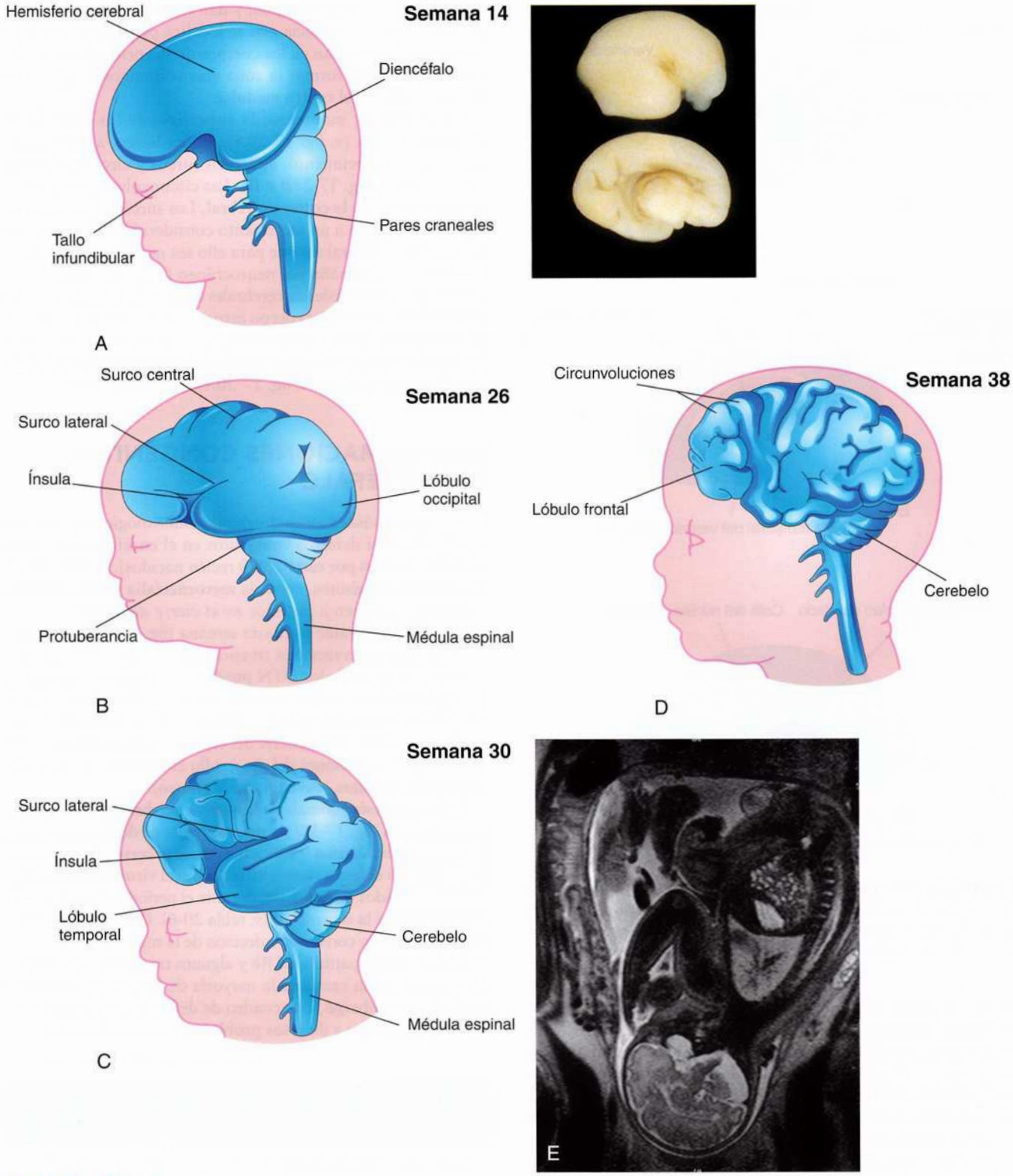

FIGURA 17-29 Esquemas correspondientes a las visiones laterales del hemisferio cerebral izquierdo, el diencéfalo y el tronco encefálico, con ilustración de la sucesión de fases del desarrollo de los surcos y las circunvoluciones en la corteza cerebral. Préstese atención al estrechamiento gradual del surco lateral y a la ocultación de la ínsula, una zona de la corteza cerebral que no se puede observar en la visión lateral. La superficie de los hemisferios cerebrales crece rápidamente durante el período fetal, con formación de abundantes circunvoluciones que están separadas por numerosos surcos. **A,** A las 14 semanas. **B,** A las 26 semanas. **C,** A las 30 semanas. **D,** A las 38 semanas. **E,** Imagen de resonancia magnética obtenida en una mujer embarazada en la que se puede observar un feto maduro. La imagen muestra el encéfalo y la médula espinal. **Recuadro superior derecho,** Superficies lateral (imagen superior) y medial (imagen inferior) lisas del cerebro de un feto humano (14 semanas). *(Recuadro, por cortesía del Dr. Marc Del Bigio, Department of Pathology [Neuropathology], University of Manitoba, Winnipeg, Manitoba, Canadá. **E,** Por cortesía del Dr. Stuart C. Morrison, Division of Radiology [Pediatric Radiology], The Children's Hospital, Cleveland, Ohio.)*

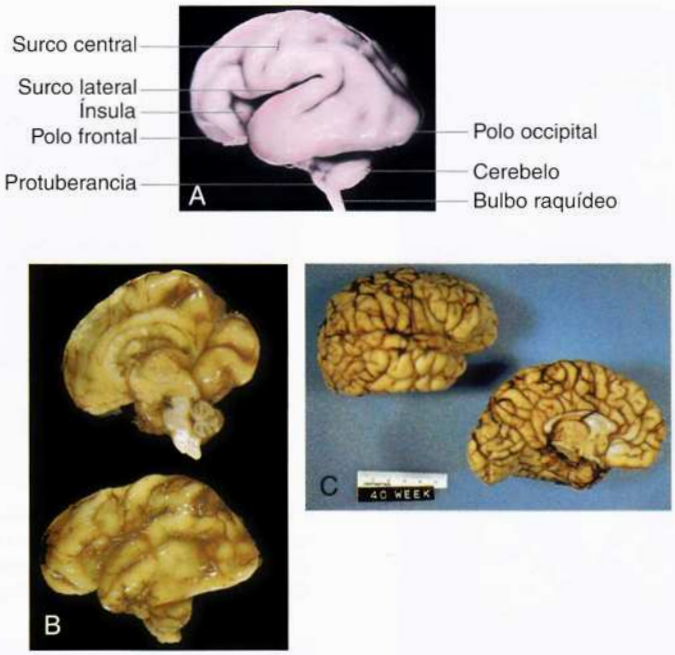

FIGURA 17-30 A, Visión lateral del cerebro de un feto abortado de 25 semanas. B, Superficies medial *(imagen superior)* y lateral *(imagen inferior)* del cerebro fetal (semana 25). C, Superficies lateral *(imagen superior)* y medial *(imagen inferior)* de un cerebro fetal (semana 38; etiqueta de la foto: 40 semanas desde la última menstruación normal). Se puede observar que, a medida que el encéfalo aumenta de tamaño, también lo hace la complejidad del patrón de las circunvoluciones de los hemisferios cerebrales (compárese con la fig. 17-29). (A, *Tomada de Nishimura H, Semba R, Tanimura T, Tanaka O:* Prenatal development of the human with special reference to craniofacial structures: an atlas. *Bethesda, MD, 1977, U.S. Department of Health, Education, and Welfare, National Institutes of Health.* B *y* C, *Por cortesía del Dr. Marc R. Del Bigio, Department of Pathology [Neuropathology], University of Manitoba, Winnipeg, Manitoba, Canadá.*)

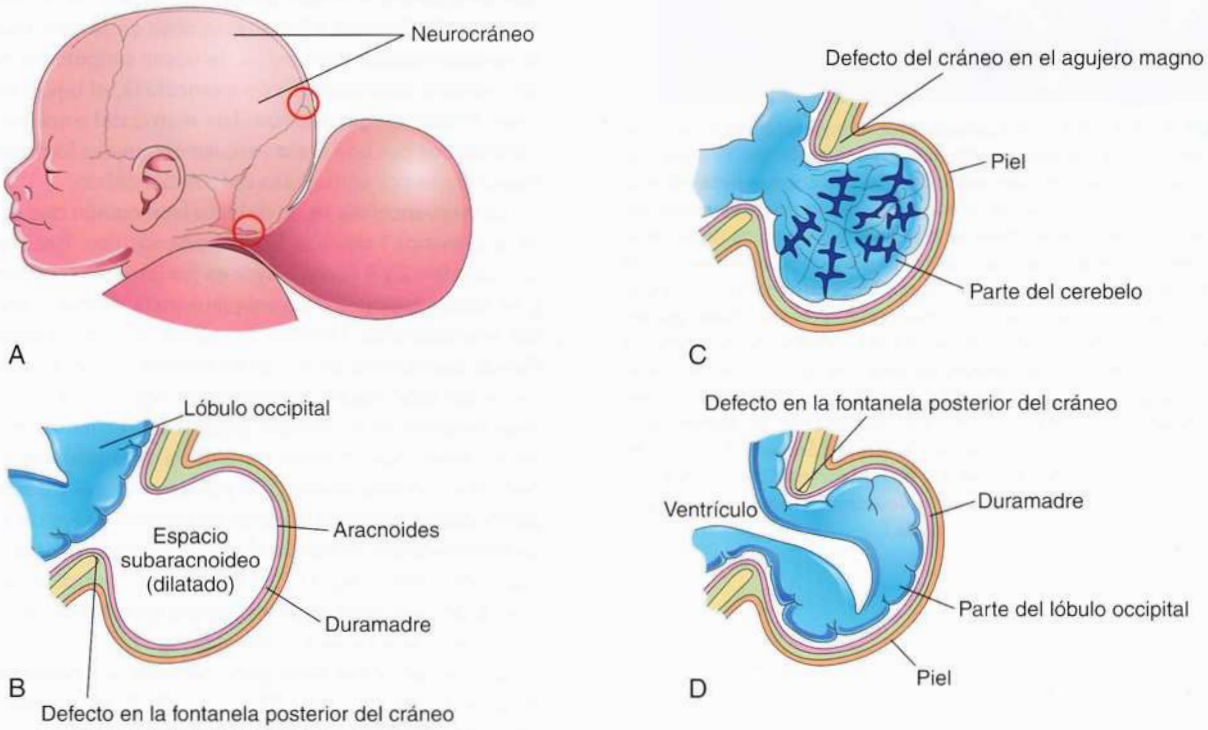

FIGURA 17-31 Representaciones esquemáticas de un encefalocele (cráneo bífido) y de diversos tipos de herniación del encéfalo y las meninges. A, Esquema de la cabeza de un recién nacido con una protrusión de gran tamaño en la región occipital del cráneo. El *círculo rojo superior* indica un defecto craneal en la fontanela posterior (espacio membranoso entre los huesos craneales). El *círculo rojo inferior* indica un defecto craneal en la proximidad del agujero magno. B, Meningocele consistente en una protrusión de las meninges craneales que están llenas de líquido cefalorraquídeo. C, Meningoencefalocele consistente en una protrusión de parte del cerebelo cubierta por meninges y piel. D, Meningohidroencefalocele consistente en una protrusión de parte del lóbulo occipital que contiene una parte del asta posterior de un ventrículo lateral.

© Elsevier. Fotocopiar sin autorización es un delito.

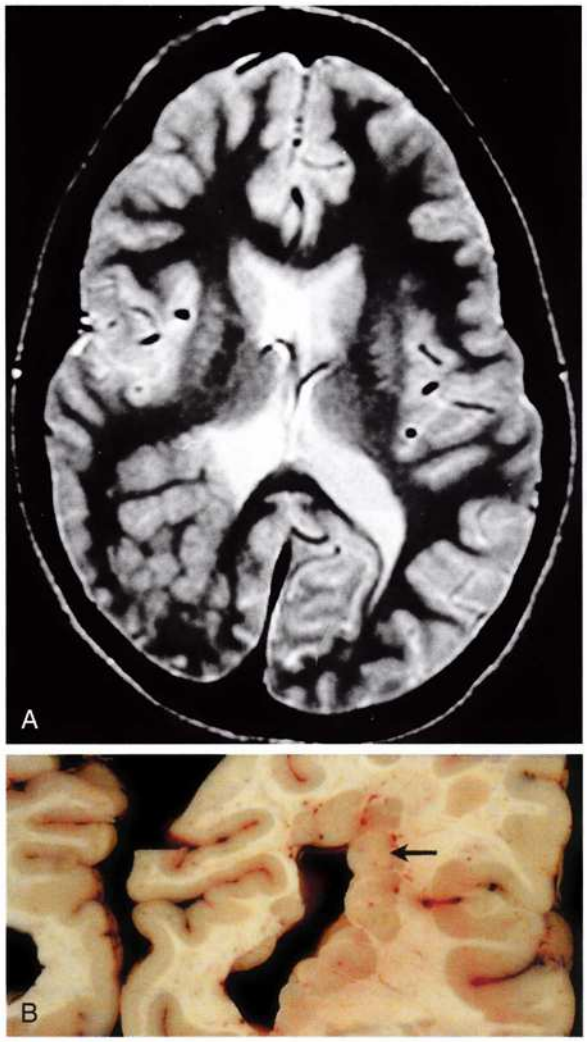

FIGURA 17-32 A, Corteza cerebral heterotópica focal. Imagen de resonancia magnética obtenida en una mujer de 19 años que presentaba convulsiones, con evidencia de una corteza heterotópica focal en el lóbulo parietal derecho, con indentación del ventrículo lateral derecho; se puede observar la ausencia de corteza organizada en la superficie cerebral suprayacente. La corteza heterotópica es el resultado de una detención de la migración centrífuga de los neuroblastos a lo largo de las prolongaciones radiales de las células gliales. B, Corte coronal del cerebro de un adulto mostrando heterotopia periventricular *(flecha)* en el cerebro parietal. Las estructuras lobuladas de sustancia gris a lo largo del ventrículo están constituidas por células que no presentaron migración, pero que, no obstante, se diferenciaron hacia neuronas. *(**A**, Por cortesía del Dr. Gerald Smyser, Altru Health System, Grand Forks, North Dakota. **B**, Por cortesía del Dr. Marc R. Del Bigio, Department of Pathology [Neuropathology], University of Manitoba, Winnipeg, Manitoba, Canadá.)*

FIGURA 17-33 Lactante con un meningoencefalocele de gran tamaño en el área occipital. *(Por cortesía del Dr. A.E. Chudley, Section of Genetics and Metabolism, Department of Pediatrics and Child Health, Children's Hospital, University of Manitoba, Winnipeg, Manitoba, Canadá.)*

MEROENCEFALIA

La **meroencefalia** es un defecto severo de la bóveda craneal y del encéfalo que se debe a la *falta de cierre del neuroporo rostral* durante la cuarta semana. En consecuencia, no están presentes el prosencéfalo, el mesencéfalo, la mayor parte del rombencéfalo ni la bóveda craneal (fig. 17-35; v. figs. 17-13 y 17-17). La mayor parte del encéfalo del embrión queda expuesta o se sale del cráneo, en lo que se denomina **exencefalia.** Debido a las alteraciones en la estructura y en la **vascularización** (formación de vasos sanguíneos nuevos) del **cerebro embrionario con exencefalia,** el tejido nervioso experimenta degeneración. Los restos del encéfalo están constituidos por una masa vascular esponjosa formada en su mayor parte por estructuras del rombencéfalo.

La meroencefalia es un defecto letal común que se observa en al menos 1 de cada 1.000 recién nacidos. Tiene una incidencia entre 2 y 4 veces mayor en los fetos de sexo femenino y se asocia siempre a **acrania** (ausencia parcial o completa del neurocráneo). También se puede asociar a **raquisquisis** (fusión insuficiente de los arcos neurales) cuando la falta de cierre del tubo neural es extensa (v. figs. 17-13 y 17-35). La meroencefalia es el defecto grave más frecuente observado en los fetos que mueren durante la vida intrauterina. Los neonatos con este severo DTN pueden sobrevivir después del parto, pero solamente durante un período breve de tiempo. *La meroencefalia se puede diagnosticar fácilmente mediante ecografía y RM* (v. fig. 17-35), *fetoscopia* y *estudios radiológicos,* dado que están ausentes partes grandes del encéfalo y los huesos de la bóveda craneal (v. fig. 17-35).

La meroencefalia tiene generalmente una herencia multifactorial (v. cap. 20, figs. 20-1 y 20-23). El exceso de líquido amniótico ***(polihidramnios)*** se asocia a menudo a la meroencefalia, posiblemente debido a que el feto carece del control neural necesario para deglutir líquido amniótico; así, el líquido amniótico no alcanza el intestino para su absorción y su transferencia subsiguiente hacia la placenta para su eliminación.

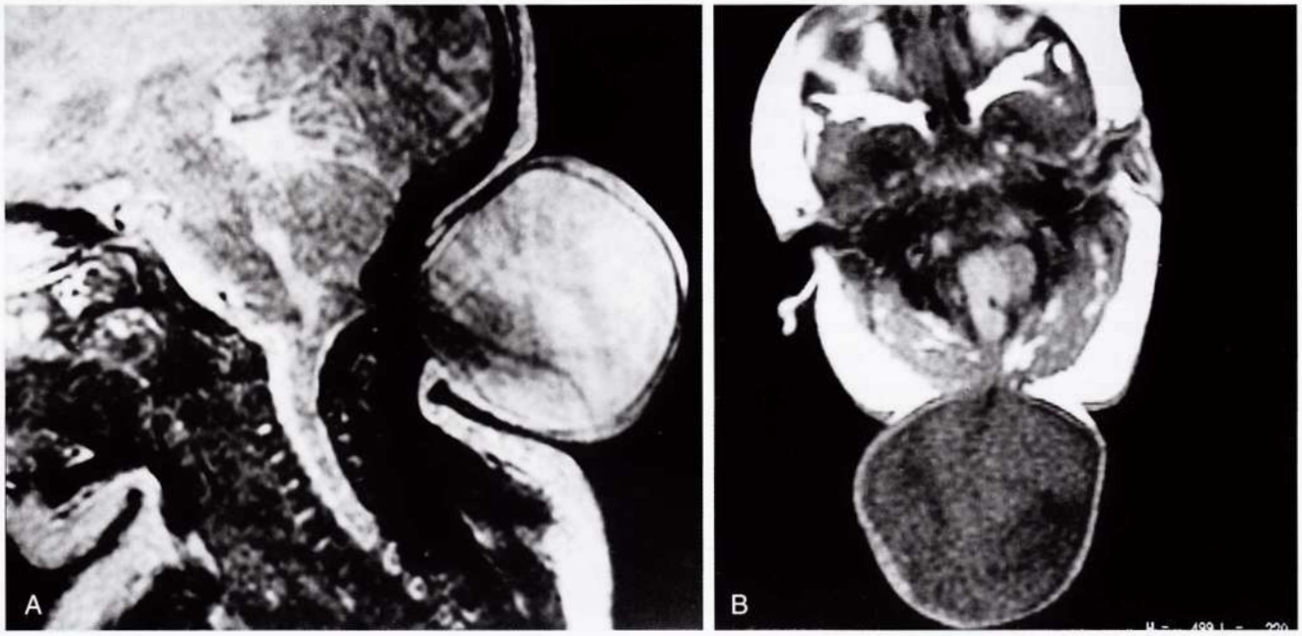

FIGURA 17-34 Imágenes de resonancia magnética (RM) en un lactante de 1 día de vida, con evidencia de un meningocele. **A,** Imagen sagital de RM obtenida de forma que el líquido cefalorraquídeo (LCR) aparece brillante. La imagen es borrosa debido al movimiento del neonato. **B,** Imagen axial sobre el defecto craneal en la proximidad del agujero magno, obtenida de manera que el LCR aparece de color oscuro (compárese con la fig. 17-31*C*). *(Por cortesía del Dr. Gerald S. Smyser, Altru Health System, Grand Forks, North Dakota.)*

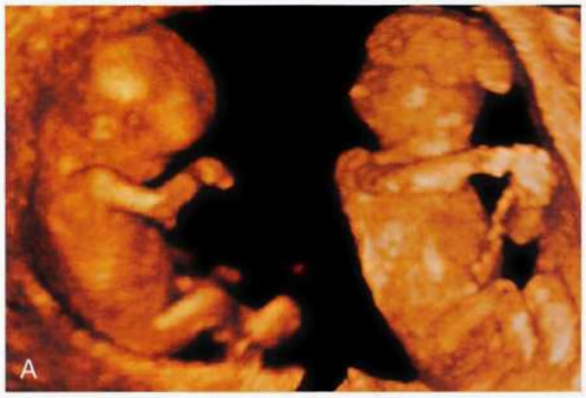

FIGURA 17-35 **A,** Ecografía de un feto normal a las 12 semanas *(izquierda)* y de un feto a las 14 semanas que muestra acrania y meroencefalia *(derecha)*. **B,** Imagen de resonancia magnética obtenida sobre gemelos diamnióticos-monocoriónicos, uno de ellos con meroencefalia. Se puede observar la ausencia de la bóveda craneal *(flecha blanca)* en el gemelo afectado, así como el amnios del gemelo normal *(flecha negra)*. (**A,** *Tomada de Pooh RK, Pooh KH: Transvaginal 3D and Doppler ultrasonography of the fetal brain.* Semin Perinatol *2001;25:38.* **B,** *Por cortesía de la Dra. Deborah Levine, directora de Ecografía Obstétrica y Ginecológica, Beth Israel Deaconess Medical Center, Boston, Massachusetts.*)

© Elsevier. Fotocopiar sin autorización es un delito.

MICROCEFALIA

La microcefalia es un trastorno del neurodesarrollo. La bóveda craneal y el encéfalo son pequeños, pero la cara tiene un tamaño normal (fig. 17-36). Estos lactantes muestran un **retraso mental manifiesto** debido a que el encéfalo se desarrolla de manera insuficiente. *La microcefalia es el resultado de la disminución del crecimiento del encéfalo.* La presión insuficiente ejercida sobre la bóveda craneal por parte del encéfalo en desarrollo hace que el **neurocráneo (huesos del cráneo)** tenga un tamaño pequeño. En Estados Unidos se establece cada año el diagnóstico de microcefalia en aproximadamente 25.000 recién nacidos.

Algunos casos parecen tener un origen genético. En la microcefalia primaria autosómica recesiva el crecimiento embrionario del encéfalo está disminuido sin que se altere su estructura. La exposición a cantidades importantes de radiación ionizante, a microorganismos infecciosos (p. ej., citomegalovirus, virus de la rubeola y *Toxoplasma gondii*) y a sustancias o medicamentos (alcoholismo materno) durante el período fetal son factores contribuyentes en algunos casos (v. cap. 20, tabla 20-6).

La microcefalia se puede detectar durante la vida intrauterina mediante las ecografías realizadas a lo largo de la gestación. Una cabeza pequeña puede deberse a **sinostosis prematura** (fusión ósea) de todas las suturas craneales (v. cap. 14, fig. 14-12*D*). Sin embargo, el neurocráneo es fino y muestra marcas exageradas de las circunvoluciones.

FIGURA 17-36 Lactante con microcefalia en el que se puede observar la típica cara de tamaño normal y el neurocráneo pequeño. Generalmente, este defecto se asocia a retraso mental. *(Por cortesía del Dr. A.E. Chudley, Section of Genetics and Metabolism, Department of Pediatrics and Child Health, Children's Hospital, University of Manitoba, Winnipeg, Manitoba, Canadá.)*

AGENESIA DEL CUERPO CALLOSO

En este trastorno hay una **ausencia completa o parcial del cuerpo calloso,** que es la comisura neocortical principal de los hemisferios cerebrales (fig. 17-37*A* y *B*). El trastorno puede ser asintomático, pero son frecuentes las convulsiones y el retraso mental. La agenesia del cuerpo calloso se asocia en el ser humano a más de 50 síndromes congénitos distintos.

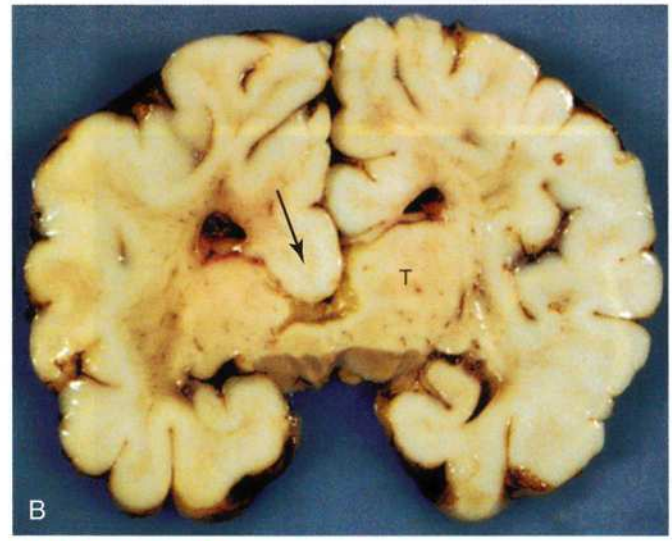

FIGURA 17-37 **A,** Imagen sagital de una resonancia magnética obtenida del cerebro de un hombre de 22 años de edad asintomático. Se observa la ausencia completa del cuerpo calloso. **B,** Corte coronal en el cerebro de un niño en el que se muestra la agenesia del cuerpo calloso, que debería atravesar normalmente la línea media para poner en conexión los dos hemisferios cerebrales. Se pueden observar el tálamo *(T)* y el desplazamiento en dirección inferior del cíngulo (haz de fibras bien definido) hacia los ventrículos lateral y tercero *(flecha)*. (**A,** *Por cortesía del Dr. Gerald S. Smyser, Altru Health System, Grand Forks, North Dakota.* **B,** *Por cortesía del Dr. Marc R. Del Bigio, Department of Pathology [Neuropathology], University of Manitoba, Winnipeg, Manitoba, Canadá.*)

HIDROCEFALIA

El **aumento significativo de tamaño de la cabeza** se debe a un desequilibrio entre la producción y la absorción del LCR; en consecuencia, *hay una cantidad excesiva de LCR en el sistema ventricular encefálico* (fig. 17-38). La hidrocefalia se debe a alteraciones en la circulación y la absorción del LCR, y en casos infrecuentes, al incremento en la producción de LCR por parte de un **adenoma del plexo coroideo** (un tumor benigno). Un niño prematuro puede desarrollar una hemorragia intraventricular, con la consiguiente hidrocefalia, debido a la obstrucción de la abertura lateral (agujero de Luschka) y de la abertura medial (agujero de Magendie). En casos infrecuentes se debe a una alteración de la circulación del LCR por **estenosis congénita del acueducto** (fig. 17-39; v. fig. 17-38). El **acueducto cerebral** es estrecho o está constituido por varios canales diminutos. En algunos casos, la estenosis del acueducto se transmite **de manera recesiva ligada al cromosoma X,** pero en la mayoría de los pacientes parece ser el resultado de una **infección fetal** (p. ej., citomegalovirus o *Toxoplasma gondii* [v. cap. 20, tabla 20-6]). La presencia de sangre en el **espacio subaracnoideo** puede obstruir las cisternas o las vellosidades aracnoideas (membrana limitante fina).

El **bloqueo de la circulación del LCR** causa dilatación de los ventrículos en las zonas proximales a la obstrucción, con **acumulación interna del LCR** y con compresión de los hemisferios cerebrales (v. fig. 17-39). Así, el encéfalo queda comprimido entre el líquido ventricular y el neurocráneo. En los lactantes, la compresión interna origina una aceleración en la expansión del encéfalo y del neurocráneo debido a que la mayoría de las suturas fibrosas no están fusionadas. El término «hidrocefalia» se suele referir a la **hidrocefalia obstructiva o no comunicante,** en la que el sistema ventricular muestra un aumento de tamaño parcial o total. Cuando las aberturas del cuarto ventrículo o el espacio subaracnoideo están bloqueadas, todos los ventrículos presentan tamaño aumentado, mientras que en los casos en los que solamente está obstruido el **acueducto cerebral** aumentan de tamaño los ventrículos laterales y tercero (v. fig. 17-39). La **obstrucción de un agujero interventricular** puede dar lugar a la dilatación de un solo ventrículo.

La hidrocefalia resultante de la obliteración de las cisternas subaracnoideas o de la alteración en la función de las vellosidades aracnoideas se denomina **hidrocefalia no obstructiva o comunicante.** A pesar de que esta forma de hidrocefalia se puede asociar a espina bífida quística, es posible que en el momento del nacimiento el aumento de tamaño de la cabeza no sea obvio. La hidrocefalia causa a menudo adelgazamiento de los huesos de la bóveda del cráneo, prominencia de la frente, y atrofia de la corteza cerebral y la sustancia blanca (v. fig. 17-38*B* y *C*), así como compresión de los ganglios basales y el diencéfalo.

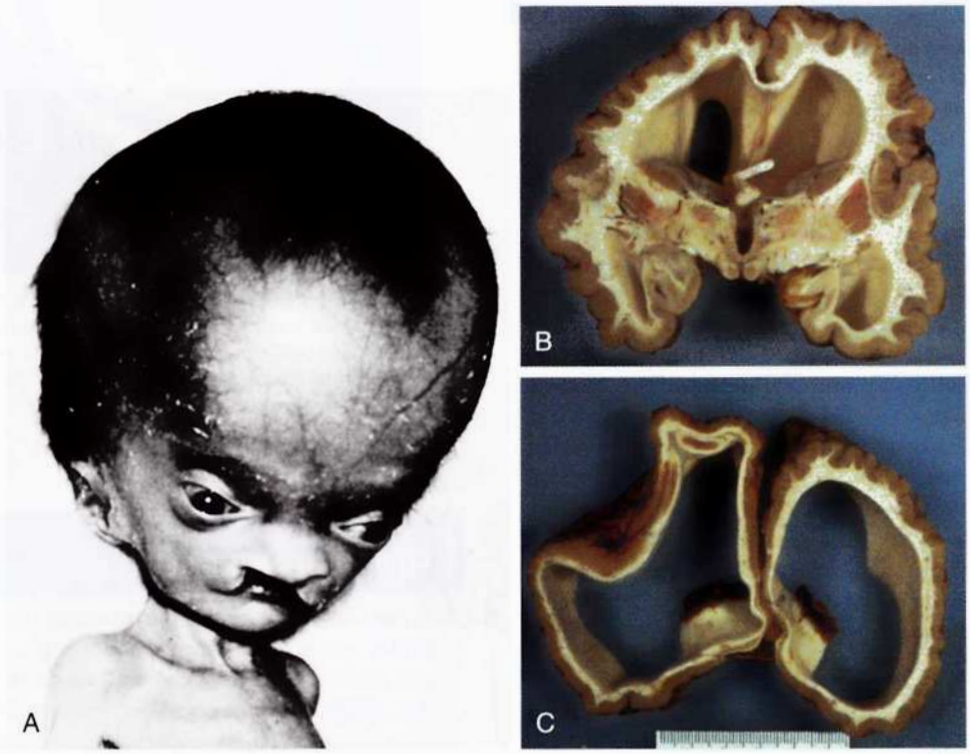

FIGURA 17-38 A, Lactante con hidrocefalia y paladar hendido bilateral. B y C, Cerebro de un niño de 10 años que había presentado hidrocefalia durante la fase intrauterina a consecuencia de la estenosis del acueducto. La fina sustancia blanca está adecuadamente mielinizada. Se puede observar que la sonda de derivación, que se había colocado como tratamiento de la hidrocefalia, está situada en el asta frontal del ventrículo. *(Por cortesía del Dr. Marc R. Del Bigio, Department of Pathology [Neuropathology], University of Manitoba, Winnipeg, Manitoba, Canadá.)*

© Elsevier. Fotocopiar sin autorización es un delito.

FIGURA 17-39 Imagen de resonancia magnética que evidencia una estenosis congénita del acueducto cerebral. La imagen sagital muestra el aumento de tamaño de los ventrículos laterales y tercero. El líquido cefalorraquídeo aparece brillante. También se observa un importante flujo en el acueducto cerebral. *(Tomada del Dr. Frank Gaillard, Radiopaedia.org, con autorización.)*

HOLOPROSENCEFALIA

La **holoprosencefalia** se debe a la *separación incompleta de los hemisferios cerebrales* y en la mayoría de los casos se asocia a alteraciones faciales. Se han implicado diversos factores genéticos y ambientales en este defecto del desarrollo severo y relativamente frecuente (1:250 fetos y 1:15.000 recién nacidos vivos) (fig. 17-40). La **diabetes materna** y diversos teratógenos, como el consumo elevado de alcohol por parte de la madre, pueden destruir las células embrionarias de la línea media del disco embrionario durante la tercera semana, con aparición de una amplia gama de **defectos congénitos de la formación del prosencéfalo.** En la holoprosencefalia alobar, el prosencéfalo es pequeño y los ventrículos laterales se suelen unir formando un único ventrículo de gran tamaño.

Defectos en el desarrollo del prosencéfalo causan a menudo anomalías faciales a consecuencia de la disminución del tejido en el proceso frontonasal (v. cap. 9, figs. 9-26 y 9-27). La holoprosencefalia suele revelarse por la proximidad importante de los dos ojos **(hipotelorismo).** *Estudios moleculares han identificado varios genes relacionados con la holoprosencefalia, como sonic hedgehog* (SHH).

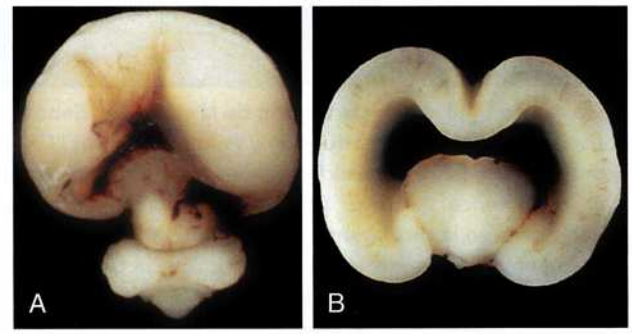

FIGURA 17-40 Visión frontal de un cerebro fetal (21 semanas) intacto (A) y de un corte coronal (B) con holoprosencefalia. Este defecto se debe a la falta de separación del prosencéfalo (tubo neural rostral) en los hemisferios cerebrales derecho e izquierdo, el telencéfalo y el diencéfalo, los bulbos olfatorios y los tractos ópticos. *(Por cortesía del Dr. Marc R. Del Bigio, Department of Pathology [Neuropathology], University of Manitoba, Winnipeg, Manitoba, Canadá.)*

FIGURA 17-41 Imagen de resonancia magnética de un feto con hidrocefalia masiva (*) en la que se muestra la acumulación excesiva de líquido cefalorraquídeo. Obsérvese la reducción importante del cerebro y el desplazamiento de los hemisferios cerebrales y del cerebelo. *(Por cortesía del Dr. Stuart C. Morrison, Division of Radiology [Pediatric Radiology], The Children's Hospital, Cleveland, Ohio.)*

HIDRANENCEFALIA

En esta anomalía infrecuente **no existen los hemisferios cerebrales** o bien están representados por sacos membranosos con restos de la corteza cerebral dispersos en las membranas (fig. 17-41). El tronco encefálico (mesencéfalo, protuberancia y bulbo raquídeo) es relativamente normal. Estos lactantes en general muestran un aspecto normal en el momento del nacimiento. Sin embargo, su cabeza crece excesivamente

HIDRANENCEFALIA *(cont.)*

después del parto debido a la **acumulación de LCR.** Con frecuencia se realiza una **derivación ventriculoperitoneal** para evitar el aumento de tamaño adicional del neurocráneo. No se produce el desarrollo mental y estos lactantes muestran un desarrollo cognitivo escaso o nulo. La causa de esta anomalía infrecuente y severa es incierta; no obstante, hay pruebas que indican que puede ser el resultado de una obstrucción temprana del flujo sanguíneo en las áreas correspondientes a las arterias carótidas internas.

MALFORMACIÓN DE CHIARI

La **malformación de Chiari** (fig. 17-42) es un defecto estructural del cerebelo. Se caracteriza por una proyección del bulbo raquídeo similar a una lengüeta con desplazamiento en dirección inferior del vermis cerebeloso a través del agujero magno, hacia el canal cervical. La fosa craneal posterior suele ser anormalmente pequeña, de modo que presiona contra el cerebelo y el tronco encefálico. Este defecto da lugar a un tipo de hidrocefalia no comunicante en el que hay interferencia con la absorción y el flujo del LCR; en consecuencia, todo el sistema ventricular está dilatado. El diagnóstico actual se lleva a cabo mediante resonancia magnética, lo que ha aumentado el número de casos diagnosticados.

Se han descrito varios tipos de esta malformación. En el **tipo I,** la más frecuente, la parte inferior del cerebelo se hernia a través del agujero magno. Suele ser asintomática y se detecta en la adolescencia. En el **tipo II,** conocido también como **malformación de Arnold-Chiari,** se produce herniación de tejido cerebeloso y de parte del tronco encefálico a través del agujero magno, y se acompaña a menudo de encefalocele occipital y de mielomeningocele lumbar. En el **tipo III,** la forma más severa, existe herniación del cerebelo y del tronco encefálico a través del agujero magno hacia el canal vertebral, con importantes consecuencias neurológicas. En el **tipo IV,** el cerebelo está ausente o poco desarrollado; estos lactantes no sobreviven.

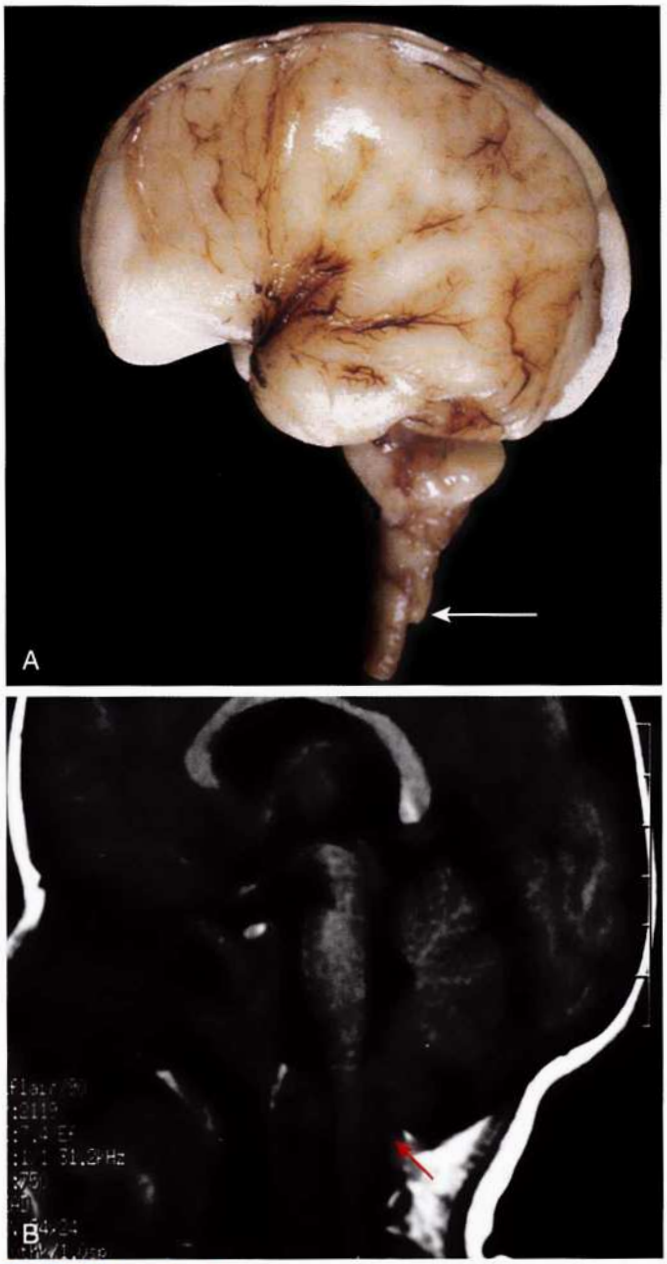

FIGURA 17-42 A, Malformación de Arnold-Chiari tipo II en un feto de 23 semanas. La exposición *in situ* del rombencéfalo revela la presencia de tejido cerebeloso *(flecha)* muy por debajo del agujero magno. **B,** Imagen de resonancia magnética de un niño con malformación de Chiari tipo I. Se puede observar que las amígdalas cerebelosas quedan por debajo del agujero magno *(flecha roja).* *(**A,** Por cortesía del Dr. Marc R. Del Bigio, Department of Pathology [Neuropathology], University of Manitoba, Winnipeg, Manitoba, Canadá. **B,** Por cortesía de los Dres. R. Shane Tubbs y W. Jerry Oakes, Children's Hospital Birmingham, Birmingham, Alabama.)*

DEFICIENCIA MENTAL

La alteración congénita de la inteligencia puede deberse a diversos trastornos determinados genéticamente (p. ej., síndrome de Down [trisomía 21], trisomía 18) (v. cap. 20, tabla 20-1). La **deficiencia (retraso) mental** también puede deberse a la acción de un gen mutado o a una alteración cromosómica (p. ej., un cromosoma 13, 17 o 21 extra). Las **alteraciones cromosómicas** y la deficiencia mental se exponen más adelante (v. cap. 20, figs. 20-1 y 20-2). Alrededor del 25% de los casos tienen una causa demostrable.

(Continúa)

© Elsevier. Fotocopiar sin autorización es un delito.

DEFICIENCIA MENTAL *(cont.)*

El **alcoholismo materno** es una causa identificable frecuente de la deficiencia mental. El período del desarrollo humano que va desde la semana 8 hasta la semana 16 es también el período de mayor sensibilidad para las lesiones cerebrales fetales secundarias a **dosis importantes de radiación.** Hacia el final de la semana 16 se completa la mayor parte de la proliferación neuronal y de la migración celular hacia la corteza cerebral.

La pérdida de un grado suficiente de células en la corteza cerebral da lugar a deficiencia mental importante. Los trastornos del metabolismo de las proteínas, los hidratos de carbono y las grasas también pueden causar deficiencia mental. Las **infecciones maternas y fetales** (p. ej., sífilis, virus de la rubeola, toxoplasmosis y citomegalovirus), así como el **hipotiroidismo** congénito, se asocian a menudo a deficiencia mental. El *desarrollo mental deficiente* a lo largo del período de crecimiento posnatal puede deberse a lesiones en el momento del parto, tóxicos (p. ej., el plomo), infecciones cerebrales (p. ej., meningitis), traumatismo cerebral a consecuencia de traumatismos craneales y a intoxicaciones.

DESARROLLO DEL SISTEMA NERVIOSO PERIFÉRICO

El **sistema nervioso periférico (SNP)** está constituido por los nervios craneales, raquídeos y viscerales, y por los ganglios craneales, raquídeos y autónomos. El SNP tiene varios orígenes, fundamentalmente la cresta neural. Todas las neuronas sensitivas (somáticas y viscerales) del SNP proceden de las **células de la cresta neural.** Los cuerpos celulares de estas neuronas sensitivas se localizan fuera del SNC.

Con excepción de las neuronas del ganglio espiral de la cóclea y del ganglio vestibular del VIII par craneal (nervio vestibulococlear), todas las neuronas sensitivas periféricas son inicialmente bipolares. Más adelante, las dos prolongaciones se unen formando una prolongación única con componentes periférico y central, formándose así un tipo de neurona unipolar (v. fig. 17-9*D*). La prolongación periférica finaliza en una terminación sensitiva, mientras que la central alcanza la médula espinal o el encéfalo (v. fig. 17-8). Las neuronas sensitivas del ganglio del VIII par craneal siguen siendo bipolares.

El cuerpo celular de cada neurona aferente está revestido por una cápsula de células de Schwann modificadas, las denominadas **células satélite** (v. fig. 17-8), que proceden de las células de la cresta neural. Esta cápsula se continúa con el **neurilema** (vaina de Schwann), que rodea los axones de las neuronas aferentes. Por fuera de las células satélite hay una capa de tejido conjuntivo que se continúa con la vaina endoneural de las fibras nerviosas. Este tejido conjuntivo y la vaina endoneural proceden del mesénquima.

Células de la cresta neural del encéfalo en desarrollo migran para formar los ganglios sensitivos de, únicamente, los nervios trigémino (V par craneal), facial (VII par craneal), vestibulococlear (VIII par craneal), glosofaríngeo (IX par craneal) y vago (X par craneal). Células de la cresta neural también se diferencian hacia la formación de las **neuronas multipolares de los ganglios autónomos** (v. fig. 17-8), incluyendo los ganglios de la cadena simpática que se localizan en las partes laterales de los cuerpos vertebrales; los ganglios colaterales o prevertebrales en los plexos del tórax y el abdomen (p. ej., los **plexos cardíaco, celíaco y mesentérico**), y los ganglios parasimpáticos o terminales, localizados en los órganos o en su proximidad (p. ej., el plexo submucoso de Meissner).

Las células de los paraganglios (**células cromafines**) también proceden de la cresta neural. El término ***paraganglio*** también incluye varios grupos celulares ampliamente diseminados que tienen muchas características similares a las de las células de la médula de las glándulas suprarrenales. Estos grupos celulares se localizan principalmente en el retroperitoneo, a menudo asociados a ganglios simpáticos. Los cuerpos carotídeo y aórtico también presentan pequeños islotes de células cromafines asociados a ellos. Estos grupos de células ampliamente diseminados constituyen el **sistema cromafín.** Las células de la cresta neural también originan los **melanoblastos** (precursores de los melanocitos) y las células de la médula de la glándula suprarrenal.

Nervios raquídeos

Las **fibras nerviosas motoras** que se originan en la médula espinal comienzan a aparecer al final de la cuarta semana (v. figs. 17-4, 17-7 y 17-8). Estas fibras nerviosas se originan a partir de células de las **placas basales en la médula espinal en desarrollo** y salen de la médula en forma de una serie continua de raíces en su superficie ventrolateral. Las fibras destinadas a un grupo muscular concreto en desarrollo se disponen en un haz, formando una **raíz nerviosa ventral.** Las fibras nerviosas de la **raíz nerviosa dorsal** están constituidas por axones de neuronas que derivan de la cresta neural que migran hasta la parte dorsolateral de la médula espinal, donde se diferencian en neuronas del **ganglio raquídeo** (v. figs. 17-8 y 17-9).

Las prolongaciones centrales de las **neuronas del ganglio raquídeo** forman un haz único que crece en la médula espinal, en la parte opuesta al vértice del asta dorsal de sustancia gris (v. fig. 17-5*B* y *C*). Las prolongaciones distales de las neuronas del ganglio raquídeo crecen hacia la raíz nerviosa ventral y, finalmente, se unen a ella y forman un nervio raquídeo.

Inmediatamente después de su formación, el nervio raquídeo mixto se divide en las ramas primarias dorsal y ventral. La **rama primaria dorsal,** que es la más pequeña, inerva la musculatura axial dorsal (v. cap. 15, fig. 15-1), las vértebras, las articulaciones intervertebrales posteriores y parte de la piel de la espalda. La **rama primaria ventral,** que es la de mayor tamaño en todos los nervios raquídeos, contribuye a la inervación de los miembros y de las partes ventrolaterales de la pared corporal. Los **principales plexos nerviosos** (cervical, braquial y lumbosacro) están formados por ramas primarias ventrales.

A medida que se desarrollan los **esbozos de los miembros,** los nervios procedentes de los segmentos de la médula espinal enfrente de los distintos esbozos se alargan y crecen hacia los propios miembros. Las fibras nerviosas se distribuyen entre sus músculos, que se diferencian a partir de células miogénicas que proceden de los somitas (v. cap. 15, fig. 15-1).

La piel de los miembros en desarrollo también está inervada de manera segmentaria. En las fases iniciales del desarrollo, **ramas primarias ventrales** sucesivas se unen a asas de fibras nerviosas, especialmente las que inervan los miembros (p. ej., el **plexo braquial**). La división dorsal de los troncos de estos plexos inerva los músculos extensores y la superficie extensora de los miembros;

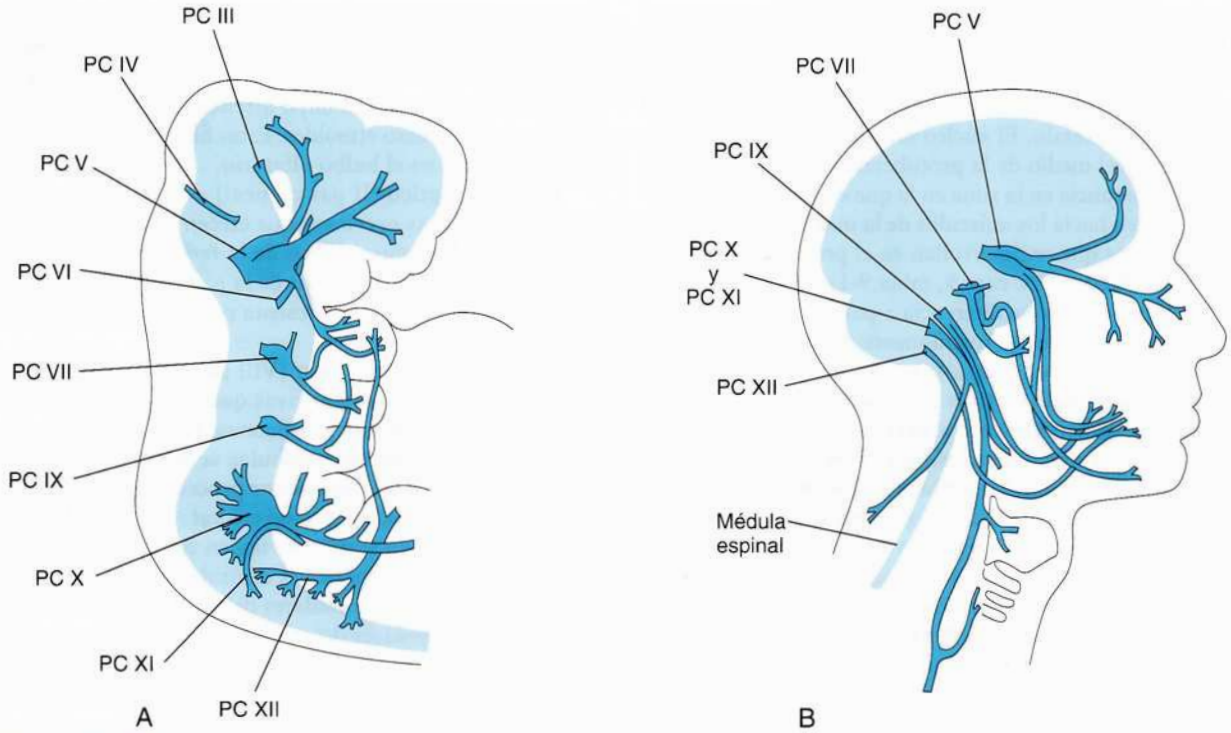

FIGURA 17-43 A, Representación esquemática de un embrión de 5 semanas en la que se muestra la distribución de la mayoría de los pares craneales (PC), especialmente los que inervan los arcos faríngeos. B, Representación esquemática de la cabeza y el cuello de un adulto en la que se muestra la distribución general de la mayoría de los pares craneales.

por su parte, las divisiones ventrales de los troncos de los plexos inervan los músculos flexores y la superficie flexora de los miembros. Los dermatomas y la inervación cutánea de los miembros se describen en el capítulo 16, fig. 16-10.

Pares craneales

Durante las semanas 5 y 6 se forman 12 pares craneales que se clasifican en tres grupos, según su origen embriológico.

Pares craneales eferentes somáticos

Los nervios troclear (IV par craneal), motor ocular externo (VI par craneal), hipogloso (XII par craneal) y la mayor parte del motor ocular común (III par craneal) son homólogos a las raíces ventrales de los nervios raquídeos (fig. 17-43). Las células de origen de estos nervios se localizan en la *columna eferente somática* (derivada de las placas basales) del **tronco encefálico.** Sus axones se distribuyen en los músculos que derivan de los **miotomas de la cabeza** (preótico y occipital; v. cap. 15, fig. 15-4).

El **nervio hipogloso** (XII par craneal) **se parece mucho más a un nervio raquídeo** que cualquier otro par craneal eferente somático. El XII par craneal se desarrolla a través de la fusión de las fibras de las raíces ventrales de tres o cuatro nervios occipitales (v. fig. 17-43*A*). Las raíces sensitivas, correspondientes a las raíces dorsales de los nervios espinales, son inexistentes. Las **fibras motoras somáticas** se originan a partir del **núcleo hipogloso,** constituido por neuronas motoras que tienen características similares a las del asta anterior de la médula espinal. Estas fibras salen a través de la pared ventrolateral del bulbo raquídeo en varios grupos, las raíces del nervio hipogloso, que convergen formando el tronco común del XII par craneal (v. fig. 17-43*B*). Crecen rostralmente y acaban inervando los músculos de la lengua, que proceden de los miotomas occipitales (v. cap. 15, fig. 15-4). Tras el desarrollo del cuello, el nervio hipogloso queda situado progresivamente en un nivel cada vez más alto.

El **nervio motor ocular externo** (VI par craneal) se origina a partir de células procedentes de las placas basales del metencéfalo. Pasa desde su superficie ventral hasta la parte posterior de los tres miotomas preóticos a partir de los cuales se cree que se origina el músculo recto lateral del ojo.

El **nervio troclear** (IV par craneal) procede de células nerviosas que se encuentran en la columna eferente somática en la parte posterior del mesencéfalo. A pesar de que es un nervio motor, abandona el tronco encefálico dorsalmente y discurre en dirección ventral para inervar el músculo oblicuo superior del ojo.

El **nervio motor ocular común** (III par craneal) inerva la mayoría de los músculos del ojo, es decir, los rectos superior, inferior y medial, y los músculos oblicuos inferiores, que derivan del primer miotoma preótico.

Nervios de los arcos faríngeos

Los **pares craneales V, VII, IX y X** inervan los arcos faríngeos embrionarios, por lo que las estructuras que se desarrollan a partir de estos arcos también están inervadas por dichos pares craneales (v. fig. 17-43*A* y v. cap. 9, tabla 9-1).

El **nervio trigémino** (V par craneal) es el nervio del primer arco faríngeo, pero tiene una rama oftálmica que no es un componente de los arcos faríngeos. El V par craneal es un *nervio principalmente sensitivo y es el nervio sensitivo principal de la cabeza.* El **ganglio trigémino,** de gran tamaño, se sitúa al lado del extremo rostral de la protuberancia y sus neuronas proceden de la parte más anterior de la cresta neural. Las prolongaciones centrales de las neuronas de este ganglio forman la gran raíz sensitiva del V par craneal, que se introduce en la porción lateral de la protuberancia. Las prolongaciones periféricas de las neuronas de este ganglio se separan en tres divisiones de gran tamaño: nervios

© Elsevier. Fotocopiar sin autorización es un delito.

oftálmico, maxilar y mandibular. Sus fibras sensitivas inervan la piel de la cara y la mucosa de la boca y la nariz (v. cap. 9, fig. 9-6).

Las **fibras motoras del V par craneal** se originan a partir de las células de la parte más anterior de la columna eferente visceral especial en el metencéfalo. El **núcleo motor del V par craneal** se localiza en un nivel medio de la protuberancia. Las fibras abandonan la protuberancia en la zona en la que entran las fibras sensitivas y se dirigen hacia los **músculos de la masticación** y a otros grupos musculares que se desarrollan en el **proceso mandibular** del primer arco faríngeo (v. cap. 9, tabla 9-1). El núcleo mesencefálico del V par craneal se diferencia a partir de las células del mesencéfalo que se extienden rostralmente desde el metencéfalo.

El **nervio facial** (VII par craneal) es el nervio del segundo arco faríngeo. Está constituido en su mayor parte por fibras motoras que se originan principalmente a partir de un grupo nuclear localizado en la columna eferente visceral especial de la parte caudal de la protuberancia. Estas fibras se distribuyen inervando los **músculos de la expresión facial** y otros músculos que se desarrollan en el mesénquima del segundo arco faríngeo (v. cap. 9, tabla 9-1). El pequeño componente eferente visceral general del VII par craneal finaliza en un ganglio autónomo periférico de la cabeza. Las fibras sensitivas del VII par craneal se originan en las neuronas del **ganglio geniculado.** Las prolongaciones centrales de estas neuronas alcanzan la protuberancia y las prolongaciones periféricas se unen al nervio petroso superficial mayor y, a través del **nervio cuerda del tímpano,** llegan hasta las yemas gustativas localizadas en los dos tercios anteriores de la lengua.

El **nervio glosofaríngeo** (IX par craneal) es el nervio del tercer arco faríngeo. Sus fibras motoras se originan a partir de las columnas eferentes viscerales especiales y, en menor grado, de las generales, de la parte anterior del mielencéfalo. El IX par craneal se forma a partir de varias pequeñas raíces que proceden del bulbo raquídeo, inmediatamente por debajo del oído interno en desarrollo. Todas las fibras procedentes de la columna eferente visceral especial se distribuyen en el **músculo estilofaríngeo,** que procede del mesénquima del tercer arco faríngeo (v. cap. 9, tabla 9-1). Las fibras eferentes generales se distribuyen hacia el **ganglio ótico,** a partir del cual las fibras posganglionares llegan a las **glándulas parótidas y linguales posteriores.** Las fibras sensitivas del IX par craneal se distribuyen en forma de fibras aferentes sensitivas generales y viscerales especiales (fibras gustativas) en la parte posterior de la lengua.

El **nervio vago** (X par craneal) está formado por la fusión de los nervios de los arcos faríngeos cuarto y sexto (v. cap. 9, tabla 9-1). Presenta componentes eferente visceral y aferente visceral de gran tamaño que se distribuyen en el corazón, el intestino primitivo anterior y sus derivados, y en una parte importante del intestino primitivo medio. El nervio del cuarto arco faríngeo se convierte en el **nervio laríngeo superior,** que inerva el músculo cricotiroideo y los músculos constrictores de la faringe. El nervio del sexto arco faríngeo se convierte en el nervio laríngeo recurrente, que inerva diversos **músculos laríngeos.**

El **nervio accesorio espinal** (XI par craneal) aparece en forma de una serie de pequeñas raíces procedentes de los cinco o seis segmentos cervicales craneales de la médula espinal (v. fig. 17-43). Hoy en día se considera que las fibras que anteriormente correspondían a la raíz craneal forman parte del X par craneal. Las fibras del XI par craneal inervan los músculos esternocleidomastoideo y trapecio.

Nervios sensitivos especiales

El **nervio olfatorio** (I par craneal) se origina a partir del órgano olfatorio. Las neuronas receptoras olfatorias se diferencian a partir de las células del revestimiento epitelial del saco nasal primitivo. Las prolongaciones centrales de las **neuronas olfatorias bipolares** se unen en haces que forman aproximadamente 20 **nervios olfatorios,** a cuyo alrededor se desarrolla la placa cribiforme del hueso etmoides. Estas fibras nerviosas no mielinizadas finalizan en el **bulbo olfatorio.**

El **nervio óptico** (II par craneal) está formado por más de 1 millón de fibras nerviosas que crecen hacia el encéfalo y que proceden de los neuroblastos de la retina primitiva. Dado que la retina se desarrolla a partir de la pared evaginada del prosencéfalo, el nervio óptico representa realmente un tracto de fibras del encéfalo.

El **nervio vestibulococlear** (VIII par craneal) está constituido por dos tipos de fibras sensitivas que se disponen en dos haces, los cuales se denominan, respectivamente, *nervio vestibular* y *nervio coclear.* El **nervio vestibular** se origina en los conductos semicirculares y el **nervio coclear** procede del conducto coclear, en el que se desarrolla el **órgano espiral** (de Corti). Las neuronas bipolares del nervio vestibular tienen sus cuerpos en el **ganglio vestibular.** Las prolongaciones centrales de estas neuronas finalizan en los **núcleos vestibulares** del suelo del cuarto ventrículo. Las neuronas bipolares del nervio coclear tienen sus cuerpos en el **ganglio espiral.** Las prolongaciones centrales de estas neuronas finalizan en los núcleos cocleares ventral y dorsal, en el bulbo raquídeo.

DESARROLLO DEL SISTEMA NERVIOSO AUTÓNOMO

16

Desde el punto de vista funcional, el SNA se puede dividir en las partes simpática (toracolumbar) y parasimpática (craneosacra).

Sistema nervioso simpático

Durante la quinta semana, las **células de la cresta neural** existentes en la región torácica migran a lo largo de cada una de las partes laterales de la médula espinal, donde forman masas celulares bilaterales (ganglios) en una localización dorsolateral a la aorta (v. fig. 17-8). Todos estos **ganglios simpáticos** dispuestos segmentariamente están conectados por fibras nerviosas longitudinales, formando una cadena bilateral. Dichos cordones ganglionares, las **cadenas simpáticas,** se localizan a ambos lados de los cuerpos vertebrales. Algunas células de la cresta neural migran ventralmente a la aorta y forman neuronas en los **ganglios preaórticos,** como los *ganglios celíaco y mesentérico* (v. fig. 17-8). Otras células de la cresta neural migran hacia la zona del corazón, los pulmones y el tracto gastrointestinal, donde forman ganglios terminales en los **plexos orgánicos simpáticos,** localizados en la proximidad o en el interior de estos órganos.

Tras la formación de las cadenas simpáticas, los axones de las neuronas simpáticas, que se localizan en la **columna celular intermediolateral** (asta lateral) de los segmentos toracolumbares de la médula espinal, pasan a través de la raíz ventral de un nervio raquídeo y una **rama comunicante blanca** hasta un ganglio paravertebral (v. fig. 17-8). En este punto, dichos axones pueden establecer sinapsis con otras neuronas o bien ascender o descender a lo largo de la cadena simpática hasta establecer sinapsis en otros niveles. Otras fibras presinápticas pasan a través de los **ganglios paravertebrales** sin establecer sinapsis y forman los nervios esplácnicos que alcanzan los órganos. Las fibras postsinápticas discurren a través de una **rama comunicante gris**

y van desde un ganglio simpático hasta un nervio raquídeo; por tanto, las cadenas simpáticas están constituidas por fibras ascendentes y descendentes. *La vía de señalización de la BMP regula el desarrollo del sistema simpático a través de la molécula señalizadora SMAD-4.*

Sistema nervioso parasimpático

Las **fibras parasimpáticas presinápticas** se originan a partir de neuronas de los núcleos del tronco encefálico y de la región sacra de la médula espinal. Las fibras procedentes del tronco encefálico salen junto con los nervios motor ocular común (III), facial (VII), glosofaríngeo (IX) y vago (X). Las **neuronas postsinápticas** se localizan en los ganglios periféricos o en los plexos, en el interior o en las proximidad es de la estructura que va a ser inervada (p. ej., la pupila ocular y las glándulas salivales).

RESUMEN DEL SISTEMA NERVIOSO

- El sistema nervioso central (SNC) se desarrolla a partir de un engrosamiento dorsal del ectodermo, la **placa neural,** que aparece aproximadamente hacia la mitad de la tercera semana. La **placa neural** es inducida por la notocorda y el mesénquima paraaxial subyacentes.
- La placa neural muestra un plegamiento con formación de un **surco neural** que presenta a su vez pliegues neurales a cada lado. Cuando los **pliegues neurales** comienzan a fusionarse para formar el tubo neural al comienzo de la cuarta semana, algunas células neuroectodérmicas no quedan incluidas en dichos pliegues sino que se mantienen entre el tubo neural y la superficie ectodérmica a cada lado, constituyendo la **cresta neural.** Conforme los pliegues neurales se fusionan para formar el **tubo neural,** sus extremos se mantienen abiertos. Las aberturas en cada uno de los extremos, es decir, los **neuroporos rostral** y **caudal,** comunican con la cavidad amniótica. El cierre del neuroporo rostral se produce hacia el día 25 y el del neuroporo caudal, 2 días después.
- *El extremo craneal del tubo neural forma el encéfalo,* cuyos primordios son el prosencéfalo, el mesencéfalo y el rombencéfalo. El **prosencéfalo** da lugar a los **hemisferios cerebrales** y al **diencéfalo.** El **mesencéfalo** se convierte en el mesencéfalo del adulto y el **rombencéfalo** da lugar a la **protuberancia,** el **cerebelo** y el **bulbo raquídeo.** El resto del tubo neural se convierte en la médula espinal.
- La luz del tubo neural (**canal neural**) da lugar a los **ventrículos cerebrales** y al **canal central del bulbo raquídeo y la médula espinal.** Las paredes del tubo neural aumentan de grosor debido a la proliferación de sus células neuroepiteliales. Estas células son el origen de todos los nervios y de las **células de la macroglía** en el SNC. La microglía procede de las células mesenquimales que alcanzan el SNC a través de los vasos sanguíneos.
- La **hipófisis** se desarrolla a partir de dos partes completamente distintas (v. tabla 17-1): una *evaginación ectodérmica del estomodeo en dirección superior,* el **divertículo hipofisario,** que forma la **adenohipófisis,** y un *crecimiento neuroectodérmico del diencéfalo en dirección inferior,* el **divertículo neurohipofisario,** que forma la **neurohipófisis.**
- Las células de los ganglios craneales, raquídeos y autónomos proceden de las **células de la cresta neural.** Las **células de Schwann,** que llevan a cabo la mielinización de los axones localizados fuera de la médula espinal, también tienen su origen en la cresta neural. De la misma forma, la mayor parte del SNA y todo el tejido cromafín, incluyendo la médula suprarrenal, proceden de las células de la cresta neural.
- Los **defectos congénitos del SNC** son frecuentes (unos 3 casos por cada 1.000 recién nacidos). Los **defectos del tubo neural** (DTN) relacionados con las alteraciones en el cierre del tubo neural son los defectos congénitos más severos (p. ej., espina bífida quística). Algunos defectos congénitos se deben a factores genéticos (p. ej., alteraciones en el número de los cromosomas, como la trisomía 21 [síndrome de Down]); otros están causados por **factores ambientales,** como microorganismos infecciosos, medicamentos y enfermedades metabólicas. Finalmente, otros defectos del SNC se deben a una combinación de factores genéticos y ambientales (**herencia multifactorial**).
- **Los defectos congénitos muy severos** (p. ej., la **meroencefalia**) son incompatibles con la vida. Los defectos congénitos importantes (p. ej., espina bífida con mielomeningocele) originan discapacidad funcional (p. ej., parálisis muscular en los miembros inferiores).
- Hay dos tipos principales de **hidrocefalia:** la **hidrocefalia obstructiva o no comunicante** (bloqueo del flujo del LCR en el sistema ventricular) y la **hidrocefalia no obstructiva o comunicante** (bloqueo del flujo del LCR en el espacio subaracnoideo). En la mayoría de los casos, *la hidrocefalia congénita se asocia a espina bífida con mielomeningocele.*
- La **deficiencia mental** puede deberse a alteraciones cromosómicas que tienen lugar durante la gametogénesis, a trastornos metabólicos, a alcoholismo materno o a infecciones durante la vida prenatal.

PROBLEMAS CON ORIENTACIÓN CLÍNICA

CASO 17-1

Una mujer embarazada desarrolla polihidramnios agudo. En una evaluación ecográfica, el radiólogo señala que el feto presenta acrania y meroencefalia.

- ¿Cómo se puede detectar la meroencefalia en la ecografía?
- ¿Por qué se asocia el polihidramnios a la meroencefalia?
- ¿Qué otros métodos se pueden utilizar para confirmar el diagnóstico de meroencefalia?

CASO 17-2

Un lactante de sexo masculino nace con un gran mielomeningocele lumbar cubierto por un fino saco membranoso. Al cabo de unos pocos días, el saco se ulcera y empieza a presentar pérdidas de líquido. Se detecta un déficit neurológico importante por debajo del nivel del saco.

- ¿Cuál es el fundamento embriológico de este defecto?
- ¿Cuál es el fundamento del déficit neurológico?
- ¿Qué estructuras están afectadas con mayor probabilidad?

© Elsevier. Fotocopiar sin autorización es un delito.

CASO 17-3

En una resonancia magnética efectuada a un lactante que presenta aumento de tamaño de la cabeza se demuestra la dilatación de los ventrículos laterales y del tercer ventrículo.

- ¿Cómo se denomina este trastorno?
- ¿Dónde es más probable que se localice el bloqueo que origina esta dilatación de los ventrículos?
- ¿Se suele reconocer este problema antes del nacimiento?
- ¿Cómo piensa que se podría tratar quirúrgicamente este problema?

CASO 17-4

Un lactante nace con la cabeza excesivamente pequeña.

- ¿Qué trastorno se suele asociar a una cabeza excesivamente pequeña?
- ¿Depende el crecimiento del cráneo del crecimiento del encéfalo?
- ¿Qué factores ambientales se conocen que puedan causar microcefalia?

CASO 17-5

Un radiólogo observa que los ventrículos cerebrales de un niño muestran dilatación posterior y que los ventrículos laterales están muy separados por un tercer ventrículo dilatado. Se establece el diagnóstico de agenesia del cuerpo calloso.

- ¿Cuál es el síntoma más frecuente que acompaña a la agenesia del cuerpo calloso?
- ¿Pueden ser asintomáticos algunos pacientes?
- ¿Cuál es el fundamento de la dilatación del tercer ventrículo?

La discusión de estos problemas se recoge en el Apéndice al final del libro.

BIBLIOGRAFÍA Y LECTURAS RECOMENDADAS

Amron D, Walsh CA: Genetic malformations of the human frontal lobe, *Epilepsia* 51(Suppl 1):13, 2010.

Barros CS, Nguyen T, Spencer KS, et al: Beta1 integrins are required for normal CNS myelination and promote AKT-dependent myelin outgrowth, *Development* 136:2717, 2009.

Bekiesinska-Figatowska M, Herman-Sucharska I, Romaniuk-Doroszewska A, et al: Brain development of the human fetus in magnetic resonance imaging, *Med Wieku Rozwoj* 14:5, 2010.

Bell JE: The pathology of central nervous system defects in human fetuses of different gestational ages, Persaud TVN, editor: *Advances in the study of birth defects: central nervous system and craniofacial malformations*, vol 7, New York, 1982, Alan R Liss.

Biencowe H, Cousens S, Modell B, et al: Folic acid to reduce neonatal mortality from neural tube disorders, *Int J Epidemiol* 39(Suppl 1): i110, 2010.

Cau E, Blader P: Notch activity in the nervous system: to switch or not switch, *Neural Dev* 4:36, 2009.

Copp AJ, Greene ND: Genetics and development of neural tube defects, *J Pathol* 220:217, 2010.

Cordero A, Mulinare J, Berry RJ, et al: CDC grand rounds: additional opportunities to prevent neural tube defects with folic acid fortification, *MMWR Morb Mortal Wkly Rep* 59:980, 2010.

Davis SW, Castinetti F, Carvalho LR, et al: Molecular mechanisms of pituitary organogenesis: in search of novel regulatory genes, *Mol Cell Endocrinol* 323:4, 2010.

De Wals P, Tairou F, Van Allen MI, et al: Reduction in neural-tube defects after folic acid fortification in Canada, *N Engl J Med* 357:135, 2007.

Diaz AL, Gleeson JG: The molecular and genetic mechanisms of neocortex development, *Clin Perinatol* 36:503, 2009.

Evans OB, Hutchins JB: Development of the nervous system. In Haines DE, editor: *Fundamental neuroscience*, ed 3, New York, 2006, Churchill Livingstone.

Gressens P, Hüppi PS: Normal and abnormal brain development. In Martin RJ, Fanaroff AA, Walsh MC, editors: *Fanaroff and Martin's neonatal-perinatal medicine: diseases of the fetus and infant*, ed 8, Philadelphia, 2006, Mosby.

Guillemont F, Molnar Z, Tarabykin V, et al: Molecular mechanisms of cortical differentiation, *Eur J Neurosci* 23:857, 2006.

Haines DE: *Neuroanatomy: an atlas of structures, sections, and systems*, ed 8, Baltimore, 2012, Lippincott Williams & Wilkins.

Howard B, Chen Y, Zecevic N: Cortical progenitor cells in the developing human telencephalon, *Glia* 53:57, 2006.

Johnston MV, Kinsman S: Congenital anomalies of the central nervous system. In Behrman RE, Kliegman RM, Jenson HB, editors: *Nelson textbook of pediatrics*, ed 17, Philadelphia, 2004, Saunders.

Liu W, Komiya Y, Mezzacappa C, et al: MIM regulates vertebrate neural tube closure, *Development* 138:2035, 2011.

Lowery LA, Sive H: Totally tubular: the mystery behind function and origin of the brain ventricular system, *Bioessays* 31:446, 2009.

Moore KL, Dalley AF, Agur AMR: *Clinically oriented anatomy*, ed 7, Baltimore, 2014, Lippincott Williams & Wilkins.

Nakatsu T, Uwabe C, Shiota K: Neural tube closure in humans initiates at multiple sites: evidence from human embryos and implications for the pathogenesis of neural tube defects, *Anat Embryol (Berl)* 201:455, 2000.

Noden DM: Spatial integration among cells forming the cranial peripheral neurons, *J Neurobiol* 24:248, 1993.

O'Rahilly R, Müller F: *Embryonic human brain: an atlas of developmental stages*, ed 2, New York, 1999, Wiley-Liss.

ten Donkelaar HT, Lammens M: Development of the human cerebellum and its disorders, *Clin Perinatol* 36:513, 2009.

Thomaidou D, Politis PK, Matsas R: Neurogenesis in the central nervous system: cell cycle progression/exit and differentiation of neuronal progenitors. In Giordano A, Galderisi U, editors: *Cell cycle regulation and differentiation in cardiovascular and neural systems*, New York, 2010, Springer.

CAPÍTULO

18

Desarrollo de los ojos y los oídos

Desarrollo de los ojos y de las estructuras relacionadas 417
- Retina 419
- Cuerpo ciliar 423
- Iris 423
- Cristalino 425
- Cámaras acuosas 426
- Córnea 427
- Coroides y esclerótica 427
- Párpados 427
- Glándulas lagrimales 428

Desarrollo de los oídos 428
- Oído interno 428
- Oído medio 430
- Oído externo 431

Resumen del desarrollo de los ojos 434

Resumen del desarrollo de los oídos 435

Problemas con orientación clínica 435

DESARROLLO DE LOS OJOS Y DE LAS ESTRUCTURAS RELACIONADAS

Los ojos comienzan a desarrollarse en los embriones de 22 días cuando aparecen los **surcos ópticos** (fig. 18-1*A* y *B*). Tienen cuatro orígenes: 17

- **Neuroectodermo** del prosencéfalo.
- **Ectodermo superficial** de la cabeza.
- **Mesodermo** situado entre las dos capas anteriores.
- **Células de la cresta neural.**

El **neuroectodermo** se diferencia en la retina, las capas posteriores del iris y el nervio óptico. El **ectodermo de superficie** forma el cristalino y el epitelio corneal. El **mesodermo** entre el neuroectodermo y el ectodermo superficial da lugar a las cubiertas fibrosa y vascular del ojo. Las **células de la cresta neural** migran hacia el mesénquima y se diferencian formando la coroides, la esclerótica y el endotelio corneal.

El desarrollo inicial del ojo se debe a una serie de señales inductivas. *Genes que contienen secuencias homeobox, incluyendo el regulador de la transcripción PAX6, factores de crecimiento fibroblástico y otros factores inductivos, desempeñan una función importante en el desarrollo molecular del ojo.*

La primera evidencia del desarrollo ocular es la aparición de los **surcos ópticos** en los pliegues neurales del extremo craneal del embrión (fig. 18-1*A* y *B*). A medida que los **pliegues neurales** se

© 2016. Elsevier España, S.L.U. Reservados todos los derechos

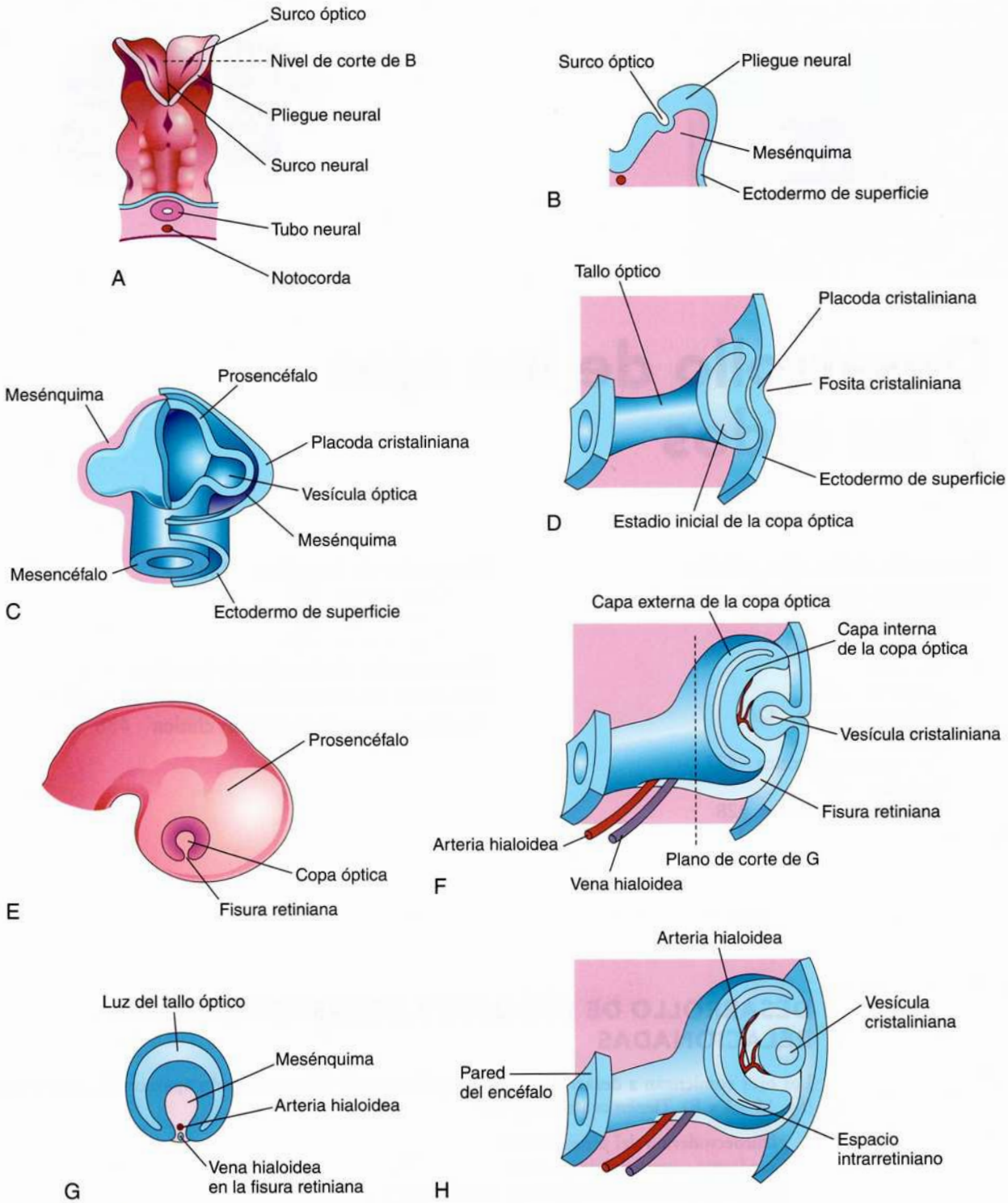

FIGURA 18-1 Ilustraciones correspondientes a las fases iniciales del desarrollo ocular. **A,** Visión dorsal del extremo craneal de un embrión de aproximadamente 22 días, en la que se muestran los surcos ópticos que representan la primera evidencia del desarrollo ocular. **B,** Corte transversal de un pliegue neural con ilustración del surco óptico en su interior. **C,** Representación esquemática del prosencéfalo de un embrión de aproximadamente 28 días donde se ilustran las cubiertas de mesénquima y del ectodermo de superficie. **D, F** y **H,** Cortes esquemáticos del ojo en desarrollo, con ilustración de la sucesión de fases del desarrollo de la copa óptica y de la vesícula cristaliniana. **E,** Visión lateral del encéfalo de un embrión de aproximadamente 32 días, en la que se muestra el aspecto externo de la copa óptica. **G,** Corte transversal del tallo óptico en la que se representan la fisura retiniana y su contenido. Se puede observar que los bordes de la fisura retiniana crecen juntos formando la copa óptica y rodeando la arteria y la vena centrales de la retina en el tallo y la copa ópticos.

fusionan para formar el prosencéfalo, los surcos ópticos se evaginan (protruyen) a partir del futuro diencéfalo para formar dos divertículos huecos, las **vesículas ópticas,** que se proyectan desde la pared del prosencéfalo hacia el mesénquima adyacente (v. fig. 18-1*C* y *D*). Las cavidades de las vesículas ópticas se continúan con la cavidad del prosencéfalo. La formación de las vesículas ópticas está inducida por el mesénquima adyacente al encéfalo en desarrollo.

A medida que crecen las vesículas ópticas, sus extremos distales se expanden y sus conexiones con el prosencéfalo se estrechan para formar los **tallos ópticos** huecos (v. fig. 18-1*D*). Simultáneamente, el ectodermo superficial adyacente a las vesículas se engruesa formando las **placodas cristalinianas,** es decir, los primordios de los cristalinos (v. fig. 18-1*C* y *D*). La formación de las placodas en un campo precursor (región preplacoda) está inducida por las **vesículas ópticas** después de que el ectodermo de superficie haya sido condicionado por el mesénquima subyacente. Las vesículas transmiten una señal inductora que estimula las células del ectodermo de superficie a formar los **primordios de los cristalinos.** Las placodas de los cristalinos se invaginan y se hunden profundamente en el ectodermo superficial, formando así las **fositas cristalinianas** (fig. 18-2; v. fig. 18-1*D*). Los bordes de las fositas cristalinianas se aproximan entre sí y se fusionan, formando las **vesículas cristalinianas** con una configuración esférica (v. fig. 18-1*F* y *H*), las cuales pierden gradualmente su conexión con el ectodermo de superficie.

Mientras las vesículas cristalinianas se desarrollan, las vesículas ópticas se invaginan para formar las **copas (fosas) ópticas** de doble pared, constituidas por dos capas conectadas con el encéfalo en desarrollo a través de los tallos ópticos (v. figs. 18-1*E* y *F*, y 18-2). *La copa óptica se convierte en la retina y el tallo óptico en el nervio óptico.* El cristalino y parte de la córnea proceden del ectodermo y del mesodermo. La abertura de cada copa óptica al principio es grande, pero después su borde se pliega alrededor del cristalino (fig. 18-3*A*). Para ese momento, las vesículas cristalinianas han perdido su conexión con el ectodermo de superficie y se han introducido en las cavidades de las copas ópticas (fig. 18-4).

En la superficie ventral de las fosas ópticas y a lo largo de los tallos ópticos aparecen unos surcos lineales denominados **fisuras retinianas** (v. figs. 18-1*E* a *H*, y 18-3*A* a *D*). En el centro de la copa óptica, en la zona donde la fisura retiniana es más profunda, se forma la **papila óptica (disco óptico),** y en este punto la retina neural se continúa con el tallo óptico (v. figs. 18-2 y 18-3*C* y *D*). Los **axones de las células ganglionares de la retina** en desarrollo pasan directamente al tallo óptico y lo convierten en el nervio óptico (v. fig. 18-3*B* y *C*). **La mielinización de las fibras nerviosas** (formación de la vaina de mielina alrededor de los axones) comienza durante la última parte del desarrollo fetal y durante el primer año de la vida posnatal.

Las fisuras retinianas contienen mesénquima vascular a partir del cual se desarrollan los **vasos sanguíneos hialoideos** (v. fig. 18-3*C* y *D*). La **arteria hialoidea** es una rama de la arteria oftálmica que irriga la capa interna de la copa óptica, las vesículas cristalinianas y el mesénquima de la **cavidad de la copa óptica** (v. figs. 18-1*H* y 18-3*C*). La **vena hialoidea** devuelve la sangre procedente de estas estructuras. A medida que los bordes de las fisuras retinianas se fusionan, los **vasos hialoideos** quedan rodeados por el **nervio óptico primitivo** (v. fig. 18-3*C* a *F*). Las partes distales de los vasos hialoideos degeneran en última instancia, pero las partes proximales persisten en forma de la **arteria y vena centrales de la retina** (v. figs. 18-3*E* y 18-9*D*). *La proteína morfogénica ósea (BMP), sonic hedgehog* (SHH) *y el factor de crecimiento fibroblástico son esenciales en la señalización de la vesícula óptica y el cierre de la fisura retiniana.*

Retina

La retina se desarrolla a partir de las paredes de la copa óptica, una zona de crecimiento periférico del prosencéfalo (v. figs. 18-1*C*

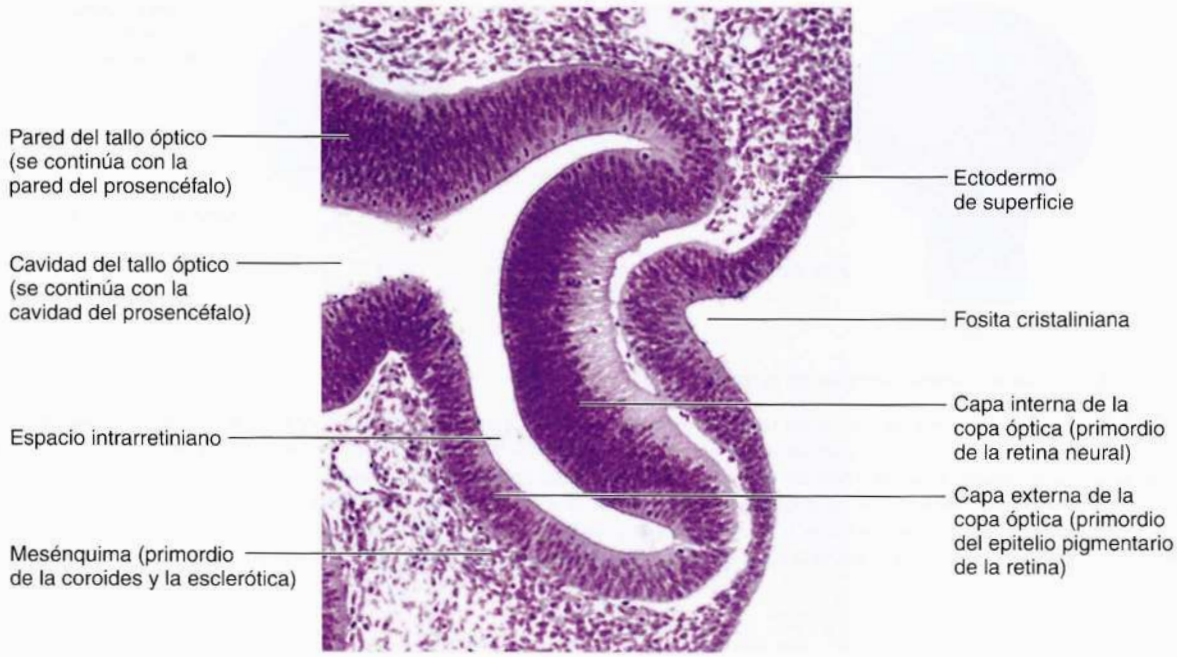

FIGURA 18-2 Microfotografía de un corte sagital del ojo de un embrión (×200) de aproximadamente 32 días. Se puede observar el primordio del cristalino (placoda cristaliniana invaginada), las paredes de la copa óptica (primordio de la retina) y el tallo óptico (primordio del nervio óptico). (*Tomada de Moore KL, Persaud TVN, Shiota K:* Color atlas of clinical embryology, *2.ª ed. Philadelphia, Saunders, 2000.*)

© Elsevier. Fotocopiar sin autorización es un delito.

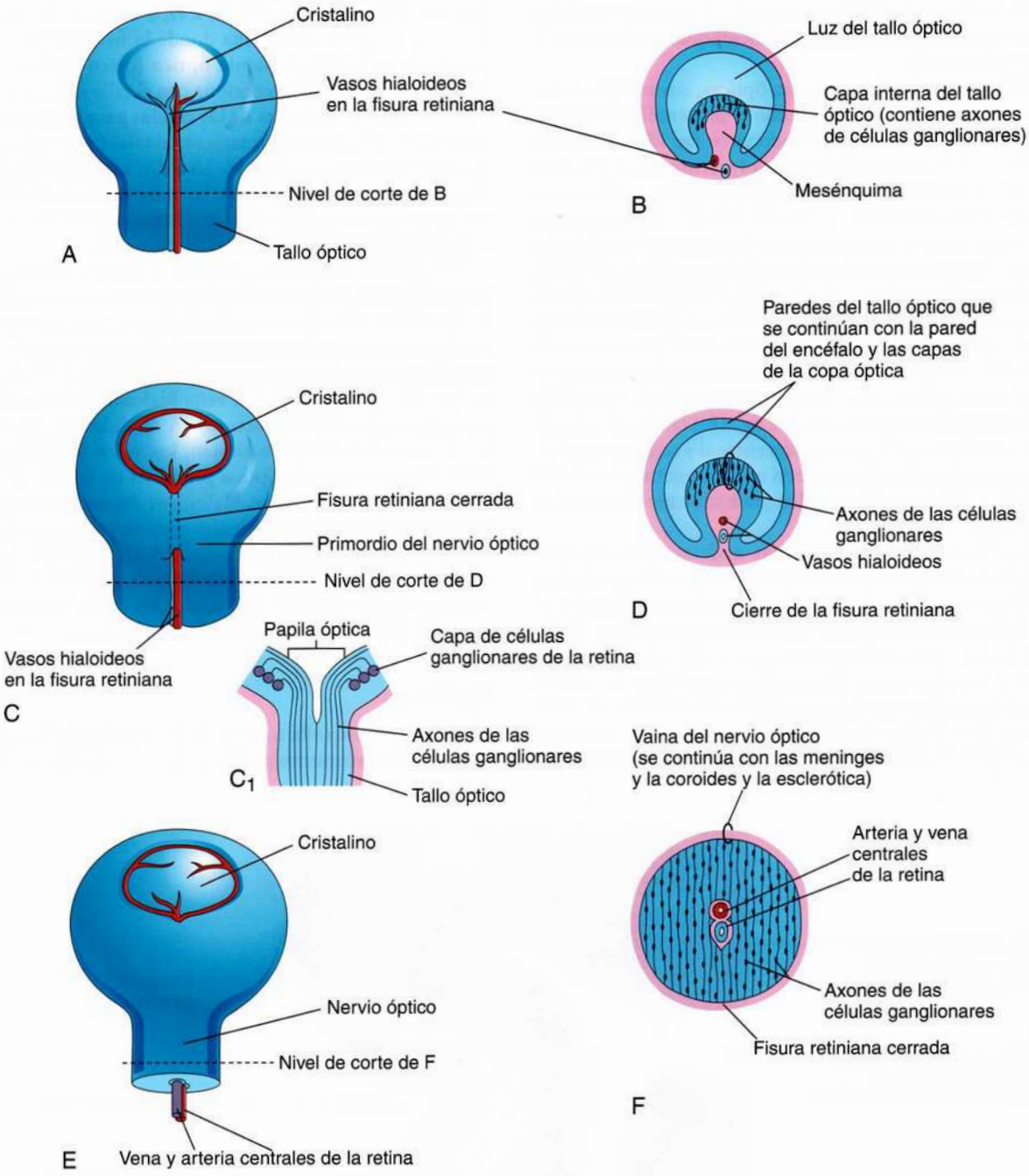

FIGURA 18-3 Ilustraciones del cierre de la fisura retiniana y de la formación del nervio óptico. A, C y E, Visiones de la superficie inferior de la copa óptica y del tallo óptico, en las que se muestra la sucesión de fases en el cierre de la fisura retiniana. C_1, Representación esquemática de un corte longitudinal de parte de la copa óptica y del tallo óptico, evidenciando la papila óptica y los axones de las células ganglionares de la retina que crecen en el tallo óptico hasta alcanzar el encéfalo. B, D y F, Cortes transversales del tallo óptico en los que se evidencia la sucesión de fases en el cierre de la fisura retiniana y de la formación del nervio óptico. Se puede apreciar que la luz del tallo óptico queda ocupada gradualmente a medida que se acumulan los axones de las células ganglionares en la capa interna del tallo óptico, en el proceso de formación del nervio óptico.

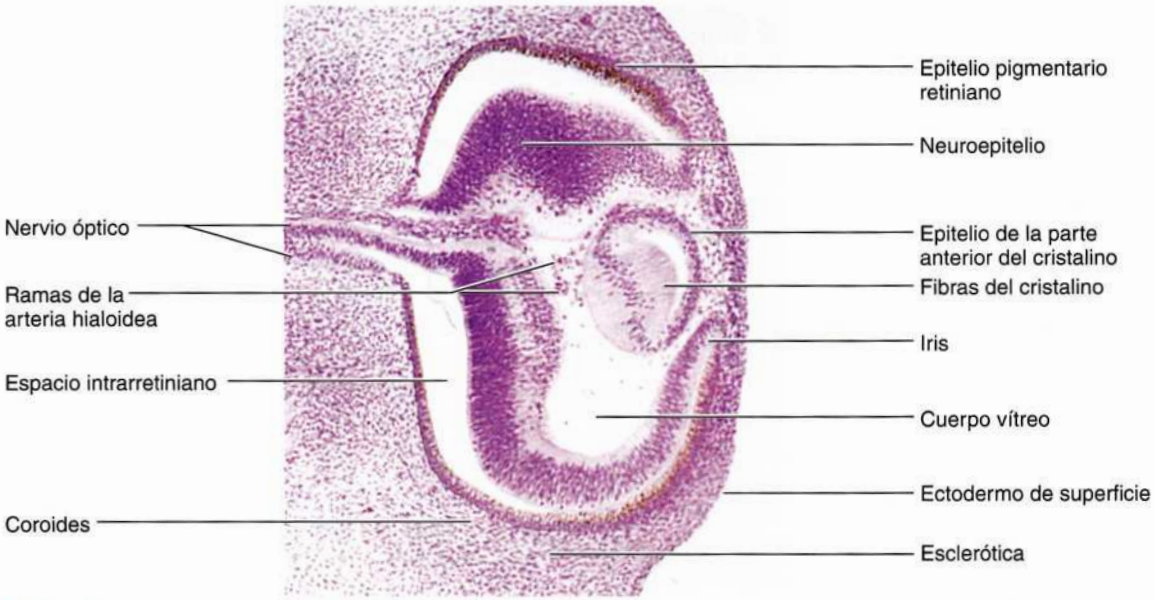

FIGURA 18-4 Microfotografía de un corte sagital del ojo de un embrión (×100) de aproximadamente 44 días. Se puede observar que las fibras del cristalino se forman a partir de la pared posterior de la vesícula cristaliniana. La pared anterior no muestra cambios apreciables y se convierte en el epitelio anterior del cristalino. (*Tomada de Nishimura H, ed.:* Atlas of human prenatal histology. *Tokyo, Igaku-Shoin, 1983.*)

a *F*, y 18-2). Sus paredes se convierten en las dos capas de la retina: *la capa externa y fina de la copa* se transforma en la **capa pigmentaria de la retina,** mientras que la *capa interna gruesa* se convierte en la **retina neural** (v. figs. 18-1*H*, 18-4 y 18-9*A*). *La proliferación y la diferenciación de las células precursoras de la retina están reguladas por factores de transcripción en «cabeza de tenedor».* Hacia la sexta semana aparece **melanina** en el epitelio pigmentario de la retina (v. fig. 18-9*A*).

Durante el período embrionario y la primera parte del período fetal, las dos capas de la retina están separadas por un **espacio intrarretiniano** (v. figs. 18-4v. y 18-9*A* y *B*), derivado de la cavidad de la copa óptica. Este espacio desaparece gradualmente a medida que se fusionan las dos capas de la retina (v. fig. 18-8 y 18-9*D*), pero dicha fusión no es firme. Dado que la copa óptica es un crecimiento periférico del prosencéfalo, las capas de la copa óptica se continúan con la pared del encéfalo (v. fig. 18-1*H*).

Bajo la influencia del cristalino en desarrollo, la capa interna de la copa óptica prolifera formando un **neuroepitelio** grueso (v. figs. 18-2 y 18-4). Más adelante, las células de esta capa se diferencian hacia la retina neural, que es la región de la retina sensible a la luz. Esta región contiene los **fotorreceptores** (bastones y conos) y los **cuerpos celulares de las neuronas** (p. ej., las neuronas bipolares y ganglionares). *La vía de señalización del factor de crecimiento fibroblástico regula la diferenciación de las células ganglionares retinianas.*

Dado que la vesícula óptica se invagina a medida que se forma la copa óptica, la retina neural está invertida; es decir, las partes sensibles a la luz de las células fotorreceptoras son adyacentes al epitelio pigmentario retiniano (externo). En consecuencia, la luz atraviesa la parte más gruesa de la retina antes de alcanzar los fotorreceptores. Sin embargo, dado que la retina neural es fina y transparente, no representa una barrera para la luz. Los axones de las células ganglionares situados en la capa superficial de la retina neural crecen proximalmente en la pared del **tallo óptico** (v. figs. 18-3*B* a *D*, y 18-4). El resultado es que la cavidad del tallo óptico queda ocupada gradualmente a medida que los axones de las numerosas células ganglionares forman el **nervio óptico** (v. fig. 18-3*E* y *F*).

El nervio óptico está rodeado por tres vainas que se evaginan junto con la vesícula y el tallo ópticos; en consecuencia, estas capas se continúan con las meninges del encéfalo (v. fig. 18-3*F*).

- La **vaina dural externa,** procedente de la duramadre, es gruesa y fibrosa, y se continúa con la esclerótica.
- La **vaina intermedia,** procedente de la aracnoides, es fina.
- La **vaina interna,** procedente de la piamadre, está bien vascularizada y se aplica estrechamente sobre el nervio óptico y los vasos arteriales y venosos centrales de la retina hasta la papila óptica.

En el espacio subaracnoideo que queda entre las vainas intermedia e interna del nervio óptico hay **líquido cefalorraquídeo** (LCR).

La mielinización de los axones en el interior de los nervios ópticos comienza al final del período fetal. La mielinización se completa después de que los ojos llevan expuestos a la luz aproximadamente 10 semanas, pero el proceso se suele detener cerca de la **papila óptica,** la zona en la que los nervios ópticos salen de los globos oculares. El recién nacido normal puede ver, pero no demasiado bien debido a que presenta una miopía fisiológica; no obstante, responde a los cambios en la iluminación y es capaz de fijarse en los puntos de contraste. La agudeza visual mejora con rapidez durante el primer año de vida hasta alcanzar casi los niveles normales del adulto.

© Elsevier. Fotocopiar sin autorización es un delito.

DEFECTOS CONGÉNITOS DE LOS OJOS

Coloboma

El coloboma se debe a la ausencia del cierre completo de la fisura óptica, lo que deja una abertura en las estructuras oculares. Este tipo de defecto puede aparecer en cualquier estructura ocular, desde la córnea hasta el nervio óptico. También puede verse afectado el párpado, pero en estos casos el mecanismo suele ser distinto. El **coloboma retinocoroideo** se caracteriza por una abertura localizada en la retina, generalmente por debajo de la papila óptica. El defecto es bilateral en la mayoría de los casos.

El **coloboma del iris** es un defecto en la parte inferior del iris o bien una escotadura en el borde pupilar, lo que hace que la pupila tenga un aspecto «en ojo de cerradura» (fig. 18-5). El defecto puede estar limitado al iris o bien se puede extender más profundamente hasta afectar al cuerpo ciliar y a la retina. Su causa puede ser algún factor ambiental, aunque el coloboma simple es a menudo un problema hereditario que se transmite de forma autosómica dominante.

Desprendimiento de la retina

Este defecto ocurre cuando no se produce la fusión entre las capas interna y externa de la copa óptica durante el período fetal para formar la retina, de modo que no se oblitera el **espacio intrarretiniano** (v. figs. 18-3 y 18-9*A* y *B*). Se observa junto a otros **síndromes**, como los de **Down** y **Marfan** (un trastorno multisistémico del tejido conjuntivo). La separación entre las capas neural y pigmentaria de la retina puede ser parcial o completa. El **desprendimiento de la retina** puede deberse a una velocidad de crecimiento desigual de las dos capas retinianas, cuya consecuencia es que las capas de la copa óptica no muestran una aposición perfecta. En ocasiones parece que las capas de la copa óptica se han fusionado y después separado; este tipo de desprendimiento secundario de la retina se suele asociar a otros defectos del ojo y de la cabeza, o bien a un traumatismo.

Cuando se produce un desprendimiento de la retina, no es un desprendimiento de la totalidad de la misma, dado que la capa pigmentaria retiniana se mantiene firmemente unida a la **coroides** (la capa vascular del globo ocular) (v. fig. 18-9*D*). El desprendimiento tiene lugar en la zona de fusión de las capas externa e interna de la copa óptica. Aunque separada de la capa pigmentaria de la retina, la retina neural mantiene su vascularización sanguínea (**arteria central de la retina**), que procede de la arteria hialoidea embrionaria (v. fig. 18-9*A* y *D*).

Tras el nacimiento, la capa pigmentaria se une normalmente a la coroides, pero su unión a la retina neural no es firme; por tanto, el desprendimiento de la retina puede producirse por un golpe en el ojo e incluso puede aparecer de manera espontánea. A consecuencia de ello, se acumula líquido entre las capas pigmentaria y neural, con alteración de la visión.

Ciclopía

En esta anomalía infrecuente, los ojos están fusionados de forma parcial o completa y aparece un único **ojo medio** situado en el interior de una sola órbita (fig. 18-6). Estos pacientes suelen presentar también una nariz tubular (**probóscide**) por encima del ojo. La **ciclopía** (ojo único en la línea media) y la **sinoftalmía** (fusión de los ojos) son, en realidad, un espectro de defectos oculares. Estos defectos severos del ojo se asocian a otras alteraciones craneales y cerebrales que son incompatibles con la vida. La ciclopía parece ser el resultado de una supresión intensa de estructuras cerebrales de la línea media (**holoprosencefalia**) (v. cap. 17, fig. 17-40), que afecta a la parte craneal de la placa neural. La ciclopía se transmite de forma autosómica recesiva.

Microftalmía

La microftalmía congénita está constituida por un grupo heterogéneo de defectos oculares. El ojo puede ser muy pequeño y se puede asociar a otros defectos (p. ej., hendidura facial [v. cap. 9, fig. 9-44*A*] y trisomía 13 [v. cap. 20, fig. 20-8 y tabla 20-1]), o bien puede haber un ojo de aspecto normal. El lado afectado de la cara muestra un desarrollo insuficiente y la órbita es pequeña.

La microftalmía severa se debe a la **detención del desarrollo del ojo** antes o inmediatamente después de la formación de la vesícula óptica durante la cuarta semana. Básicamente, el ojo muestra un desarrollo insuficiente y el cristalino no se llega a formar. Si la interferencia con el desarrollo ocurre antes del cierre de la fisura retiniana durante la sexta semana, el ojo tiene un tamaño grande pero la microftalmía se asocia a defectos oculares macroscópicos. Cuando el desarrollo del ojo se detiene durante la octava semana o a lo largo de la parte inicial del período fetal, se produce una microftalmía simple (ojo pequeño con alteraciones oculares de grado menor). Algunos casos de microftalmía son hereditarios y el patrón de herencia puede ser autosómico dominante, autosómico recesivo o ligado al cromosoma X. La mayoría de los casos de microftalmía simple se deben a **microorganismos infecciosos** (p. ej., virus de la rubeola, *Toxoplasma gondii* y virus del herpes simple) que atraviesan la placenta durante los períodos embrionario tardío y fetal inicial (v. cap. 20, tabla 20-6).

Anoftalmía

La anoftalmía (uni o bilateral) es un cuadro de ausencia del globo ocular, una eventualidad infrecuente. Se forman los párpados, pero no se desarrolla el globo ocular (fig. 18-7). La formación de la órbita depende de la estimulación del ojo en desarrollo, de manera que en estos casos siempre hay defectos orbitarios. Esta malformación importante suele ir acompañada de otras anomalías craneales y cerebrales también severas. En la **anoftalmía primaria**, el desarrollo ocular se detiene al comienzo de la cuarta semana, lo cual se debe a la falta de formación de la vesícula óptica. En la **anoftalmía secundaria** se suprime el desarrollo del prosencéfalo y la ausencia de uno o ambos ojos es solamente una parte de los defectos que se pueden observar.

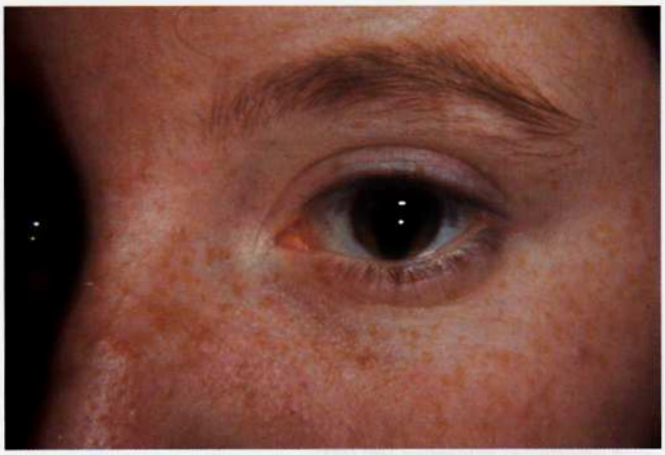

FIGURA 18-5 Coloboma del iris izquierdo. Se puede observar el defecto en la parte inferior del iris. (*Reproducida de Guercio J, Martyn L: Congenital malformations of the eye and orbit,* Otolaryngol Clin North Am *2007;40[1]:113-40.*)

FIGURA 18-7 Fotografía de la cabeza de un niño con anoftalmía (ausencia congénita de la mayoría de los tejidos del ojo) y con un único orificio nasal. Los párpados están formados, pero fusionados en su mayor parte.

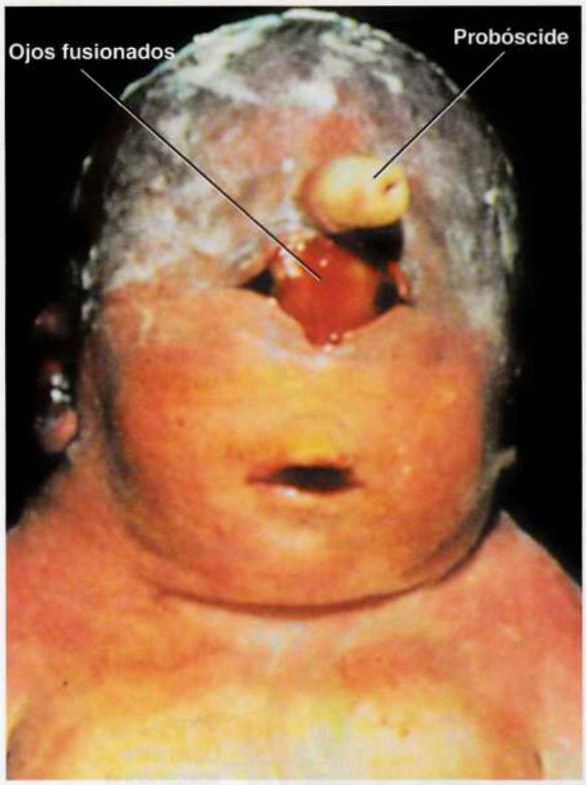

FIGURA 18-6 Recién nacido de sexo masculino con ciclopía (sinoftalmía). La ciclopía (fusión de los ojos) es una malformación congénita severa e infrecuente que afecta a la cara y a los ojos, y que se asocia a una probóscide que constituye la nariz. La sustancia de coloración blanquecina que cubre la cabeza del recién nacido corresponde a la *vernix caseosa*, una cubierta protectora normal constituida por lípidos. *(Por cortesía de la Dra. Susan Phillips, Department of Pathology, Health Sciences Centre, Winnipeg, Manitoba, Canadá.)*

Cuerpo ciliar

El cuerpo ciliar es una extensión de la coroides con forma de cuña (v. fig. 18-4). Su superficie medial se proyecta hacia el cristalino, formando así los **procesos ciliares** (v. fig. 18-9*C* y *D*). La porción pigmentada del epitelio ciliar procede de la capa externa de la copa óptica, que se continúa con la capa pigmentaria de la retina (v. figs. 18-8 y 18-9*D*). La **retina no visual** es el **epitelio ciliar** no pigmentado, que representa la prolongación anterior de la retina neural, en la que se desarrollan elementos no neurales (v. fig. 18-10).

El **músculo ciliar** (músculo liso del cuerpo ciliar) es responsable del enfoque del cristalino. El tejido conjuntivo del cuerpo ciliar procede del mesénquima localizado en el borde de la copa óptica, en la región existente entre la condensación esclerótica anterior y el epitelio pigmentario ciliar.

Iris

El iris se desarrolla a partir del **borde de la copa óptica** (v. fig. 18-3*A*), que crece hacia dentro y que cubre parcialmente el cristalino (v. figs. 18-7 y 18-9). Las dos capas de la copa óptica mantienen un grosor fino en esta zona. El epitelio del iris representa las dos capas de la copa óptica; se continúa con el epitelio de doble capa del **cuerpo ciliar** y con el epitelio pigmentario de la retina y la retina neural. La trama de tejido conjuntivo (estroma) del iris procede de las células de la cresta neural que migran hacia el iris.

Los **músculos dilatador y constrictor de la pupila** del iris proceden del *neuroectodermo de la copa óptica*. Parecen originarse a partir de las células epiteliales anteriores del iris. Estos dos músculos lisos resultan de una transformación de las células epiteliales en células musculares lisas.

© Elsevier. Fotocopiar sin autorización es un delito.

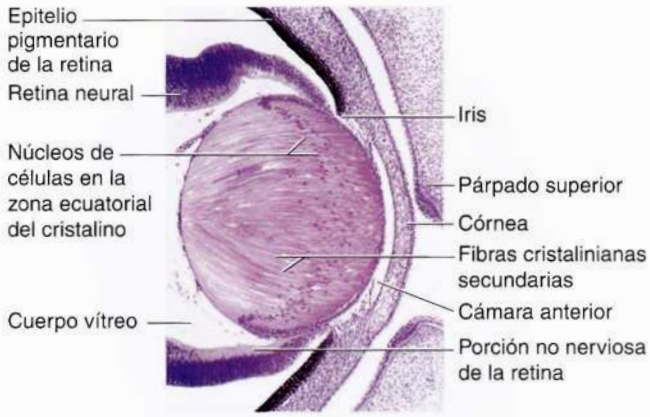

FIGURA 18-8 Corte sagital de parte del ojo en desarrollo de un embrión (×280) de aproximadamente 56 días. Las fibras del cristalino han aumentado de longitud y han ocupado la cavidad de la vesícula cristaliniana. Se puede observar que la capa interna de la copa óptica ha incrementado su grosor hasta formar el primordio de la retina neural y también que la capa externa de la copa óptica muestra una pigmentación intensa que es el primordio de la capa pigmentaria de la retina. (*Tomada de Moore KL, Persaud TVN, Shiota K:* Color atlas of clinical embryology, *2.ª ed. Philadelphia, Saunders, 2000.*)

COLOR DEL IRIS

El iris tiene característicamente una coloración azul clara o grisácea. El iris adquiere su color definitivo tras el nacimiento debido a la pigmentación que se produce durante los primeros 6-10 meses. La concentración y la distribución de las células que contienen pigmento, los **cromatóforos**, en el tejido conjuntivo vascular laxo del iris determinan el color del ojo. Si el **pigmento melanina** está confinado en el epitelio pigmentario de la superficie posterior del iris, éste tiene un color azul. Si la melanina también se distribuye en el **estroma** (tejido de sostén) del iris, el ojo tiene un color marrón. La heterocromía del iris también puede deberse a cambios en la inervación simpática del ojo.

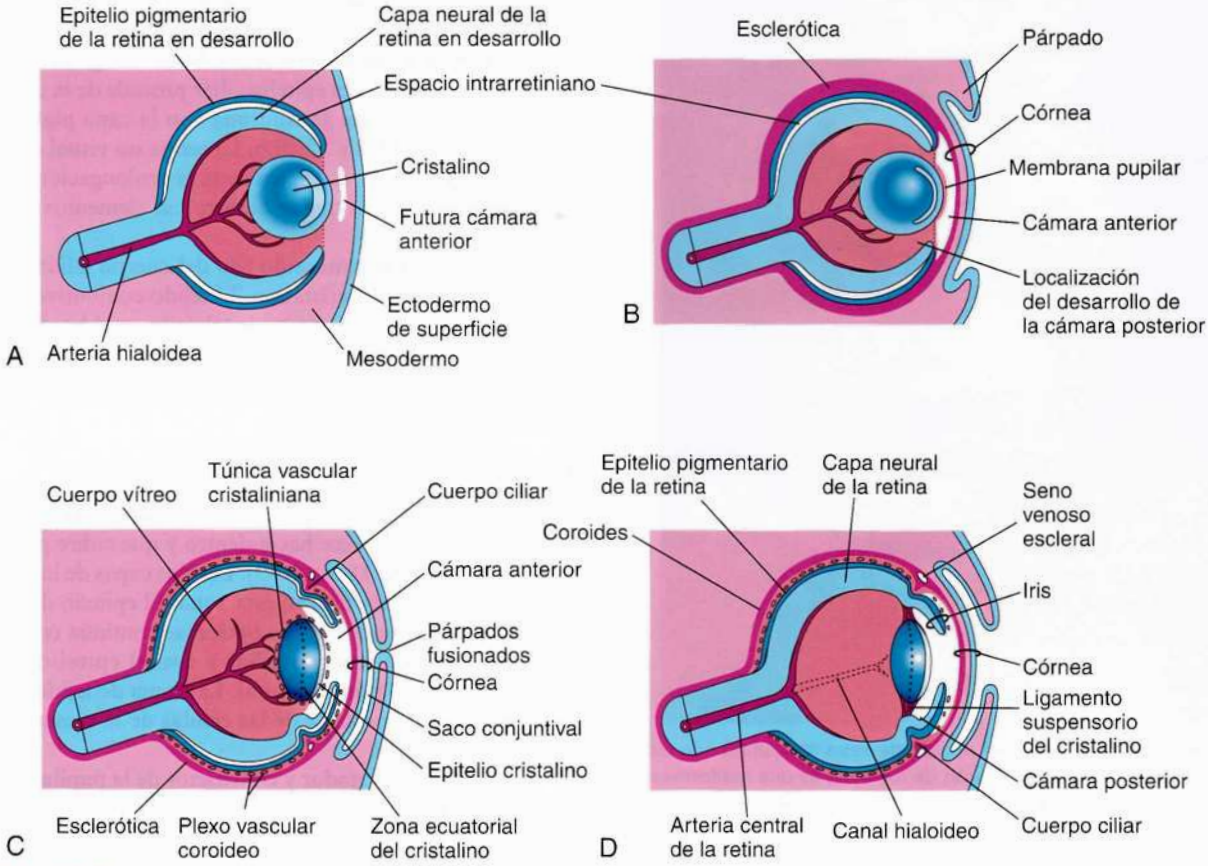

FIGURA 18-9 Esquemas correspondientes a cortes sagitales del ojo; se muestra la sucesión de fases en el desarrollo del cristalino, la retina, el iris y la córnea. **A**, A las 5 semanas. **B**, A las 6 semanas. **C**, A las 20 semanas. **D**, Recién nacido. Se puede observar que la retina y el nervio óptico se forman a partir de la copa óptica y del tallo óptico (v. fig. 18-1*D*).

FIGURA 18-10 Microfotografía de un corte sagital del ojo de un embrión (×50) de aproximadamente 56 días. Se pueden observar la retina neural y la capa pigmentaria de la retina en desarrollo. El espacio intrarretiniano grande desaparece cuando se fusionan ambas capas de la retina. (*Tomada de Moore KL, Persaud TVN, Shiota K:* Color atlas of clinical embryology, *2.ª ed. Philadelphia, Saunders, 2000.*)

FIGURA 18-11 Opacificación de la córnea debida a un glaucoma congénito. Esta forma de opacificación también puede deberse a una infección, a un traumatismo o a trastornos metabólicos. (*Reproducido de Guercio J, Martyn L: Congenital malformations of the eye and orbit.* Otolaryngol Clin North Am *2007;40[1]:113-40.*)

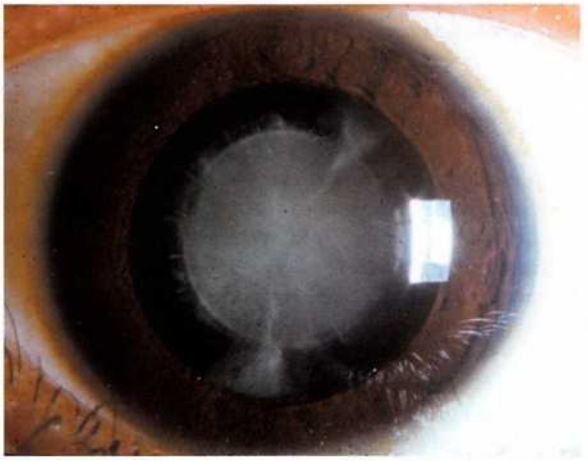

FIGURA 18-12 Aspecto típico de la catarata congénita en un niño, posiblemente causada por el virus de la rubeola. La infección por el virus de la rubeola origina con frecuencia malformaciones cardíacas, sordera y otros defectos congénitos. (*Reproducido de Guercio J, Martyn L: Congenital malformations of the eye and orbit.* Otolaryngol Clin North Am *2007;40[1]:113-40.*)

ANIRIDIA CONGÉNITA

En esta anomalía infrecuente se observa una disminución del tejido del iris o bien una **ausencia** casi completa de éste. El defecto se debe a la *interrupción del desarrollo en el borde de la copa óptica* durante la octava semana (v. fig. 18-3*A*). Este defecto se puede asociar a glaucoma, cataratas y otras alteraciones oculares (figs. 18-11 y 18-12). La aniridia puede tener un carácter **familiar** (aparece en varios miembros de una familia); puede tener un patrón de transmisión dominante o bien tratarse de un problema esporádico. Las mutaciones del gen *PAX6* originan aniridia.

Cristalino

El cristalino se desarrolla a partir de la **vesícula cristaliniana,** un derivado del ectodermo superficial (v. fig. 18-1*F* y *H*). La pared anterior de la vesícula, constituida por epitelio cúbico, se convierte en el **epitelio subcapsular del cristalino** (v. fig. 18-9*C*). Los núcleos de las células cilíndricas altas que forman la pared posterior de la **vesícula cristaliniana** sufren cariolisis (v. fig. 18-4). Estas células aumentan considerablemente de longitud para formar células epiteliales extraordinariamente transparentes que se denominan **fibras primarias del cristalino.** A medida que crecen, estas fibras ocupan de manera gradual la cavidad de la vesícula cristaliniana (v. figs. 18-9*A* a *C* y 18-10). *Es necesaria la participación de* PAX6 *y* SOX2 *para la inducción del cristalino. Los factores de transcripción* PITX3, GATA-3 *y* FOXE3 *regulan la formación y la diferenciación de las fibras del cristalino.*

© Elsevier. Fotocopiar sin autorización es un delito.

El borde del cristalino se denomina *zona ecuatorial* porque se localiza en el punto medio entre los polos anterior y posterior del cristalino (v. figs. 18-9*C* y 18-10). Las células de la zona ecuatorial son cúbicas; a medida que aumentan de longitud, pierden su núcleo y se convierten en **fibras secundarias del cristalino.** Estas nuevas fibras del cristalino se disponen en las partes laterales de las fibras primarias del cristalino. Aunque las fibras secundarias del cristalino siguen formándose durante la edad adulta, con el consiguiente aumento del diámetro del cristalino, las **fibras primarias** deben durar toda la vida.

El cristalino en desarrollo está irrigado por sangre procedente de la parte distal de la **arteria hialoidea** (v. figs. 18-4 y 18-9). Sin embargo, se convierte en una estructura avascular durante el período fetal, cuando parte de la arteria hialoidea degenera. Más adelante, el cristalino se nutre por difusión desde el **humor acuoso** localizado en la **cámara anterior del ojo** (v. fig. 18-9*C*), que baña su superficie anterior, y desde el **humor vítreo** (componente líquido del cuerpo vítreo) en el resto. El cristalino en desarrollo está rodeado por una capa mesenquimal vascular, la **túnica vascular del cristalino** (v. fig. 18-9*C*). La parte anterior de la cápsula del cristalino es la **membrana pupilar** (v. fig. 18-9*B*).

La membrana pupilar procede del mesénquima posterior a la córnea que se continúa con el mesénquima que se desarrolla en la esclerótica. La parte de la arteria hialoidea que alimenta la túnica vascular del cristalino desaparece durante la última fase del período fetal (v. fig. 18-9*A* y *D*). *El resultado es la degeneración de la túnica vascular del cristalino y de la membrana pupilar* (fig. 18-9*C* y *D*). Sin embargo, persiste la **cápsula del cristalino** producida por el epitelio anterior del cristalino y por las fibras del cristalino. Esta cápsula representa una membrana basal muy gruesa y muestra una estructura laminar debido a su desarrollo. El sitio original ocupado por la arteria hialoidea está indicado por el **canal hialoideo** en el cuerpo vítreo (v. fig. 18-9*D*), que generalmente es inaparente en el ojo del ser humano vivo.

El **cuerpo vítreo** se forma en el interior de la cavidad de la copa óptica (v. figs. 18-4 y 18-9*C*). Está formado por el **humor vítreo,** que es el componente líquido del cuerpo vítreo. El **humor vítreo primario** deriva de células mesenquimales originadas en la cresta neural, que segregan una **matriz gelatinosa** denominada **cuerpo vítreo primario.** El humor vítreo primario queda rodeado más adelante por un **humor vítreo secundario** gelatinoso que se supone que procede de la capa interna de la copa óptica. El humor vítreo secundario está constituido por **hialocitos** (células vítreas) primitivos, material colágeno y trazas de ácido hialurónico.

MEMBRANA PUPILAR PERSISTENTE

Pueden persistir restos de la membrana pupilar, que cubre la superficie anterior del cristalino durante el período embrionario y la mayor parte del período fetal (v. fig. 18-9*B*), en forma de bandas de tejido conjuntivo o de arcadas vasculares sobre la pupila del recién nacido, especialmente en el caso de los prematuros. Este tejido no suele interferir con la visión y tiende a atrofiarse. De manera muy infrecuente persiste toda la membrana pupilar, lo que origina una **atresia congénita de la pupila** (ausencia de la abertura de la pupila); en algunos casos se requiere la cirugía o el tratamiento con láser para normalizar la pupila en la medida de lo posible.

PERSISTENCIA DE LA ARTERIA HIALOIDEA

La porción distal de la arteria hialoidea normalmente degenera a medida que su segmento proximal se convierte en la arteria central de la retina (v. fig. 18-9*C* y *D*). Cuando el segmento distal de la arteria hialoidea persiste puede adoptar la forma de un vaso que se mueve libremente y que carece de función, o bien la forma de una estructura vermicular que se proyecta desde la papila óptica (v. fig. 18-3*C*). En ocasiones, el resto de la arteria hialoidea puede aparecer como una fina banda que atraviesa el cuerpo vítreo. Los restos de la arteria también pueden dar lugar a un quiste. En casos poco habituales persiste todo el segmento distal de la arteria y se extiende desde la papila óptica hasta el cristalino, atravesando el cuerpo vítreo. En la mayoría de estos casos el ojo presenta **microftalmía** (globo ocular de tamaño muy pequeño).

AFAQUIA CONGÉNITA

La ausencia del cristalino es infrecuente y se debe a la falta de formación de la placoda cristaliniana durante la cuarta semana. La afaquia también puede deberse a la falta de inducción del cristalino por parte de la vesícula óptica.

Cámaras acuosas

La **cámara anterior del ojo** se desarrolla a partir de un espacio estrecho que se forma en el mesénquima localizado entre el cristalino y la córnea en desarrollo (v. figs. 18-9*A* a *C*, y 18-10). El mesénquima superficial a este espacio forma la **sustancia propia** (tejido conjuntivo transparente) de la córnea y el mesotelio de la cámara anterior. Después de que se forme el cristalino, éste induce el ectodermo de superficie para su transformación en el epitelio de la córnea y la conjuntiva.

La **cámara posterior del ojo** se desarrolla a partir de un espacio que se forma en el mesénquima que queda por detrás del iris y por

GLAUCOMA CONGÉNITO

La elevación anómala de la presión intraocular en el recién nacido suele producirse por el desarrollo alterado del mecanismo de drenaje del humor acuoso durante el período fetal (v. fig. 18-11). La *presión intraocular* aumenta debido al desequilibrio entre la producción y el flujo de salida del humor acuoso. Este desequilibrio puede deberse al desarrollo anómalo del *seno venoso escleral* (v. fig. 18-9*D*). El glaucoma congénito es un problema genéticamente **heterogéneo** (incluye varios fenotipos similares, pero que están determinados realmente por genotipos diferentes), pero este problema también puede deberse a la infección por el virus de la rubeola durante las fases iniciales del embarazo (v. cap. 20, tabla 20-6). *Las mutaciones en el gen* CYP1B1 *están relacionadas con alrededor del 85% de los casos de glaucoma congénito.*

delante del cristalino en desarrollo. Cuando desaparece la membrana pupilar y se forma la pupila (v. fig. 18-9*C* y *D*), las cámaras anterior y posterior del ojo se comunican entre sí a través del **seno venoso escleral** (v. fig. 18-9*D*). Esta estructura vascular que rodea la cámara anterior del ojo es el infundíbulo de salida del humor acuoso desde la cámara anterior hasta el sistema venoso.

CATARATAS CONGÉNITAS

En este trastorno, el cristalino se opacifica y a menudo presenta una coloración blanquecina o grisácea. Cuando no se trata, causa ceguera. Muchos cuadros de opacificación del cristalino son hereditarios y en esta circunstancia es más habitual la transmisión dominante que la recesiva o la ligada al cromosoma X. Algunos casos de cataratas congénitas se deben a teratógenos, especialmente el **virus de la rubeola** (fig. 18-12 y cap. 20, tabla 20-6), que altera el desarrollo temprano del cristalino. Éste es vulnerable al virus de la rubeola entre la cuarta y la séptima semanas, cuando se forman las fibras primarias del cristalino. Las cataratas y otros defectos oculares causados por el virus de la rubeola podrían evitarse por completo si todas las mujeres en edad fértil se vacunaran frente a este virus.

Diversos agentes físicos, como la **radiación**, también pueden alterar el cristalino y producir cataratas. Otra causa de cataratas es una deficiencia enzimática, la **galactosemia congénita**. Este tipo de cataratas no aparecen en el momento del nacimiento, sino que se desarrollan en el período neonatal. A consecuencia de la deficiencia enzimática, en la sangre y los tejidos del recién nacido se acumulan cantidades elevadas de **galactosa** procedentes de la leche, lo que origina la lesión del cristalino y la aparición de cataratas.

Córnea

La formación de la córnea depende de la vesícula cristaliniana, que induce la transformación del ectodermo de superficie en la córnea, una estructura transparente, avascular y con múltiples capas. La córnea se forma a partir de tres orígenes:

- El **epitelio corneal externo,** que deriva del ectodermo de superficie.
- El **mesénquima,** de origen mesodérmico, que se continúa con la esclerótica en desarrollo.
- Las **células de la cresta neural,** que migran desde la copa óptica, el epitelio corneal y la capa intermedia de estroma de matriz extracelular rica en colágeno.

EDEMA DE LA PAPILA ÓPTICA

La relación existente entre las vainas del nervio óptico, por un lado, y las meninges del encéfalo y el espacio subaracnoideo, por otro, tiene importancia clínica. El incremento de la presión del LCR (a menudo debido al aumento de la presión intracraneal) reduce el retorno venoso procedente de la retina, dando lugar a **papiledema** (acumulación de líquido) en la papila óptica. Este problema se debe a que los vasos retinianos están cubiertos por la piamadre y se localizan en el espacio subaracnoideo que rodea al nervio óptico.

Coroides y esclerótica

El mesénquima que rodea la copa óptica (originado básicamente en la cresta neural) reacciona a las señales inductivas del epitelio pigmentario de la retina y se convierte en una capa vascular interna, la **coroides,** y una capa fibrosa externa, la **esclerótica** (v. fig. 18-9*C* y *D*). A su vez, la **esclerótica** procede de una condensación del mesénquima externa a la coroides y se continúa con el **estroma** (tejido de sostén) de la córnea. Hacia el borde de la copa óptica, la coroides se modifica y forma el **núcleo** o masa central de los **procesos ciliares** (v. fig. 18-9*D*), constituidos principalmente por capilares sostenidos por un tejido conjuntivo delicado. Los primeros **vasos sanguíneos coroideos** aparecen durante la semana 15; hacia la semana 23 se pueden distinguir con facilidad las arterias y las venas.

Párpados

Los párpados se desarrollan durante la sexta semana a partir del mesénquima derivado de las células de la cresta neural y a partir de dos pliegues cutáneos que aparecen en el ectodermo de superficie y que crecen sobre las córneas (v. fig. 18-9*B* y *C*). Los párpados comienzan a adherirse entre sí durante la octava semana y se mantienen adheridos hasta las semanas 26 a 28 (v. fig. 18-9*C*). Mientras los párpados están adheridos hay un **saco conjuntival** cerrado por delante de la córnea. Cuando los párpados se abren, la **conjuntiva bulbar** se refleja sobre la parte anterior de la esclerótica y el epitelio de superficie de la córnea (v. fig. 18-9*D*). La **conjuntiva palpebral** reviste la superficie interna de los párpados.

Las **pestañas** y las **glándulas** de los párpados proceden del ectodermo de superficie, de manera similar a lo que se describe en otras partes del sistema tegumentario (v. cap. 19, fig. 19-1). El tejido conjuntivo y las **placas tarsales** (placas fibrosas de los párpados) se originan a partir del mesénquima de los párpados en desarrollo. El **músculo orbicular del párpado** procede del mesénquima del segundo arco faríngeo (v. cap. 9, fig. 9-6*B*) y está inervado por el nervio facial (VII par craneal).

PTOSIS PALPEBRAL CONGÉNITA

La caída de los párpados superiores es una eventualidad relativamente frecuente en los recién nacidos (fig. 18-13). La **ptosis** (blefaroptosis) puede deberse a la ausencia de un desarrollo normal del **músculo elevador del párpado superior.** La ptosis congénita puede estar causada por una lesión o una **distrofia** (nutrición inadecuada) prenatales de la rama superior del **nervio motor ocular común** (III par craneal), que inerva este músculo. Si la ptosis se asocia a una imposibilidad para mover el globo ocular en dirección superior, también hay una alteración en el desarrollo normal del **músculo recto superior del ojo.** La ptosis congénita se puede transmitir de forma autosómica dominante. La ptosis también se asocia a menudo en el lado afectado a ausencia de sudoración (anhidrosis) y a una pupila pequeña (miosis), lo que se conoce como síndrome de Horner. Puede estar afectada la visión cuando el borde del párpado cubre parcial o completamente la pupila, casos en los que está indicada la corrección quirúrgica en una fase temprana.

© Elsevier. Fotocopiar sin autorización es un delito.

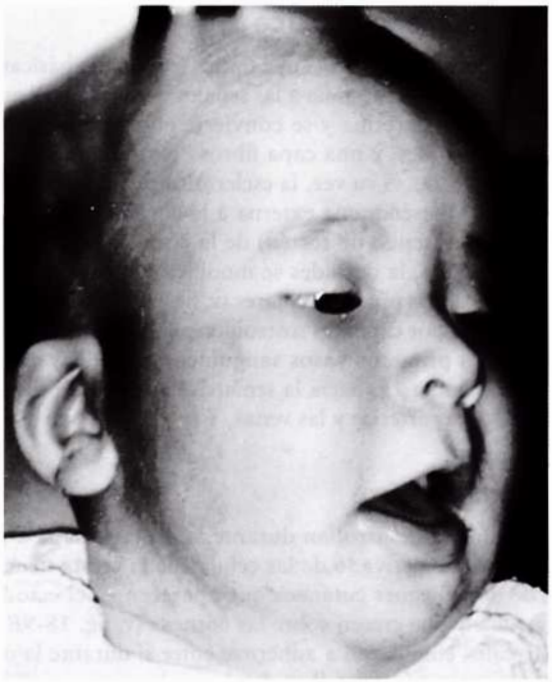

FIGURA 18-13 Niño con ptosis bilateral congénita. La caída de los párpados superiores suele deberse a una alteración en el desarrollo de los músculos elevadores del párpado superior, cuya función es precisamente la elevación de dicho párpado. El lactante contrae el músculo frontal de la frente en el intento de levantar los párpados. (*Tomada de Avery ME, Taeusch HW Jr:* Schaffer's diseases of the newborn, *5.ª ed. Philadelphia, Saunders, 1984.*)

COLOBOMA DEL PÁRPADO

Los defectos grandes del párpado (**colobomas palpebrales**) son infrecuentes. El coloboma se suele caracterizar por la aparición de una pequeña escotadura en el párpado superior, pero el defecto también puede afectar a todo el párpado. Los colobomas palpebrales parecen ser el resultado de una alteración local en el desarrollo, la formación y el crecimiento de los párpados. En los casos de coloboma del párpado inferior pueden aparecer problemas de sequedad y ulceración corneales.

CRIPTOFTALMÍA

La criptoftalmía es un trastorno infrecuente que se debe a la ausencia congénita de los párpados; en estos casos, los ojos están cubiertos por la piel. El globo ocular es pequeño y está alterado, y con frecuencia no se desarrollan ni la córnea ni la conjuntiva. Básicamente, el defecto radica en la ausencia de la **hendidura palpebral** entre los párpados; en general hay una ausencia de grado variable de las pestañas y las cejas, así como otros defectos oculares. La criptoftalmía es un trastorno autosómico recesivo que habitualmente forma parte del *síndrome de criptoftalmía, que incluye también anomalías en el sistema urogenital.*

Glándulas lagrimales

Las glándulas lagrimales se desarrollan en los ángulos superolaterales de las órbitas a partir de un cierto número de yemas sólidas que aparecen en el ectodermo de superficie. Los conductos lagrimales drenan en el saco lagrimal y, finalmente, en el **conducto nasolagrimal.** Las glándulas lagrimales son pequeñas en el momento del nacimiento y no alcanzan una funcionalidad plena hasta aproximadamente la sexta semana de vida extrauterina; por tanto, los recién nacidos no producen lágrimas cuando lloran. A menudo no aparecen lágrimas con el llanto hasta que el recién nacido tiene entre 1 y 3 meses.

DESARROLLO DE LOS OÍDOS

17

Los oídos están formados por tres partes anatómicas:

- El **oído externo,** constituido por el pabellón auricular, el conducto auditivo externo y la capa externa de la membrana timpánica (tímpano).
- El **oído medio,** constituido por tres pequeños huesecillos auditivos y por la capa interna de la membrana timpánica, conectada con la ventana oval del oído interno a través de los huesecillos del oído.
- El **oído interno,** constituido por el órgano vestibulococlear, implicado en la audición y el equilibrio.

Los oídos externo y medio participan en la transferencia de las ondas de sonido hasta el oído interno, el cual convierte dichas ondas en impulsos nerviosos y, además, detecta cambios en el equilibrio.

Oído interno

El oído interno es la primera de las tres partes del oído en desarrollarse. Al comienzo de la cuarta semana aparece un engrosamiento del ectodermo de superficie, la **placoda ótica,** en un campo preplacoda de neuronas precursoras a cada lado del mielencéfalo, que es la parte caudal del rombencéfalo (fig. 18-14*A*, *B* y *D*). *Señales inductivas, como FGF3 y FGF10 procedentes del mesodermo paraaxial y de la notocorda, estimulan al ectodermo de superficie para formar las placodas* (v. cap. 4; fig. 4-9). Cada placoda ótica se invagina al poco tiempo y se hunde profundamente en el ectodermo de superficie hasta el mesénquima subyacente. Así, se forma la **fosita ótica** (v. fig. 18-14*C* y *D*). Los bordes de la fosita ótica se aproximan entre sí y se fusionan formando una **vesícula ótica,** *el primordio del laberinto membranoso* (fig. 18-15; v. fig. 18-14*E* a *G*). Poco tiempo después, la vesícula ótica pierde su conexión con el ectodermo de superficie y a partir de ella crece un divertículo que aumenta de longitud hasta formar el **conducto** y el **saco endolinfáticos** (fig. 18-16*A* a *E*).

Hay dos regiones de la vesícula ótica que son reconocibles (v. fig. 18-16*A*):

- La **parte utricular dorsal,** a partir de la cual se origina el conducto endolinfático, los utrículos y los conductos semicirculares.
- La **parte sacular ventral,** que da origen al sáculo y al conducto coclear.

Hay tres divertículos con forma de disco que crecen hacia el exterior desde la parte utricular del **laberinto membranoso primitivo.** Poco tiempo después, las partes centrales de estos divertículos se fusionan y desaparecen (fig. 18-16*B* a *E*). Las partes periféricas no fusionadas de los divertículos se convierten en los **conductos**

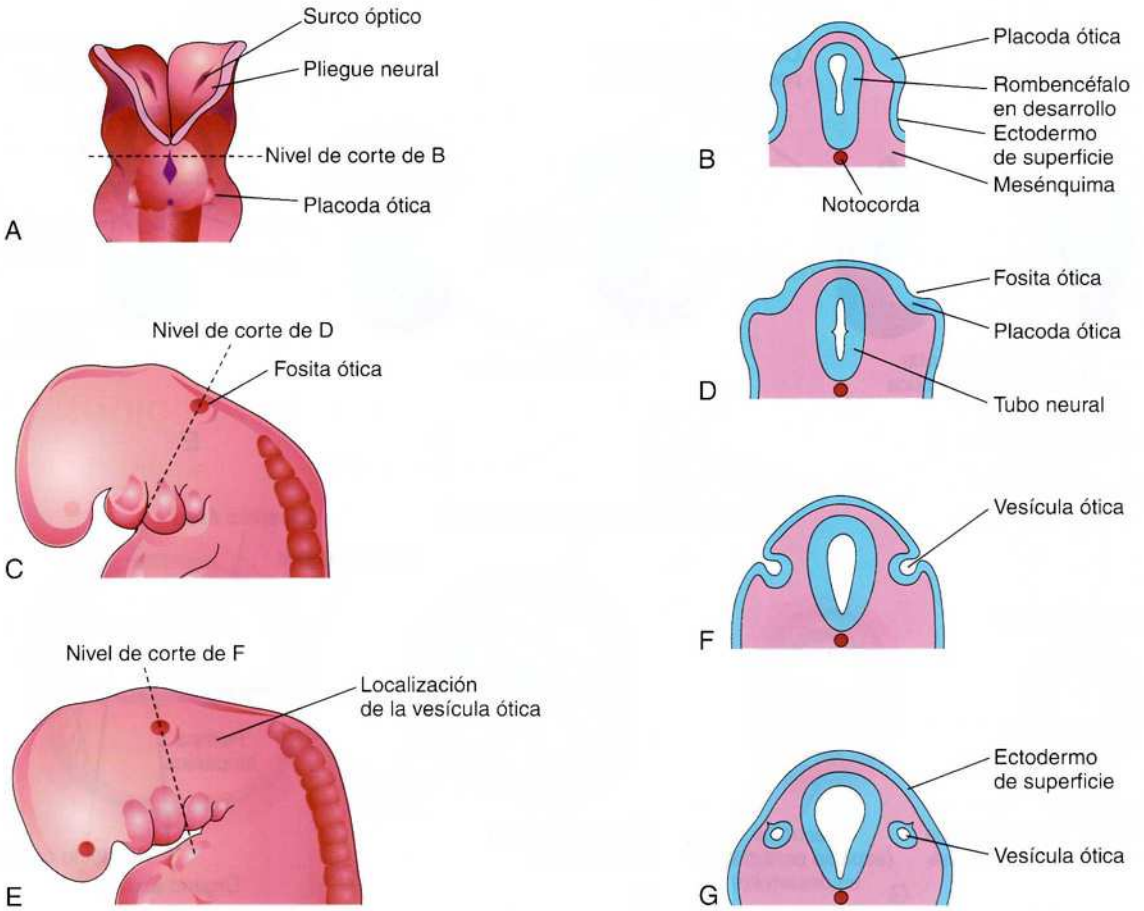

FIGURA 18-14 Esquemas ilustrativos del desarrollo inicial del oído interno. A, Visión dorsal de un embrión de aproximadamente 22 días en la que se muestran las placodas óticas. B, D, F y G, Cortes coronales esquemáticos que ilustran la sucesión de fases del desarrollo de las vesículas óticas. C y E, Visiones laterales de la región craneal de embriones de aproximadamente 24 y 28 días, respectivamente.

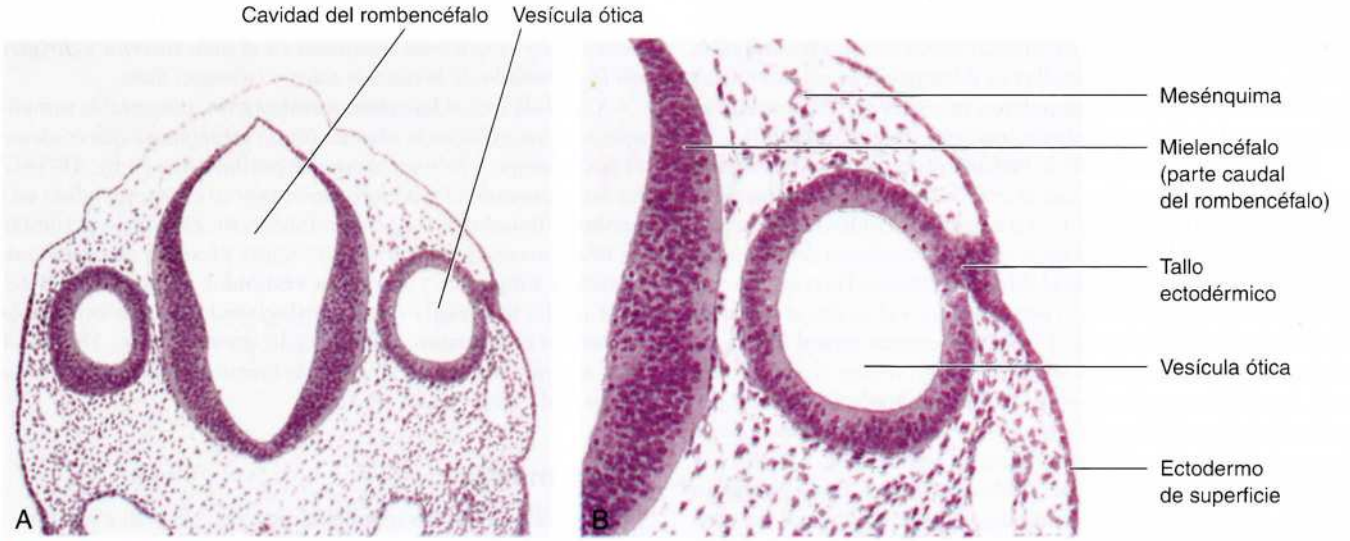

FIGURA 18-15 Microfotografía (A) de un corte transversal de un embrión (×55) de aproximadamente 26 días. Se pueden observar las vesículas óticas, que representan los primordios de los laberintos membranosos, que dan lugar a los oídos internos. Microfotografía (B) de una vesícula ótica derecha a mayor aumento (×120). Se puede observar el tallo ectodérmico que todavía está unido al resto de la placoda ótica. La vesícula ótica pierde rápidamente su conexión con el ectodermo de superficie. (*Tomada de Nishimura H, ed.:* Atlas of human prenatal histology. *Tokyo, Igaku-Shoin, 1983.*)

© Elsevier. Fotocopiar sin autorización es un delito.

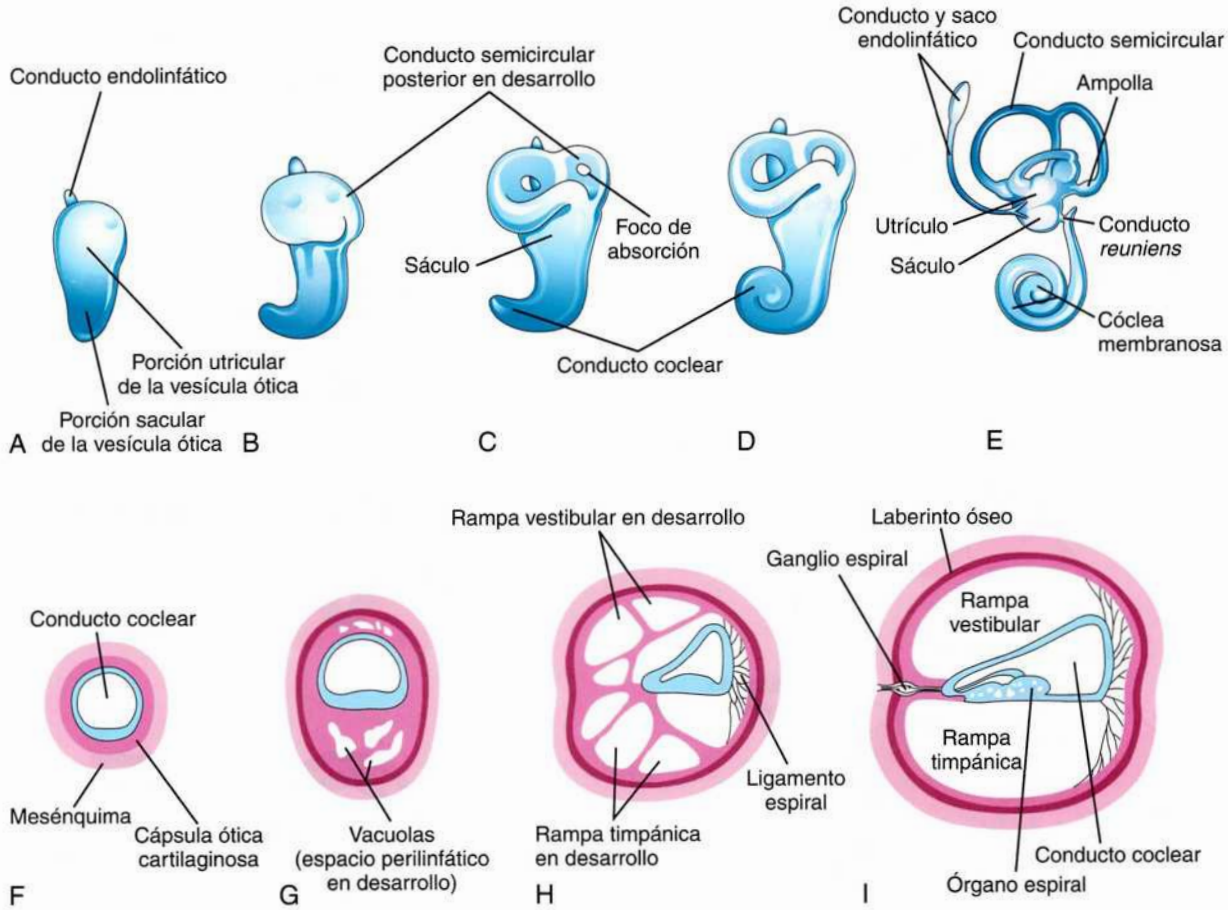

FIGURA 18-16 Dibujos correspondientes a vesículas óticas, en los que se muestra el desarrollo de los laberintos membranoso y óseo del oído interno. **A** a **E**, Visiones laterales con ilustración de la sucesión de fases del desarrollo de la vesícula ótica hacia la formación del laberinto membranoso, entre las semanas 5 y 8, y el desarrollo de un conducto semicircular. **F** a **I**, Cortes a través del conducto coclear, en los que se muestra la suecesión de fases del desarrollo del órgano espiral y del espacio perilinfático entre las semanas 8 y 20.

semicirculares, que están unidos al utrículo y que más adelante quedan incluidos en los **canales semicirculares del laberinto óseo** (v. fig. 18-16*I*). En uno de los extremos de cada conducto semicircular aparecen dilataciones localizadas que se denominan **ampollas** (v. fig. 18-16*E*). En las ampollas se diferencian áreas receptoras especializadas, las **crestas ampulares,** mientras que las máculas se forman en el utrículo y el sáculo (*maculae utriculi* y *sacculi*).

Desde la parte sacular de la vesícula ótica crece un divertículo tubular, el **conducto coclear,** que se enrolla formando la **cóclea membranosa** (v. fig. 18-16*A* y *C* a *E*). *La expresión del* TBX1 *en el mesénquima que rodea la vesícula ótica regula la formación del conducto coclear, controlando la actividad del ácido retinoico.* Poco tiempo después se establece una conexión entre la cóclea y el sáculo, el **conducto *reuniens*** o **de Hensen** (v. fig. 18-16*E*). El **órgano espiral** (de Corti) deriva de las células de la pared del conducto coclear (v. fig. 18-16*F* a *I*). Las células ganglionares del **nervio vestibulococlear** (VIII par craneal) se desarrollan a lo largo de las zonas de enrollamiento de la membrana coclear y forman el **ganglio espiral** (v. fig. 18-16*I*). Las prolongaciones nerviosas van desde este ganglio hasta el **órgano espiral,** donde finalizan en las **células ciliadas.** Las células del ganglio espiral conservan su condición bipolar embrionaria.

Las influencias inductivas procedentes de la vesícula ótica estimulan el mesénquima adyacente a la vesícula ótica, induciendo su condensación y su diferenciación hacia una **cápsula ótica cartilaginosa** (v. fig. 18-16*F*). *En estudios recientes se ha demostrado que el gen* PAX2 *es necesario para la formación del órgano espiral de Corti y del ganglio espiral. El factor de crecimiento transformador β-1 y el ácido retinoico desempeñan un papel en la modulación de la interacción epitelio-mesénquima en el oído interno y dirigiendo la formación de la cápsula ótica o laberinto óseo.*

A medida que el **laberinto membranoso** aumenta de tamaño, aparecen vacuolas en la cápsula ótica cartilaginosa que coalescen al poco tiempo y forman el **espacio perilinfático** (v. fig. 18-16*G*). En este momento el laberinto membranoso está suspendido en la **perilinfa** (líquido del espacio perilinfático). El espacio perilinfático relacionado con el conducto coclear presenta dos divisiones: la **rampa timpánica** y la **rampa vestibular** (v. fig. 18-16*H* e *I*). Más tarde, la cápsula ótica cartilaginosa muestra osificación, formando el **laberinto óseo** del oído interno (v. fig. 18-16*I*). El oído interno alcanza el tamaño y la forma adultos hacia la mitad del período fetal (20-22 semanas).

Oído medio

El desarrollo del **receso tubotimpánico** (fig. 18-17*B*) a partir de la primera bolsa faríngea se describe en el capítulo 9. La parte proximal del receso tubotimpánico forma el **tubo faringotimpánico** (tubo o trompa auditivos). La parte distal del receso se expande y se convierte en la **cavidad timpánica** (v. fig. 18-17*C*), que envuelve gradualmente los pequeños huesos del oído medio, los **huesecillos**

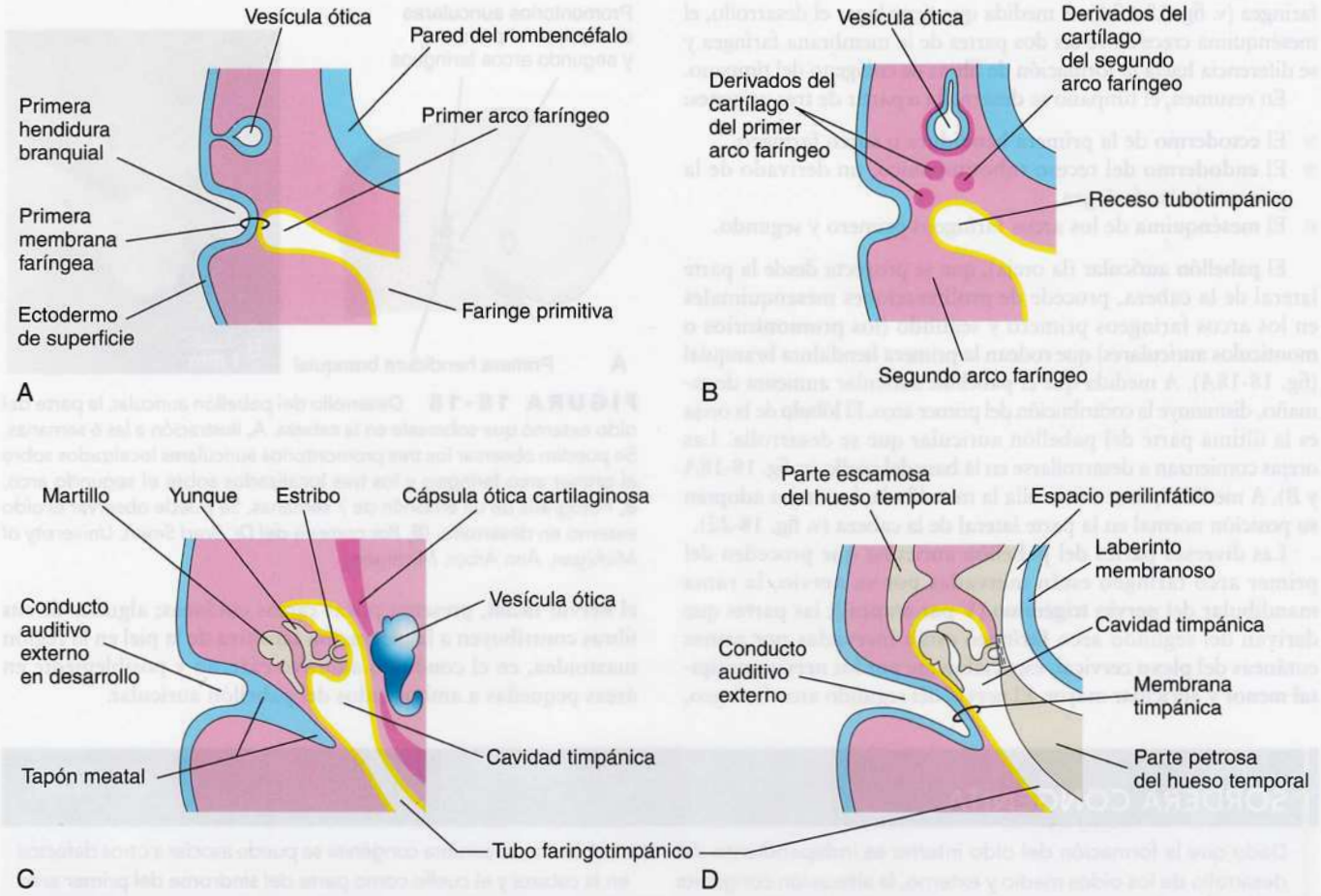

FIGURA 18-17 Representaciones esquemáticas que ilustran el desarrollo de las partes externa y media del oído. Se puede observar la relación entre estas partes del oído y la vesícula ótica, que es el primordio del oído interno. A, A las 4 semanas, con ilustración de la relación entre la vesícula ótica y el aparato faríngeo. B, A las 5 semanas; se ilustran el receso tubotimpánico y los cartílagos del arco faríngeo. C, En una fase posterior; se muestra el receso tubotimpánico (la futura cavidad timpánica y el futuro antro mastoideo) que comienza a rodear los huesecillos. D, Fase final del desarrollo del oído en la que se muestra la relación entre el oído medio, el espacio perilinfático y el conducto auditivo externo. Se puede observar que el tímpano se desarrolla a partir de las tres capas germinativas: ectodermo de superficie, mesodermo y endodermo del receso tubotimpánico.

auditivos (martillo, yunque y estribo), junto con los tendones y ligamentos, y el nervio cuerda del tímpano. El martillo y el yunque proceden del cartílago del primer arco faríngeo. La cruz, la base de la platina y la cabeza del estribo parecen derivar de la cresta neural, mientras que el borde externo de la platina procede de células mesodérmicas. Estas estructuras presentan un revestimiento epitelial más o menos completo procedente de células de la cresta neural y endodérmicas. Las células de la cresta neural sufren transformación epitelio-mesenquimatosa. Se ha sugerido que, además de la apoptosis (muerte celular programada), en el oído medio haya un organizador de tipo epitelial en la punta del receso tubotimpánico que posiblemente desempeñe una función en el desarrollo temprano del oído medio y del tímpano.

Durante la última parte del período fetal, la expansión de la **cavidad timpánica** da lugar al **antro mastoideo,** localizado en la parte petrosomastoidea del hueso temporal. El antro mastoideo tiene casi el tamaño adulto en el momento del nacimiento. Sin embargo, en el recién nacido no existen prácticamente celdillas mastoideas. Hacia los 2 años de edad, las celdillas mastoideas están bien desarrolladas y muestran proyecciones cónicas hacia los huesos temporales, las denominadas **apófisis mastoides.** El oído medio sigue creciendo a lo largo de la pubertad. El **músculo tensor del tímpano,** que se inserta en el martillo, procede del mesénquima del primer arco faríngeo y está inervado por el V par craneal, es decir, por el nervio de este arco. El **músculo estapedio** procede del segundo arco faríngeo y está inervado por el nervio facial (VII par craneal), que es el nervio de este arco. *Las moléculas señalizadoras FGF-8, endotelina-1 (EDN1) y T-box1 (TBX1) están implicadas en el desarrollo del oído medio.*

Oído externo

El **conducto auditivo externo,** que es la estructura que va desde el oído externo hasta la **membrana timpánica,** se desarrolla a partir de la parte dorsal de la *primera hendidura faríngea* (v. fig. 18-17*A;* v. cap. 9, fig. 9-7*C*). Las células ectodérmicas de la parte profunda de este tubo proliferan y forman una placa epitelial sólida, el **tapón meatal** (v. fig. 18-17*C*). Al final del período fetal, las células centrales de este tapón degeneran y se forma una cavidad que se convierte en la parte interna del conducto auditivo externo (v. fig. 18-17*D*). El conducto auditivo externo es relativamente corto en el momento del nacimiento y alcanza la longitud del adulto aproximadamente hacia el noveno año de vida.

El primordio del **tímpano** es la primera membrana faríngea, que forma la superficie externa del tímpano. En el embrión, la membrana faríngea separa la primera hendidura faríngea de la primera bolsa

© Elsevier. Fotocopiar sin autorización es un delito.

faríngea (v. fig. 18-17*A*). A medida que tiene lugar el desarrollo, el mesénquima crece entre las dos partes de la membrana faríngea y se diferencia hacia la formación de fibras de colágeno del tímpano.

En resumen, el tímpano se desarrolla a partir de tres orígenes:

- El **ectodermo** de la primera hendidura o surco faríngeo.
- El **endodermo** del receso tubotimpánico, un derivado de la primera bolsa faríngea.
- El **mesénquima** de los arcos faríngeos primero y segundo.

El **pabellón auricular** (la oreja), que se proyecta desde la parte lateral de la cabeza, procede de proliferaciones mesenquimales en los arcos faríngeos primero y segundo (los **promontorios o montículos auriculares**) que rodean la primera hendidura branquial (fig. 18-18*A*). A medida que el pabellón auricular aumenta de tamaño, disminuye la contribución del primer arco. El **lóbulo** de la oreja es la última parte del pabellón auricular que se desarrolla. Las orejas comienzan a desarrollarse en la base del cuello (v. fig. 18-18*A* y *B*). A medida que se desarrolla la mandíbula, las orejas adoptan su posición normal en la parte lateral de la cabeza (v. fig. 18-22).

Las diversas partes del pabellón auricular que proceden del primer arco faríngeo están inervadas por su nervio, la rama mandibular del **nervio trigémino (V par craneal);** las partes que derivan del segundo arco faríngeo están inervadas por ramas cutáneas del **plexo cervical,** especialmente por los **nervios occipital menor** y **auricular mayor.** El nervio del segundo arco faríngeo, el **nervio facial,** presenta pocas ramas cutáneas; algunas de sus fibras contribuyen a la inervación sensitiva de la piel en la región mastoidea, en el conducto auditivo externo y posiblemente en áreas pequeñas a ambos lados del pabellón auricular.

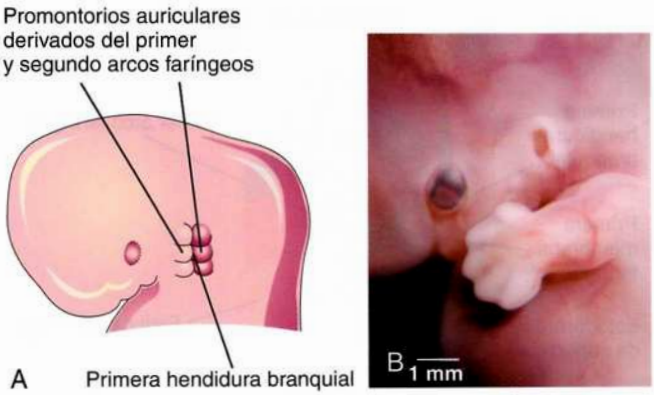

FIGURA 18-18 Desarrollo del pabellón auricular, la parte del oído externo que sobresale en la cabeza. **A,** Ilustración a las 6 semanas. Se pueden observar los tres promontorios auriculares localizados sobre el primer arco faríngeo y los tres localizados sobre el segundo arco. **B,** Fotografía de un embrión de 7 semanas. Se puede observar el oído externo en desarrollo. *(**B,** Por cortesía del Dr. Brad Smith, University of Michigan, Ann Arbor, Michigan.)*

SORDERA CONGÉNITA

Dado que la formación del oído interno es independiente del desarrollo de los oídos medio y externo, la alteración congénita de la audición puede ser el resultado del desarrollo anómalo del aparato de conducción del sonido en los oídos medio y externo, o bien de las estructuras neurosensitivas del oído interno. Aproximadamente el 0,3% de los recién nacidos muestran una alteración auditiva significativa que puede corresponder a muchos subtipos distintos.

Los cuadros de sordera congénita se deben en su mayoría a factores genéticos y se han identificado muchos genes responsables. Mutaciones en el gen *GJB2* son la causa de aproximadamente el 50% de los cuadros de sordera congénita recesiva no sindrómica. La sordera congénita se puede asociar a otros defectos en la cabeza y el cuello como parte del **síndrome del primer arco** (v. cap. 9, fig. 9-14). Las alteraciones en el martillo y el yunque acompañan a menudo a este síndrome (v. cap. 14, fig. 14-8*D*). La **infección por el virus de la rubeola** durante el período crítico de desarrollo del oído interno, especialmente a lo largo de las semanas séptima y octava, puede originar defectos en el órgano espiral con sordera (v. cap. 20, tabla 20-6). La **fijación congénita del estribo** causa sordera de conducción en pacientes con oídos, por lo demás, normales. La falta de diferenciación del ligamento anular, que une la base del estribo a la ventana oval *(fenestra vestibuli)*, hace que el estribo quede fijado al laberinto óseo.

ALTERACIONES DEL PABELLÓN AURICULAR

Los defectos severos del oído externo son infrecuentes, pero defectos de carácter menor son bastante comunes. Hay grandes variaciones en la forma de la oreja. Casi todos los defectos menores de la oreja se pueden observar ocasionalmente en grupos familiares concretos. Estas anomalías menores pueden servir como indicación de patrones específicos de defectos congénitos. Por ejemplo, las orejas tienen una forma anómala y una implantación baja en los lactantes con **síndromes cromosómicos** (fig. 18-19), como la trisomía 18 (v. cap. 20, fig. 20-7 y tabla 20-1); estos problemas también se pueden observar en los hijos de mujeres tratadas con ciertos medicamentos durante el embarazo (p. ej., trimetadiona) (v. cap. 20, tabla 20-6).

Apéndices auriculares

Los apéndices auriculares (plicomas cutáneos) son infrecuentes y pueden deberse al desarrollo de **promontorios auriculares accesorios** (fig. 18-20). Estos apéndices aparecen generalmente por delante de la oreja y es más habitual que sean unilaterales que bilaterales. Los apéndices auriculares muestran a menudo pedículos estrechos y están constituidos por piel, aunque en algunos casos contienen cartílago.

Ausencia del pabellón auricular

La **anotia** (ausencia de la oreja) es un problema infrecuente que se asocia a menudo al síndrome del primer arco faríngeo. La anotia se debe a la falta de proliferación del mesénquima de esa zona.

ALTERACIONES DEL PABELLÓN AURICULAR *(cont.)*

Microtia

La microtia (oreja pequeña o rudimentaria) se debe a la supresión de la proliferación mesenquimal (fig. 18-21). Este defecto sirve a menudo como indicador de que existen otros defectos congénitos asociados, como la atresia del conducto auditivo externo (80% de los casos) y las anomalías en el oído medio. Las causas pueden ser genéticas y ambientales.

Senos y fístulas preauriculares

A veces se observan pequeñas depresiones cutáneas o senos superficiales en una zona triangular por delante de la oreja (fig. 18-22; v. cap. 9, fig. 9-9*F*). Los senos son habitualmente tubos estrechos o depresiones superficiales que presentan una abertura externa puntiforme. Algunos senos contienen una masa cartilaginosa vestigial. Los senos preauriculares se pueden asociar a anomalías internas como sordera y malformaciones renales. No se ha determinado el fundamento embriológico de los senos auriculares, pero podría estar relacionado con la fusión incompleta de los promontorios auriculares o con la proliferación mesenquimal anómala con defectos en el cierre de la parte dorsal de la primera hendidura faríngea. Esta hendidura normalmente desaparece en su mayor parte a medida que se forma el conducto auditivo externo.

Otros senos auriculares parecen representar pliegues ectodérmicos que quedan secuestrados durante la formación del pabellón auricular. Los senos preauriculares generalmente son unilaterales y afectan al lado derecho. Los senos preauriculares bilaterales son característicamente familiares. La mayoría de los senos evolucionan de manera asintomática y solamente tienen una importancia estética de grado menor, aunque se pueden infectar. Las **fístulas auriculares** (canales estrechos), que hacen que la piel de la zona preauricular contacte con la cavidad timpánica o con la fosa amigdalina (v. cap. 9, fig. 9-9*F*), son extremadamente infrecuentes.

Atresia del conducto auditivo externo

La atresia (bloqueo) de este conducto se debe a la ausencia de canalización en el tapón meatal (figs. 18-23 y 18-24; v. fig. 18-17*C*). Generalmente, la parte profunda del meato permanece abierta, pero la parte superficial queda bloqueada por tejido óseo o fibroso. En la mayoría de los casos se asocia al *síndrome del primer arco* (v. cap. 9, fig. 9-14). Asimismo, con frecuencia se da un desarrollo anómalo de los dos primeros arcos faríngeos. El pabellón auricular también suele estar gravemente afectado y en ocasiones se observan además defectos en los oídos medio, interno o ambos. La atresia del conducto auditivo externo puede ser unilateral o bilateral, y en general es un problema que se transmite hereditariamente de forma autosómica dominante.

Ausencia del conducto auditivo externo

La ausencia del conducto auditivo externo es infrecuente y, en estos casos, el pabellón auricular suele ser normal (fig. 18-23). El defecto se debe a la falta de expansión interna de la primera hendidura branquial y al hecho de que no desaparece el tapón meatal (fig. 18-17*C*).

Colesteatoma congénito

Es una acumulación de células epiteliales queratinizadas que quedan retenidas después del nacimiento. Estos restos aparecen como una estructura blanquecina y de tipo quístico que se localiza por dentro y por detrás del tímpano. Es posible que estos restos estén constituidos por células procedentes del tapón meatal que se desplazan durante la canalización del conducto auditivo externo (v. fig. 18-17*C*). Se ha sugerido que el colesteatoma congénito pueda tener su origen en una formación epidermoide que normalmente involuciona a las 33 semanas de la gestación. Los colesteatomas pueden crecer e infiltrar el hueso adyacente.

FIGURA 18-19 Facies de Potter, que consiste en orejas de implantación baja y nariz pequeña en forma de gancho asociadas a agenesia renal e hipoplasia pulmonar.

FIGURA 18-20 Niño con un plicoma preauricular o cutáneo. *(Por cortesía del Dr. A.E. Chudley, Section of Genetics and Metabolism, Department of Pediatrics and Child Health, University of Manitoba, Children's Hospital, Winnipeg, Manitoba, Canadá.)*

© Elsevier. Fotocopiar sin autorización es un delito.

FIGURA 18-21 Niño con un pabellón auricular rudimentario (microtia). La paciente también presentaba otras malformaciones congénitas. *(Por cortesía del Dr. A.E. Chudley, Section of Genetics and Metabolism, Department of Pediatrics and Child Health, Children's Hospital, University of Manitoba, Winnipeg, Manitoba, Canadá.)*

FIGURA 18-23 Niño sin conducto auditivo externo; no obstante, la oreja es normal. Se puede observar la ausencia de la abertura del conducto auditivo externo. La tomografía computarizada mostró la normalidad de las estructuras de los oídos medio e interno. *(Por cortesía del Dr. A.E. Chudley, Section of Genetics and Metabolism, Department of Pediatrics and Child Health, Children's Hospital, University of Manitoba, Winnipeg, Manitoba, Canadá.)*

FIGURA 18-22 Niño con una fístula auricular relacionada con el primer arco faríngeo. Se puede observar el orificio externo de la fístula por debajo de la oreja y también la dirección superior del catéter (en el interior de la fístula) hacia el conducto auditivo externo, así como la posición normal de la oreja. *(Por cortesía del Dr. Pierre Soucy, Division of Paediatric General Surgery, Children's Hospital of Eastern Ontario, Ottawa, Ontario, Canadá.)*

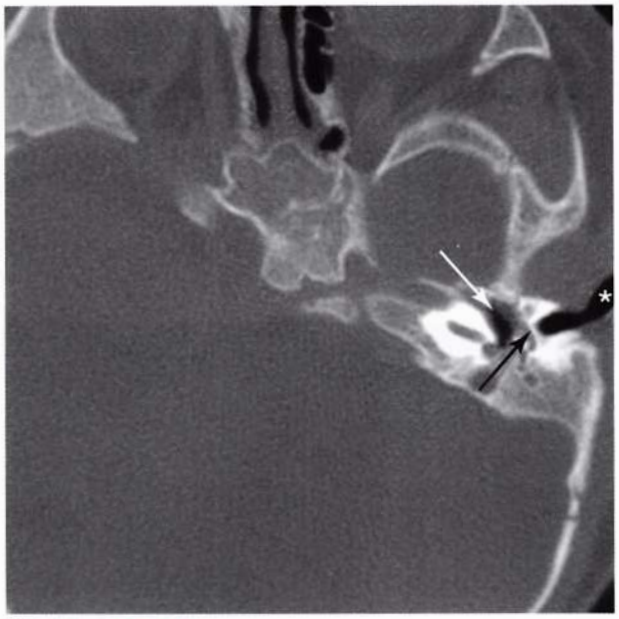

FIGURA 18-24 Imagen de tomografía computarizada correspondiente a un lactante de 9 meses con atresia del conducto auditivo externo (*). Se puede observar la atresia de la placa ósea *(flecha negra)* y la cavidad del oído medio *(flecha blanca)*. *(Por cortesía del Dr. Gerald S. Smyser, Altru Health System, Grand Forks, North Dakota.)*

RESUMEN DEL DESARROLLO DE LOS OJOS

- El primer indicio del proceso de aparición de los ojos son los **surcos ópticos,** que surgen en los pliegues neurales del extremo craneal del embrión; los surcos se forman al comienzo de la cuarta semana y se profundizan hasta formar las vesículas ópticas huecas que se proyectan desde el prosencéfalo.
- Las **vesículas ópticas** establecen contacto con el ectodermo de superficie e inducen el desarrollo de las **placodas cristalinianas.**
- A medida que aumenta el grosor de la placoda cristaliniana para formar la **fosita y la vesícula cristalinianas,** la vesícula óptica se invagina y forma la **copa óptica.** La retina se genera a partir de las dos capas de la copa óptica.

- La retina, las fibras del nervio óptico, los músculos del iris y el epitelio del iris y del cuerpo ciliar proceden del **neuroectodermo del prosencéfalo.** Los músculos del esfínter y dilatador del iris se desarrollan a partir del ectodermo del borde de la copa óptica. El ectodermo de superficie da lugar al **cristalino** y al epitelio de las glándulas lagrimales, los párpados, la conjuntiva y la córnea. El mesénquima origina los músculos oculares, excepto los del iris, y la totalidad de los tejidos conjuntivo y vascular de la córnea, el iris, el cuerpo ciliar, la coroides y la esclerótica.
- El ojo es sensible a los defectos teratogénicos de los **microorganismos infecciosos** (p. ej., citomegalovirus). Los defectos de la visión pueden deberse a la infección de los tejidos y los órganos por ciertos microorganismos durante el período fetal (p. ej., virus de la rubeola y *Treponema pallidum*, el microorganismo que causa la sífilis).
- La mayoría de los defectos oculares se deben a anomalías en el cierre de la fisura retiniana durante la sexta semana (p. ej., coloboma del iris).
- Las cataratas congénitas y el glaucoma pueden deberse a infecciones intrauterinas, pero los cuadros de cataratas congénitas tienen en su mayoría un origen hereditario.

RESUMEN DEL DESARROLLO DE LOS OÍDOS

- La **vesícula ótica** se desarrolla a partir del ectodermo de superficie durante la cuarta semana. Esta vesícula se transforma en el **laberinto membranoso** del oído interno.
- La vesícula ótica se divide en una *parte utricular dorsal*, que da origen al **utrículo,** los **conductos semicirculares** y el **conducto endolinfático,** y una *parte sacular ventral* que origina el **sáculo** y el **conducto coclear.** El conducto coclear da lugar al **órgano espiral.**
- El **laberinto óseo** procede del mesénquima adyacente al laberinto membranoso. El epitelio que reviste la cavidad timpánica, el antro mastoideo y el tubo faringotimpánico deriva del ectodermo del **receso tubotimpánico** que, a su vez, procede de la primera bolsa faríngea.
- Los huesecillos auditivos se desarrollan a partir de los extremos dorsales de los cartílagos de los dos primeros arcos faríngeos. El epitelio del **conducto auditivo externo** procede del ectodermo de la primera hendidura branquial.
- El **tímpano** tiene tres orígenes: el endodermo de la primera bolsa faríngea, el ectodermo de la primera hendidura branquial y el mesénquima que queda entre ambos.
- El **pabellón auricular** (la oreja) se desarrolla a partir de la fusión de seis **promontorios auriculares** que son prominencias del mesénquima que aparecen alrededor de los bordes de la primera hendidura branquial.
- La **sordera congénita** puede deberse al desarrollo anómalo del laberinto membranoso, del laberinto óseo o de los huesecillos auditivos. La causa más frecuente de la sordera congénita es la herencia de carácter recesivo, pero la **infección por el virus de la rubeola** cerca del final del período embrionario es una causa importante del desarrollo anómalo del órgano espiral con alteraciones auditivas.
- El pabellón auricular puede presentar numerosas anomalías de grado menor. Sin embargo, algunas de ellas pueden alertar al clínico respecto a la posible presencia de alteraciones asociadas más importantes (p. ej., defectos en el oído medio). Las orejas con implantación baja y gravemente malformadas se asocian a menudo a **alteraciones cromosómicas,** especialmente las trisomías 13 y 18.

PROBLEMAS CON ORIENTACIÓN CLÍNICA

CASO 18-1

Un lactante nace con ceguera, sordera y cardiopatía congénita. La madre sufrió una infección vírica grave durante las primeras fases del embarazo.

- Señale el virus implicado con mayor probabilidad en estos defectos congénitos.
- ¿Cuál es la lesión cardiovascular congénita más frecuente que se observa en los lactantes cuando las madres sufren esta infección en las fases iniciales del embarazo?
- ¿Es el antecedente de una erupción cutánea en la madre durante el primer trimestre de la gestación un elemento esencial para el desarrollo de la enfermedad embrionaria (embriopatía)?

CASO 18-2

Un lactante nace con ptosis bilateral.

- ¿Cuál es el posible fundamento embriológico de este problema?
- ¿Hay factores hereditarios implicados?
- ¿Cuál es el nervio cuya lesión también puede originar una ptosis congénita?

CASO 18-3

Un lactante nace con múltiples calcificaciones pequeñas en el encéfalo, microcefalia y microftalmía. Se sospecha que la madre pudo haber consumido carne cruda.

- ¿Qué protozoo podría estar implicado?
- ¿Cuál es el fundamento embriológico de los defectos congénitos que presenta el paciente?
- ¿Qué consejo podría ofrecer el médico a la madre en relación con embarazos futuros?

CASO 18-4

Un lactante de sexo femenino con deficiencia mental presenta pabellones auriculares malformados y de implantación baja, un occipucio prominente y pies «en mecedora». Se sospecha una alteración cromosómica.

- ¿Qué tipo de alteración cromosómica sufre posiblemente la paciente?
- ¿Cuál es la causa habitual de esta anomalía?
- ¿Cuál puede ser la esperanza de vida de la paciente?

CASO 18-5

Un lactante nace con desprendimiento parcial de la retina en un ojo. El ojo presenta microftalmía y se

© Elsevier. Fotocopiar sin autorización es un delito.

observa la persistencia del extremo distal de la arteria hialoidea.

- ¿Cuál es el fundamento embriológico del desprendimiento congénito de la retina?
- ¿Cuál es el destino habitual de la arteria hialoidea?

La discusión de estos problemas se recoge en el Apéndice al final del libro.

BIBLIOGRAFÍA Y LECTURAS RECOMENDADAS

Barishak YR: *Embryology of the eye and its adnexa*, ed 2, Basel, Switzerland, 2001, Karger.

Bauer PW, MacDonald CB, Melhem ER: Congenital inner ear malformation, *Am J Otol* 19:669, 1998.

Box J, Chang W, Wu DK: Patterning and morphogenesis of the vertebrate ear, *Int J Dev Biol* 51:521, 2007.

Carlson BM: *Human embryology and developmental biology*, ed 5, St. Louis, 2014, Mosby.

Chung HA, Medina-Ruiz S, Harland RM: Sp8 regulates inner ear development, *Proc Natl Acad Sci U S A* 111:632, 2014.

Graw J: Eye development, *Curr Top Dev Biol* 90:343, 2010.

Haddad J Jr: The ear. congenital malformations. In Kliegman RM, Stanton BF, St. Geme JW III, et al, editors: *Nelson textbook of pediatrics*, ed 19, Philadelphia, 2011, Saunders.

Jason R, Guercio BS, Martyn LJ: Congenital malformations of the eye and orbit, *Otolaryngol Clin North Am* 40:113, 2007.

Jones KL, Jones MC, Campo MD, editors: *Smith's recognizable patterns of human malformation*, ed 7, Philadelphia, 2013, Saunders.

Moore KL, Dalley AF, Agur AMR: *Clinically oriented anatomy*, ed 7, Baltimore, 2014, Lippincott Williams & Wilkins.

Munnamalai V, Fekete DM: Wnt signaling during cochlear development, *Semin Cell Dev Biol* 24:480, 2013.

Olitsky SE, Hug D, Plummer LS, et al: Disorders of the eye: growth and development. In Kliegman RM, Stanton BF, St.Geme JW III, et al, editors: *Nelson textbook of pediatrics*, ed 19, Philadelphia, 2011, Saunders.

O'Rahilly R: The early development of the otic vesicle in staged human embryos, *J Embryol Exp Morphol* 11:741, 1963.

O'Rahilly R: The prenatal development of the human eye, *Exp Eye Res* 21:93, 1975.

Porter CJW, Tan SW: Congenital auricular anomalies: topographic anatomy, embryology, classification, and treatment strategies, *Plast Reconstr Surg* 115:1701, 2005.

Rodriguez-Vázquez JF: Development of the stapes and associated structures in human embryos, *J Anat* 207:165, 2005.

Sellheyer K: Development of the choroid and related structures, *Eye* 4:255, 1990.

Smith AN, Radice G, Lang RA: Which FGF ligands are involved in lens induction? *Dev Biol* 337:195, 2010.

Thompson H, Ohazama A, Sharpe PT, et al: The origin of the stapes and relationship to the otic capsule and oval window, *Dev Dynam* 241:1396, 2012.

Wilson E, Saunders R, Trivedi R: *Pediatric ophthalmology: current thought and a practical guide*, New York, 2008, Springer.

CAPÍTULO

19

Sistema tegumentario

Desarrollo de la piel y sus apéndices 437
- Epidermis 437
- Dermis 439
- Glándulas 440
- Pelo 445
- Uñas 446
- Dientes 446

Resumen del sistema tegumentario 454

Problemas con orientación clínica 454

El sistema tegumentario está constituido por la piel y sus apéndices: glándulas sudoríparas, uñas, pelo, glándulas sebáceas, músculos erectores del pelo, glándulas mamarias y dientes.

DESARROLLO DE LA PIEL Y SUS APÉNDICES

La piel, la cubierta protectora externa del cuerpo, es un sistema complejo y el órgano más grande del cuerpo. La piel está constituida por dos capas (fig. 19-1):

- La **epidermis,** un tejido epitelial superficial derivado del ectodermo de superficie embrionario.
- La **dermis,** localizada bajo la epidermis, una capa profunda constituida por tejido conjuntivo denso e irregularmente dispuesto derivado del **mesénquima.**

Las interacciones entre el **ectodermo** (epidermis) y el **mesénquima** (dermis) involucran diversos mecanismos inductivos de carácter recíproco mediados por un conjunto conservado de moléculas de señalización entre las que se encuentran WNT, el factor de crecimiento fibroblástico (FGF), el factor β de crecimiento transformador (TGF-β) y *sonic hedgehog*. Las estructuras de la piel son distintas en las diferentes partes del cuerpo. Por ejemplo, la piel de los párpados es delgada y blanda y posee pelos finos, mientras que la piel de las cejas es gruesa y presenta asimismo pelos gruesos. La **piel embrionaria** está constituida a las 4-5 semanas por una única capa de **ectodermo de superficie** situada sobre el mesodermo (v. fig. 19-1*A*).

Epidermis

El crecimiento epidérmico tiene lugar por fases y aumenta el grosor de la epidermis. El primordio de la epidermis es una capa única de células ectodérmicas superficiales (v. fig. 19-1*A*). Estas células

© 2016. Elsevier España, S.L.U. Reservados todos los derechos

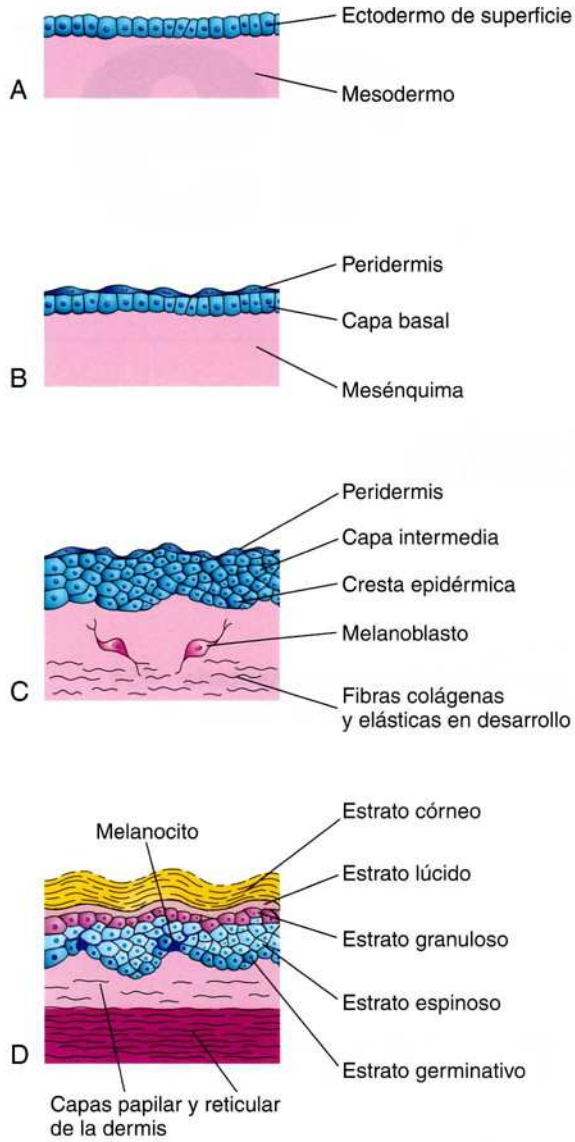

FIGURA 19-1 Ilustraciones correspondientes a la sucesión de fases del desarrollo de la piel. **A**, A las 4 semanas. **B**, A las 7 semanas. **C**, A las 11 semanas. **D**, Recién nacido. Se pueden observar los melanocitos en la capa basal de la epidermis y también la forma en la que sus prolongaciones se extienden entre las células epidérmicas para la transferencia de melanina.

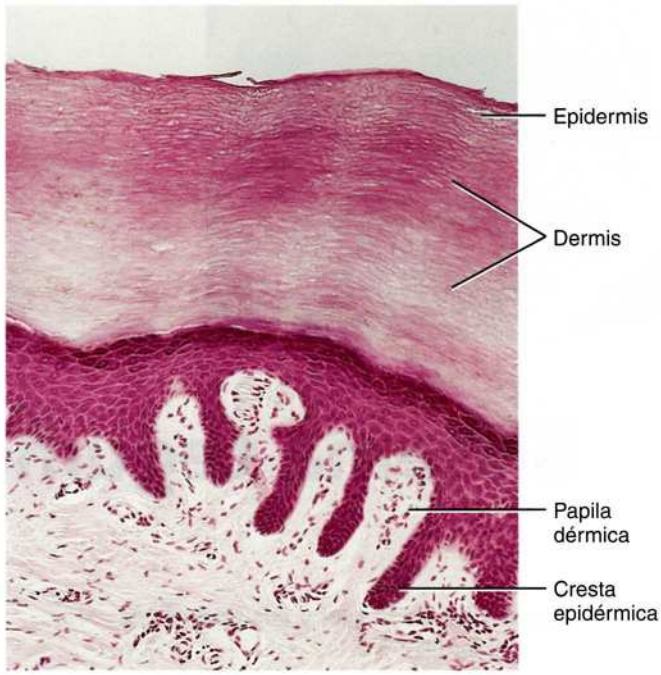

FIGURA 19-2 Imagen de microscopia óptica correspondiente a piel gruesa (×132). Se pueden observar la epidermis y la dermis, así como las papilas dérmicas interdigitadas con las crestas epidérmicas. (*Tomada de Gartner LP, Hiatt JL:* Color textbook of histology, *2.ª ed. Philadelphia, Saunders, 2001.*)

proliferan y forman una capa de epitelio escamoso, el **peridermo,** y una capa basal (v. fig. 19-1*B* y *C*). **Las células del peridermo** experimentan un proceso continuado de **queratinización** (formación de queratina o desarrollo de la capa córnea) y **descamación** (eliminación de la **cutícula,** la capa externa y delgada) y son sustituidas por células que proceden de la capa basal. Las **células del peridermo exfoliadas** forman parte de una sustancia lipídica y de coloración blanquecina, la ***vernix caseosa,*** que cubre la piel fetal (v. fig. 19-3). Durante el período fetal, la *vernix* protege a la piel en desarrollo frente a la exposición constante al líquido amniótico, con su contenido elevado en orina, sales biliares y células descamadas. Por otra parte, el carácter graso de la *vernix* también facilita la expulsión del feto en el parto.

La capa basal de la epidermis se convierte en el **estrato germinativo** (v. fig. 19-1*B y D*), que produce células nuevas que se desplazan hacia las capas más superficiales. Hacia la semana 11, las células del estrato germinativo han formado una **capa intermedia** (v. fig. 19-1*C*). La reposición de las células peridérmicas continúa hasta aproximadamente la semana 21; a partir de ese momento el *peridermo desaparece* y se forma el **estrato córneo** a partir del **estrato lúcido** (v. fig. 19-1*D*).

La proliferación de las células en el estrato germinativo también forma ***crestas epidérmicas*** que se extienden hacia la dermis en desarrollo (fig. 19-2). Estas crestas comienzan a aparecer en los embriones de 10 semanas y se establecen de manera permanente hacia la semana 19; las correspondientes a la mano aparecen alrededor de 1 semana antes que las correspondientes al pie.

Las *crestas epidérmicas producen surcos* en la superficie de las palmas de las manos y las plantas de los pies, incluyendo los dedos de las manos y los pies. El tipo de patrón que se desarrolla está determinado genéticamente y constituye la base del estudio de las huellas dactilares en los ámbitos judicial y de la genética médica. Los complementos cromosómicos anómalos alteran el desarrollo de los patrones de las crestas epidérmicas; por ejemplo, aproximadamente el 50% de los lactantes con síndrome de Down presentan patrones específicos en sus manos y pies que tienen valor diagnóstico.

En fases más avanzadas del período embrionario, las **células de la cresta neural** migran hacia el mesénquima de la dermis en desarrollo y se diferencian hacia **melanoblastos** (células derivadas de la cresta neural) (v. fig. 19-1C). Después, estas células migran hacia la **unión dermoepidérmica** y se diferencian hacia **melanocitos** (células productoras de pigmento) (v. fig. 19-1*D*). La diferenciación de los melanoblastos hacia melanocitos conlleva la formación de **gránulos de pigmento (partículas de tipo granular).** *Este proceso está regulado por la vía de señalización WNT.*

Los melanocitos aparecen en la piel en desarrollo a los 40-50 días, inmediatamente después de la migración de las células

de la cresta neural. En las personas de raza blanca, los cuerpos celulares de los melanocitos están confinados generalmente en las capas basales de la epidermis; sin embargo, sus **prolongaciones dendríticas** se extienden entre las células de la epidermis (v. fig. 19-1*C*).

Normalmente, en la dermis sólo hay unas pocas células que contienen melanina (v. fig. 19-1*D*). Los melanocitos comienzan a producir melanina antes del nacimiento y la distribuyen entre las células epidérmicas. La formación de pigmento se puede observar antes del nacimiento en la epidermis de los fetos pertenecientes a razas de piel oscura; no obstante, es escasa la evidencia de este tipo de actividad en los fetos de razas de piel clara. El contenido relativo de melanina en el interior de los melanocitos explica las diferencias en el color de la piel.

La transformación del ectodermo de superficie en la **epidermis definitiva** con múltiples capas se debe a la persistencia de las interacciones inductivas con la dermis. La piel es gruesa o fina en función del grosor de la epidermis.

- La **piel gruesa** cubre las palmas de las manos y las plantas de los pies; carece de folículos pilosos, músculos erectores de los pelos y glándulas sebáceas, pero posee glándulas sudoríparas.
- La **piel fina** cubre la mayor parte del resto del cuerpo; contiene folículos pilosos, músculos erectores de los pelos, glándulas sebáceas y glándulas sudoríparas (fig. 19-3).

Dermis

La dermis se desarrolla a partir del mesénquima derivado del mesodermo localizado bajo el ectodermo de superficie (v. fig. 19-1*A* y *B*). La mayor parte de este mesénquima que se diferencia hacia el tejido conjuntivo de la dermis se origina a partir de la capa somática del mesodermo lateral; no obstante, una parte procede de los dermatomas de los somitas (v. fig. 14-1*C* y *E*). Hacia la semana 11, las células mesenquimatosas han comenzado a producir las fibras colágenas y elásticas del tejido conjuntivo (v. figs. 19-1*D* y 19-3).

A medida que se forman las **crestas epidérmicas**, la dermis se proyecta hacia la epidermis formando las **papilas dérmicas**, que muestran interdigitación con las crestas epidérmicas (v. fig. 19-2). En algunas de estas papilas se desarrollan **asas capilares sanguíneas** que nutren a la epidermis (v. fig. 19-3); en otras papilas se forman terminaciones nerviosas sensitivas. Aparentemente, las **fibras nerviosas aferentes en desarrollo** desempeñan una función importante en las secuencias espacial y temporal del proceso de formación de las crestas dérmicas. El desarrollo del **patrón dermatomérico** de la inervación de la piel se describe en el capítulo 16 (v. fig. 16-10).

Los **vasos sanguíneos de la dermis** se inician en forma de estructuras simples revestidas por endotelio, que se diferencian a partir del mesénquima (vasculogénesis). A medida que crece la piel, también aparecen capilares nuevos a partir de los vasos

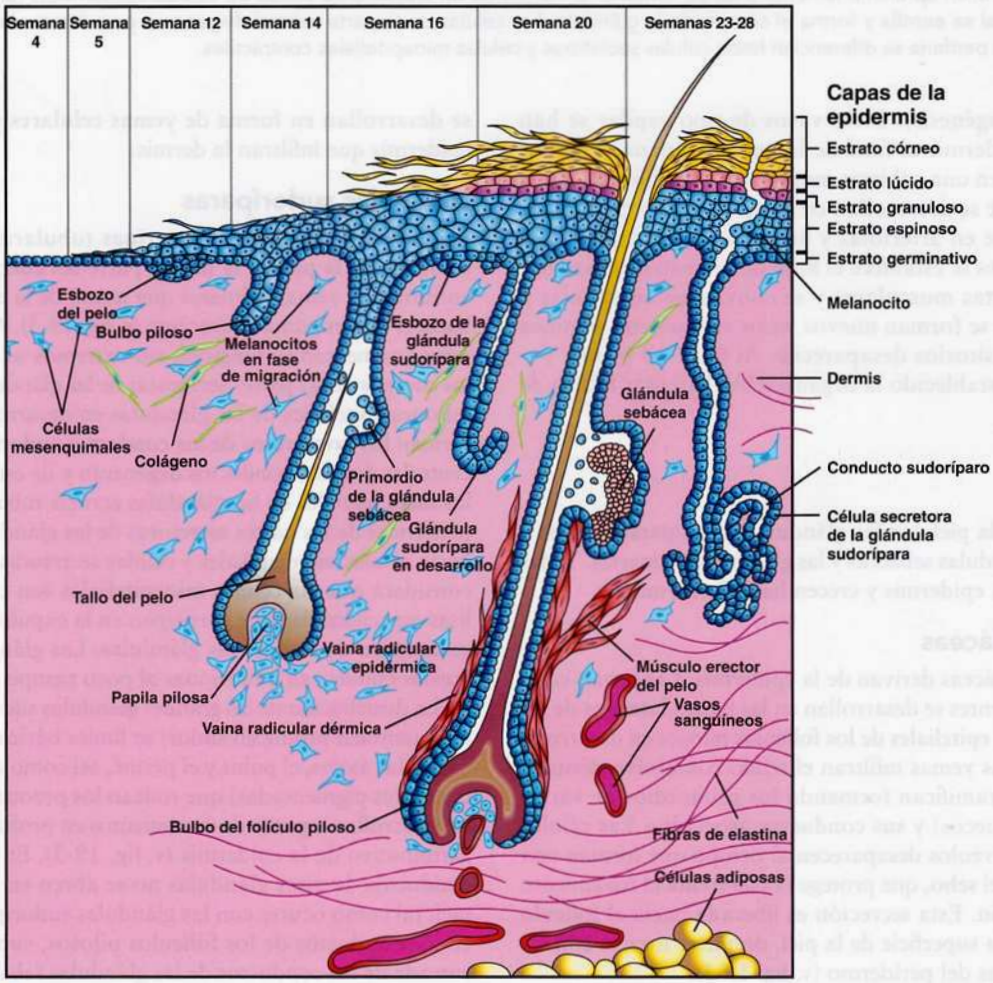

FIGURA 19-3 Esquema correspondiente a la sucesión de fases del desarrollo de los pelos, las glándulas sebáceas y los músculos erectores del pelo. Se puede observar que la glándula sebácea se desarrolla en forma de una evaginación en la parte lateral del folículo piloso.

© Elsevier. Fotocopiar sin autorización es un delito.

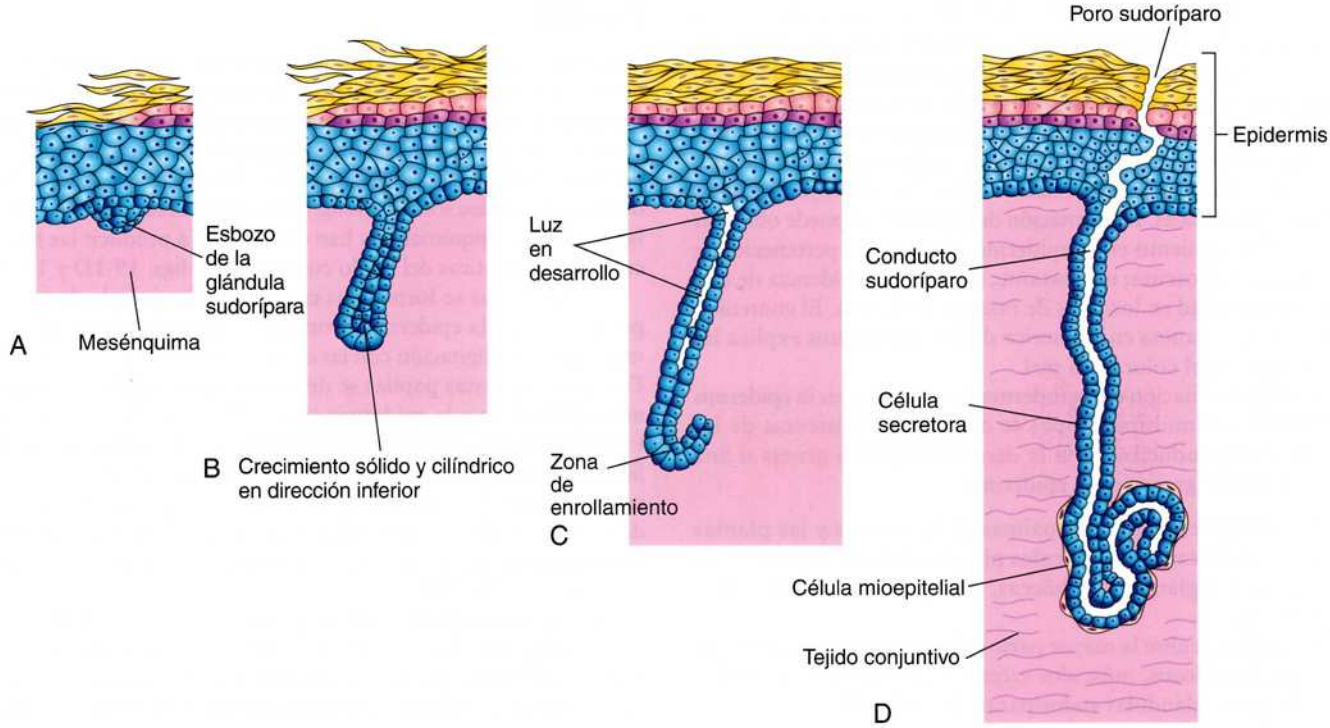

FIGURA 19-4 Ilustraciones de la sucesión de fases del desarrollo de una glándula sudorípara. A y B, Los esbozos celulares de las glándulas se desarrollan aproximadamente a las 20 semanas en forma de un crecimiento sólido de células epidérmicas hacia el mesénquima. C, Su parte terminal se enrolla y forma el cuerpo de la glándula. Las células de la parte central degeneran para formar la luz de la glándula. D, Las células de la periferia se diferencian hacia células secretoras y células mioepiteliales contráctiles.

primitivos (**angiogénesis**). Estos vasos de tipo capilar se han observado en la dermis al final de la quinta semana. Algunos capilares adquieren una cubierta muscular por la diferenciación de mioblastos que se desarrollan en el mesénquima circundante, convirtiéndose en arteriolas y arterias. Otros capilares, a través de los cuales se establece el flujo de retorno de la sangre, adquieren cubiertas musculares y se convierten en vénulas y venas. Conforme se forman nuevos vasos sanguíneos, algunos de los vasos transitorios desaparecen. Al final del primer trimestre ya se ha establecido la organización vascular básica de la dermis fetal.

Glándulas

Las glándulas de la piel son las glándulas sudoríparas ecrinas y apocrinas, las glándulas sebáceas y las glándulas mamarias. Todas ellas derivan de la epidermis y crecen hacia la dermis.

Glándulas sebáceas

Las glándulas sebáceas derivan de la epidermis. Las yemas celulares correspondientes se desarrollan en las partes laterales de las **vainas radiculares epiteliales de los folículos pilosos** en desarrollo (v. fig. 19-3). Estas yemas infiltran el tejido conjuntivo dérmico circundante y se ramifican formando los primordios de varios alvéolos (sacos huecos) y sus conductos asociados. Las células centrales de los alvéolos desaparecen al tiempo que forman una sustancia oleosa, el **sebo,** que protege la piel frente al rozamiento y la deshidratación. Esta secreción es liberada hacia el **folículo piloso** y alcanza la superficie de la piel, donde se mezcla con las células descamadas del peridermo (v. fig. 19-3).

Las glándulas sebáceas independientes de los folículos pilosos (p. ej., en el glande del pene y en los labios menores vulvares) se desarrollan en forma de **yemas celulares** procedentes de la epidermis que infiltran la dermis.

Glándulas sudoríparas

Las **glándulas sudoríparas ecrinas** tubulares y enroscadas se localizan en la piel de la mayor parte del cuerpo. Se desarrollan en forma de yemas celulares que nacen de la epidermis y crecen hacia el mesénquima subyacente (v. fig. 19-3). A medida que estas yemas aumentan su longitud, sus extremos se enrollan y forman los cuerpos de las partes secretoras de las glándulas (fig. 19-4). Las uniones epiteliales de las glándulas en desarrollo a la epidermis forman los **primordios de los conductos sudoríparos.** Las células centrales de estos conductos degeneran y de este modo se forman las **luces** (canales de las glándulas ecrinas tubulares). Las células periféricas de las partes secretoras de las glándulas se diferencian hacia células mioepiteliales y células secretoras (v. fig. 19-4*D*). Se considera que las **células mioepiteliales** son células musculares lisas especializadas que participan en la expulsión de la secreción sudorípara a partir de las glándulas. Las glándulas sudoríparas ecrinas comienzan a funcionar al poco tiempo del nacimiento.

La distribución de las grandes **glándulas sudoríparas apocrinas** (que también producen sudor) se limita básicamente a las regiones de las axilas, el pubis y el periné, así como a las aréolas (áreas circulares pigmentadas) que rodean los pezones. Estas glándulas se desarrollan a partir de crecimientos en profundidad del estrato germinativo de la epidermis (v. fig. 19-3). En consecuencia, los conductos de estas glándulas no se abren en la superficie de la piel, tal como ocurre con las glándulas sudoríparas ecrinas, sino en los conductos de los folículos pilosos, superficialmente a la entrada de los conductos de las glándulas sebáceas. La secreción de las glándulas sudoríparas apocrinas está influida por las hormonas y no se inicia hasta la pubertad.

FIGURA 19-5 A, Niña con hipertricosis congénita e hiperpigmentación. Se puede observar una cantidad excesiva de pelo en los hombros y en la espalda. B, Niño con un cuadro de queratinización intensa de la piel (ictiosis) desde el momento de su nacimiento. (A, *Por cortesía del Dr. Mario Joao Branco Ferreira, Servicio de Dermatología, Hospital de Desterro, Lisboa, Portugal.* B, *Por cortesía del Dr. Joao Carlos Fernandes Rodrigues, Servicio de Dermatología, Hospital de Desterro, Lisboa, Portugal.*)

TRASTORNOS DE LA QUERATINIZACIÓN

Ictiosis es un término genérico que se aplica a un grupo de enfermedades cutáneas caracterizadas por **queratinización excesiva de la piel** (fig. 19-5*B*). La piel presenta sequedad y descamación, y puede estar afectada toda la superficie corporal.

Se denomina **ictiosis arlequín** a un trastorno infrecuente de la queratinización que se transmite de manera autosómica recesiva y que se debe a una mutación en el gen *ABCA12*. La piel muestra un engrosamiento importante, además de fisuras y grietas. Los recién nacidos afectados suelen precisar cuidados intensivos y aún así, más del 50% fallece durante la primera semana de vida.

Un **bebé colodión** está recubierto por una membrana gruesa y tensa parecida al colodión (una película protectora) o al pergamino. Esta membrana cutánea empieza a agrietarse con los primeros movimientos respiratorios y comienza a desprenderse en forma de grandes láminas o placas. La causa más frecuente es la deficiencia de transglutaminasa-1 (TGM1). La eliminación completa de toda esta piel alterada puede requerir varias semanas y en ocasiones bajo ella aparece una piel de aspecto normal.

La **ictiosis laminar** es un trastorno autosómico recesivo en el que el recién nacido muestra al principio el aspecto del bebé colodión; sin embargo, la descamación es persistente. El crecimiento del pelo puede estar restringido y a menudo no se desarrollan las glándulas sudoríparas. Los lactantes afectados habitualmente sufren de manera intensa en los climas cálidos debido a su imposibilidad para sudar.

DISPLASIA ECTODÉRMICA CONGÉNITA

Este trastorno cutáneo comprende un grupo de **enfermedades hereditarias** infrecuentes que afectan a los tejidos de origen ectodérmico. La ausencia de dientes es parcial o total, y a menudo también están afectados los pelos y las uñas. El **síndrome de ectrodactilia-displasia ectodérmica-fisura facial** es una enfermedad cutánea congénita que se transmite de forma autosómica dominante. Afecta a los tejidos ectodérmicos y mesodérmicos, y cursa con una **displasia ectodérmica** (desarrollo incompleto de la epidermis y los apéndices cutáneos; la piel es lisa y sin vello). Se asocia a **hipopigmentación de la piel** y del pelo, escasez del pelo y las cejas, ausencia de pestañas, distrofia ungueal, hipodoncia y microdoncia, **ectrodactilia** (ausencia total o parcial de uno o más dedos de las manos o los pies) y labio y paladar hendidos. *Esta enfermedad parece deberse a un defecto en el gen* TP63, *que codifica un factor de transcripción.*

© Elsevier. Fotocopiar sin autorización es un delito.

ANGIOMAS CUTÁNEOS

Estas **anomalías vasculares** son defectos congénitos en los que persisten algunos de los vasos sanguíneos o linfáticos primitivos transitorios o sobrantes. Estos vasos sanguíneos de carácter heterogéneo pueden constituir angiomas arteriales, venosos o **cavernosos,** aunque a menudo son de tipo mixto. Los angiomas formados por vasos linfáticos se denominan **linfangiomas quísticos** o **higromas quísticos** (v. cap. 13, fig. 13-55). Los angiomas verdaderos son tumores benignos de células endoteliales que están constituidos generalmente por cordones sólidos o huecos; los cordones huecos contienen sangre.

El **nevo flamígero** es una mancha en forma de llama, plana y de coloración rosada o roja que aparece a menudo en la superficie posterior del cuello. La **mancha «de vino de Oporto»** es un angioma más grande y oscuro que el nevo flamígero y se localiza casi siempre en las partes anterior o lateral de la cara o el cuello (fig. 19-6). Está muy bien delimitado cuando se localiza en el plano medio, mientras que el **angioma común** (mancha rosada-rojiza) puede cruzar el plano medio. La mancha de vino de Oporto localizada en el territorio de distribución del nervio trigémino se asocia en ocasiones a un tipo similar de angioma en las meninges del encéfalo y a la aparición de convulsiones tras el nacimiento **(síndrome de Sturge-Weber).** Los hemangiomas están entre los tumores benignos más frecuentes que se observan en los lactantes y los niños. Cuando son múltiples, pueden asociarse a hemangiomas internos que afectan a las vías respiratorias o al hígado; en este último caso, pueden dar lugar a trastornos hematológicos, como un consumo excesivo de plaquetas (síndrome de Kasabach-Merritt).

FIGURA 19-6 Hemangioma (mancha de vino de Oporto) en un lactante. (*Tomada del* Dorland's Illustrated Medical Dictionary, *30.ª ed. Philadelphia, Saunders, 2003.*)

ALBINISMO

En el **albinismo generalizado,** una enfermedad que se transmite de manera autosómica recesiva, la piel, el pelo y la retina carecen de pigmento; sin embargo, el iris suele presentar algo de pigmentación. El albinismo se debe a la **falta de producción de melanina por parte de los melanocitos** a causa de a la ausencia de la enzima tirosinasa o de otras enzimas que participan en la formación del pigmento. En el *albinismo localizado,* que también se denomina **piebaldismo** y que se transmite de forma autosómica dominante, aparecen parches de piel o de pelo con ausencia de melanina.

Glándulas mamarias

Las glándulas mamarias son glándulas sudoríparas modificadas y altamente especializadas. El desarrollo de estas glándulas es similar en los embriones masculinos y femeninos. La primera evidencia del desarrollo mamario tiene lugar a lo largo de la cuarta semana, cuando aparecen las **crestas mamarias** a cada lado de la superficie ventral del embrión. Estas crestas se extienden desde la región axilar hasta la región inguinal (fig. 19-7*A*). Habitualmente, las crestas mamarias desaparecen por completo, excepto en la zona de las futuras mamas (v. fig. 19-7*B*). La involución de las crestas mamarias restantes a lo largo de la quinta semana produce las **yemas mamarias primarias** (v. fig. 19-7*C*), que son crecimientos en profundidad de la epidermis hacia el mesénquima subyacente. Estos cambios tienen lugar en respuesta a una influencia inductiva por parte del mesénquima. Al poco tiempo, cada yema mamaria primaria da lugar a varias **yemas mamarias secundarias** que se convierten en los **conductos galactóforos** y en sus ramas (v. fig. 19-7*D* a *E*). La **canalización** (formación de canales) en el interior de estas yemas está inducida por las **hormonas sexuales placentarias** que alcanzan la circulación fetal. Este proceso continúa hasta el período fetal avanzado; en el recién nacido a término se han formado de 15 a 19 conductos galactóforos. El tejido conjuntivo fibroso y el tejido adiposo de las glándulas mamarias se desarrollan a partir del mesénquima adyacente.

Durante el período fetal tardío, la epidermis en la que se originan las glándulas mamarias muestra una depresión y se forman las **fositas mamarias** superficiales (v. fig. 19-7*E*). En el recién nacido, los pezones están escasamente formados y aparecen hundidos. Poco tiempo después del nacimiento, los **pezones** suelen sobresalir a partir de las fositas mamarias debido a la proliferación del tejido conjuntivo adyacente de la **aréola,** la zona circular de piel pigmentada que rodea a los pezones. Las fibras musculares lisas del pezón y la aréola se diferencian a partir de las células mesenquimales subyacentes.

Las **glándulas mamarias rudimentarias** del recién nacido son idénticas en ambos sexos y a menudo tienen un tamaño relativamente grande. Pueden producir una cierta secreción (galactorrea). Estos cambios transitorios se deben al paso de las hormonas maternas hasta la circulación fetal a través de la placenta (v. cap. 7, fig. 7-7). Las mamas de los recién nacidos contienen **conductos galactóforos,** pero no **alvéolos** (las partes secretoras de las glándulas), que se disponen en forma de racimos de uvas; estas zonas se convertirán en las zonas secretoras de leche.

En las niñas, las mamas aumentan rápidamente de tamaño durante la pubertad (fig. 19-8) debido principalmente al desarrollo de las glándulas mamarias y a la acumulación de **estroma** fibroso (tejido conjuntivo) y de tejido adiposo asociado a ellas. El desarrollo pleno de las mamas se produce aproximadamente a los 19 años (v. fig. 19-8*F*). Normalmente, los **conductos galactóforos** de los niños se mantienen en un estado rudimentario a lo largo de toda su vida.

Hay varios factores de transcripción, incluyendo la proteína MYC, un factor de transcripción hélice-asa-hélice básico, que son esenciales para la formación de los conductos galactóforos y para la función de la mama femenina.

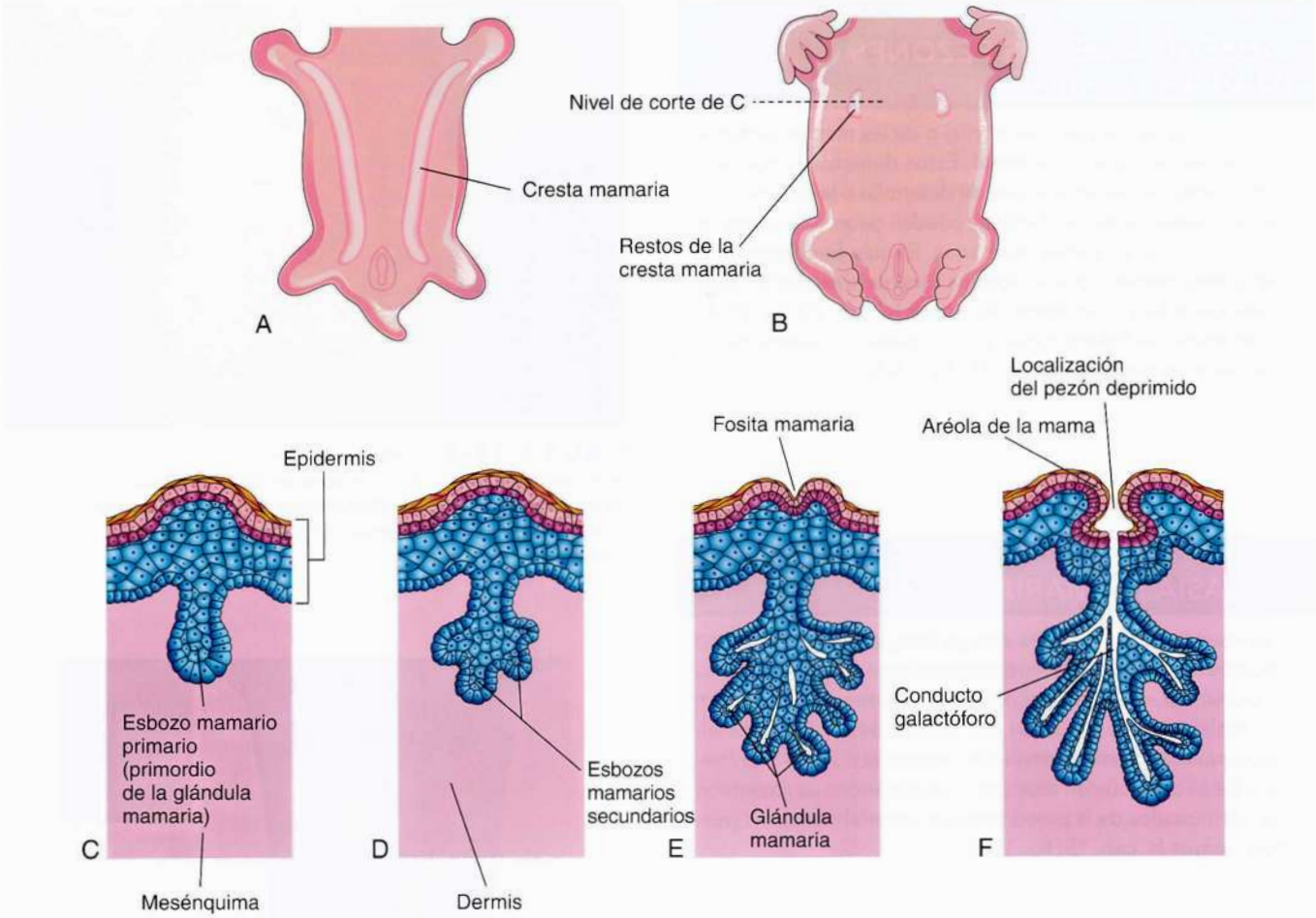

FIGURA 19-7 Desarrollo de las glándulas mamarias. A, Visión ventral de un embrión de aproximadamente 28 días donde se muestran las crestas mamarias. B, Visión similar a las 6 semanas con ilustración de los restos de las crestas. C, Corte transversal de una cresta mamaria en el sitio de una glándula mamaria en desarrollo. D a F, Cortes similares en los que se ilustra la sucesión de fases del desarrollo mamario entre la semana 12 y el nacimiento.

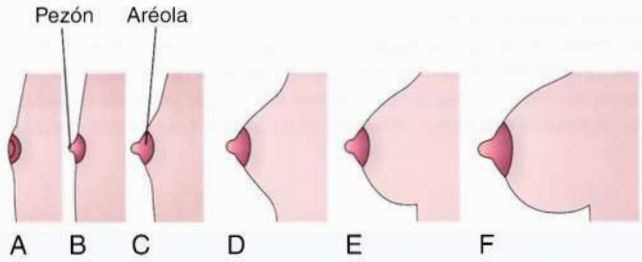

FIGURA 19-8 Esquemas que representan la sucesión de fases del desarrollo posnatal de la mama femenina. A, Recién nacida. B, Niñez. C, Inicio de la pubertad. D, Pubertad avanzada. E, Adulta joven. F, Mujer embarazada. Se puede observar que en el momento del nacimiento el pezón está invertido (A). Durante la pubertad (12-15 años), la mama femenina aumenta de tamaño debido al desarrollo de las glándulas mamarias y al incremento del depósito de tejido adiposo.

GINECOMASTIA

Los conductos galactóforos rudimentarios en el recién nacido de sexo masculino no experimentan habitualmente desarrollo durante la vida posnatal. El término **ginecomastia** se refiere al desarrollo de los conductos galactóforos rudimentarios en el tejido mamario masculino. Durante la fase media de la pubertad, aproximadamente dos terceras partes de los niños desarrolla grados diversos de hiperplasia (aumento de tamaño) de las mamas. Esta **hiperplasia** subareolar puede persistir varios meses o hasta 2 años. En los niños con ginecomastia se observa una reducción del cociente testosterona/estradiol. Aproximadamente el 40% de los pacientes de sexo masculino con **síndrome de Klinefelter** presentan ginecomastia (v. cap. 20, fig. 20-9), asociada a un complemento cromosómico XXY.

© Elsevier. Fotocopiar sin autorización es un delito.

AUSENCIA DE LOS PEZONES O DE LAS MAMAS

La ausencia de los pezones (atelia) o de las mamas (amastia) puede ser bilateral o unilateral. Estos defectos congénitos infrecuentes se deben a la falta de desarrollo o la desaparición de las crestas mamarias. También pueden deberse a la falta de formación de las yemas mamarias. El más frecuente es la **hipoplasia mamaria** que se observa a menudo asociada a **agenesia gonadal** y a **síndrome de Turner** (v. cap. 20, fig. 20-4). El **síndrome de Poland** cursa con hipoplasia o ausencia de las mamas o los pezones (v. cap. 15, fig. 15-5).

FIGURA 19-9 Lactante femenina con un pezón extra (politelia) en el lado izquierdo. *(Por cortesía del Dr. A.E. Chudley, Section of Genetics and Metabolism, Department of Pediatrics and Child Health, Children's Hospital, University of Manitoba, Winnipeg, Manitoba, Canadá.)*

APLASIA MAMARIA

Las mamas de las mujeres que ya han pasado la pubertad muestran a menudo diferencias en su tamaño. Las diferencias importantes en el tamaño de ambas mamas se consideran anómalas debido a que las dos glándulas mamarias están expuestas a la misma estimulación hormonal durante la pubertad. Estos casos suelen asociarse a un desarrollo rudimentario de los músculos de la pared torácica, generalmente del **pectoral mayor** (v. cap. 15, fig. 15-5).

FIGURA 19-10 Hombre con politelia (pezones extra) en las regiones axilar y del muslo. Los recuadros son imágenes aumentadas de tamaño en las que se pueden observar los pezones *(puntas de flecha). La línea de puntos indica la posición original de la cresta mamaria izquierda. (Por cortesía del Dr. Kunwar Bhatnagar, profesor de Anatomía, School of Medicine, University of Louisville, Louisville, Kentucky.)*

MAMAS Y PEZONES SUPERNUMERARIOS

Se observan una mama extra **(polimastia)** o un pezón extra **(politelia)** en aproximadamente el 0,2-5,6% de las mujeres (fig. 19-9); se trata de un trastorno hereditario. La mama o el pezón extra aparece en casi todos los casos inmediatamente por debajo de la mama normal. Los **pezones supernumerarios** también son relativamente frecuentes en los hombres y a menudo se les confunde con pecas (fig. 19-10). La politelia se asocia a menudo con otras alteraciones congénitas, como anomalías renales y del tracto urinario. Las **mamas o pezones supernumerarios** son menos frecuentes y aparecen en las regiones axilar o abdominal de las mujeres. En estas localizaciones, los pezones o las mamas se desarrollan a partir de yemas mamarias extra que proceden de restos de las crestas mamarias. Generalmente son más obvios en las mujeres embarazadas. Alrededor de la tercera parte de las personas afectadas presentan dos pezones o mamas extra. El **tejido mamario supernumerario** aparece de manera muy infrecuente en localizaciones distintas de las correspondientes al trayecto de las crestas mamarias (líneas lácteas). Posiblemente, en estos casos se trate de tejido desplazado a partir de las crestas.

PEZONES INVERTIDOS

En ocasiones los pezones no se elevan sobre la superficie de la piel después del nacimiento ni durante la pubertad, de manera que se mantienen en su localización prenatal (v. figs. 19-7*F* y 19-8*A*). Los pezones invertidos pueden dificultar el amamantamiento del recién nacido o el lactante; sin embargo, en estos casos es posible aplicar distintas técnicas de amamantamiento para facilitar la lactancia.

Pelo

Los pelos comienzan a desarrollarse al inicio del período fetal (semanas 9-12), pero no se reconocen fácilmente hasta más o menos la semana 20 (v. fig. 19-3). Al principio, los pelos se identifican en las cejas, el labio superior y el mentón. Los **folículos pilosos** se inician en forma de proliferaciones del *estrato germinativo de la epidermis* y se extienden hacia la dermis subyacente. Las **yemas pilosas** adquieren rápidamente una forma de porra en la semana 12 y forman los **bulbos pilosos** en la semana 14 (v. fig. 19-3). Las células epiteliales de los bulbos pilosos constituyen la **matriz germinal,** que más adelante produce los tallos de los pelos.

Los bulbos pilosos (**primordios de las raíces pilosas**) se invaginan poco tiempo después y aparecen pequeñas **papilas pilosas** mesenquimales (v. figs. 19-3 y 19-11). Las células periféricas de los folículos pilosos en desarrollo forman las **vainas radiculares epiteliales** y las células mesenquimales adyacentes se diferencian hacia las **vainas radiculares dérmicas.** A medida que proliferan las células de la **matriz germinal** (sustancia del tejido), son desplazadas hacia la superficie, donde experimentan queratinización para formar los **tallos de los pelos** (v. fig. 19-3). Los pelos crecen a través de la epidermis en las cejas y el labio superior hacia el final de la semana 12.

Los primeros pelos que aparecen, los del **lanugo** (pelo aterciopelado), son finos, blandos y de color claro. El lanugo comienza a aparecer hacia el final de la semana 12 y su desarrollo máximo tiene lugar entre las semanas 17 y 20 (v. fig. 19-3). Estos pelos facilitan la retención de la ***vernix caseosa,*** que recubre y protege la piel del feto. El lanugo es sustituido por pelos más resistentes durante el período perinatal. Este pelo persiste en la mayor parte del cuerpo, excepto en las axilas y el pubis, donde es sustituido en la pubertad por pelos terminales incluso más resistentes. En el hombre también aparecen pelos resistentes similares en la cara y, a menudo, el pecho y la espalda.

Los **melanoblastos** migran hacia los bulbos pilosos y se diferencian hacia **melanocitos** (células productoras de pigmento) (v. fig. 19-3). La **melanina** producida por estas células es transferida a las células formadoras de pelos en la matriz germinal varias semanas antes del nacimiento. El contenido relativo de melanina condiciona las diferencias en el color del pelo.

Los **músculos erectores de los pelos,** que son pequeños haces de fibras musculares lisas, se diferencian a partir del mesénquima que rodea a los folículos pilosos y se unen a las **vainas radiculares dérmicas de los folículos pilosos** y a la **capa papilar de la dermis,** que presenta interdigitación con la epidermis (v. figs. 19-1*D* y 19-3). Las contracciones de los músculos erectores dan lugar a la depresión de la piel localizada sobre sus zonas de inserción y a la elevación de la piel que rodea a los pelos, haciendo que se mantengan erectos («piel de gallina»). Los músculos erectores están escasamente desarrollados en los pelos de la región axilar y de ciertas partes de la cara. Los pelos que forman las cejas y los cilios que forman las pestañas carecen de músculos erectores.

FIGURA 19-11 Imagen de microscopia óptica correspondiente al corte longitudinal de un folículo piloso con su raíz (R) y su papila (P) (×132). (*Tomada de Gartner LP, Hiatt JL:* Color textbook of histology, *2.ª ed. Philadelphia, Saunders, 2001.*)

ALOPECIA

La ausencia o la pérdida del pelo del cuero cabelludo puede producirse de manera aislada o bien asociarse a otros defectos de la piel y sus derivados. La **alopecia (pérdida del pelo) congénita** puede deberse a la falta de desarrollo de los folículos pilosos o también a que los folículos producen pelos de baja calidad. Hasta el 70% de los varones y el 40% de las mujeres presentan un cuero cabelludo desprovisto de pelo parcial o totalmente a lo largo de su vida. Los factores genéticos y ambientales desarrollan cierto papel en la calvicie.

HIPERTRICOSIS

La **pilosidad excesiva** se debe al desarrollo de **folículos pilosos supernumerarios** o a la **persistencia del pelo de tipo lanugo** que desaparece normalmente durante el período perinatal. Puede ser un problema localizado (p. ej., en los hombros y la espalda) o tener un carácter difuso (v. fig. 19-5*A*). La **hipertricosis localizada** se asocia a menudo a espina bífida oculta (v. cap. 17; fig. 17-14).

PILI TORTI

En este trastorno familiar los pelos están retorcidos (del latín, *tortus,* «retorcido»). Se puede acompañar de otros defectos ectodérmicos (p. ej., uñas desestructuradas de los dedos de las manos). Los *pili torti* se suelen reconocer inicialmente cuando el niño tiene 2-3 años.

© Elsevier. Fotocopiar sin autorización es un delito.

Uñas

Las uñas de los dedos de las manos y los pies comienzan a desarrollarse en las puntas de los dedos aproximadamente durante la décima semana (fig. 19-12). El desarrollo de las **uñas de los dedos de las manos** antecede al de las **uñas de los dedos de los pies** en aproximadamente 4 semanas (v. cap. 6, tabla 6-1). Los primordios de las uñas aparecen en forma de áreas engrosadas o **campos ungueales** en la epidermis de la yema de cada dedo (v. fig. 19-12*A*). Más adelante, estos **campos** migran hacia las superficies dorsales de los dedos arrastrando consigo su inervación procedente de la superficie ventral. Los **campos ungueales** están rodeados lateral y proximalmente por pliegues de la epidermis, los **pliegues ungueales** (v. fig. 19-12*B*). Las células procedentes del pliegue ungueal proximal cubren el campo ungueal y experimentan queratinización formando la **lámina ungueal** (v. fig. 19-12*C*).

Al principio, la uña en desarrollo está cubierta por una estrecha banda de epidermis, el **eponiquio** (la capa córnea de la epidermis). Más adelante, esta banda degenera y la uña queda expuesta excepto en su base, donde persiste en forma de la **cutícula**. La cutícula de la uña es una capa delgada de la superficie profunda del **pliegue ungueal proximal** (eponiquio). La piel que queda bajo el borde libre de la uña se denomina **hiponiquio** (v. fig. 19-12*C*). Las uñas de los dedos de las manos alcanzan la punta de éstos aproximadamente a las 32 semanas, mientras que las uñas de los dedos de los pies lo hacen aproximadamente a las 36 semanas. Es un signo de prematuridad que las uñas no hayan alcanzado las puntas de los dedos de las manos o los pies en el momento del nacimiento.

ANONIQUIA APLÁSICA

La **ausencia congénita de las uñas** de los dedos de las manos o de los pies en el momento del nacimiento es un trastorno extremadamente infrecuente. La anoniquia se debe a la falta de formación de los campos ungueales o a la falta de producción de las láminas ungueales por parte de los pliegues ungueales proximales. Esta anomalía tiene un carácter permanente. La **anoniquia aplásica** (desarrollo defectuoso o ausencia de las uñas) se puede asociar a un desarrollo extremadamente escaso de los pelos y también a defectos en los dientes. La anoniquia puede estar limitada a una o más uñas de los dedos de las manos, los pies o ambos.

Dientes

Normalmente se desarrollan dos conjuntos de dientes: la dentición primaria (**dientes temporales o de leche**) y la dentición secundaria (**dientes permanentes**). Los dientes se desarrollan a partir del ectodermo oral, el mesénquima y las células de la cresta neural (fig. 19-13*B*). El **esmalte de los dientes** procede del ectodermo de la cavidad oral; los demás tejidos se diferencian a partir del mesénquima y de las células de la cresta neural (fig. 19-14*G* y *H*). Las células de la cresta neural reciben información morfogenética

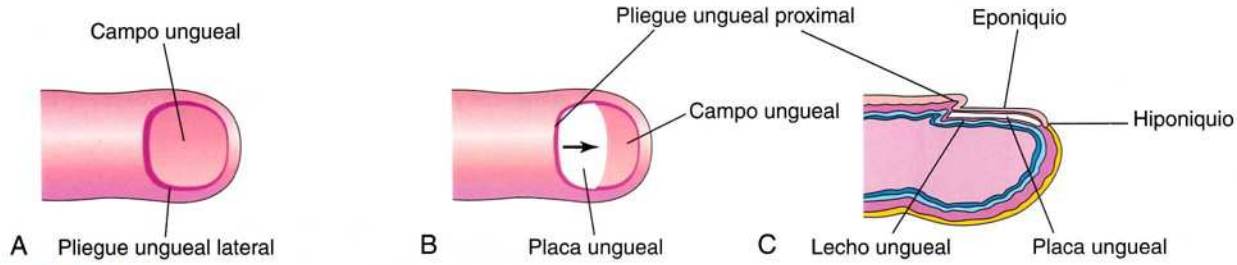

FIGURA 19-12 Sucesión de fases en el desarrollo de las uñas de los dedos de las manos. **A,** El primer indicio de la aparición de una uña es un engrosamiento de la epidermis que se denomina campo ungueal y que se localiza en la punta del dedo de la mano. **B,** A medida que se desarrolla, la lámina ungueal crece lentamente hacia la punta del dedo. **C,** La uña alcanza el extremo del dedo hacia la semana 32.

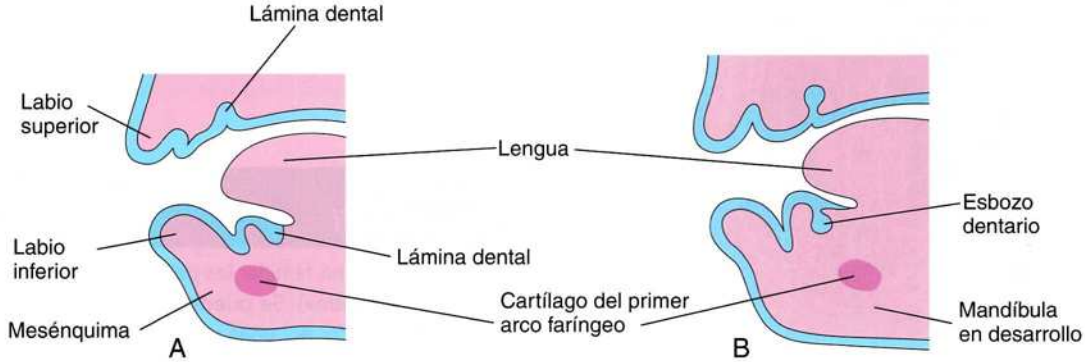

FIGURA 19-13 Esquemas correspondientes a cortes sagitales del maxilar y la mandíbula en desarrollo, con ilustración del desarrollo inicial de los dientes. **A,** Al comienzo de la sexta semana, las láminas dentales están presentes. **B,** Avanzada la sexta semana, las yemas dentales crecen a partir de las láminas.

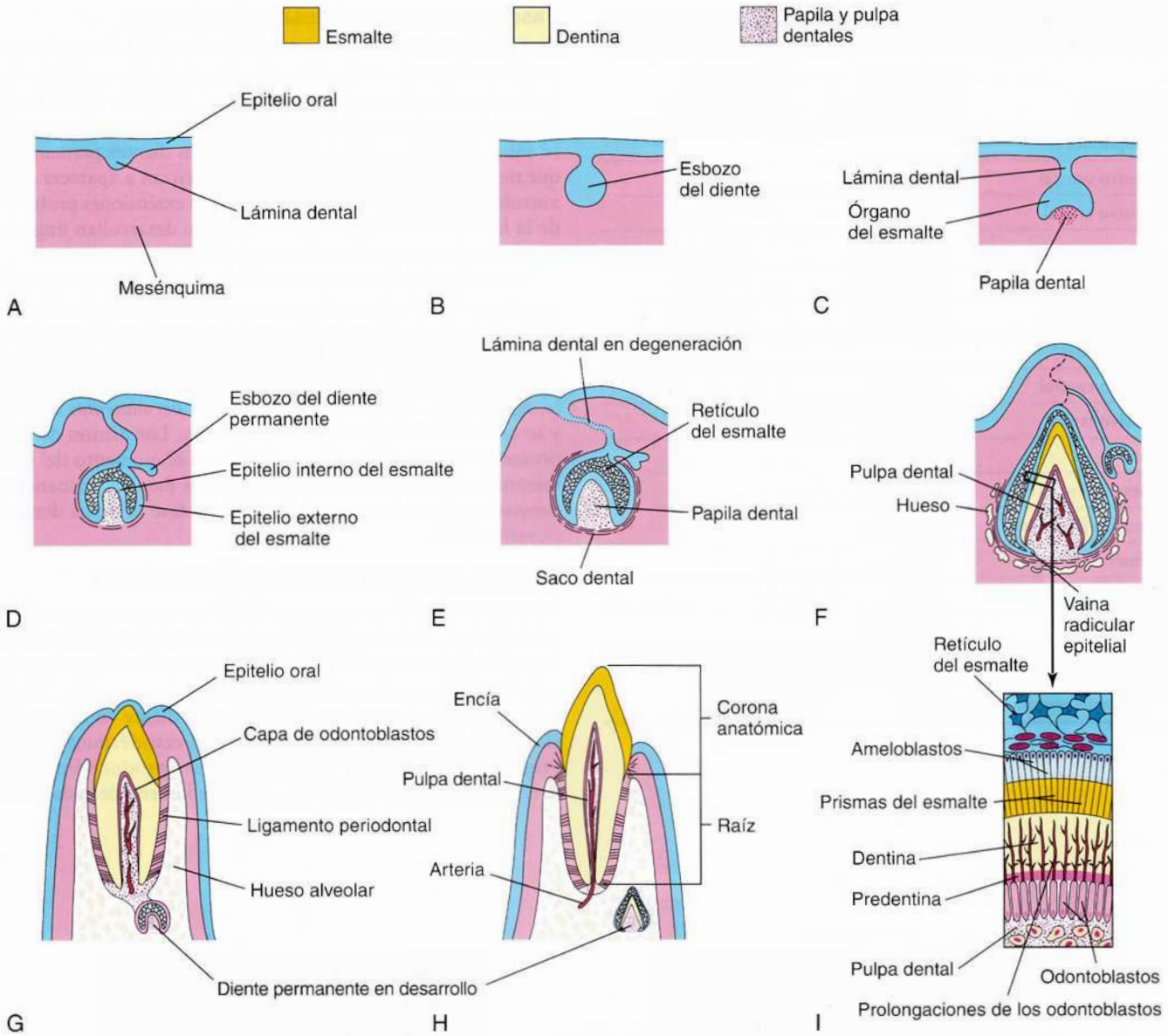

FIGURA 19-14 Representaciones esquemáticas de cortes sagitales que ilustran la sucesión de fases del desarrollo y la erupción de un diente incisivo. **A**, A las 6 semanas, con ilustración de la lámina dental. **B**, A las 7 semanas, en la que se muestra la yema dentaria que se desarrolla a partir de la lámina dental. **C**, A las 8 semanas, en la que se ilustra la fase de casquete del desarrollo dentario. **D**, A las 10 semanas, en la que se muestra la parte inicial de la fase de campana en el desarrollo de un diente de leche y de la fase de yema de un diente permanente. **E**, A las 14 semanas, se ilustra la fase de campana avanzada en el desarrollo del diente. Se puede observar que la conexión (lámina dental) del diente al epitelio oral está en fase de degeneración. **F**, A las 28 semanas, pueden verse las capas del esmalte y la dentina. **G**, A los 6 meses de vida posnatal, se muestra la fase inicial de la erupción del diente. **H**, A los 18 meses de vida posnatal, con ilustración de un incisivo de leche con erupción plena. En este momento el incisivo permanente presenta una corona bien desarrollada. **I**, Corte a través de un diente en desarrollo en el que se muestran los ameloblastos (células que producen el esmalte) y los odontoblastos (células que producen la dentina).

antes o inmediatamente después de su migración desde la cresta neural. *Los mecanismos moleculares y vías de señalización involucrados en la formación de los dientes incluyen la expresión y efectos de FGF, BMP, SHH, TNF y WNT.* La configuración de la cara se modifica a medida que la mandíbula y el maxilar crecen para acomodar los dientes en desarrollo.

La **odontogénesis** (desarrollo de los dientes) es una propiedad del epitelio oral (v. fig. 19-14*G*). El desarrollo de los dientes es un proceso continuo que implica la existencia de una inducción recíproca entre el mesénquima de la cresta neural y el epitelio oral suprayacente (v. fig. 19-14*A*). Generalmente se divide en varias fases por motivos descriptivos, en función del aspecto de los dientes en desarrollo. Las primeras yemas dentarias aparecen en la región mandibular anterior (mesial) (v. fig. 19-13*B* y 19-14*B*); después, el desarrollo dentario tiene lugar en la región maxilar anterior (mesial) y, finalmente, progresa en dirección posterior (distal) tanto en la mandíbula como en el maxilar.

El desarrollo dentario continúa durante años después del nacimiento (tabla 19-1). El primer indicio del desarrollo dentario tiene lugar al comienzo de la sexta semana del desarrollo embrionario, en forma de un engrosamiento del epitelio oral (v. fig. 19-13*A*). Estas **láminas dentarias** son bandas con forma de «U» que siguen las curvas de la mandíbula y el maxilar primitivos (v. fig. 19-14*A*).

© Elsevier. Fotocopiar sin autorización es un delito.

Tabla 19-1 Erupción y muda de los dientes

DIENTES	MOMENTO DE ERUPCIÓN	MOMENTO DE LA MUDA
Temporales		
Incisivo central	6-8 meses	6-7 años
Incisivo lateral	8-10 meses	7-8 años
Canino	16-20 meses	10-12 años
Primer molar	12-16 meses	9-11 años
Segundo molar	20-24 meses	10-12 años
Permanentes*		
Incisivo central	7-8 años	
Incisivo lateral	8-9 años	
Canino	10-12 años	
Primer premolar	10-11 años	
Segundo premolar	11-12 años	
Primer molar	6-7 años	
Segundo molar	12 años	
Tercer molar	13-25 años	

Datos tomados de Moore KL, Dalley AF, Agur AMR: *Clinically oriented anatomy*, 7.ª ed. Baltimore, 2014, Lippincott Williams & Wilkins.
*Los dientes permanentes no mudan.

Fase de yema en el desarrollo dentario

Cada lámina dentaria (v. fig. 19-13*A*) desarrolla diez centros de proliferación a partir de los cuales crecen las **yemas dentarias** hacia el mesénquima subyacente (v. figs. 19-13*B* y 19-14*A* a *C*). Estos esbozos se convierten después en los **dientes temporales** (v. tabla 19-1). Las yemas dentarias de los dientes permanentes que tienen predecesores temporales comienzan a aparecer aproximadamente a las 10 semanas, a partir de extensiones profundas de la lámina dentaria (v. fig. 19-14*D*). Se desarrollan linguales respecto a las **yemas dentarias temporales.**

Los molares permanentes no tienen predecesores temporales y se desarrollan en forma de yemas a partir de extensiones de las **láminas dentarias** (bandas horizontales) en dirección posterior. Los esbozos dentarios de los dientes permanentes aparecen en momentos distintos, fundamentalmente durante el período fetal (v. fig. 19-1*D*). *Las yemas de los molares permanentes segundo y tercero se desarrollan tras el nacimiento.* Los dientes de leche presentan coronas bien desarrolladas en el momento del nacimiento (v. fig. 19-14*H*), mientras que los dientes permanentes permanecen en este momento todavía en fase de yema dentaria (v. tabla 19-1).

Fase de casquete del desarrollo dentario

Cada yema dentaria experimenta invaginación por parte del mesénquima, constituyendo lo que se denomina primordio de la papila dentaria y del folículo dentario, de manera que las yemas adquieren una configuración en casquete (fig. 19-15; v. fig. 19-14*C*). La parte ectodérmica del diente en desarrollo, el **órgano del esmalte** (masa de células ectodérmicas que se originan a partir de la lámina dentaria) produce finalmente esmalte (v. fig. 19-14*E* y *G*). La parte interna de cada diente

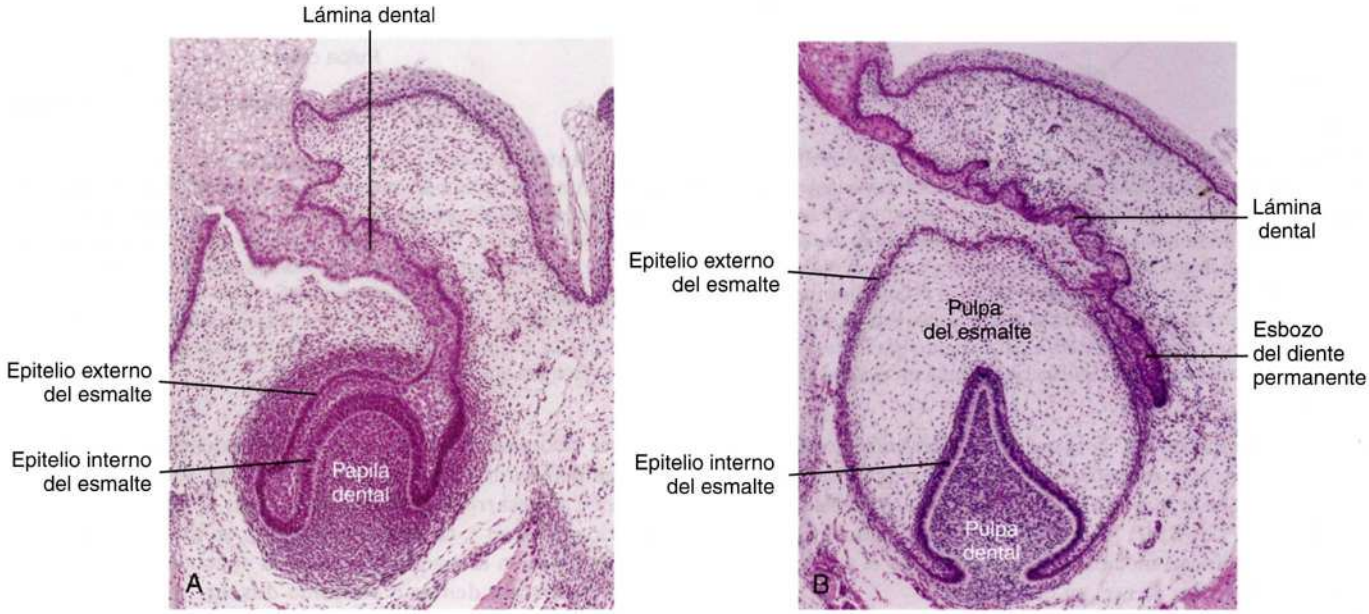

FIGURA 19-15 Microfotografía del primordio de un diente incisivo inferior. **A,** Feto de 12 semanas (parte inicial de la fase de campana). Se ha formado un órgano del esmalte de tipo casquete y debajo de éste se desarrolla la papila dental. **B,** Primordio de un diente incisivo inferior en un feto de 15 semanas (fase de campana avanzada). Se pueden observar las capas del esmalte interno y externo, la papila dental y el esbozo del diente permanente. (*Tomada de Moore KL, Persaud TVN, Shiota K:* Color atlas of clinical embryology, *2.ª ed. Philadelphia, Saunders, 2000.*)

en fase de casquete, la **papila dentaria**, es el primordio de la dentina y de la pulpa dentaria (v. fig. 19-14*E*). En conjunto, la papila dentaria y el órgano del esmalte forman el esbozo del diente. La *capa celular externa* del órgano del esmalte se denomina **epitelio externo del esmalte** y la *capa celular interna* que reviste la papila se denomina **epitelio interno del esmalte** (v. fig. 19-14*D*).

El núcleo central de células dispuestas laxamente entre las dos capas del epitelio del esmalte es el **retículo del esmalte** (retículo estrellado) (v. fig. 19-14*E*). A medida que se desarrollan el órgano del esmalte y la papila dental, el mesénquima que rodea al diente en desarrollo se condensa y forma el **saco dental** (folículo dental), una estructura capsular vascularizada (v. fig. 19-14*E*). El saco dental es el primordio del ***cemento*** y el ***ligamento periodontal*** (v. fig. 19-14*G*). El cemento es el tejido conjuntivo mineralizado y de tipo óseo que cubre la raíz del diente. El **ligamento periodontal**, que deriva de las células de la cresta neural, es un tejido conjuntivo vascular especializado que rodea la raíz del diente uniéndola al hueso alveolar (v. fig. 19-14*G*).

Fase de campana del desarrollo dentario

A medida que se diferencia el **órgano del esmalte**, el diente en desarrollo adopta la forma de una campana (fig. 19-15; v. fig. 19-14*D* y *E*). Las células mesenquimales de la **papila dental** adyacentes al epitelio interno del esmalte se transforman en **odontoblastos** (células formadoras de dentina) que producen predentina y la depositan al lado del epitelio (v. fig. 19-14*G*). Más adelante, la **predentina** se calcifica y se convierte en **dentina**, que es el segundo tejido más duro del cuerpo. A medida que la dentina aumenta de grosor, los odontoblastos se ven desplazados hacia la parte central de la papila dental. Sin embargo, sus largas y digitiformes prolongaciones citoplásmicas, los **procesos odontoblásticos**, permanecen incluidas en la dentina (fig. 19-16; v. fig. 19-14*F* e *I*).

Las células del epitelio interno del esmalte se transforman en **ameloblastos** (células de la capa interna del órgano del esmalte) bajo la influencia de los odontoblastos, con producción de esmalte en forma de prismas (varillas) sobre la dentina (v. fig. 19-14*I*). A medida que aumenta el esmalte, los ameloblastos se acercan al *epitelio externo del esmalte* (v. fig. 19-15*A* y *B*). El esmalte es el tejido más duro del cuerpo. Cubre y protege la dentina frente a las fracturas (v. fig. 19-16). El color del esmalte translúcido depende del grosor y el color de la dentina subyacente. La formación del esmalte y de la dentina comienza en la punta del diente y evoluciona hacia la futura raíz.

La **raíz del diente** comienza a desarrollarse después de que ya esté muy avanzada la formación de la dentina y del esmalte (fig. 19-17; v. fig. 19-14*H*). Los epitelios interno y externo del esmalte se unen en el **cuello del diente** (unión entre el cemento y el esmalte o amelocementaria), donde forman un pliegue denominado **vaina radicular epitelial** (v. figs. 19-14*F* y 19-15). Esta vaina crece hacia el mesénquima e inicia la formación de la raíz.

Los **odontoblastos** adyacentes a la vaina radicular epitelial forman dentina, que continúa a la de la corona. A medida que aumenta la dentina, la **cavidad pulpar** queda reducida a un estrecho **canal radicular** a través del cual pasan los vasos y los nervios (v. fig. 19-14*H*). Las células internas del saco dental se diferencian hacia **cementoblastos** que producen el cemento, limitado a la raíz. El cemento se deposita sobre la dentina de la raíz y se une al

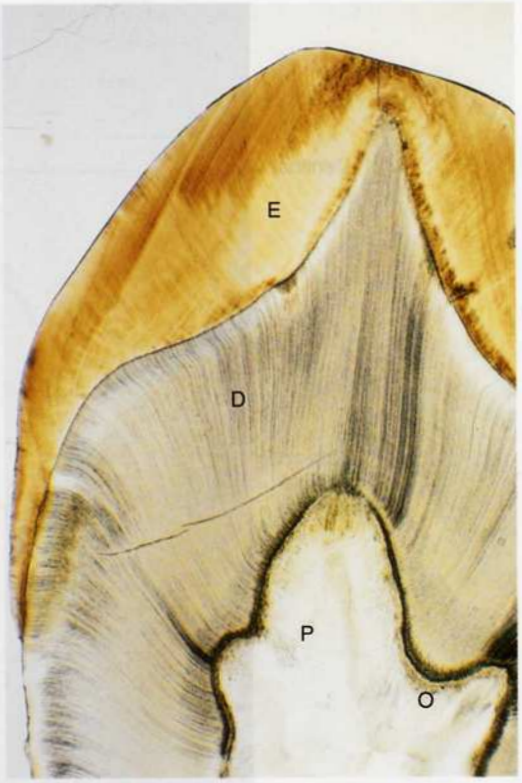

FIGURA 19-16 Microfotografía de un corte de la corona y el cuello de un diente (×17). Se pueden observar el esmalte (E), la dentina (D), la pulpa dental (P) y los odontoblastos (O). (*Tomada de Gartner LR, Hiatt JL:* Color textbook of histology, *2.ª ed. Philadelphia, Saunders, 2001.*)

esmalte en el **cuello del diente**, la porción constreñida del diente, entre la corona y la raíz (v. fig. 19-14*H*).

En el proceso de desarrollo de los dientes y de osificación del maxilar y la mandíbula, las células externas del **saco dental** también muestran actividad en la formación de hueso (v. fig. 19-14*E*). Poco tiempo después, cada diente aparece rodeado por hueso excepto en su corona (v. fig. 19-14*G* y *H*). El diente se mantiene en su **alvéolo** (hueco óseo) debido al efecto del resistente **ligamento periodontal**, un derivado del saco dental (v. fig. 19-14*G* y *H*). Algunas fibras de este ligamento están incluidas en el cemento de la raíz mientras que otras lo están en la pared ósea del alvéolo.

Erupción del diente

Tras el desarrollo de los **dientes deciduos** (temporales o de leche) se inicia su desplazamiento lento y continuo hacia la **cavidad oral**, que es la hendidura estrecha entre los dientes y las encías (v. fig. 19-14*G*). Este proceso, denominado **erupción**, da lugar a la salida de los dientes desde el folículo dental en el maxilar y la mandíbula hasta su posición funcional en la boca. Los **dientes mandibulares** suelen salir antes que los **dientes maxilares**, y generalmente los dientes salen antes en las niñas que en los niños. La dentición del niño está constituida por **20 dientes temporales**. A medida que crece la raíz del diente, su corona experimenta una erupción gradual a través del **epitelio oral** (v. fig. 19-14*G*). La parte de la mucosa oral que rodea a la corona que aflora se convierte en la **encía** (v. fig. 19-14*H*).

© Elsevier. Fotocopiar sin autorización es un delito.

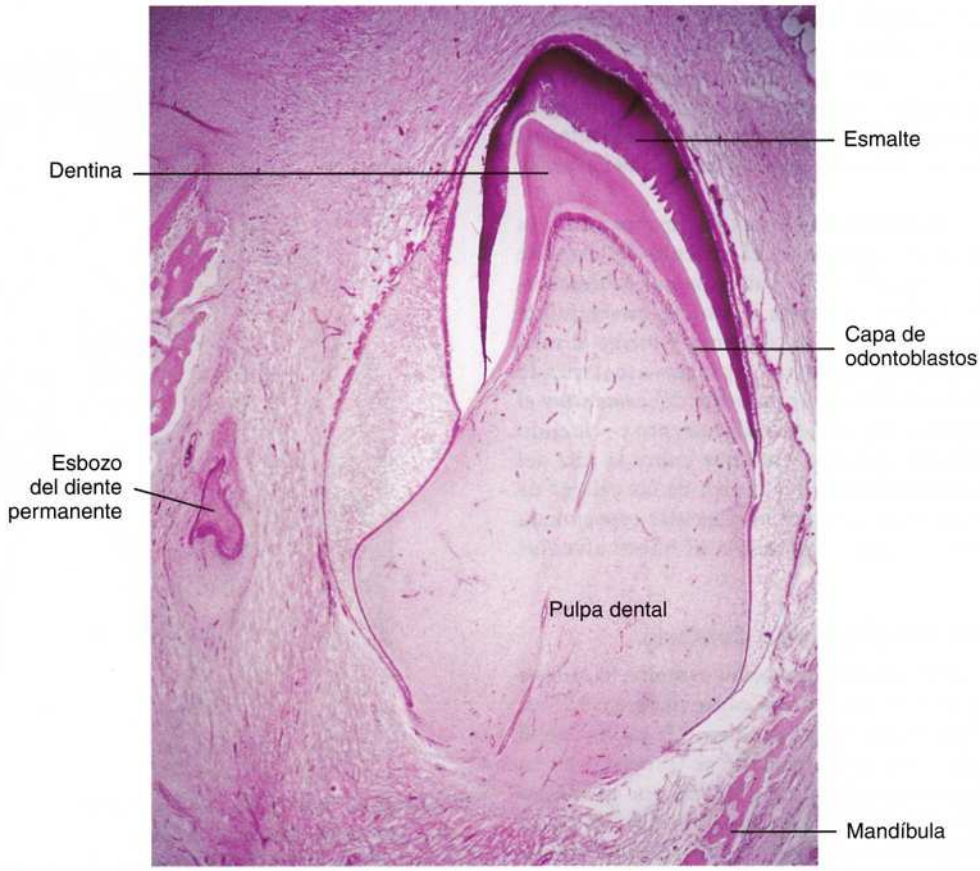

FIGURA 19-17 Microfotografía de un corte de un diente incisivo inferior en un feto a término. Las capas del esmalte y la dentina, así como la pulpa, están claramente delimitadas. (*Tomada de Moore KL, Persaud TVN, Shiota K:* Color atlas of clinical embryology, *2.ª ed. Philadelphia, Saunders, 2000.*)

Habitualmente, la erupción de los dientes de leche tiene lugar entre los 6 y los 24 meses de la vida posnatal (v. tabla 19-1). Los **dientes incisivos centrales** mandibulares salen normalmente a los 6-8 meses del nacimiento, aunque en algunos niños este proceso puede retrasarse hasta los 12-13 meses. A pesar de ello, generalmente el niño sano muestra los 20 dientes de leche al final de su segundo año de vida. El retraso en la erupción de todos los dientes puede indicar un trastorno sistémico o nutricional, como el **hipopituitarismo** (disminución de la actividad del lóbulo anterior de la hipófisis) o el **hipotiroidismo** (disminución de la producción de hormona tiroidea).

La **dentición permanente** está constituida por 32 dientes. Los dientes permanentes se desarrollan de forma similar a lo descrito respecto a los dientes temporales. A medida que crece el diente permanente, la raíz del diente temporal correspondiente es reabsorbida gradualmente por los **osteoclastos** (odontoclastos). En consecuencia, cuando los dientes de leche mudan, solamente presentan la corona y la parte más alta de la raíz. En general, los dientes permanentes comienzan a salir durante el sexto año de vida y lo siguen haciendo hasta los primeros años de la edad adulta (v. fig. 19-18, tabla 19-1).

La forma de la cara está influida por el desarrollo de los **senos paranasales** (cavidades llenas de aire en los huesos de la cara) y por el crecimiento del maxilar y la mandíbula con objeto de acomodar los dientes (v. cap. 9, fig. 9-26). Es el alargamiento de los **procesos alveolares** (huecos óseos en los que encajan los dientes) lo que da lugar al aumento de la longitud de la cara durante la niñez.

FIGURA 19-18 Cráneo de un niño de 4 años. Se ha eliminado el hueso de la mandíbula y del maxilar para mostrar la relación entre los dientes permanentes en desarrollo y los dientes de leche que ya han erupcionado.

DIENTES NATALES

Los recién nacidos pueden presentar uno o más **dientes que han erupcionado en el momento del nacimiento (dientes natales).** Estos dientes suelen ser los incisivos inferiores. En el período neonatal (hasta las 4 semanas) pueden salir uno o más dientes; estos dientes se denominan **«dientes neonatales»**. Los dientes natales se observan en aproximadamente 1 de cada 2.000 recién nacidos. Esta anomalía se transmite a menudo de forma autosómica dominante. Sólo se calcifican las coronas de los dientes y sus raíces suelen estar poco firmes. Pueden causar molestias a la madre durante el amamantamiento. Por otra parte, la lengua del lactante puede sufrir laceraciones o bien estos dientes se pueden desprender con el consiguiente riesgo de aspiración; por estas razones, en ocasiones se realiza la extracción de los dientes natales. Dado que son dientes de leche que han presentado erupción prematura, puede ser necesaria la colocación de separadores para evitar problemas de apiñamiento del resto de los dientes.

HIPOPLASIA DEL ESMALTE

La **formación defectuosa del esmalte** da lugar a la aparición de fositas, fisuras o ambas en el esmalte de los dientes (figs. 19-19 y 19-20*A*). Estos defectos se deben a alteraciones temporales en la formación del esmalte. Hay varios factores que pueden dar lugar a alteraciones de los ameloblastos, que son las **células que producen el esmalte** (p. ej., deficiencias nutricionales, tratamiento con tetraciclinas y enfermedades infecciosas como el sarampión). El **raquitismo** que tiene lugar durante el período intrauterino crítico del desarrollo de los dientes (6-12 semanas) es una causa frecuente de la hipoplasia del esmalte. El raquitismo es una enfermedad infantil debida a la deficiencia de vitamina D; se caracteriza por *alteraciones en la osificación de los cartílagos epifisarios* con pérdida de la orientación de las células de las metáfisis (v. fig. 14-4*E*).

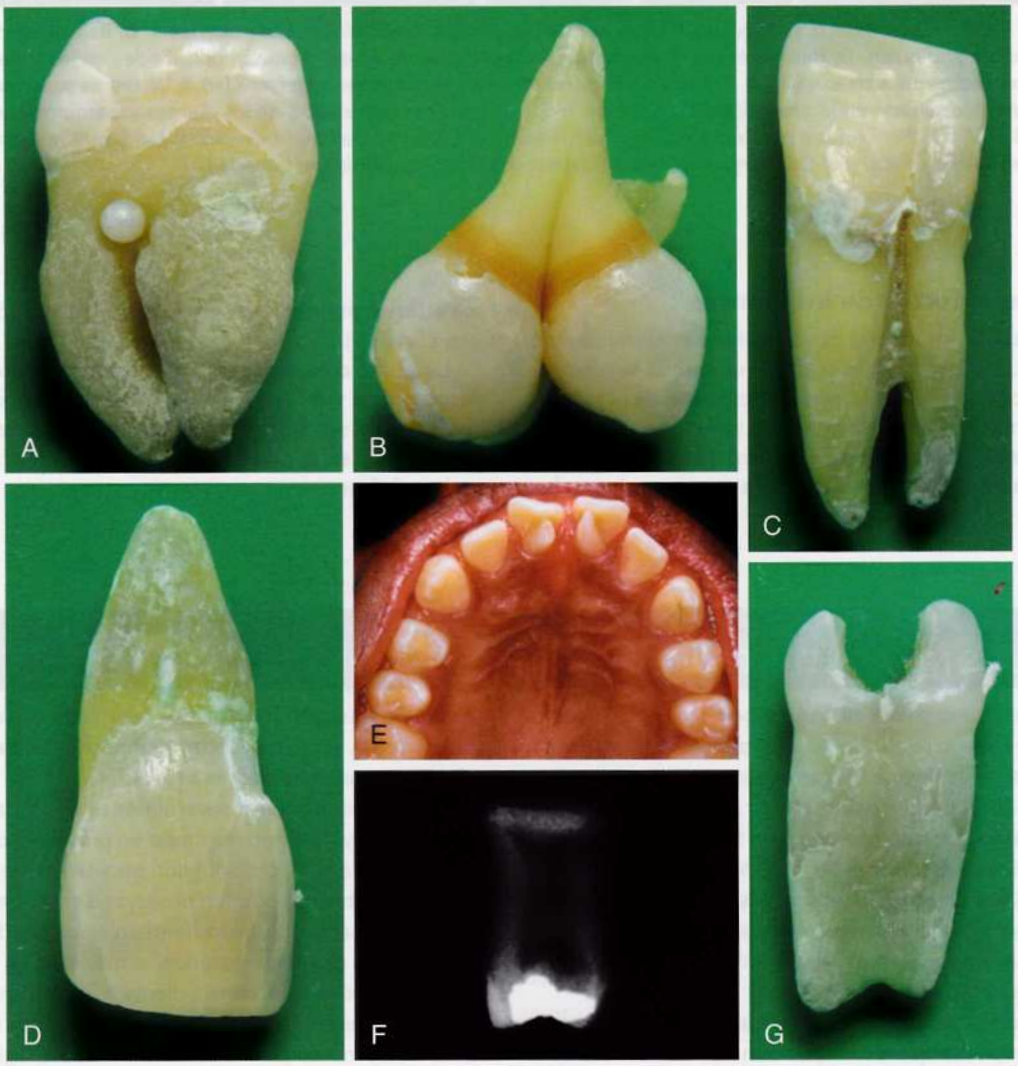

FIGURA 19-19 Defectos congénitos frecuentes de los dientes. **A,** Perla de esmalte (en la furca de un tercer molar maxilar permanente). **B,** Geminación y tinción por tetraciclina (tercer molar maxilar). **C,** Fusión (incisivos centrales y laterales mandibulares permanentes). **D,** Raíz excesivamente corta (incisivo central maxilar permanente microdóntico). **E,** Invaginación dental (prominencias oclusales en talón en la superficie lingual del incisivo central maxilar permanente). **F,** Diente taurodonto (radiografía de la superficie mesial del segundo molar maxilar permanente). **G,** Fusión (incisivos central y lateral mandibulares primarios). *(Por cortesía del Dr. Blaine Cleghorn, Faculty of Dentistry, Dalhousie University, Halifax, Nova Scotia, Canadá.)*

© Elsevier. Fotocopiar sin autorización es un delito.

FIGURA 19-20 Otros defectos congénitos frecuentes de los dientes. **A**, Amelogénesis imperfecta. **B**, Raíz extra (molar mandibular). **C**, Raíz extra (canino mandibular). **D**, Raíz accesoria (incisivo lateral maxilar); las raíces extra causan dificultades en los tratamientos del canal radicular y en los procedimientos de extracción. **E**, Tinción por tetraciclina (raíz de un tercer molar maxilar). **F**, Un diente supernumerario en la línea media (M, *mesiodens*) localizado en la proximidad del ápex del incisivo central; la prevalencia de los dientes supernumerarios en la población general es del 1-3%. *(**A** a **E**, Por cortesía del Dr. Blaine Cleghorn, Faculty of Dentistry, Dalhousie University, Halifax, Nova Scotia, Canadá. **F**, Por cortesía del Dr. Steve Ahing, Faculty of Dentistry, University of Manitoba, Winnipeg, Manitoba, Canadá.)*

Variaciones en la forma de los dientes

La forma anómala de los dientes es un problema relativamente frecuente (v. figs. 19-19 y 19-20*A* a *E*). En ocasiones se observa una masa esférica de esmalte, la **perla de esmalte**, en la raíz de un diente, separada del esmalte de la corona (v. fig. 19-19*A*). La perla de esmalte está constituida por **grupos aberrantes de ameloblastos.** En otros casos, los incisivos laterales maxilares pueden presentar una forma cónica (incisivos «en clavija»).

La **sífilis congénita** altera la diferenciación de los dientes permanentes y da lugar a la aparición de incisivos con muescas centrales en sus bordes incisivos. Los molares también están afectados y se denominan **molares «en mora»** debido a sus características.

ANOMALÍAS NUMÉRICAS DE LOS DIENTES

Pueden aparecer uno o más **dientes supernumerarios** (*mesiodens* si ocurre entre los dos dientes centrales normales), o bien, en otros casos, no se llega a formar el número normal de dientes (v. fig. 19-20*F*). En muchos estudios se ha observado una prevalencia mayor de este problema en las niñas. Los dientes supernumerarios se desarrollan habitualmente en la zona de los incisivos maxilares y pueden alterar la posición y la erupción de los dientes normales. Los dientes extra suelen erupcionar por detrás de los normales (o bien no llegan a erupcionar) y en la mayoría de los casos son asintomáticos.

En la **anodoncia parcial** se observa la ausencia de uno o más dientes, un problema que a menudo tiene un carácter familiar. En la **anodoncia total** no se desarrolla ningún diente y es un problema extremadamente infrecuente que suele asociarse a **displasia ectodérmica** (defecto congénito de los tejidos ectodérmicos). A veces un esbozo dentario se divide parcial o completamente en dos dientes separados.

Una yema dentaria parcialmente dividida se denomina **geminación** y da como resultado un problema de **macrodoncia** (un diente de gran tamaño) con un sistema de canal radicular común. También se pueden observar dientes pequeños (**microdoncia**). Cuando el esbozo dentario se divide de manera completa en dos dientes separados, el resultado es la existencia de dos dientes idénticos, con un diente adicional en la dentición. La fusión de dos dientes origina un diente menos en la dentición. Este trastorno se puede diferenciar radiológicamente de la geminación debido a que en la fusión hay **dos sistemas de canal radicular separados.**

QUISTE DENTÍGERO

En la mandíbula, en el maxilar o en un seno maxilar puede aparecer un quiste con un diente no erupcionado en su interior. El **quiste dentígero** (con un diente en su interior) se debe a la degeneración quística del retículo del esmalte del órgano del esmalte de un diente que no ha erupcionado. La mayoría de estos quistes se localizan en la profundidad de la mandíbula o el maxilar y se asocian a dientes secundarios que no han erupcionado y que tienen una localización anómala o malformaciones.

AMELOGÉNESIS IMPERFECTA

La amelogénesis imperfecta es un grupo complejo de al menos 14 entidades clínicas distintas cuyo denominador común es la existencia de **alteraciones en la formación del esmalte** en ausencia de cualquier tipo de enfermedad sistémica. Es un **defecto congénito ectodérmico hereditario** que afecta básicamente al esmalte. El esmalte puede ser **hipoplásico**, presentar **hipocalcificación** o ser **inmaduro** (sin desarrollarse por completo). Según el tipo de amelogénesis imperfecta, el esmalte puede ser duro o blando, presentar fositas o ser liso, y tener un grosor normal o ser excesivamente delgado. La incidencia de la amelogénesis imperfecta oscila entre 1 de cada 700 y 1 de cada 8.000 personas, en función de la población estudiada. Están implicados múltiples patrones hereditarios. Probablemente estén implicadas mutaciones de genes que codifican el esmalte, la dentina y la mineralización. La clasificación de estos trastornos en concreto se fundamenta en los hallazgos clínicos y radiológicos, así como en el modo de transmisión hereditaria.

DENTINOGÉNESIS IMPERFECTA

Este trastorno autosómico dominante de los dientes se caracteriza por dientes de una coloración grisácea a amarillo marronácea translúcida que afecta tanto a los dientes de leche como a los dientes permanentes. Los dientes tienen un brillo opalescente porque *los odontoblastos no se diferencian con normalidad*, con lo que la dentina está escasamente calcificada. El esmalte tiende a experimentar un desgaste rápido, con exposición de la dentina. Esta anomalía se transmite de forma autosómica dominante y en la mayoría de los casos el defecto genético se localiza en el cromosoma 4q; es relativamente frecuente en los niños de raza blanca (fig. 19-21).

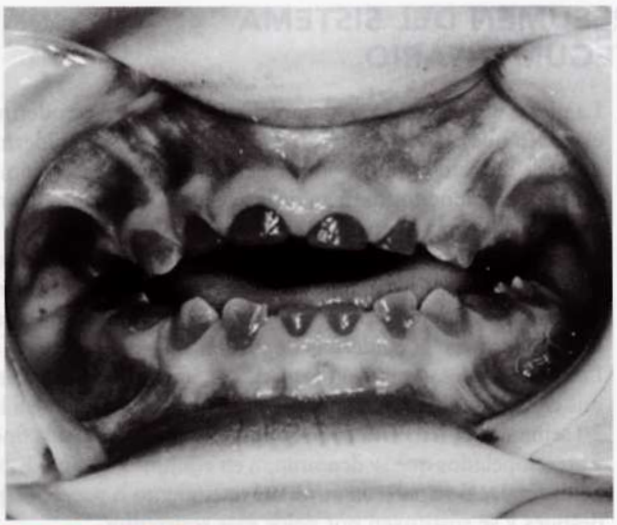

FIGURA 19-21 Dientes de un niño con dentinogénesis imperfecta. (*Tomada de Thompson MW:* Genetics in medicine, *4.ª ed. Philadelphia, Saunders, 1986.*)

ALTERACIONES DE LA COLORACIÓN DENTARIA

Sustancias extrañas incorporadas en el esmalte y la dentina en desarrollo originan alteraciones en el color de los dientes. La hemólisis asociada a la **eritroblastosis fetal** (enfermedad hemolítica del recién nacido) puede inducir una coloración azulada o negra en los dientes. Todas las **tetraciclinas** se incorporan de manera intensa a los dientes. El período crítico de riesgo va desde aproximadamente la semana 14 de vida fetal hasta el décimo mes de vida posnatal en lo relativo a los dientes de leche, y desde aproximadamente la semana 14 de vida fetal hasta el octavo año de vida posnatal en lo relativo a los dientes permanentes.

Las **alteraciones de la coloración dentaria causadas por las tetraciclinas** afectan tanto al esmalte como a la dentina, debido a que estas sustancias se unen a la **hidroxiapatita** (estructura mineral natural modificada que forma el enrejado cristalino de los huesos y los dientes). La coloración marrón-amarillenta (moteado) de los dientes causada por las tetraciclinas se debe a la conversión de estas moléculas en subproductos con color por acción de la luz. Probablemente la dentina se ve afectada con mayor intensidad que el esmalte debido a que es más permeable tras la mineralización completa del diente. El esmalte se forma de manera completa en todos los dientes (excepto en los terceros molares) aproximadamente a los 8 años de edad. Por esta razón no se deben administrar **tetraciclinas** (antibióticos de amplio espectro) a las mujeres embarazadas ni tampoco a los niños menores de 8 años.

© Elsevier. Fotocopiar sin autorización es un delito.

RESUMEN DEL SISTEMA TEGUMENTARIO

- La piel y sus apéndices se desarrollan a partir del ectodermo, el mesénquima y las células de la cresta neural. La epidermis procede del ectodermo de superficie y la dermis del mesénquima. Los **melanocitos** derivan de las **células de la cresta neural** que migran hacia la epidermis.
- Las células que se desprenden de la epidermis se mezclan con las secreciones de las glándulas sebáceas formando la ***vernix caseosa,*** una cubierta blanquecina de material graso que cubre la piel y protege la epidermis de los fetos.
- Los **pelos** se desarrollan a partir de crecimientos de la epidermis en profundidad, hacia la dermis. Aproximadamente a las 20 semanas, el feto está cubierto por completo de pelos finos y aterciopelados que se denominan en conjunto **lanugo.** Estos pelos fetales desaparecen antes del nacimiento o poco tiempo después y se sustituyen por pelos más resistentes.
- La mayoría de las **glándulas sebáceas** se desarrollan en forma de protrusiones laterales en los folículos pilosos; sin embargo, algunas de estas glándulas aparecen en forma de crecimientos en profundidad de la epidermis hacia la dermis. Las **glándulas sudoríparas** también se desarrollan en forma de crecimientos epidérmicos en profundidad hacia la dermis. Las **glándulas mamarias** muestran un desarrollo similar.
- Los **defectos congénitos de la piel** son principalmente trastornos de la queratinización (**ictiosis**) y de la pigmentación (**albinismo**). El desarrollo anómalo de los vasos sanguíneos da lugar a diversos tipos de angiomas.
- Las **uñas** pueden estar ausentes o bien presentar malformaciones. El pelo puede estar ausente o ser excesivo.
- La ausencia de las **glándulas mamarias** es extremadamente infrecuente, pero las mamas supernumerarias (**polimastia**) y los pezones supernumerarios (**politelia**) son relativamente frecuentes.
- Los **dientes** se desarrollan a partir del ectodermo, el mesodermo y las células de la cresta neural. El **esmalte** lo producen los **ameloblastos,** que derivan del ectodermo oral; el resto de los tejidos dentarios procede del mesénquima derivado del mesodermo y de las células de la cresta neural.
- Son **defectos congénitos frecuentes de los dientes** las alteraciones en la formación del esmalte y la dentina, las anomalías en la forma de los dientes y las variaciones en su número y posición.
- Las **tetraciclinas** se incorporan intensamente al esmalte y la dentina de los dientes en desarrollo, lo que da lugar a una coloración marrón-amarillenta de los dientes y a hipoplasia del esmalte. *No hay que prescribir estos medicamentos a mujeres embarazadas ni a niños menores de 8 años.*

PROBLEMAS CON ORIENTACIÓN CLÍNICA

CASO 19-1

Un recién nacido muestra erupción de dos incisivos mandibulares.

- ¿Cómo se denominan estos dientes?
- ¿Con qué frecuencia se da esta anomalía?
- ¿Son dientes supernumerarios?
- ¿Qué problemas o riesgos se pueden asociar a la presencia de dientes en el momento del nacimiento?

CASO 19-2

Los dientes de leche de un lactante muestran una coloración marrón-amarillenta y cierta hipoplasia del esmalte. La madre recuerda que tomó antibióticos durante el segundo trimestre del embarazo.

- ¿Cuál es la causa probable de la alteración en la coloración dentaria del lactante?
- ¿Cuáles son las células cuya disfunción origina la hipoplasia del esmalte?
- ¿Estará alterada la coloración de la dentición secundaria?

CASO 19-3

Un lactante nace con una mancha pequeña, irregular y de coloración clara en la superficie posterior del cuello. Está al mismo nivel que la piel circundante y se blanquea cuando se le aplica presión.

- ¿Cómo se denomina este defecto congénito?
- ¿Qué indican probablemente estas observaciones?
- ¿Es frecuente este problema?
- ¿Tiene otras denominaciones este defecto cutáneo?

CASO 19-4

Un recién nacido presenta un penacho de pelos en la región lumbosacra de la espalda.

- ¿Qué indica probablemente este penacho de pelos?
- ¿Es frecuente este trastorno?
- ¿Tiene importancia clínica este defecto congénito?

CASO 19-5

La piel de un recién nacido tenía una cobertura de tipo colodión que presentó fisuras y exfoliación poco tiempo después del nacimiento. Más adelante, el paciente desarrolló ictiosis laminar.

- Describa brevemente esta enfermedad.
- ¿Es frecuente?
- ¿Cuál es su patrón de transmisión hereditaria?

La discusión de estos problemas se recoge en el Apéndice al final del libro.

BIBLIOGRAFÍA Y LECTURAS RECOMENDADAS

Caton J, Tucker AS: Current knowledge of tooth development: patterning and mineralization of the murine dentition, *J Anat* 214:407, 2009.

Chiu YE: Dermatology. In Marcdante KJ, Kliegman KJ, editors: *Nelson essentials of pediatrics*, ed 7, Philadelphia, 2015, Saunders.

Coletta RD, McCoy EL, Burns V, et al: Characterization of the Six 1 homeobox gene in normal mammary gland morphogenesis, *BMC Dev Biol* 10:4, 2010.

Crawford PJM, Aldred MJ: Anomalies of tooth formation and eruption. In Welbury RR, Duggal MS, Hosey MT, editors: *Paediatric dentistry*, ed 4, Oxford, UK, 2012, Oxford University Press.

Felipe AF, Abazari A, Hammersmith KM, et al: Corneal changes in ectrodactyly-ectodermal dysplasia-cleft lip and palate syndrome: case series and literature review, *Int Ophthalmol* 32:475, 2012.

Galli-Tsinopoulou A, Stergidou D: Polythelia: simple atavistic remnant or a suspicious clinical sign for investigation? *Pediatr Endocrinol Rev* 11:290, 2014.

Harryparsad A, Rahman L, Bunn BK: Amelogenesis imperfecta: a diagnostic and pathological review with case illustration, *SADJ* 68: 404, 2013.

Kliegman RM, Stanton B, St Geme J, et al, editors: *Nelson textbook of pediatrics*, ed 19, Philadelphia, 2011, Saunders.

Lee K, Gjorevski N, Boghaert E, et al: Snail1, Snail2, and E47 promote mammary epithelial branching morphogenesis, *EMBO J* 30: 2662, 2011.

Marwaha M, Nanda KD: Ectrodactyly, ectodermal dysplasia, cleft lip, and palate (EEC syndrome), *Contemp Clin Dent* 3:205, 2012.

McDermottt KM, Liu BY, Tisty TD, et al: Primary cilia regulate branching morphogenesis during mammary gland development, *Curr Biol* 20:731, 2010.

Moore KL, Dalley AF, Agur AMR: *Clinically oriented anatomy*, ed 7, Baltimore, 2014, Lippincott Williams & Wilkins.

Müller M, Jasmin JR, Monteil RA, et al: Embryology of the hair follicle, *Early Hum Dev* 26:59, 1999.

Nanci A: *Ten Cate's oral histology: development, structure, and function*, ed 8, St Louis, 2013, Mosby.

Osborne MP, Boolbol SK: Breast anatomy and development. In Harris JR, Lippman ME, Morrow M, et al, editors: *Diseases of the breast*, ed 4, Philadelphia, 2010, Lippincott Williams & Wilkins.

Paller AS, Mancini AJ: *Hurwitz clinical pediatric dermatology: a textbook of skin disorders of childhood and adolescence*, ed 4, Philadelphia, 2011, Saunders.

Papagerakis P, Mitsiadis T: Development and structure of teeth and periodontal tissues. In Rosen CJ, editor: *Primer on the metabolic bone diseases and disorders of mineral metabolism*, ed 8, New Jersey, 2013, John Wiley & Sons.

Patil S, Doni B, Kaswan S, et al: Prevalence of dental anomalies in Indian population, *J Clin Exp Dent* 5:e183, 2013.

Rudel RA, Fenton SE, Ackerman JM, et al: Environmental exposures and mammary gland development: state of the science, public health implications, and research recommendations, *Environ Health Perspect* 119:1053, 2011.

Smolinski KN: Hemangiomas of infancy: clinical and biological characteristics, *Clin Pediatr* 44:747, 2005.

Watts A, Addy MA: Tooth discolouration and staining: a review of the literature, *Br Dent J* 190:309, 2001.

© Elsevier. Fotocopiar sin autorización es un delito.



CAPÍTULO

20

Malformaciones congénitas humanas

Clasificación de las malformaciones congénitas 457
Teratología: estudio de las alteraciones del desarrollo 458
Defectos congénitos causados por factores genéticos 458
- Alteraciones en el número de cromosomas 459
- Alteraciones en la estructura de los cromosomas 465
- Malformaciones congénitas causadas por genes mutantes 469
- Vías de señalización del desarrollo 471

Malformaciones congénitas causadas por factores ambientales 472
- Fundamentos de la teratogénesis 472
- Períodos críticos del desarrollo humano 472
- Teratógenos humanos 476

Malformaciones congénitas causadas por herencia multifactorial 484
Resumen de las malformaciones congénitas 484
Problemas con orientación clínica 485

Aunque el feto humano no es más grande que un guisante, está provisto de todas sus partes.

—Anton van Leeuwenhoek, 1683

No deberíamos desecharlos con razonamientos o términos vanos como los de «curiosidades» o «azar». Todos ellos tienen un significado; un significado que podría ser el comienzo de un excelente conocimiento si fuéramos capaces de responder a la gran pregunta: ¿por qué es raro?, y siendo raro, ¿por qué ocurrió en este caso?

—James Paget, Lancet 2:1017, 1882

Las malformaciones (anomalías) congénitas son trastornos del desarrollo que se manifiestan en el momento del nacimiento. Las malformaciones congénitas constituyen la principal causa de mortalidad del lactante y pueden ser estructurales, funcionales, metabólicas, de la conducta o hereditarias. Las malformaciones congénitas suponen un problema a nivel mundial, ya que cerca de 8 millones de niños en todo el mundo padecen un defecto congénito importante.

CLASIFICACIÓN DE LAS MALFORMACIONES CONGÉNITAS

La guía de referencia más utilizada para la clasificación de las malformaciones congénitas es la Clasificación Internacional de las Enfermedades *(International Classification of Diseases)*; sin embargo, no hay ninguna clasificación que tenga una aceptación universal: todas ellas tienen limitaciones, debido a que se han diseñado

© 2016. Elsevier España, S.L.U. Reservados todos los derechos

con objetivos concretos. Los intentos de clasificar las malformaciones congénitas humanas, especialmente las que se deben a **errores en la morfogénesis** (desarrollo de la forma), revelan la frustración y las dificultades obvias para la formulación de propuestas concretas que puedan aplicarse en la práctica médica. En la actualidad se utiliza un sistema de clasificación de las malformaciones congénitas, aceptado por la mayoría de los clínicos, de carácter práctico y que considera el momento de inicio del defecto, su posible etiología y su patogenia.

TERATOLOGÍA: ESTUDIO DE LAS ALTERACIONES DEL DESARROLLO

La *teratología* es la rama de la embriología y la anatomía patológica que estudia la producción, la anatomía del desarrollo y la clasificación de los embriones y fetos malformados. *Un concepto fundamental en teratología postula que ciertas fases del desarrollo embrionario son más vulnerables a la alteración que otras* (v. fig. 20-15). Hasta la década de 1940 se consideraba, en términos generales, que el embrión humano estaba protegido frente a agentes ambientales como medicamentos, virus y productos químicos gracias a sus membranas extraembrionarias o fetales (amnios y corion), así como a las paredes uterina y abdominal de la madre.

En 1941 se publicaron los primeros casos que demostraban más allá de toda duda que un agente ambiental (el **virus de la rubeola**) podía causar defectos congénitos severos, como cataratas (v. cap. 18, fig. 18-13), problemas cardíacos y sordera, cuando la madre padecía la infección durante el período crítico del desarrollo embrionario de los ojos, el corazón y los oídos. En la década de 1950 se demostró la aparición de defectos severos en los miembros, así como otras malformaciones importantes, en los hijos de mujeres que habían consumido un sedante denominado **talidomida** durante las primeras fases de su embarazo (v. fig. 20-20). Estos descubrimientos, llevados a cabo hace ya más de sesenta años, centraron la atención de la clase médica en los medicamentos y los virus como *etiología (causa) de las malformaciones congénitas humanas*. Se ha estimado que el 7-10% de las malformaciones congénitas humanas se debe a los efectos de desestructuración inducidos por medicamentos, virus y tóxicos ambientales.

Más del 20% de los fallecimientos de lactantes en Estados Unidos se atribuyen a defectos congénitos. Las malformaciones estructurales importantes como, por ejemplo, la **espina bífida quística**, una forma severa de malformación vertebral en la que no se produce la fusión de parte del tubo neural (v. cap. 17, fig. 17-15), se observan en aproximadamente el 3% de los recién nacidos. Otros defectos congénitos pueden detectarse después del nacimiento, de manera que su incidencia alcanza alrededor del 6% en los niños de 2 años de edad y del 8% en los de 5 años.

Las **causas de las malformaciones congénitas** se clasifican a menudo en los grupos siguientes:

- **Factores genéticos**, como alteraciones cromosómicas.
- **Factores ambientales**, como medicamentos y virus.
- **Herencia multifactorial** (factores genéticos y ambientales que actúan de manera conjunta).

En el 50-60% de las malformaciones congénitas se desconoce la etiología (fig. 20-1). Las malformaciones congénitas pueden ser únicas o múltiples, y su significación clínica es muy variable. **Las malformaciones congénitas únicas y de grado menor** se observan en aproximadamente el 14% de los recién nacidos. Por ejemplo, los defectos en las orejas carecen de significación clínica, pero pueden indicar la presencia de defectos mayores asociados. Por otra parte, la presencia de una única arteria umbilical debe alertar al médico respecto a la posible presencia de malformaciones cardiovasculares y renales (v. cap. 7, fig. 7-18).

El 90% de los lactantes con tres o más defectos congénitos de grado menor también sufren uno o más defectos congénitos de grado mayor. En el conjunto del 3% de los recién nacidos con malformaciones congénitas clínicamente relevantes, el 0,7% presentan **defectos múltiples severos**; la mayoría de estos bebés fallecen. Los **defectos congénitos severos del desarrollo** son mucho más frecuentes en los embriones jóvenes (10-15%); sin embargo, *en la mayoría de estos casos se produce un aborto espontáneo* durante las primeras 6 semanas. Se observan **alteraciones cromosómicas** en el 50-60% de los embriones que experimentan aborto espontáneo.

DEFECTOS CONGÉNITOS CAUSADOS POR FACTORES GENÉTICOS

Numéricamente, los factores genéticos son la causa más importante de las malformaciones congénitas. Las mutaciones génicas originan aproximadamente la tercera parte de todos los defectos congénitos (v. fig. 20-1). Cualquier mecanismo de gran complejidad, como la **mitosis** o la **meiosis**, puede presentar alteraciones ocasionales en su funcionamiento (v. fig. 20-1; v. cap. 2, figs. 2-1 y 2-2). Se observan alteraciones o aberraciones cromosómicas en el 6-7% de los cigotos (embriones unicelulares).

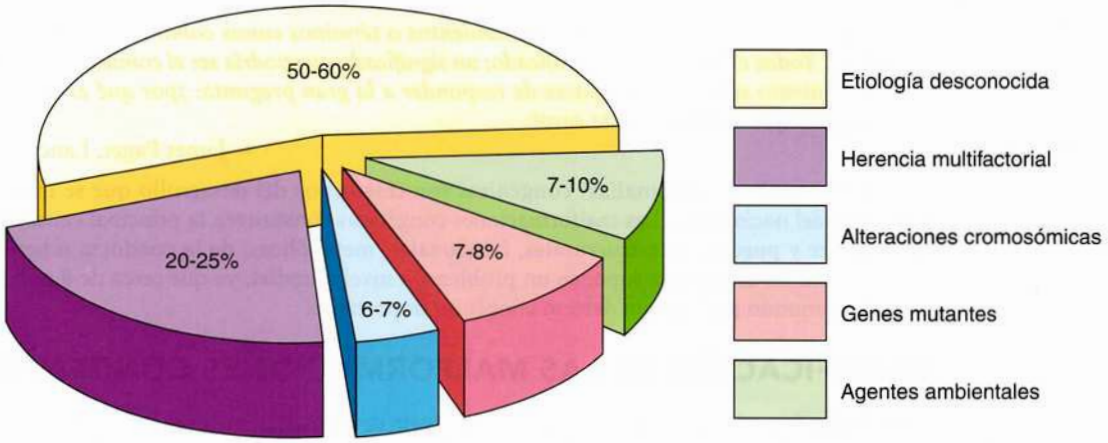

FIGURA 20-1 La causa de la mayoría de los defectos congénitos es desconocida y el 20-25% de éstos se debe a una combinación de factores genéticos y ambientales (herencia multifactorial).

Muchos de estos embriones jóvenes anómalos nunca llegan a experimentar la división normal para convertirse en blastocistos (v. cap. 2, figs. 2-16 y 2-17). En estudios realizados *in vitro* sobre cigotos de menos de 5 días de edad en fase de división se ha demostrado una elevada incidencia de alteraciones. En estos estudios se ha observado que son anómalos más del 60% de los cigotos de 2 días. Muchos cigotos, blastocistos y embriones de 3 semanas de edad anómalos experimentan aborto espontáneo, y la incidencia global de alteraciones cromosómicas en estos embriones es de al menos el 50%.

Hay dos tipos de cambios que se pueden producir en las dotaciones cromosómicas: numéricos y estructurales. Los cambios pueden afectar a los **cromosomas sexuales** o los **autosomas** (cromosomas distintos de los cromosomas sexuales). En algunos casos están afectados tanto los cromosomas sexuales como los autosomas. Las personas con aberraciones cromosómicas muestran generalmente un **fenotipo** (características morfológicas) típico, tal como ocurre con las características físicas de los niños con síndrome de Down (v. fig. 20-6). A menudo, estos niños se parecen más a otras personas que muestran la misma alteración cromosómica que a sus propios hermanos. *El aspecto físico típico se debe a un desequilibrio genético.* Los factores genéticos inician los defectos a través de procesos bioquímicos o de otro tipo en los niveles subcelular, celular o tisular. Los mecanismos anómalos iniciados por los factores genéticos pueden ser idénticos o similares a los mecanismos causales iniciados por un **teratógeno,** como medicamentos e infecciones (v. tabla 20-6).

Alteraciones en el número de cromosomas

En Estados Unidos presentan una alteración cromosómica aproximadamente 1 de cada 120 recién nacidos vivos. Las aberraciones en el número de los cromosomas se deben generalmente a la **falta de disyunción,** un error en la división celular en el que un par de cromosomas o dos cromátidas de un cromosoma no se separan durante la mitosis o la meiosis (v. cap. 2, figs. 2-2 y 2-3). El resultado es que el par de cromosomas o de cromátidas pasa a una célula hija, mientras que la otra célula hija no recibe ninguno de estos componentes (fig. 20-2). La falta de disyunción puede tener lugar durante la gametogénesis materna o paterna. Normalmente, los cromosomas

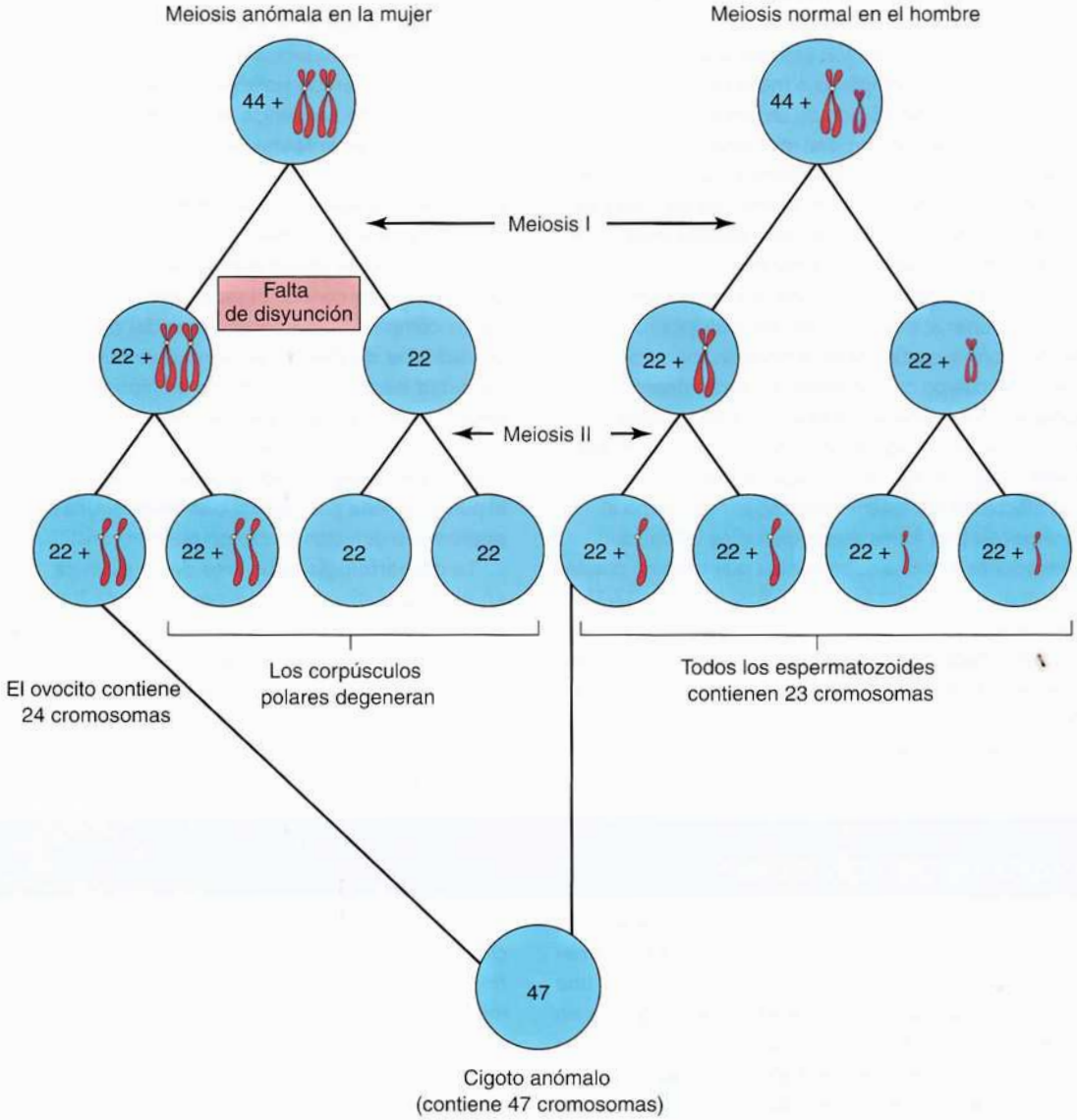

FIGURA 20-2 Diagrama en el que se muestra la falta de disyunción de los cromosomas durante la primera división meiótica de un ovocito primario con aparición de un ovocito anómalo con 24 cromosomas. La fecundación posterior por un espermatozoide normal produce un cigoto con 47 cromosomas (aneuploidía), lo que supone una desviación del número diploide humano normal de 46 cromosomas.

© Elsevier. Fotocopiar sin autorización es un delito.

GLOSARIO DE TÉRMINOS TERATOLÓGICOS

Una malformación congénita es una alteración estructural de cualquier tipo; sin embargo, *no todas las variaciones del desarrollo son anomalías (desviaciones marcadas de la media o la norma).* **Las variaciones anatómicas son frecuentes;** por ejemplo, los huesos pueden diferir entre sí no solamente en su forma básica sino también en detalles menores de su estructura superficial. *Hay cuatro tipos clínicamente significativos de defectos congénitos:* malformación, disrupción, deformación y displasia.

- **Malformación.** Defecto morfológico en un órgano, una parte de un órgano o una región corporal mayor que se debe a una *alteración intrínseca en el proceso de desarrollo.* El término «intrínseca» implica que el potencial de desarrollo del primordio de un órgano es anómalo desde el comienzo, tal como ocurre en los casos de alteración cromosómica de un gameto (ovocito o espermatozoide) en el momento de la fecundación. La mayoría de las malformaciones se consideran un *defecto de un campo morfogenético o del desarrollo* que responde en forma de una unidad coordinada frente a la interacción embrionaria y que da lugar a malformaciones complejas o múltiples.
- **Disrupción.** Defecto morfológico de un órgano, una parte de un órgano o una región corporal más extensa que se debe a *un factor o una interferencia extrínseca en un proceso del desarrollo originalmente normal.* Por tanto, las alteraciones morfológicas asociadas a la exposición a **teratógenos** (como medicamentos y virus) deben considerarse disrupciones. *Una disrupción no se hereda,* pero los factores hereditarios pueden predisponer al desarrollo de una disrupción.
- **Deformación.** Forma, configuración o posición anómalas de una parte del cuerpo que *se deben a fuerzas mecánicas.* La **compresión intrauterina** secundaria a **oligohidramnios** (cantidad insuficiente del líquido amniótico) puede causar ***pie equino varo*** (v. cap. 16, fig. 16-15). Algunos defectos del tubo neural con afectación del sistema nervioso central, como el ***mielomeningocele*** (una forma severa de espina bífida), dan lugar a alteraciones funcionales intrínsecas que también pueden causar deformaciones fetales (v. cap. 17, figs. 17-12*C* y 17-15*A*).
- **Displasia.** Organización anómala de las células de los tejidos con resultado morfológico. La displasia es el proceso y la consecuencia de la **dishistogénesis** (formación anómala de los tejidos). Así, todas las alteraciones relacionadas con la histogénesis se clasifican como displasias, como la ***displasia ectodérmica congénita*** (v. cap. 19, cuadro titulado «Displasia ectodérmica congénita»). La displasia es inespecífica desde un punto de vista etiológico y a menudo afecta a varios órganos debido a la propia naturaleza de las alteraciones celulares subyacentes.

Para describir a los lactantes con defectos múltiples se utilizan otros términos descriptivos y éstos han ido evolucionando para expresar la etiología y la patogenia.

- Un ***defecto de campo politópico*** es un patrón de defectos que se deben a la alteración de un único campo del desarrollo.
- Una ***secuencia*** es un patrón de defectos múltiples causados por un único defecto estructural conocido o supuesto, o por un factor mecánico.
- Un ***síndrome*** es un patrón de defectos múltiples que parecen estar relacionados entre sí desde un punto de vista patogénico, pero que no representan una secuencia única ni un defecto de campo politópico.
- Una ***asociación*** es la aparición no aleatoria en dos o más individuos de defectos múltiples que no representan un defecto de campo politópico, una secuencia o un síndrome.

Mientras una secuencia se refiere a un concepto **patogénico** (causante de enfermedad o anomalía) y no a un concepto causal, el síndrome implica a menudo una causa única, como ocurre en la **trisomía 21 (síndrome de Down).** Sin embargo, en ambos casos se considera que el patrón de los defectos tiene una relación patogénica demostrada o supuesta. En el caso de la secuencia, se conoce el *factor iniciador primario y la cascada* de las complicaciones secundarias del desarrollo. Por ejemplo, el ***síndrome de Potter*** (secuencia) atribuido a **oligohidramnios** (cantidad insuficiente de líquido amniótico), se debe a agenesia renal o a pérdida del líquido amniótico (v. cap. 12, fig. 12-12*C*). Por el contrario, el concepto de asociación se refiere a defectos relacionados entre sí desde el punto de vista estadístico, no desde el punto de vista patogénico o etiológico. Una o más secuencias, síndromes o defectos de campo pueden constituir una asociación.

La **dismorfología** es un área de la genética clínica implicada en el diagnóstico y la interpretación de los patrones de los defectos estructurales. *Los patrones recurrentes de los defectos congénitos constituyen el elemento clave en el reconocimiento de los síndromes.* La identificación de estos patrones en cada paciente ha permitido conocer con mayor detalle la etiología y la patogenia de todos estos problemas.

INACTIVACIÓN DE LOS GENES

Durante la embriogénesis se inactiva de manera aleatoria uno de los dos cromosomas X de las células somáticas femeninas y el cromosoma inactivado aparece en forma de una masa de **cromatina sexual.** La **inactivación de los genes** en un cromosoma X de las células somáticas de los embriones femeninos ocurre durante la implantación. La inactivación X tiene importancia desde el punto de vista clínico debido a que implica que cada célula de una portadora de una enfermedad ligada al cromosoma X presenta el gen mutante que causa la enfermedad, bien en el cromosoma X activo, bien en el cromosoma X inactivado que está representado por la cromatina sexual. La inactivación X desequilibrada en los gemelos monocigóticos (gemelos idénticos) es una de las razones que explican la discordancia respecto a diversos defectos congénitos. El fundamento genético de la discordancia es el hecho según el cual uno de los gemelos expresa preferiblemente el cromosoma X de origen paterno, mientras que el otro expresa el cromosoma X de origen materno.

ANEUPLOIDÍA Y POLIPLOIDÍA

Los cambios en el número de cromosomas representan situaciones de aneuploidía o poliploidía. La **aneuploidía** es cualquier desviación respecto al número diploide humano de 46 cromosomas. *En el ser humano, este trastorno es la anomalía cromosómica numérica más frecuente y relevante desde el punto de vista clínico.* Aparece en el 3-4% de los embarazos diagnosticados clínicamente. Un **aneuploide** es un individuo cuyo número de cromosomas no es un múltiplo exacto del número haploide 23 (p. ej., 45 o 47). Un **poliploide** es un individuo que posee un número de cromosomas que es múltiplo del número haploide 23, con excepción del número diploide (p. ej., 69; v. fig. 20-10).

La causa principal de la aneuploidía es la falta de disyunción durante la división celular (v. fig. 20-2), con una distribución desigual de un par de cromosomas homólogos en las células hijas. Una de las células hijas presenta los dos cromosomas del par y la otra no muestra ningún cromosoma del par. En consecuencia, las células del embrión pueden ser hipodiploides (45,X0, como en el síndrome de Turner [figs. 20-3 a 20-5]) o **hiperdiploides** (generalmente 47, como ocurre en la trisomía 21 o síndrome de Down [fig. 20-6]). Los embriones con **monosomía** (ausencia de un cromosoma) suelen fallecer. *Aproximadamente, el 99% de los embriones que carecen de un cromosoma sexual (p. ej., 45,X0, como en el síndrome de Turner) experimentan aborto espontáneo* (v. fig. 20-5).

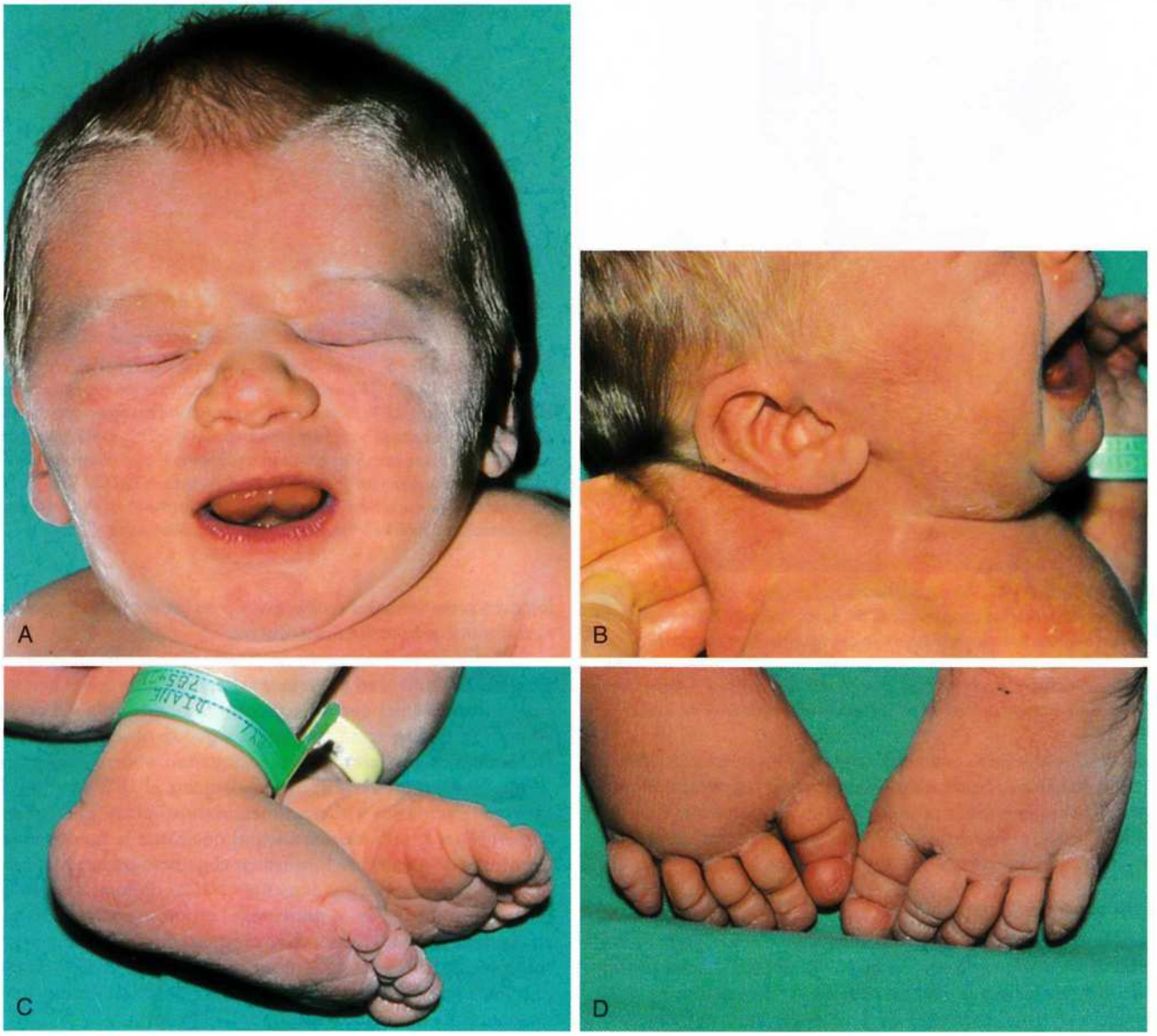

FIGURA 20-3 Lactante de sexo femenino con síndrome de Turner (45,X0). **A,** Cara del lactante **B,** Visión lateral de la cabeza y el cuello del lactante en la que puede apreciarse un cuello corto y pliegues laterales redundantes *(pterigium colli)*, así como orejas prominentes. Estos lactantes experimentan un trastorno del desarrollo de las gónadas *(disgenesia gonadal)*. **C,** Los pies del lactante muestran el linfedema característico (hinchazón y tumefacción), que representa un signo diagnóstico útil. **D,** El linfedema en los dedos de los pies, un trastorno que generalmente da lugar al desarrollo insuficiente de las uñas (hipoplasia). *(Por cortesía del Dr. A.E. Chudley, Section of Genetics and Metabolism, Department of Pediatrics and Child Health, Children's Hospital, Winnipeg, Manitoba, Canadá.)*

© Elsevier. Fotocopiar sin autorización es un delito.

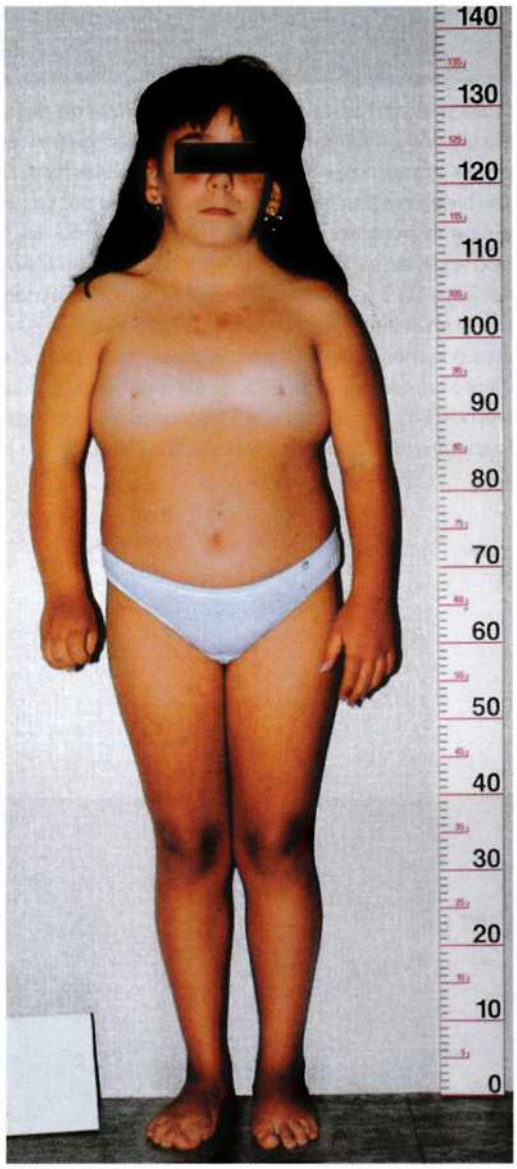

FIGURA 20-4 Niña de 14 años con síndrome de Turner (45, X0). Se pueden observar las características del síndrome: talla baja, cuello con pliegues cutáneos laterales redundantes *(pterigium colli)*, ausencia de maduración sexual, tórax amplio y de tipo «coraza» con pezones muy separados, y linfedema en las manos y los pies. *(Por cortesía de los Dres. F. Antoniazzi y V. Fanos, Department of Pediatrics, University of Verona, Verona, Italia.)*

FIGURA 20-5 Feto de sexo femenino (16 semanas) con síndrome de Turner (45, X0). Se puede observar la acumulación excesiva de líquido acuoso *(hidropesía)* y el gran *higroma quístico* (linfangioma) en la parte posterior de la cabeza y en la región del cuello. El higroma hace que la piel del cuello sea laxa y que tras el nacimiento haya pliegues cervicales laterales redundantes (v. fig. 20-3*B*). *(Por cortesía del Dr. A.E. Chudley, Section of Genetics and Metabolism, Department of Pediatrics and Child Health, Children's Hospital, Winnipeg, Manitoba, Canadá.)*

de las células somáticas están emparejados y los miembros de cada pareja se denominan **cromosomas homólogos** (o simplemente homólogos). Las mujeres sanas poseen 22 pares de autosomas más dos cromosomas X, mientras que los hombres sanos poseen 22 pares de autosomas más un cromosoma X y un cromosoma Y.

Síndrome de Turner

Aproximadamente, el 1% de los embriones femeninos con monosomía X sobreviven; la incidencia de la dotación cromosómica 45,X0 (síndrome de Turner) en los recién nacidos de sexo femenino se sitúa alrededor de 1 caso por cada 8.000 recién nacidos vivos. La mitad de los individuos afectados presentan una dotación cromosómica 45,X0 mientras que la otra mitad muestran diversas alteraciones en uno de los cromosomas sexuales. *El fenotipo del síndrome de Turner es femenino* (v. figs. 20-3 a 20-5). En el 90% de las mujeres afectadas no se desarrollan los caracteres sexuales secundarios y en estos casos es necesario el tratamiento hormonal sustitutivo.

El **fenotipo** es el conjunto de características morfológicas que presenta un individuo y que están determinadas por el genotipo y el ambiente en el que se expresa. La **monosomía del cromosoma X** es la alteración citogenética que se observa con mayor frecuencia en los fetos que experimentan aborto espontáneo (v. fig. 20-5); representa aproximadamente el 18% de todos los abortos secundarios a alteraciones cromosómicas. El error en la gametogénesis (**falta de disyunción**) que causa la monosomía X (síndrome de Turner) se localiza en el gameto paterno (el espermatozoide) en aproximadamente el 75% de los casos, lo que quiere decir que en estos pacientes el cromosoma X que falta es el de origen paterno. La dotación cromosómica más habitual en el **síndrome de Turner** es 45,X0; sin embargo, casi el 50% de estos pacientes presentan otros **cariotipos** (la dotación cromosómica de una célula o una línea celular individuales).

Trisomía de los autosomas

La presencia de tres copias de un cromosoma en un par cromosómico concreto se denomina **trisomía.** *Las trisomías son las alteraciones más frecuentes en el número de cromosomas.*

FIGURA 20-6 A, Visión anterior de un feto de sexo femenino (16,5 semanas) con síndrome de Down (trisomía 21). B, Mano del feto; se puede observar un único *surco transversal de flexión* palmar (surco simiesco, *flecha*) así como la clinodactilia (incurvación) del dedo meñique. C, Visión anterior de las caras de dos gemelos dicigóticos de sexo masculino discordantes respecto al síndrome de Down (trisomía 21). El gemelo de la derecha es más pequeño y padece síndrome de Down. El gemelo de la derecha se desarrolló a partir de un cigoto que contenía un cromosoma 21 extra. Se pueden observar las características faciales típicas del síndrome de Down: fisuras palpebrales rasgadas en dirección superior, pliegues del epicanto y puente nasal aplanado. D, Niña de 2,5 años con síndrome de Down. *(A y B, Por cortesía del Dr. D.K. Kalousek, Department of Pathology, University of British Columbia, Vancouver, British Columbia, Canadá; C y D, Por cortesía del Dr. A.E. Chudley, Section of Genetics and Metabolism, Department of Pediatrics and Child Health, Children's Hospital, Winnipeg, Manitoba, Canadá.)*

La causa habitual de este error es la **ausencia de disyunción de los cromosomas en la meiosis** (v. fig. 20-2), con la aparición de un gameto que tiene 24 cromosomas en vez de los 23 cromosomas normales, y con la evolución posterior hacia un cigoto con 47 cromosomas. Las trisomías de los autosomas se asocian a tres síndromes principales (tabla 20-1):

- Trisomía 21 o síndrome de Down (v. fig. 20-6).
- Trisomía 18 o síndrome de Edwards (v. fig. 20-7).
- Trisomía 13 o síndrome de Patau (v. fig. 20-8).

Los lactantes con trisomía 13 o trisomía 18 muestran malformaciones severas y deficiencia mental; generalmente fallecen durante las fases iniciales de la lactancia. Más de la mitad de los

© Elsevier. Fotocopiar sin autorización es un delito.

Tabla 20-1 Trisomía de los autosomas

ABERRACIÓN CROMOSÓMICA/SÍNDROME	INCIDENCIA	MANIFESTACIONES CLÍNICAS HABITUALES
Trisomía 21 (síndrome de Down)* (v. fig. 20-6)	1:800	Retraso mental; braquicefalia, puente nasal aplanado; fisuras palpebrales inclinadas hacia arriba; lengua protruyente; surco de flexión palmar transversal; clinodactilia del dedo meñique; cardiopatía congénita; alteraciones del tracto gastrointestinal
Síndrome de la trisomía 18 (síndrome de Edwards)† (v. fig. 20-7)	1:8.000	Retraso mental; retraso del crecimiento; occipucio prominente; esternón corto; comunicación interventricular; micrognatia; orejas malformadas y con implantación baja, dedos flexionados, uñas hipoplásicas; pies «en mecedora»
Síndrome de la trisomía 13 (síndrome de Patau)† (v. fig. 20-8)	1:12.000	Retraso mental; malformaciones importantes del sistema nervioso central; frente inclinada; orejas malformadas, defectos en el cuero cabelludo; microftalmía; labio hendido bilateral, paladar hendido bilateral o ambos; polidactilia; prominencia posterior de los talones

*La importancia de este trastorno en el problema global de la deficiencia mental viene indicada por el hecho de que las personas con síndrome de Down representan el 10-15% de los pacientes con deficiencia mental que residen en instituciones. La incidencia de la trisomía 21 en el momento de la fecundación es mayor que la existente en el momento del nacimiento; sin embargo, el 75% de los embriones experimentan aborto y al menos el 20% sufren muerte intrauterina.
†Los lactantes con este síndrome no suelen sobrevivir más allá de los 6 meses.

FIGURA 20-7 Recién nacido de sexo femenino con trisomía 18. Se puede observar el retraso del crecimiento, los puños cerrados con la postura característica de los dedos (los dedos segundo y quinto superpuestos a los dedos tercero y cuarto), esternón corto y pelvis estrecha. *(Por cortesía del Dr. A.E. Chudley, Section of Genetics and Metabolism, Department of Pediatrics and Child Health, Children's Hospital, Winnipeg, Manitoba, Canadá.)*

embriones con trisomía experimentan aborto espontáneo en una fase temprana. *La trisomía de los autosomas muestra un aumento en su incidencia a medida que se incrementa la edad materna.* Por ejemplo, se observa trisomía 21 en aproximadamente 1 de cada 1.400 recién nacidos de mujeres de 20 a 24 años de edad, y esta proporción es de aproximadamente 1 caso por cada 25 recién nacidos en las mujeres que tienen 45 años o más cuando dan a luz (tabla 20-2). La trisomía 13 es la alteración cromosómica más frecuente en los recién nacidos (1 de cada 12.000 recién nacidos).

Tabla 20-2 Incidencia del síndrome de Down en los recién nacidos

EDAD MATERNA (AÑOS)	INCIDENCIA
20-24	1:1.400
25-29	1:1.100
30-34	1:700
35	1:350
37	1:225
39	1:140
41	1:85
43	1:50
45+	1:30

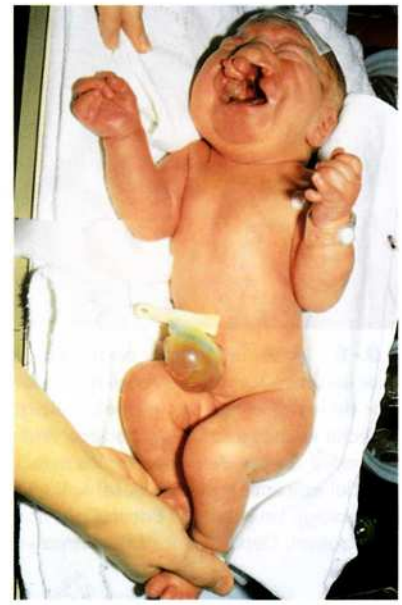

FIGURA 20-8 Recién nacido de sexo femenino con síndrome de trisomía 13. Se pueden observar el labio hendido bilateral, la oreja izquierda malformada y de implantación baja y la polidactilia (dedos extra). También es evidente un pequeño *onfalocele* (herniación de los órganos abdominales hacia el cordón umbilical). *(Por cortesía del Dr. A.E. Chudley, Section of Genetics and Metabolism, Department of Pediatrics and Child Health, Children's Hospital, Winnipeg, Manitoba, Canadá.)*

Tabla 20-3 Trisomía de los cromosomas

DOTACIÓN CROMOSÓMICA*	SEXO	INCIDENCIA†	CARACTERÍSTICAS HABITUALES
47,XXX	Femenino	1:1.000	Aspecto normal; generalmente son fértiles; el 15-25% muestra una deficiencia mental de grado leve
47,XXY	Masculino	1:1.000	Síndrome de Klinefelter: testículos pequeños, hialinización de los túbulos seminíferos; aspermatogénesis; a menudo son altos y presentan miembros inferiores desproporcionadamente largos; su inteligencia es inferior a la de sus hermanos normales. Aproximadamente el 40% de estos pacientes presenta ginecomastia (v. fig. 20-9)
47,XYY	Masculino	1:1.000	Aspecto normal; generalmente son altos; a menudo presentan un comportamiento agresivo

*Las cifras indican el número total de cromosomas, incluyendo los cromosomas sexuales, que aparecen tras la coma.
†Datos tomados de Hook EB, Hamerton JL: The frequency of chromosome abnormalities detected in consecutive newborn studies—differences between studies—results by sex and by severity of phenotypic involvement. En: Hook EB, Porter IH, eds.: *Population cytogenetics: studies in humans*. Nueva York, Academic Press, 1977. Hay más información en Nussbaum RL, Mclnnes RR. Willard HF: *Thompson and Thompson genetics in medicine*, 6.ª ed., Philadelfia, Saunders, 2004.

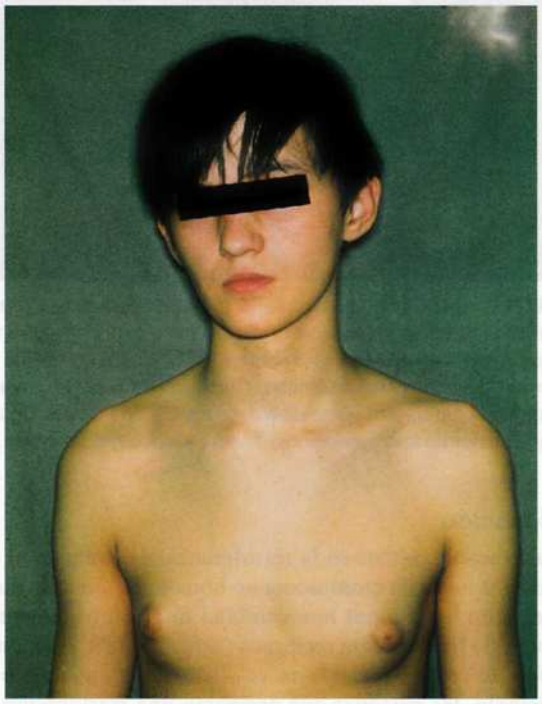

FIGURA 20-9 Adolescente de sexo masculino con síndrome de Klinefelter (trisomía XXY). Se puede observar la presencia de mamas; aproximadamente, el 40% de los hombres con este síndrome presenta ginecomastia (desarrollo de las mamas) y testículos pequeños. *(Por cortesía del Children's Hospital, Winnipeg, Manitoba, Canadá.)*

Los errores en la meiosis tienen lugar con una frecuencia cada vez mayor a medida que aumenta la edad de la madre y la forma de aneuploidía que se observa con mayor frecuencia en los hijos de las madres de más edad es la trisomía 21 (**síndrome de Down**) (v. fig. 20-6). Dada la tendencia existente en la actualidad hacia el aumento de la edad materna, se ha estimado que al final de esta década los hijos de mujeres mayores de 34 años representarán el 39% de los lactantes con trisomía 21. En aproximadamente el 5% de los niños afectados se observan traslocaciones o mosaicismo. El **mosaicismo,** en el que dos o más tipos celulares tienen números distintos de cromosomas (normales y anómalos), da lugar a un fenotipo menos severo y en estos casos el cociente intelectual (CI) del niño puede ser casi normal.

Trisomía de los cromosomas sexuales

Este tipo de trisomía es un trastorno frecuente (tabla 20-3); sin embargo, dado que no cursa con características físicas típicas en los lactantes o en los niños, generalmente no se detecta hasta la pubertad (fig. 20-9). Los **estudios sobre la cromatina sexual** fueron útiles en épocas anteriores para la detección de algunos tipos de trisomía de los cromosomas sexuales dado que en los núcleos de las **mujeres XXX** (trisomía X) aparecen dos masas de cromatina sexual, mientras que los núcleos de los **hombres XXY** (síndrome de Klinefelter) contienen una masa de cromatina sexual (v. tabla 20-3 y fig. 20-9). Sin embargo, en la actualidad estos diagnósticos se llevan a cabo mediante el **análisis cromosómico** o con aplicación de otras técnicas citogenéticas moleculares.

TETRASOMÍA Y PENTASOMÍA

Las personas que presentan tetrasomía y pentasomía tienen núcleos celulares con cuatro o cinco cromosomas sexuales, respectivamente; en individuos de sexo femenino se han observado las dotaciones cromosómicas siguientes: 48,XXXX y 49,XXXXX; en individuos de sexo masculino se han observado las dotaciones cromosómicas siguientes: 48,XXXY, 48,XXYY, 49,XXXYY y 49,XXXXY. El conjunto extra de cromosomas sexuales no acentúa los caracteres sexuales; sin embargo, cuanto mayor es el número de cromosomas sexuales, generalmente también es mayor la intensidad de la deficiencia mental y de los problemas de tipo físico. El **síndrome de tetrasomía X** (48,XXXX) se asocia a deficiencia mental importante y del desarrollo físico. El **síndrome de pentasomía X** (49,XXXXX) suele suponer una deficiencia mental severa y múltiples defectos físicos.

Alteraciones en la estructura de los cromosomas

La mayoría de las alteraciones en la estructura de los cromosomas se deben a una **rotura cromosómica** seguida de la reconstitución con una combinación anómala (fig. 20-11). La rotura cromosómica puede estar **causada por diversos factores ambientales,** como la radiación ionizante, infecciones víricas, fármacos y productos químicos. El tipo de alteración cromosómica estructural depende de lo que ocurre con los fragmentos rotos. Las dos únicas

© Elsevier. Fotocopiar sin autorización es un delito.

MOSAICISMO

Una persona que presenta al menos dos líneas celulares con dos o más **genotipos** (constituciones genéticas) diferentes es un **mosaico.** Pueden estar implicados los autosomas o los cromosomas sexuales. Generalmente, los defectos congénitos son menos severos que los que se observan en las personas con monosomía o con trisomía; por ejemplo, las características del síndrome de Turner son menos evidentes en los individuos de **sexo femenino que son mosaicos** 45,X0/46,XX, en comparación con los individuos de sexo femenino 45,X0 más habituales. El mosaicismo se debe generalmente a la falta de disyunción durante la división temprana del cigoto (v. cap. 2, fig. 2-16). También es posible el mosaicismo resultante de la **pérdida de un cromosoma debido a retraso de la anafase;** los cromosomas se separan normalmente, pero uno de ellos queda retrasado en su migración y se pierde finalmente.

TRIPLOIDÍA

El tipo más frecuente de **poliploidía** (núcleo celular con tres o más dotaciones haploides) (v. cap. 2, fig. 2-1) es la **triploidía** (69 cromosomas). Los **fetos triploides** experimentan un **retraso del crecimiento intrauterino** importante con desproporción intensa entre la cabeza y el cuerpo (fig. 20-10). A pesar de que los fetos triploides pueden nacer con vida, generalmente no sobreviven mucho tiempo.

La **triploidía** se debe con mayor frecuencia a la fecundación de un ovocito por dos espermatozoides **(dispermia).** La falta de una de las divisiones meióticas (v. cap. 2, fig. 2-1), con aparición de un **ovocito o un espermatozoide diploide,** también puede explicar algunos casos. Los **fetos triploides** representan aproximadamente el 20% de los abortos espontáneos con alteraciones cromosómicas.

TETRAPLOIDÍA

La duplicación del número diploide de los cromosomas, desde 46 hasta 92 **(tetraploidía),** posiblemente ocurre durante la primera división del cigoto (v. cap. 2, fig. 2-17*A*). La división de este cigoto anómalo da lugar más adelante a un embrión cuyas células contienen 92 cromosomas. *Los embriones tetraploides experimentan aborto en fases muy tempranas* y a menudo todo lo que se recupera es un saco coriónico vacío (lo que anteriormente se denominaba «embrión hueco»).

aberraciones en la estructura cromosómica que tienen posibilidades de ser transmitidas desde un progenitor a un embrión son los **reordenamientos estructurales,** como la inversión y la traslocación. En conjunto, se observan alteraciones estructurales de los cromosomas en aproximadamente 1 de cada 375 recién nacidos.

FIGURA 20-10 Feto triploide (69 cromosomas) con ilustración de la intensa desproporción entre la cabeza y el cuerpo. Los fetos triploides representan casi el 20% de los abortos espontáneos en los que el feto presenta alteraciones cromosómicas. *(Tomada de Crane JP: Ultrasound evaluation of fetal chromosome disorders. En: Callen PW, ed.:* Ultrasonography in obstetrics and gynecology, *3.ª ed. Philadelphia, Saunders, 1994.)*

Traslocación

Esta alteración consiste en la transferencia del fragmento de un cromosoma hacia un cromosoma no homólogo. Cuando dos cromosomas no homólogos intercambian fragmentos, la situación se denomina **traslocación recíproca** (v. fig. 20-11*A* y *G*). *La traslocación no causa necesariamente alteraciones en el desarrollo.* Por ejemplo, las personas que presentan una traslocación entre un cromosoma 21 y un cromosoma 14 (fig. 20-11*G*) muestran un fenotipo normal. Estas personas son **portadores de una traslocación equilibrada;** con independencia de su edad, tienden a producir células germinales en las que un **cromosoma muestra una traslocación anómala.** El 3-4% de los lactantes con síndrome de Down presenta **trisomía por traslocación,** es decir, la unión del cromosoma 21 extra a algún otro cromosoma.

Deleción

Cuando un cromosoma se fragmenta, se puede perder una parte de éste (v. fig. 20-11*B*). La deleción terminal parcial del brazo corto del cromosoma 5 causa el **síndrome del maullido de gato** (fig. 20-12). Los lactantes afectados emiten un llanto débil, similar al maullido de un gato, y presentan microcefalia (neurocráneo de tamaño pequeño), deficiencia mental severa y cardiopatía congénita.

El **cromosoma en anillo** es un tipo de cromosoma con deleción en el que los dos extremos que se han perdido se vuelven a unir después formando un **cromosoma con forma de anillo**

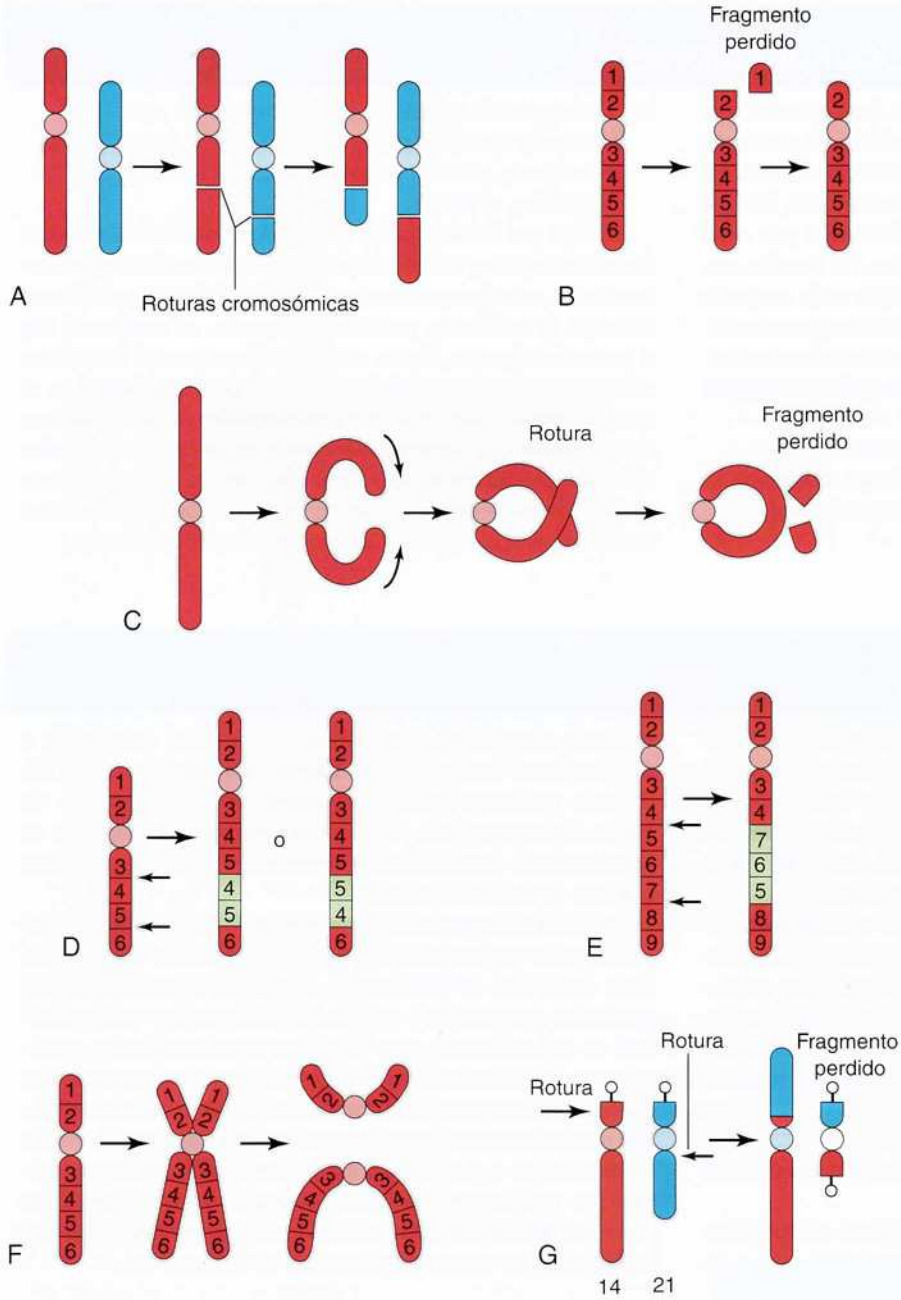

FIGURA 20-11 Diagramas que ilustran diferentes alteraciones cromosómicas. A, Traslocación recíproca. B, Deleción terminal. C, Cromosomas «en anillo». D, Duplicación. E, Inversión paracéntrica. F, Isocromosoma. G, Traslocación robertsoniana. Las *flechas* indican el mecanismo de producción de las alteraciones estructurales. (*Modificado de Nussbaum RL, McInnes RR, Willard HE:* Thompson and Thompson genetics in medicine, *6.ª ed. Philadelphia, Saunders, 2004.*)

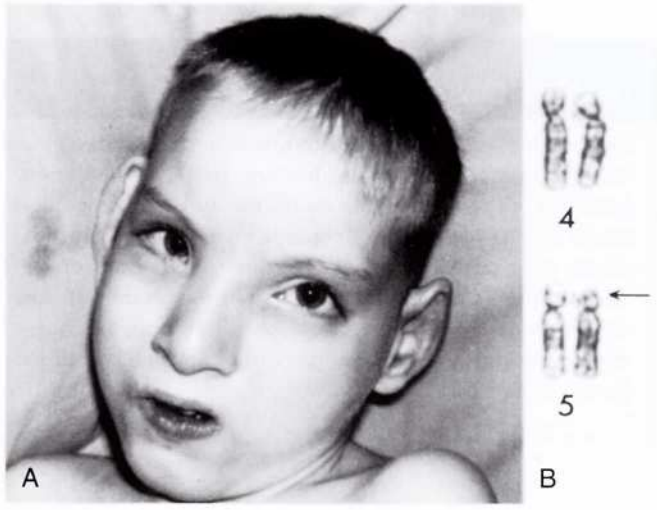

FIGURA 20-12 A, Niño con síndrome del maullido de gato (llanto similar al maullido de un gato). Se puede observar la microcefalia y el hipertelorismo (aumento de la distancia entre las órbitas). B, Cariotipo parcial de este paciente que muestra una deleción terminal en el brazo corto (terminal) del cromosoma 5. La *flecha* indica el sitio de la deleción. (*A, Tomada de Gardner EJ:* Principles of Genetics, *5.ª ed. New York, John Wiley & Sons, 1975. B, Por cortesía del Dr. M. Ray, ya fallecido, Department of Human Genetics, University of Manitoba, Winnipeg, Manitoba, Canadá.*)

© Elsevier. Fotocopiar sin autorización es un delito.

MICRODELECIONES Y MICRODUPLICACIONES

Las **técnicas de bandas de alta resolución** han permitido la detección de **deleciones** intersticiales y terminales de tamaño muy pequeño **en diversos trastornos cromosómicos.** La resolución aceptable en una técnica convencional de bandas cromosómicas revela la existencia de 550 bandas por cada conjunto haploide, mientras que las técnicas de bandas con alta resolución revelan hasta 1.300 bandas por cada conjunto haploide. Dado que las deleciones abarcan varios genes contiguos, estos trastornos (así como también los asociados a microduplicaciones) se denominan **síndromes de genes contiguos** (tabla 20-4). Véanse dos ejemplos:

- El **síndrome de Prader-Willi** (SPW) es un trastorno de aparición esporádica que cursa con talla baja, deficiencia mental leve, obesidad, **hiperfagia** (ingesta excesiva de comida) e hipogonadismo.
- El **síndrome de Angelman** (SA) se caracteriza por deficiencia mental importante, **microcefalia, braquicefalia,** convulsiones y **movimientos atáxicos (en sacudidas)** de los miembros y el tronco.

El SPW y el SA se asocian a menudo a una deleción visible de la banda q12 en el cromosoma 15. El fenotipo clínico viene determinado por el progenitor que transmite el cromosoma 15 con deleción. Si la deleción procede de la madre, se produce el SA; si procede del padre, el niño presenta el fenotipo del SPW. Estas características sugieren el fenómeno de **impronta genética,** en el que la expresión diferencial del material genético depende del sexo del progenitor que transmite la anomalía genética. Uno de los dos alelos del progenitor es activo y el otro inactivo por la influencia de factores epigenéticos. La pérdida de expresión del alelo activo condiciona la aparición de trastornos del desarrollo nervioso.

CITOGENÉTICA MOLECULAR

Hay varios métodos nuevos que combinan la citogenética clásica con la **tecnología del ADN** y que han facilitado una definición más precisa de las alteraciones, la localización y los orígenes de los cromosomas, incluyendo las traslocaciones no equilibradas, los cromosomas accesorios o marcadores, y la **cartografía génica.** Una estrategia novedosa para la identificación de los cromosomas se fundamenta en la **hibridación *in situ* con fluorescencia (FISH),** en la que **sondas de ADN** con especificidad cromosómica se pueden unir a regiones complementarias localizadas en cromosomas concretos. De esta manera, se mejora la identificación de la localización y el número de los cromosomas en las células en metafase o incluso en las células en interfase. Las **técnicas de FISH** en células de interfase posiblemente permitan evitar dentro de poco tiempo el cultivo de las células para el análisis cromosómico específico, como ocurre en el caso del **diagnóstico prenatal de las trisomías fetales.**

Los estudios con **sondas FISH subteloméricas** en individuos con deficiencia mental de etiología desconocida, con o sin defectos congénitos, han permitido identificar **deleciones** o duplicaciones **cromosómicas submicroscópicas** en el 5-10% de estas personas. Se observan alteraciones en el número de copias de secuencia de ADN en tumores sólidos y también se han detectado en relación con alteraciones del desarrollo y con cuadros de deficiencia mental.

La **hibridación genómica comparativa (CGH)** permite detectar y cartografiar estos cambios en regiones específicas del genoma. En la actualidad, la **CGH basada en micromatrices** (hibridación genómica comparativa o análisis de micromatrices cromosómicas) se está utilizando para identificar reordenamientos genómicos en individuos con deficiencia mental o defectos congénitos múltiples en los que anteriormente la etiología era desconocida, con resultados normales en las pruebas tradicionales del análisis cromosómico o génico. Así, estas investigaciones han adquirido una gran importancia en la evaluación sistemática de los pacientes con deficiencia mental, autismo y anomalías congénitas múltiples cuyas causas anteriormente se desconocían.

DUPLICACIONES

Estas alteraciones pueden estar constituidas por la duplicación de una parte de un cromosoma dentro de un cromosoma (v. fig. 20-11*D*), que se une a un cromosoma o bien que aparece en forma de un fragmento separado. Las *duplicaciones son más frecuentes que las deleciones y también son menos perjudiciales debido a que no se produce la pérdida de material genético.* No obstante, en los pacientes con duplicaciones cromosómicas a menudo éstas se manifiestan clínicamente en el fenotipo mediante deficiencia mental o defectos congénitos. La duplicación puede afectar a una parte de un gen, a un gen completo o a una serie de genes.

INVERSIÓN

La inversión es una aberración cromosómica en la que está invertido un segmento de un cromosoma. La **inversión paracéntrica** se limita a uno de los brazos de un cromosoma (v. fig. 20-11*E*), mientras que la **inversión pericéntrica** afecta a los dos brazos y al centrómero. **Los portadores de inversiones pericéntricas** muestran riesgo de que sus descendientes presenten alteraciones debido a un cruzamiento desigual y a una segregación anómala en la meiosis (v. cap. 2, fig. 2-2).

Tabla 20-4 Síndromes genéticos contiguos

SÍNDROME	CARACTERÍSTICAS CLÍNICAS	HALLAZGOS CROMOSÓMICOS	PROGENITOR DE ORIGEN
Prader-Willi	Hipotonía, hipogonadismo, obesidad extrema con hiperfagia, cara característica, talla baja, manos y pies pequeños, ligero retraso del desarrollo, discapacidad de aprendizaje	Deleción 15 q12 (en la mayoría de los casos)	El padre
Angelman	Microcefalia, macrosomía, ataxia, risa excesiva, convulsiones, deficiencia mental severa	Deleción 15 q12 (en la mayoría de los casos)	La madre
Miller-Dieker	Lisencefalia tipo I, cara dismórfica, convulsiones, retraso importante del desarrollo, cardiopatía congénita	Deleción 17 p13.3 (en la mayoría de los casos)	Cualquiera de los progenitores
DiGeorge	Hipoplasia tímica, hipoplasia paratiroidea, defectos cardíacos conotruncales, dismorfismo facial	Deleción 22 q11 (en algunos casos)	Cualquiera de los progenitores
Velocardiofacial (Shprintzen)	Defectos en el paladar, alas nasales hipoplásicas, nariz larga, defectos cardíacos conotruncales, retraso del habla, trastorno del aprendizaje, trastorno de tipo esquizofrénico	Deleción 22 q11 (en la mayoría de los casos)	Cualquiera de los progenitores
Smith-Magenis	Braquicefalia, puente nasal ancho, mandíbula prominente, manos cortas y anchas, retraso del habla, deficiencia mental	Deleción 17 p11.2	Cualquiera de los progenitores
Williams	Talla baja; hipercalcemia; defectos cardíacos, especialmente estenosis aórtica supravalvular; aspecto característico con cara de gnomo; deficiencia mental	Deleción 17 q11.23 (en la mayoría de los casos)	Cualquiera de los progenitores
Beckwith-Wiedemann	Macrosomía, macroglosia, onfalocele (en algunos casos), hipoglucemia, hemihipertrofia, lóbulos de las orejas transversales	Duplicación 11 p15 (en algunos casos)	El padre

ISOCROMOSOMAS

Cuando los centrómeros se dividen transversalmente, en lugar de hacerlo longitudinalmente, aparecen alteraciones a consecuencia de los isocromosomas (v. fig. 20-11*E*). Un isocromosoma es un cromosoma en el que falta uno de los brazos y en el que el otro brazo está duplicado. Al parecer, *el isocromosoma es la alteración estructural más frecuente del cromosoma X*. Las personas que sufren esta anomalía tienen una talla baja y otros **signos visibles** del **síndrome de Turner** (v. figs. 20-3 a 20-5). Estas características están relacionadas con la pérdida de un brazo en el cromosoma X.

(v. fig. 20-11*C*). *Los cromosomas en anillo son infrecuentes, pero se han observado en todos los cromosomas.* Estos cromosomas anómalos han sido descritos en personas con una dotación cromosómica **45,X0** (síndrome de Turner), con **trisomía 18** (síndrome de Edwards) y con otras alteraciones cromosómicas estructurales.

Malformaciones congénitas causadas por genes mutantes

El 7-8% de las malformaciones congénitas se debe a alteraciones en los genes (v. fig. 20-1). Una **mutación,** que generalmente implica la pérdida o la modificación de la función de un gen, es cualquier cambio permanente y transmisible en la secuencia del ADN genómico. Dado que es improbable que un cambio aleatorio pueda dar lugar a una mejora en el desarrollo, *la mayoría de las mutaciones son perjudiciales y algunas de ellas, letales.*

La **tasa de mutación** puede estar aumentada por efecto de diversos agentes ambientales, como las *dosis elevadas de radiación ionizante*. Los defectos causados por las mutaciones génicas se transmiten siguiendo las leyes mendelianas (leyes de la herencia de rasgos génicos únicos que constituyen la base de la genética); en consecuencia, es posible predecir la probabilidad de su *aparición en los hijos y otros familiares de las personas afectadas.* La **acondroplasia** (fig. 20-13) es un ejemplo de malformación congénita hereditaria dominante que se debe a una mutación con transición G a A en el nucleótido 1.138 del ADN complementario (ADNc) del gen del receptor 3 del factor de crecimiento fibroblástico, que se localiza en el cromosoma 4p. Otros defectos, como la **hiperplasia suprarrenal congénita** (v. fig. 20-18) y la **microcefalia** (v. cap. 17, fig. 17-36) se atribuyen a una herencia autosómica recesiva. *Los genes transmitidos de forma autosómica recesiva sólo se manifiestan en homocigosis;* en consecuencia, estos genes nunca llegan a ser detectados en muchas personas portadoras (los heterocigotos).

El **síndrome del cromosoma X frágil** es la causa hereditaria más frecuente de la deficiencia mental de grado moderado tras el síndrome de Down (fig. 20-14). Es uno de los más de 200 trastornos ligados al cromosoma X asociados a alteraciones mentales. El síndrome del cromosoma X frágil tiene una incidencia de 1 caso por cada 4.000 recién nacidos de sexo masculino. En esta condición son prevalentes trastornos del espectro del autismo. El diagnóstico de este síndrome se puede confirmar mediante el análisis cromosómico demostrando el cromosoma X frágil en Xq27.3, o bien a través de estudios del ADN en los que se demuestre la expansión de nucleótidos CGG en una región específica del gen *FMR-1*.

Varios trastornos genéticos se deben a la **expansión de trinucleótidos** (combinación de tres nucleótidos adyacentes) en genes específicos. Ejemplos de esta condición son la *distrofia miotónica, la corea de Huntington, la atrofia espinobulbar* (síndrome de Kennedy) *y la ataxia de Friedreich*, entre otros. Los genes recesivos ligados al cromosoma X se suelen manifestar en los pacientes de sexo masculino afectados (homocigotos) y, ocasionalmente, también en las mujeres portadoras (heterocigotas); por ejemplo, el síndrome del cromosoma X frágil (v. fig. 20-14).

© Elsevier. Fotocopiar sin autorización es un delito.

FIGURA 20-13 Niño pequeño con acondroplasia; se puede observar la talla baja, los miembros y los dedos de las manos cortos, la longitud normal del tronco, las piernas arqueadas, una cabeza relativamente grande, la frente prominente y la depresión del puente nasal. *(Por cortesía del Dr. A.E. Chudley, Section of Genetics and Metabolism, Department of Pediatrics and Child Health, Children's Hospital, Winnipeg, Manitoba, Canadá.)*

El genoma humano está constituido por una cifra estimada de ***20.000 a 25.000 genes por cada conjunto haploide,*** lo que equivale a 3 billones de pares de bases. Gracias al **Proyecto del Genoma Humano** y a la colaboración internacional en investigación, en la actualidad es posible identificar numerosas mutaciones que causan enfermedades y defectos congénitos, y en el futuro se seguirán identificando nuevas mutaciones. Será posible secuenciar la mayoría de los genes, así como determinar su función específica.

La determinación de las causas de las malformaciones congénitas va a requerir un conocimiento más detallado de la expresión genética a lo largo del desarrollo temprano. La mayoría de los genes son expresados por una amplia variedad de células y están implicados en funciones metabólicas celulares básicas como la síntesis de los ácidos nucleicos y las proteínas, la biogénesis del citoesqueleto y de los orgánulos, el transporte de nutrientes y otros mecanismos celulares. Estos genes se denominan **genes constitutivos** ***(housekeeping genes)***. Los genes específicos son expresados en momentos determinados y por parte de células concretas, y definen los centenares de tipos celulares distintos que constituyen el organismo humano. *Un aspecto esencial de la biología del desarrollo es la* ***regulación de la expresión genética.*** Dicha regulación depende a menudo de factores de transcripción que se unen a los elementos reguladores o promotores de genes específicos.

La **regulación epigenética** es el conjunto de cambios en el fenotipo (aspecto físico) o en la expresión génica causados por mecanismos distintos a cambios en la secuencia del ADN subyacente. Los mecanismos de los cambios epigenéticos no han sido completamente aclarados, pero se considera que la modificación de factores de transcripción, de histonas y de la metilación del ADN pueden ser elementos clave en la alteración de procesos del desarrollo. Hay varios defectos congénitos, como trastornos del desarrollo nervioso (p. ej., el autismo), que pueden ser el resultado de la alteración de la expresión génica a consecuencia del efecto de sustancias químicas ambientales, fármacos, estrés materno o alteración de la nutrición, más que el resultado de cambios en las secuencias del ADN.

La **impronta genómica** es un proceso epigenético en el que los alelos heredados de la madre o el padre se marcan mediante metilación (impronta), silenciando al gen y permitiendo la expresión del gen sin impronta procedente del otro progenitor. Sólo el **alelo**

FIGURA 20-14 Hermanos con síndrome del cromosoma X frágil. **A,** Niño de 8 años que presenta deficiencia mental y que muestra un aspecto relativamente normal, con una cara alargada y orejas prominentes. **B,** Su hermana de 6 años, que también padece el síndrome. Esta paciente sufre una discapacidad de aprendizaje leve y muestra características similares con cara alargada y orejas prominentes. Se puede observar también el estrabismo (ojo derecho cruzado). A pesar de que es un trastorno ligado al cromosoma X, en ocasiones las portadoras presentan la enfermedad. *(Por cortesía del Dr. A.E. Chudley, Section of Genetics and Metabolism, Department of Pediatrics and Child Health, Children's Hospital, Winnipeg, Manitoba, Canadá.)*

paterno o materno (cualquiera de una serie de dos o más genes diferentes) de un gen es activo en la descendencia. En otras palabras, el sexo del progenitor que transmite el gen influye en la expresión o en la ausencia de expresión de ciertos genes (v. tabla 20-4).

En el síndrome de Prader-Willi (**SPW**) y en el síndrome de Angelman (**SA**), el fenotipo viene determinado por la posibilidad de que la microdeleción sea transmitida por el padre (SPW) o por la madre (SA). En un número sustancial de pacientes con SPW y SA, así como en personas con otros trastornos genéticos, el problema se origina a partir de un fenómeno que se denomina **disomía uniparental.** En lo que se refiere al SPW y al SA, los dos cromosomas 15 se originan a partir de un único progenitor. El SPW aparece cuando los dos cromosomas 15 proceden de la madre y el SA, cuando proceden del padre. Se considera que el mecanismo de este problema se inicia con un producto de la concepción que presenta una trisomía y que después pierde el cromosoma extra en una división celular poscigoto temprana. El resultado es una célula «rescatada» en la que ambos cromosomas proceden de un solo progenitor.

La disomía uniparental implica a varios pares de cromosomas. Algunos casos se asocian a una evolución clínica adversa con afectación de los pares del cromosoma 6 (diabetes mellitus neonatal transitoria), el cromosoma 7 (síndrome de Silver-Russel) y el cromosoma 15 (SPW y SA), mientras que en otros casos (afectación de los pares de cromosomas 1 y 22) no se observa ningún efecto fenotípico anómalo.

Los genes *homeobox* están presentes en todos los vertebrados. Poseen secuencias y orden altamente conservados en la escala filogenética. Están implicados en el desarrollo embrionario precoz y especifican la identidad y las disposiciones espaciales de los segmentos corporales. Los productos proteicos de estos genes se unen al ADN, constituyendo factores de transcripción que regulan la expresión génica. Los trastornos asociados a algunas de las mutaciones en los genes *homeobox* se describen en la tabla 20-5.

Vías de señalización del desarrollo

La embriogénesis normal está regulada por varias cascadas de señalización complejas (v. cap. 21). *Mutaciones o alteraciones en cualquiera de estas vías de señalización pueden dar lugar a defectos congénitos.* Muchas vías de señalización son independientes de las células y solamente alteran la diferenciación de una célula concreta, tal como ocurre con las proteínas producidas por los conjuntos de genes *HOXA* y *HOXD* (cuyas mutaciones dan lugar a diversos defectos en los miembros). Otros **factores de transcripción** actúan modificando el patrón de expresión génica de células adyacentes. Estas señales de control de rango corto pueden actuar como simples interrupciones de activación y desactivación *(señales paracrinas);* otras, denominadas **morfógenos,** inducen muchas respuestas en células diana que dependen de su nivel de expresión (concentración).

Una de estas vías de señalización relacionadas con el desarrollo es la iniciada por la proteína secretada denominada ***sonic hedgehog*** (SHH), la cual activa una secuencia de acontecimientos en las células diana que da lugar a la activación y la represión de dichas células por efecto de los factores de transcripción de la familia GLI. Las perturbaciones (alteraciones) en la regulación de la vía de señalización Shh-Patched-Gli (SHH-PTCH-GLI) son la causa de diversas enfermedades en el ser humano, incluyendo algunos tumores malignos y defectos congénitos.

La proteína SHH se expresa en la notocorda, en la placa del suelo del tubo neural, en el encéfalo y en otras regiones, como la zona de actividad polarizadora de los miembros en desarrollo, y en el intestino. Mutaciones esporádicas y hereditarias en el gen SHH humano causan **holoprosencefalia** (v. cap. 17, fig. 17-40), un defecto de la línea media de severidad variable que incluye alteración de la tabicación del sistema nervioso central (SNC), fisura facial, incisivo central único, hipotelorismo o ciclopía con un ojo único (v. cap. 18, fig. 18-6). La proteína SHH debe ser procesada para la aparición de su forma activa y es modificada por la adición de una molécula de colesterol. Los defectos en la biosíntesis del colesterol, tal como ocurre en el **síndrome de Smith-Lemli-Opitz** (deficiencia mental, talla baja, ptosis y defectos de los genitales masculinos), transmitido de manera autosómica recesiva, presentan muchas características (especialmente defectos cerebrales y en los miembros) que recuerdan a las de las enfermedades relacionadas con la vía SHH. Esta similitud sugiere que la vía de señalización SHH puede desempeñar una función clave en diversos trastornos genéticos.

En la vía SHH-PTCH-GLI se encuentran tres factores de transcripción codificados por genes *GLI*. Se ha implicado a mutaciones en el gen *GLI3* en varios trastornos hereditarios de transmisión autosómica dominante, como el **síndrome de cefalopolisindactilia de Greig** (deleciones o mutaciones puntuales); el **síndrome de Pallister-Hall,** con hamartomas hipotalámicos, polidactilia central o postaxial, y otros defectos de la cara, el encéfalo y los miembros (mutaciones con desplazamiento de trama o mutaciones sin sentido); los tipos A y B de la polidactilia postaxial familiar simple, así como la polidactilia preaxial tipo IV (mutaciones sin sentido, de sentido erróneo y de cambio de pauta de lectura).

Una lista detallada, autorizada y actualizada diariamente, de todos los trastornos genéticos humanos conocidos y de los *loci* genéticos

Tabla 20-5 Trastornos del ser humano asociados a mutaciones en los genes *homeobox*

DENOMINACIÓN	CARACTERÍSTICAS CLÍNICAS	GEN
Síndrome de Waardenburg (tipo I)	Mechón de pelo blanco, ojos separados, sordera coclear, heterocromía, tendencia a la fisura facial, transmisión autosómica dominante	Gen *PAX3* (antiguamente *HUP2*) en el ser humano, homólogo al gen *Pax3* del ratón
Sinpolidactilia (sindactilia tipo II)	Membranas interdigitales y duplicación de los dedos de las manos, metacarpianos supernumerarios, transmisión autosómica dominante	Mutación en el gen *HOXD13*
Holoprosencefalia (una forma)	Separación incompleta de los ventrículos laterales cerebrales, anoftalmía o ciclopía, hipoplasia facial o fisuras de la línea media, incisivo central maxilar único, hipotelorismo, transmisión autosómica dominante con expresión muy variable	Mutación en el gen *SHH* (antiguamente *HPE 3*) que es homólogo al gen *sonic hedgehog* de *Drosophila* para el control de la polaridad de los segmentos
Esquicencefalia (tipo II)	Fisura completa en los ventrículos cerebrales, a menudo con convulsiones, espasticidad y deficiencia mental	Mutación en la línea germinal del gen *homeobox EMX2*, homólogo al gen *Emx2* del ratón

© Elsevier. Fotocopiar sin autorización es un delito.

relacionados se encuentra en la página web de Online Mendelian Inheritance in Man [OMIM]: McKusick-Nathans Institute for Genetic Medicine, Johns Hopkins University [Baltimore, MD], y National Center for Biotechnology information, National Library of Medicine [Bethesda, MD], 2006; www.ncbi.nlm.nih.gov/omim/.

MALFORMACIONES CONGÉNITAS CAUSADAS POR FACTORES AMBIENTALES

A pesar de que el embrión humano está bien protegido en el útero materno, hay abundantes agentes ambientales denominados **teratógenos** que dan lugar a alteraciones en el desarrollo del embrión tras la exposición de la madre a ellos (tabla 20-6). *Un teratógeno es cualquier agente que causa una malformación congénita o que incrementa la incidencia de un defecto en la población.* Los **factores ambientales,** como las infecciones y los medicamentos, pueden simular trastornos genéticos (p. ej., cuando están afectados dos o más hijos de unos progenitores normales). *Un principio importante es que no todo lo que es familiar tiene una base genética.*

Los órganos y otras partes del embrión son más sensibles a los agentes teratógenos durante los períodos de diferenciación rápida (fig. 20-15). Los factores ambientales son la causa del 7-10% de los defectos congénitos (v. fig. 20-1). Dado que la diferenciación bioquímica antecede a la diferenciación morfológica, el período durante el cual las estructuras son sensibles a la interferencia por parte de los teratógenos precede a menudo en varios días a la fase de su desarrollo visible.

Los teratógenos no parecen causar defectos mientras no se ha iniciado la diferenciación celular; sin embargo, sus primeros efectos (p. ej., los que tienen lugar durante las primeras 2 semanas) pueden causar la muerte del embrión. Aún no se han dilucidado con detalle los mecanismos precisos a través de los cuales los medicamentos, las sustancias químicas y otros factores ambientales alteran el desarrollo embrionario e inducen anomalías. Incluso siguen siendo un «misterio» los mecanismos de acción de la talidomida sobre el embrión; se han propuesto más de 20 hipótesis para explicar la forma mediante la cual este **hipnótico** altera el desarrollo embrionario.

En muchos estudios se ha demostrado que ciertos factores hereditarios y ambientales pueden influir de manera adversa sobre el desarrollo embrionario a través de la alteración de procesos y elementos fundamentales, como el compartimento intracelular, la superficie de la célula, la matriz extracelular y el ambiente fetal. Se ha sugerido la posibilidad de que la respuesta celular inicial pueda adoptar más de una forma (genética, molecular, bioquímica o biofísica), resultando en secuencias distintas de cambios celulares (muerte celular, alteraciones en la interacción-inducción celular, disminución de la biosíntesis de sustratos, alteración de movimientos morfogenéticos y desestructuración mecánica). Finalmente, estos tipos diferentes de lesiones podrían originar el defecto final (muerte intrauterina, malformaciones congénitas, retraso del crecimiento fetal o alteraciones funcionales) a través de una vía común.

Los rápidos avances que se están produciendo en el campo de la biología molecular están proporcionando información adicional acerca de los mecanismos de control genético de la diferenciación y también acerca de las secuencias de acontecimientos implicadas en la expresión de los genes *homeobox* y en la definición de patrones. Es razonable esperar que la alteración de la actividad de un gen en cualquier fase crítica pueda dar lugar a un defecto del desarrollo. Esta hipótesis está fundamentada en los resultados obtenidos en estudios experimentales recientes, que han demostrado que la exposición de embriones de ratón y de anfibios al teratógeno **ácido retinoico** (metabolito de la vitamina A) altera dominios de expresión génica y la morfogénesis normal. En la actualidad se sabe que el **ácido retinoico es altamente teratogénico.** Ahora, los investigadores están estudiando los mecanismos moleculares del desarrollo anómalo en un intento por conocer mejor la patogenia de los defectos congénitos.

Fundamentos de la teratogénesis

Al considerar la posible teratogenicidad de un fármaco o una sustancia química, *hay que tener en cuenta tres principios importantes:*

- Los períodos críticos del desarrollo.
- La dosis del medicamento o del producto químico.
- El genotipo (la constitución genética) del embrión.

Períodos críticos del desarrollo humano

La fase en la que se encuentra el desarrollo de un embrión cuando se expone a un agente teratogénico, como un medicamento o un virus, determina su susceptibilidad al teratógeno (v. fig. 20-15). El período más crítico del desarrollo es el correspondiente a la época en la que la división celular, la diferenciación celular y la morfogénesis están en sus niveles máximos. La tabla 20-7 recoge las frecuencias relativas de los defectos congénitos correspondientes a órganos concretos.

El **período crítico del desarrollo del encéfalo tiene lugar entre las semanas 3 y 16,** pero el desarrollo del encéfalo también se puede alterar después de dicho período debido a que es un órgano que todavía experimenta diferenciación y crecimiento rápido en el momento del nacimiento. Los teratógenos pueden causar deficiencia mental durante los períodos embrionario y fetal (v. fig. 20-15).

El **desarrollo de los dientes** continúa durante mucho tiempo después del nacimiento (v. cap. 19, tabla 19-1); por tanto, el desarrollo de los dientes permanentes puede estar alterado por las **tetraciclinas** desde las 14 semanas de vida prenatal hasta los 8 años de vida posnatal (v. cap. 19, fig. 19-20*E*). El **sistema esquelético** también muestra un período crítico de desarrollo prolongado que se extiende hasta la niñez; el crecimiento de los tejidos esqueléticos representa un parámetro adecuado para calibrar el crecimiento general.

Las **alteraciones ambientales** que tienen lugar durante las primeras 2 semanas desde la fecundación pueden interferir con la división del cigoto y la implantación del blastocisto, causando su fallecimiento precoz y **aborto espontáneo del embrión;** sin embargo, no se ha demostrado que las alteraciones que ocurren durante las primeras 2 semanas causen defectos congénitos (v. fig. 20-15). *Los teratógenos que actúan durante las primeras 2 semanas destruyen el embrión o ven compensados sus efectos de desestructuración por las potentes propiedades reguladoras del embrión joven.* La mayor parte del desarrollo que ocurre durante las primeras 4 semanas está relacionado con la formación de estructuras extraembrionarias, como el amnios, la vesícula umbilical y el saco coriónico (v. cap. 3, fig. 3-8 y cap. 5, figs. 5-1 y 5-18).

El desarrollo del embrión se altera con mayor facilidad cuando se están formando los tejidos y los órganos (fig. 20-16; v. fig. 20-15). Durante este **período de organogénesis** (entre las semanas cuarta y octava; v. cap. 1, fig. 1-1), los teratógenos pueden inducir defectos congénitos importantes. Algunos **defectos fisiológicos,** como malformaciones morfológicas de grado menor en las orejas, y algunos trastornos funcionales, como la deficiencia mental, pueden deberse a la *alteración del desarrollo durante el período fetal (desde la novena semana hasta el nacimiento).*

Tabla 20-6 Teratógenos que dan lugar a defectos congénitos en el ser humano

AGENTES	DEFECTOS CONGÉNITOS MÁS FRECUENTES
Fármacos y sustancias	
Ácido valproico	Anomalías craneofaciales, DTN, alteraciones cognitivas, hidrocefalia frecuente, defectos cardíacos y esqueléticos
Alcohol	Síndrome alcóholico fetal (SAF): crecimiento intrauterino retrasado (CIR), deficiencia mental, microcefalia, anomalías oculares, alteraciones articulares, hendiduras palpebrales cortas
Aminopterina	CIR; defectos esqueléticos; malformaciones del sistema nervioso central (SNC), especialmente meroencefalia (ausencia de la mayor parte del encéfalo)
Andrógenos y progestágenos a dosis elevadas	Grados variables de masculinización de los fetos de sexo femenino: genitales externos ambiguos con fusión labial e hipertrofia del clítoris
Carbamazepina	DTN, defectos craneofaciales, retraso del desarrollo
Carbonato de litio	Defectos variables, generalmente con afectación del corazón y de los grandes vasos
Cocaína	CIR, prematuridad, microcefalia, infarto cerebral, defectos urogenitales, alteraciones del comportamiento
Dietilestilbestrol	Alteraciones en el útero y la vagina, erosión cervical y crestas cervicales
Fenitoína	Síndrome de la hidantoína fetal: CIR, microcefalia, deficiencia mental, cresta en la sutura frontal, pliegues epicánticos internos, ptosis palpebral, puente nasal ancho y deprimido, hipoplasia de las falanges
Isotretinoína (ácido 13-cis retinoico)	Alteraciones craneofaciales; defectos del tubo neural (DTN), como espina bífida quística; defectos cardiovasculares; paladar hendido; aplasia tímica
Metotrexato	Defectos múltiples, especialmente esqueléticos, con afectación de la cara, el cráneo, los miembros y la columna vertebral
Misoprostol	Alteraciones en los miembros, defectos oculares y de los pares craneales, autismo
Talidomida	Desarrollo anómalo de los miembros, por ejemplo, meromelia (ausencia parcial) y amelia (ausencia completa); defectos faciales; anomalías sistémicas, por ejemplo, defectos cardíacos, renales y oculares
Tetraciclina	Alteraciones de la coloración de los dientes, hipoplasia del esmalte
Trimetadiona	Retraso del desarrollo, cejas con forma de «V», orejas con implantación baja, labio o paladar hendidos, o ambos
Warfarina	Hipoplasia nasal, epífisis moteada (centros de osificación múltiples), falanges hipoplásicas, anomalías oculares, retraso mental
Productos químicos	
Bifenilos policlorados	CIR, alteraciones en la coloración cutánea
Metilmercurio	Atrofia cerebral, espasticidad, convulsiones, deficiencia mental
Infecciones	
Citomegalovirus	Microcefalia, coriorretinitis, sordera neurosensitiva, retraso del desarrollo psicomotor y mental, hepatoesplenomegalia, hidrocefalia, parálisis cerebral, calcificaciones cerebrales periventriculares
Parvovirus humano B19	Anemia fetal, hidropesía fetal no inmunitaria, muerte fetal
Toxoplasma gondii	Microcefalia, deficiencia mental, microftalmía, hidrocefalia, coriorretinitis, calcificaciones cerebrales, sordera, alteraciones neurológicas
Treponema pallidum	Hidrocefalia, sordera congénita, deficiencia mental, alteraciones en los dientes y los huesos
Virus de la encefalitis equina venezolana	Microcefalia, microftalmía, agenesia cerebral, necrosis en el SNC, hidrocefalia
Virus de la hepatitis B	Parto pretérmino, peso bajo al nacer, macrosomía fetal
Virus de la rubeola	CIR, retraso del crecimiento posnatal, anomalías cardíacas y de los grandes vasos, microcefalia, sordera neurosensorial, cataratas, microftalmos, glaucoma, retinopatía pigmentada, retraso mental, hemorragia neonatal, hepatoesplenomegalia, osteopatía, defectos dentarios
Virus de la varicela	Cicatrices cutáneas (distribución dermatomérica), defectos neurológicos (paresia [parálisis incompleta] de los miembros), hidrocefalia, convulsiones, cataratas, microftalmía, síndrome de Horner, atrofia óptica, nistagmo, coriorretinitis, microcefalia, deficiencia mental, alteraciones esqueléticas (hipoplasia de los miembros, los dedos de las manos y los dedos de los pies, etc.), anomalías urogenitales
Virus del herpes simple	Vesículas y cicatrices cutáneas, coriorretinitis, hepatomegalia, trombocitopenia, petequias, anemia hemolítica, hidranencefalia
Radiación	
Niveles elevados de radiación ionizante	Microcefalia, deficiencia mental, alteraciones esqueléticas, retraso del crecimiento, cataratas

CIR: crecimiento intrauterino retardado; *DTN*: defectos del tubo neural; *SNC*: sistema nervioso central.

© Elsevier. Fotocopiar sin autorización es un delito.

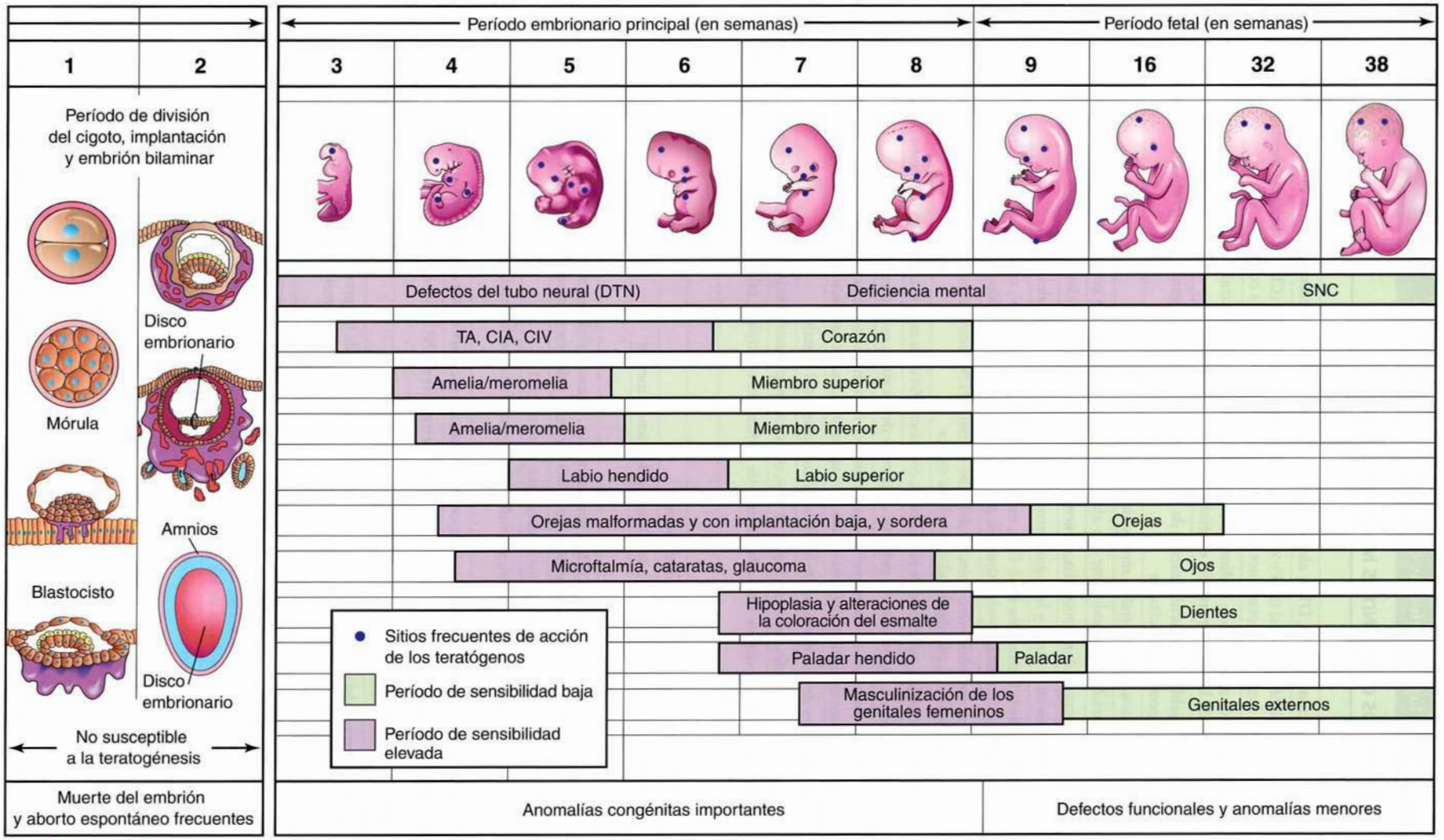

FIGURA 20-15 Ilustración esquemática de los períodos críticos del desarrollo prenatal humano. Durante las primeras 2 semanas del desarrollo el embrión no suele presentar susceptibilidad a los teratógenos; en esta fase, un teratógeno destruye todas o casi todas las células, dando lugar al fallecimiento del embrión, o bien sólo lesiona unas pocas células de manera que el producto de la concepción se puede recuperar y el embrión se desarrolla sin defectos congénitos. El color malva indica los períodos de gran sensibilidad en los que pueden aparecer las malformaciones congénitas graves (p. ej., amelia, ausencia de los miembros, defectos del tubo neural, espina bífida quística). El color verde indica las fases en las que hay una sensibilidad menor a los teratógenos, cuando pueden aparecer los defectos congénitos de grado menor (p. ej., pulgares hipoplásicos). CIA, comunicación interauricular; CIV, comunicación interventricular; TA, tronco arterioso; SNC, sistema nervioso central.

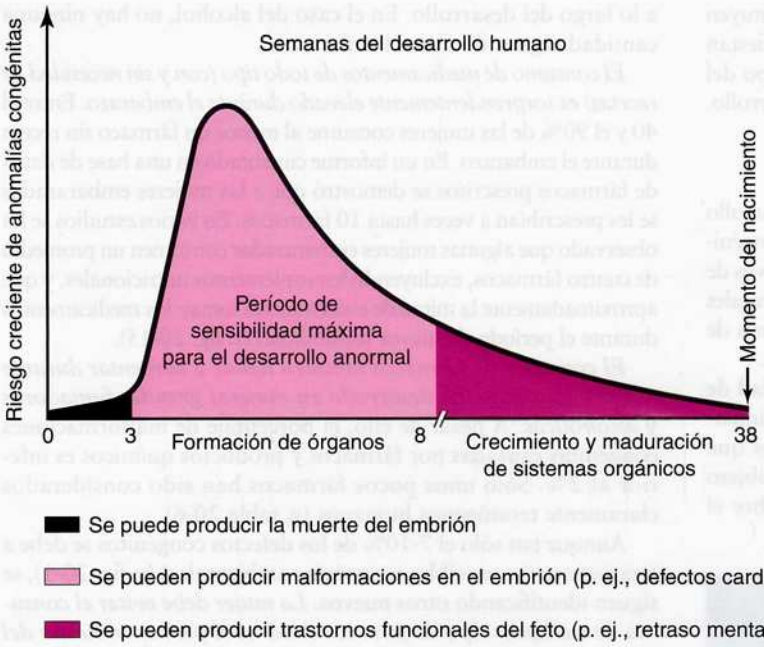

FIGURA 20-16 El riesgo de defectos congénitos aumenta durante el período de la organogénesis.

Tabla 20-7 Defectos congénitos principales en los distintos órganos del ser humano en el momento del nacimiento*

ÓRGANO	INCIDENCIA
Cerebro	10:1.000
Corazón	8:1.000
Riñones	4:1.000
Miembros	2:1.000
El resto	6:1.000
Total	30:1.000

*Datos tomados de Connor JM, Ferguson-Smith MA: *Essential medical genetics*, 2.ª ed. Oxford, Blackwell Scientific Publications, 1987.

Algunos **microorganismos,** como *Toxoplasma gondii,* causan defectos congénitos graves, especialmente en el encéfalo y en los ojos, cuando infectan al feto (v. figs. 20-22 y 20-23, y tabla 20-6).

Cada tejido, órgano y sistema de un embrión muestra un período crítico durante el cual se puede desestructurar su desarrollo (v. fig. 20-15). El tipo de malformación congénita que aparece finalmente depende de las partes, tejidos y órganos que exhiben una susceptibilidad mayor en el momento en el que se exponen al teratógeno. Los ejemplos que se recogen a continuación ilustran el hecho de que los teratógenos pueden afectar a distintos órganos y sistemas que se están desarrollando al mismo tiempo:

- **Las dosis elevadas de radiación ionizante** causan malformaciones en el SNC (encéfalo y médula espinal) y en los ojos.
- La **infección por el virus de la rubeola** causa defectos oculares (glaucoma y cataratas), sordera y malformaciones cardíacas.
- **Medicamentos como la talidomida** inducen malformaciones en los miembros y otros defectos (p. ej., cardíacos y renales).

En las fases iniciales del período crítico del desarrollo de los miembros, la talidomida causa malformaciones severas, como meromelia, que consiste en la ausencia de una parte de los miembros superiores, inferiores o ambos (v. fig. 20-20). Una vez pasada la fase más sensible, la talidomida causa malformaciones de grado leve a moderado en los miembros, como hipoplasia del radio y del cúbito.

Las **tablas cronológicas embrionarias** (v. fig. 20-15) son útiles a la hora de considerar la causa de una malformación congénita humana; sin embargo, no hay que asumir que los defectos se deben siempre a un único acontecimiento que tiene lugar durante el período crítico, ni tampoco que es posible determinar a partir de estas tablas el día en que tuvo lugar un defecto concreto. Todo lo que puede afirmarse es que el teratógeno pudo haber actuado negativamente sobre el desarrollo antes del final del período más crítico del tejido, la parte anatómica o el órgano afectados. Por ejemplo, el período crítico del desarrollo de los miembros va desde el día 24 al día 36 tras la fecundación (v. cap. 1, fig. 1-1).

Dosis de los medicamentos o de productos químicos

Investigaciones realizadas con animales de experimentación han demostrado que existe una relación de tipo dosis-respuesta respecto a los teratógenos; sin embargo, la dosis utilizada en los animales para inducir defectos es a menudo muy superior a la que puede estar expuesto el ser humano. En consecuencia, *los resultados obtenidos en los estudios con animales de experimentación no son aplicables directamente a la situación correspondiente a la gestación humana.* Para que un medicamento pueda ser considerado un **teratógeno humano** se debe demostrar una relación de tipo dosis-respuesta, es decir, una relación en la que cuanto mayor es la exposición durante el embarazo más severo es el efecto fenotípico.

Genotipo (constitución genética) del embrión

Hay numerosos ejemplos en animales de experimentación, así como también varios casos de sospecha en el ser humano, que demuestran que existen diferencias genéticas en la respuesta frente a un teratógeno. Por ejemplo, la **fenitoína** es un teratógeno humano bien conocido (v. tabla 20-6). El 5-10% de los embriones expuestos a este medicamento antiepiléptico desarrollan el denominado **síndrome de hidantoína fetal** (v. fig. 20-19). Sin embargo, aproximadamente la tercera parte de los embriones expuestos muestran

© Elsevier. Fotocopiar sin autorización es un delito.

tan sólo algunas de las malformaciones congénitas que constituyen este síndrome, y más de la mitad de los embriones no manifiestan ningún tipo de afectación. Por tanto, parece que el genotipo del embrión determina si un teratógeno concreto alterará su desarrollo.

Teratógenos humanos

El conocimiento de que ciertos agentes pueden alterar el desarrollo prenatal ofrece la oportunidad de prevenir algunos defectos congénitos; por ejemplo, si una mujer es consciente de los **efectos nocivos** de sustancias como el alcohol, diversos productos químicos ambientales (p. ej., los bifenilos policlorados) y algunos virus, en la mayoría de los casos no va a exponer a su embrión a dichos teratógenos.

El objetivo general de la **evaluación de la teratogenicidad** de los medicamentos, los productos químicos, los aditivos alimentarios y los pesticidas es identificar aquellos compuestos que pueden ser teratógenos durante el desarrollo humano, con objeto de alertar a los médicos y a las mujeres embarazadas sobre el posible peligro que corren los embriones y los fetos.

PRUEBA DE TERATOGENICIDAD

Para considerar teratógeno a un agente es necesario demostrar un incremento en la frecuencia de defectos congénitos (respecto a la tasa espontánea) en embarazos en los que la madre presenta exposición a dicho agente (**estrategia prospectiva**) o bien que los *lactantes con malformaciones* tengan antecedentes de exposición materna a dicho agente con una frecuencia mayor de la que ocurre en los lactantes normales (**estrategia retrospectiva**). Es difícil obtener ambos tipos de datos de manera no sesgada. *Los casos clínicos no son convincentes a menos que tanto el supuesto teratógeno como el tipo de defecto sean tan infrecuentes que su asociación en varios casos pueda considerarse que no se ha debido al azar.*

ESTUDIOS CON MEDICAMENTOS EN ANIMALES DE EXPERIMENTACIÓN

Aunque el estudio de medicamentos en animales de experimentación gestantes es importante, sus resultados tienen un valor limitado respecto a la predicción de los efectos de los medicamentos sobre los embriones humanos. Los experimentos realizados sobre animales solamente pueden sugerir la aparición de efectos similares en el ser humano. Si un medicamento o un compuesto químico causa efectos teratogénicos en dos o más especies animales, se debe considerar que la probabilidad de riesgo para el ser humano es elevada; sin embargo, también hay que tener en cuenta la dosis del fármaco.

Los fármacos como teratógenos

La teratogenicidad de los fármacos es variable. Algunos teratógenos (p. ej., **talidomida**) causan una alteración severa en el desarrollo cuando se administran durante el período de organogénesis, es decir, entre la cuarta y la octava semanas (v. fig. 20-15 y 20-20). Otros teratógenos causan retrasos mentales y del crecimiento, así como otros defectos, cuando se utilizan de manera excesiva a lo largo del desarrollo. En el caso del alcohol, no hay ninguna cantidad segura durante el embarazo.

El consumo de medicamentos de todo tipo (con y sin necesidad de recetas) es sorprendentemente elevado durante el embarazo. Entre el 40 y el 90% de las mujeres consume al menos un fármaco sin receta durante el embarazo. En un informe cimentado en una base de datos de fármacos prescritos se demostró que a las mujeres embarazadas se les prescribían a veces hasta 10 fármacos. En varios estudios se ha observado que algunas mujeres embarazadas consumen un promedio de cuatro fármacos, excluyendo los suplementos nutricionales, y que aproximadamente la mitad de estas mujeres toman los medicamentos durante el período de mayor sensibilidad (v. fig. 20-15).

El consumo de fármacos también tiende a aumentar durante el período crítico del desarrollo en mujeres grandes fumadoras y alcohólicas. A pesar de ello, el porcentaje de malformaciones congénitas causadas por fármacos y productos químicos es inferior al 2%. Sólo unos pocos fármacos han sido considerados claramente teratógenos humanos (v. tabla 20-6).

Aunque tan sólo el 7-10% de los defectos congénitos se debe a teratógenos reconocibles (sustancias ambientales) (v. fig. 20-1), se siguen identificando otros nuevos. *La mujer debe evitar el consumo de cualquier tipo de fármaco durante el primer trimestre del embarazo, a menos que haya una razón médica bien fundamentada para su uso,* y en tal caso, utilizar el fármaco sólo cuando se considere que dicho consumo es razonablemente seguro para el embrión. La razón de esta advertencia es que, incluso en estudios realizados con diseños adecuados sobre ciertos fármacos y sustancias (p. ej., marihuana) en los que no se ha podido demostrar que exista un riesgo teratogénico para los embriones humanos, se ha observado que estos fármacos y sustancias pueden influir negativamente en su desarrollo (p. ej., disminución de la longitud corporal y el peso en el momento del nacimiento).

Consumo de cigarrillos El tabaquismo materno durante el embarazo es una causa demostrada de **crecimiento intrauterino retardado (CIR)**. A pesar de las advertencias en el sentido de que el consumo de cigarrillos es perjudicial para el embrión y el feto, algunas mujeres siguen fumando durante el embarazo. En las grandes fumadoras, la incidencia de parto prematuro es el doble que en las mujeres que no fuman (v. cap. 6, fig. 6-11). El **bajo peso al nacer** (<2.000 g) es el factor pronóstico principal de fallecimiento en la fase posnatal.

En un estudio epidemiológico se observó un incremento ligero en la incidencia de **malformaciones cardíacas conotruncales y del tabique auriculoventricular** asociado al tabaquismo materno durante el primer trimestre. Por otra parte, también hay algunos datos que indican que el consumo de cigarrillos por parte de la madre puede causar malformaciones del aparato urinario, problemas del comportamiento y CIR.

La **nicotina** da lugar a constricción de los vasos sanguíneos uterinos, causando una *disminución del flujo sanguíneo en el útero,* con reducción del aporte de oxígeno y nutrientes al embrión y el feto a partir de la sangre materna existente en el espacio intervellositario de la placenta (v. cap. 7, figs. 7-5 y 7-7). La deficiencia resultante de nutrientes reduce el crecimiento celular y puede influir de forma negativa en el desarrollo mental. En la sangre materna y en la fetal aparecen concentraciones elevadas de carboxihemoglobina debido al consumo de cigarrillos, lo que puede alterar la capacidad de la sangre para transportar oxígeno. El resultado es que se puede producir una **hipoxia fetal crónica** (disminución de las concentraciones de oxígeno) con reducción del crecimiento y el desarrollo fetales. *El tabaquismo materno también se asocia a una disminución del volumen del encéfalo en los lactantes prematuros.*

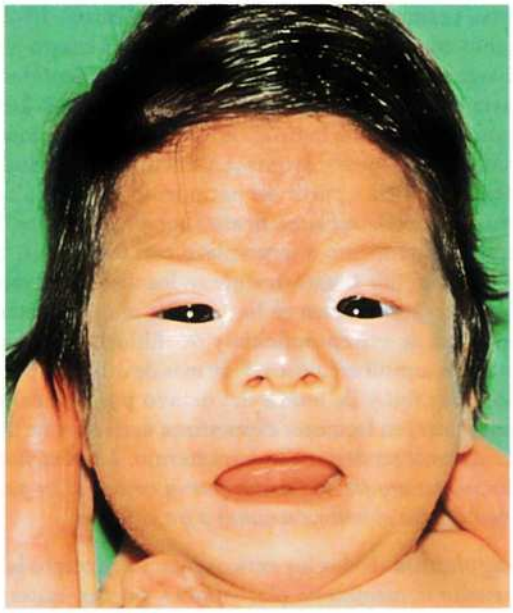

FIGURA 20-17 Síndrome alcohólico fetal en un lactante. Se pueden observar el labio superior fino, el filtrum (surco vertical en la parte media del labio superior) alargado y escasamente formado, las fisuras palpebrales cortas, el puente nasal aplanado y la nariz corta. *(Por cortesía del Dr. A.E. Chudley, Section of Genetics and Metabolism, Department of Pediatrics and Child Health, Children's Hospital, Winnipeg, Manitoba, Canadá.)*

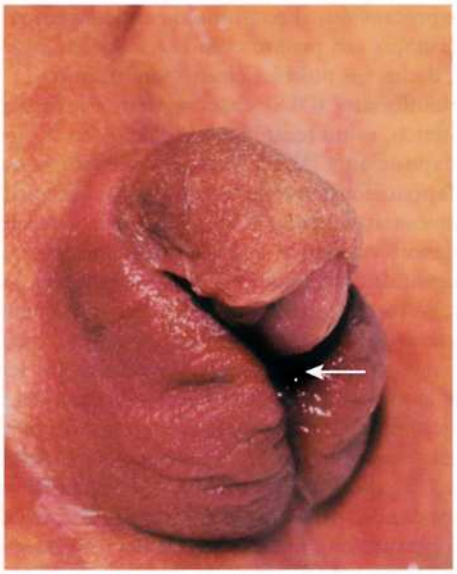

FIGURA 20-18 Genitales externos masculinizados en un lactante de sexo femenino con cariotipo 46,XX. Se pueden observar el clítoris aumentado de tamaño y los labios mayores fusionados. La masculinización se debió a la producción excesiva de andrógenos por parte de las glándulas suprarrenales durante el período fetal (hiperplasia suprarrenal congénita). La *flecha* indica la abertura del seno urogenital. *(Por cortesía de la Dra. Heather Dean, Department of Pediatrics and Child Health, University of Manitoba, Winnipeg, Manitoba, Canadá.)*

Alcohol El alcoholismo afecta al 1-2% de las mujeres en edad fértil. Los consumos de alcohol moderado y elevado durante las primeras fases del embarazo pueden originar alteraciones en el crecimiento y la morfogénesis del embrión y el feto. Los hijos de **madres alcohólicas crónicas** muestran un patrón específico de defectos que incluye deficiencias del crecimiento prenatal y posnatal, deficiencia mental y otros problemas (fig. 20-17; v. tabla 20-6).

La **microcefalia (neurocráneo pequeño)** (v. cap. 17, fig. 17-36), fisuras palpebrales cortas, pliegues del epicanto, hipoplasia maxilar, nariz corta, labio superior fino, alteraciones en los surcos palmares, malformaciones articulares y **cardiopatía congénita** son problemas que también se observan en la mayoría de estos lactantes. El patrón de defectos producidos por el **síndrome alcohólico fetal (SAF)** se observa en el 0,1-0,2% de los recién nacidos vivos (v. fig. 20-17).

La incidencia del SAF está relacionada con la población estudiada. A menudo es necesaria una importante experiencia clínica para establecer el diagnóstico preciso de SAF, dado que los defectos físicos que presentan los niños afectados son inespecíficos. En cualquier caso, el patrón general de las características clínicas es exclusivo, aunque su intensidad muestra grandes variaciones.

En la actualidad, se considera que el alcoholismo materno es la causa más frecuente de deficiencia mental. El consumo moderado de alcohol por la madre (28-56 g de alcohol al día) puede dar lugar a alteraciones cognitivas y a problemas del comportamiento. Se ha introducido el concepto de **efectos del alcohol sobre el feto** (EAF) tras el descubrimiento de que muchos niños expuestos al alcohol durante su desarrollo intrauterino no muestran características dismórficas externas, pero sí sufren **alteraciones en el desarrollo nervioso.**

El término preferido para denominar la amplia gama de efectos prenatales del alcohol es el de **trastorno del espectro alcohólico fetal (TEAF).** Se ha estimado que la prevalencia en la población general del TEAF puede ser de hasta el 1%. El período susceptible del desarrollo del encéfalo abarca la mayor parte de la gestación (v. fig. 20-15); por tanto, *la recomendación más segura es la de la abstinencia total de consumo de alcohol durante el embarazo.*

Andrógenos y progesterona Los términos ***progestágenos*** y ***progestinas*** se utilizan para indicar las sustancias naturales o sintéticas que inducen todos o algunos de los cambios biológicos que causa la **progesterona,** una hormona que secreta el *cuerpo lúteo de los ovarios* y que potencia y mantiene el endometrio gestacional (v. cap. 2, figs. 2-7 y 2-10*D*). Algunos de estos compuestos inducen efectos **androgénicos (masculinizantes)** que pueden causar masculinización de los genitales externos de los fetos de sexo femenino (fig. 20-18). La incidencia de defectos congénitos varía en función de la hormona y de la dosis. *Los preparados que se deben evitar durante el embarazo son* las *progestinas* etisterona y noretisterona. En la práctica, el riesgo teratogénico de estas hormonas es bajo. La exposición a progestinas durante el período crítico del desarrollo también se asocia a un aumento en la prevalencia de **malformaciones cardiovasculares** y, por otra parte, la exposición de los fetos de sexo masculino durante este período puede duplicar la incidencia de **hipospadias granular** (v. cap. 12, fig. 12-42).

Muchas mujeres utilizan **anticonceptivos hormonales** (píldoras para el control de la natalidad). Se sospecha que los **anticonceptivos orales** que contienen progestágenos y estrógenos, y que son consumidos durante las fases iniciales de un embarazo que todavía no se ha descubierto pueden ser **teratógenos,** aunque los resultados obtenidos en varios estudios epidemiológicos efectuados a este respecto son poco consistentes. Uno de los estudios mostró que los hijos de 13 de un total de 19 mujeres que habían tomado anticonceptivos orales con progestágenos durante el período crítico del desarrollo presentaron **síndrome VACTERL.** El acrónimo VACTERL significa anomalías vertebrales *(Vertebral)*, anales *(Anal)*, cardíacas *(Cardiac)*, traqueales *(Tracheal)*, esofágicas *(Esophageal)*, renales *(Renal)* y de los miembros *(Limb)*. Como

© Elsevier. Fotocopiar sin autorización es un delito.

medida de precaución, el consumo de anticonceptivos orales se debe interrumpir tan pronto como se sospeche o se detecte el embarazo, dados sus posibles efectos teratogénicos.

El **dietilestilbestrol (DES)**, un compuesto estrogénico no esteroideo sintético, es un **teratógeno humano.** En las mujeres que sufrieron exposición a DES durante el desarrollo intrauterino se demostró la aparición con el paso del tiempo de alteraciones macro y microscópicas en el útero y la vagina. Se observaron tres tipos de lesiones: adenosis vaginal (enfermedades glandulares generalizadas), erosiones cervicales y tabiques vaginales transversales. Varias mujeres jóvenes, de 16 a 22 años de edad, desarrollaron **adenocarcinoma de células claras de la vagina** tras el antecedente de exposición a este estrógeno sintético durante su desarrollo intrauterino. Sin embargo, parece que la probabilidad de aparición de tumores malignos a estas edades tempranas en las mujeres con exposición intrauterina al DES es relativamente baja. Se ha estimado que el riesgo de cáncer secundario a la exposición intrauterina al DES es inferior al 0,1%.

Los fetos de sexo masculino con exposición al DES durante el desarrollo intrauterino, a consecuencia del tratamiento materno con este medicamento antes de la semana 11 de la gestación, presentaron una incidencia mayor de **anomalías del aparato genital,** como quistes epididimarios y testículos hipoplásicos (con desarrollo insuficiente). Sin embargo, en estos pacientes parece que no se produjeron alteraciones de la fertilidad. *La exposición al DES durante el desarrollo intrauterino induce alteraciones en la expresión del gen homeobox* HOXA10.

Antibióticos Las **tetraciclinas** (antibióticos de amplio espectro) atraviesan la membrana placentaria y se depositan en los huesos y los dientes del embrión, así como en otras zonas de calcificación activa (v. cap. 7, fig. 7-7). Dosis relativamente pequeñas de **tetraciclinas** administradas durante el tercer trimestre del embarazo pueden provocar una tinción amarillenta de los dientes de leche, los dientes permanentes o ambos (v. cap. 19, fig. 19-20*E*). El **tratamiento con tetraciclina** durante los meses cuarto a noveno del embarazo también puede inducir defectos dentales (p. ej., **hipoplasia del esmalte;** v. cap. 19, figs. 19-19 y 19-20*E*), discoloración amarillenta o marrón de los dientes y disminución del crecimiento de los huesos largos. La calcificación de los dientes permanentes se inicia a partir del nacimiento y, excepto en lo que se refiere a los terceros molares, finaliza hacia los 7-8 años de edad; por tanto, el tratamiento a largo plazo con tetraciclina durante la niñez puede influir negativamente en los dientes permanentes.

Se ha observado **sordera** en los hijos de mujeres tratadas con dosis elevadas de **estreptomicina** y de **dihidroestreptomicina,** medicamentos antituberculosos. Hay más de 30 casos publicados de *déficit auditivo* y de lesión del octavo par craneal (nervio vestibulococlear) en lactantes expuestos a derivados de la estreptomicina durante su desarrollo intrauterino. *La penicilina se ha utilizado de manera frecuente durante el embarazo y parece ser inocua tanto para el embrión como para el feto.*

Anticoagulantes Todos los anticoagulantes, excepto la heparina, atraviesan la membrana placentaria y pueden causar hemorragia en el embrión o el feto. *La warfarina y otros derivados cumarínicos son antagonistas de la vitamina K.* La warfarina se utiliza en el tratamiento de la **enfermedad tromboembólica** y también en los pacientes portadores de prótesis valvulares cardíacas o con fibrilación auricular. **La warfarina es un teratógeno conocido;** se han publicado casos de lactantes con hipoplasia del cartílago nasal, epífisis moteada y diversos defectos del SNC después de que sus madres tomaran el anticoagulante durante el período crítico del desarrollo embrionario. **El período de mayor sensibilidad para este fármaco es el que va de las semanas 6 a la 12 desde la fecundación.** La exposición durante los trimestres segundo y tercero puede dar lugar a **deficiencia mental,** atrofia del nervio

FIGURA 20-19 Síndrome de la hidantoína fetal en una niña pequeña. **A,** La paciente presentaba discapacidad de aprendizaje secundaria a microcefalia y a retraso mental. Se pueden observar las orejas grandes, la separación amplia entre los ojos (hipertelorismo), los pliegues del epicanto y la nariz corta. La madre sufría epilepsia y tomó fenitoína durante todo el embarazo. **B,** Mano derecha de una niña con hipoplasia intensa de los dedos (dedos cortos); la madre recibió tratamiento con fenitoína durante todo el embarazo. (**A,** *Por cortesía del Dr. A.E. Chudley, Section of Genetics and Metabolism, Department of Pediatrics and Child Health, Children's Hospital, Winnipeg, Manitoba, Canadá.* **B,** *Tomada de Chodirker BN, Chudley AE, Reed MH, Persaud TVN;* Am J Med Genet *1987;27:373.*)

óptico y microcefalia. **La heparina no es un teratógeno** y, además, no atraviesa la membrana placentaria (v. cap. 7, fig. 7-7).

Antiepilépticos Aproximadamente 1 de cada 200 mujeres embarazadas sufre epilepsia y necesita tratamiento con un antiepiléptico. De los antiepilépticos comercializados hay abundantes pruebas de que la **trimetadiona es un teratógeno.** Las características principales del **síndrome fetal por trimetadiona** son retraso del crecimiento prenatal y posnatal, retraso del desarrollo, cejas con forma de «V», orejas de implantación baja, labio o paladar hendidos, y malformaciones cardíacas, genitourinarias y de los miembros. *El uso de este medicamento está contraindicado durante el embarazo.*

La **fenitoína es un teratógeno** (fig. 20-19). El **síndrome fetal por hidantoínas** se observa en el 5-10% de los niños cuyas madres reciben tratamiento *con fenitoínas o antiepilépticos del grupo de las hidantoínas.* El patrón habitual de los defectos consiste en CIR, **microcefalia** (v. cap. 17, fig. 17-36), deficiencia mental, cresta metópica (cresta en la sutura frontal), pliegues epicánticos internos, ptosis palpebral (v. cap. 18, fig. 18-13), puente nasal deprimido y ancho, hipoplasia (desarrollo insuficiente) de las uñas y las falanges digitales, y hernia.

El **ácido valproico** ha sido el fármaco de elección para el tratamiento de diversos tipos de epilepsia; sin embargo, su *uso en mujeres embarazadas ha dado lugar a un patrón de defectos congénitos* consistente en malformaciones craneofaciales, cardíacas y en los miembros, además de retraso del desarrollo cognitivo posnatal. Se acompaña también de un incremento en el riesgo de **defectos del tubo neural** (p. ej., espina bífida quística; v. cap. 17, fig. 17-15). *El fenobarbital está considerado como un antiepiléptico seguro para su administración durante el embarazo.* El sulfato de magnesio y el diazepam también se utilizan frecuentemente como profilaxis de las convulsiones.

Antineoplásicos Con excepción del antagonista del ácido fólico, **la aminopterina,** son pocos los estudios bien documentados que demuestran efectos teratogénicos para estos fármacos. Dada la insuficiencia de los datos respecto a la posible teratogenicidad de los medicamentos antineoplásicos, se recomienda evitarlos, especialmente durante el primer trimestre del embarazo.

Los **inhibidores tumorales son altamente teratogénicos** debido a que inhiben las mitosis en las células que se dividen con rapidez (v. cap. 2, fig. 2-2). El uso de **aminopterina** durante el período embrionario deriva a menudo en la muerte intrauterina del embrión, pero el 20-30% de los que sobreviven presentan malformaciones severas. El **busulfano** y la **6-mercaptopurina** administrados en ciclos alternos a lo largo del embarazo han dado lugar a malformaciones severas y múltiples, pero al parecer la administración aislada de estos medicamentos no causa defectos importantes (v. tabla 20-6).

El **metotrexato,** un antagonista del ácido fólico y derivado de la aminopterina, es un *teratógeno potente* que causa defectos congénitos importantes. Se utiliza con mayor frecuencia como fármaco único o en tratamientos de combinación frente a **enfermedades neoplásicas;** sin embargo, también puede estar indicado en pacientes con **enfermedades reumáticas importantes,** incluyendo la artritis reumatoide severa. En un lactante cuya madre intentó interrumpir el embarazo mediante el consumo de metotrexato se observaron múltiples defectos congénitos esqueléticos y de otros tipos.

Corticoides Los corticoides administrados a dosis bajas, como cortisona e hidrocortisona, no inducen paladar hendido ni otras malformaciones en el embrión humano. A consecuencia de los riesgos de hemorragia fetal y de **cierre prematuro del conducto arterioso,** *la mujer gestante no debe tomar antiinflamatorios no esteroideos (AINE) durante las últimas semanas del embarazo.*

Inhibidores de la enzima convertidora de la angiotensina La exposición del feto a los **inhibidores de la enzima convertidora de la angiotensina,** utilizados como antihipertensivos, causa oligohidramnios (cantidad insuficiente de líquido amniótico), muerte fetal, hipoplasia de los huesos del cráneo, CIR, anomalías cardiovasculares y disfunción renal. Durante las fases iniciales del embarazo, el riesgo para el embrión es aparentemente menor y no hay indicación para interrumpir el embarazo. *No obstante, dada la elevada incidencia de complicaciones perinatales graves, se recomienda no administrar inhibidores de la enzima convertidora de la angiotensina durante el embarazo.*

Insulina y fármacos hipoglucemiantes La insulina no es teratogénica para el embrión humano, *excepto quizá en el contexto del tratamiento del coma insulínico materno.* Se ha implicado a los hipoglucemiantes (p. ej., **tolbutamida**) en la aparición de alteraciones en los recién nacidos, pero la evidencia de su teratogenicidad es débil; no hay pruebas convincentes de que los hipoglucemiantes orales (especialmente las *sulfonilureas*) sean teratogénicos para el embrión humano.

La incidencia de defectos congénitos (p. ej., **agenesia del sacro, ausencia de una parte**) se duplica o se triplica en los hijos de las **mujeres diabéticas;** aproximadamente el 40% de todos los fallecimientos perinatales de recién nacidos cuyas madres son diabéticas se deben a defectos congénitos. *Las mujeres con diabetes mellitus insulinodependientes pueden reducir significativamente el riesgo de defectos congénitos en sus hijos recién nacidos a través del control adecuado de su enfermedad antes de la fecundación.*

Ácido retinoico El ácido retinoico es un metabolito de la vitamina A. La **isotretinoína** (ácido 13-*cis* retinoico), utilizada en el tratamiento del acné quístico severo, es un **teratógeno.** El período crítico para la exposición parece ser el comprendido entre la tercera y la quinta semanas. *El riesgo de aborto espontáneo y de defectos congénitos tras la exposición es elevado.* Los defectos importantes más frecuentes son **dismorfismo craneofacial,** microtia (v. cap. 18, fig. 18-21), micrognatia (mandíbula pequeña), paladar hendido, aplasia tímica, defectos cardiovasculares y defectos del tubo neural. El seguimiento longitudinal posnatal de los niños con exposición intrauterina a **isotretinoína** ha demostrado **alteraciones neuropsicológicas** significativas.

La vitamina A es un nutriente valioso y necesario durante el embarazo, *pero las mujeres embarazadas deben evitar las concentraciones elevadas de vitamina A* debido a que se ha demostrado un aumento en el riesgo de defectos congénitos en los hijos de mujeres que toman más de 10.000 unidades internacionales de vitamina A al día.

Analgésicos El **ácido acetilsalicílico** y el **paracetamol** son medicamentos utilizados con frecuencia durante el embarazo para aliviar la fiebre o el dolor. *En ensayos clínicos se ha propuesto la posibilidad de que las dosis elevadas de analgésicos puedan ser peligrosas para el embrión o el feto.* A pesar de que los resultados obtenidos en estudios epidemiológicos indican que el ácido acetilsalicílico no es un medicamento teratogénico, se deben evitar las dosis elevadas, especialmente durante el primer trimestre. En un estudio a gran escala en mujeres que consumieron **paracetamol** durante las fases iniciales del embarazo se demostró un aumento de la incidencia de problemas del comportamiento, como trastorno por déficit de atención e hiperactividad (TDAH), en los niños.

© Elsevier. Fotocopiar sin autorización es un delito.

FIGURA 20-20 Recién nacido de sexo masculino con malformaciones típicas en los miembros (*meromelia*, es decir, reducción de la longitud de los miembros) causadas por el consumo de talidomida por la madre durante el período crítico del desarrollo de los miembros (v. fig. 20-15). (*Tomada de Moore KL:* Manit Med Rev *1963;43:306.*)

Fármacos tiroideos *El yoduro potásico incluido en los jarabes antitusígenos, así como el yodo radiactivo en dosis elevadas, pueden causar* ***bocio congénito.*** El yoduro atraviesa con facilidad la membrana placentaria e interfiere con la producción de tiroxina (v. cap. 7, fig. 7-7). También puede causar aumento de tamaño de la glándula tiroides y **cretinismo** (con detención del desarrollo físico y mental, y distrofia de los huesos y partes blandas). **El déficit de yodo materno también puede ocasionar cretinismo congénito.**

A las mujeres embarazadas se les debe recomendar que eviten las duchas y las pomadas con productos que contengan **povidona yodada** debido a que, absorbida por la vagina, alcanza el torrente sanguíneo materno y puede ser teratogénica. El **propiltiouracilo** interfiere con la producción de tiroxina por parte del feto y puede causar bocio. *La administración de compuestos antitiroideos para el tratamiento de las enfermedades maternas de la glándula tiroides puede ser causa de bocio congénito si la madre recibe dosis mayores de las necesarias para controlar la enfermedad.*

Tranquilizantes La **talidomida es un teratógeno potente** y se ha estimado que nacieron en su momento casi *12.000 lactantes con defectos causados por este medicamento.* La alteración más típica es la **meromelia** (ausencia de una parte de una extremidad), pero los defectos en los miembros van desde la **amelia** (ausencia de miembros) hasta la **micromelia** (miembros muy pequeños o cortos), pasando por todos los estadios intermedios del desarrollo (miembros rudimentarios). La **focomelia** («miembros de foca») es un tipo de meromelia que se observa en algunos de estos pacientes (fig. 20-20).

La talidomida también dio lugar a alteraciones en otros órganos; por ejemplo, ausencia de los oídos externo e interno, **hemangioma** en la cara (v. cap. 19, fig. 19-6), malformaciones cardíacas y anomalías en los sistemas urinario y digestivo. *Se ha demostrado que la talidomida causaba malformaciones congénitas en el período comprendido entre los días 20 y 36 desde la fecundación.* Este período de sensibilidad coincide con los períodos críticos del desarrollo de las partes y órganos afectados (v. figs. 20-15 y 20-16).

La talidomida se utiliza en la actualidad en el tratamiento de la lepra, el mieloma múltiple y diversas enfermedades autoinmunitarias. *Está absolutamente contraindicada en las mujeres en edad fértil.* El problema continúa vigente por las denuncias en curso.

Psicotrópicos El litio es el medicamento de elección para el tratamiento a largo plazo de los pacientes con trastorno bipolar; no obstante, *el litio ha causado defectos congénitos* (principalmente en el corazón y grandes vasos) en los hijos de mujeres tratadas durante las fases iniciales del embarazo. A pesar de que el **carbonato de litio** es un teratógeno humano conocido, *la Food and Drug Administration (FDA) estadounidense ha señalado que este fármaco puede utilizarse durante el embarazo si «en opinión del médico que atiende a la paciente los posibles efectos beneficiosos superan a los posibles riesgos».*

Las **benzodiazepinas,** como el **diazepam** y el **oxazepam,** se prescriben con frecuencia a las mujeres embarazadas. *Estos fármacos atraviesan con facilidad la membrana placentaria* (v. cap. 7, fig. 7-7) y su uso durante el primer trimestre del embarazo se asocia a malformaciones craneofaciales en los recién nacidos. Los **inhibidores selectivos de la recaptación de serotonina** (ISRS) se utilizan en el tratamiento de la depresión durante el embarazo. Varios estudios han demostrado un aumento en el riesgo de comunicación interauricular y comunicación interventricular (v. cap. 13, figs. 13-28 y 13-29), hipertensión pulmonar persistente y alteraciones del comportamiento, como el autismo, en los lactantes expuestos a los ISRS durante el desarrollo intrauterino. Se considera que el mecanismo es el bloqueo del transporte de las catecolaminas por parte de los ISRS, lo que influye en el flujo sanguíneo placentario.

Drogas Hay varias drogas populares que se utilizan por sus efectos alucinógenos. No existen pruebas de que la marihuana sea un teratógeno humano; sin embargo, hay datos que indican que el consumo de esta sustancia durante los 2 primeros meses del embarazo influye negativamente en el crecimiento fetal y el peso del recién nacido en el momento del nacimiento. Por otra parte, también se ha observado la alteración de los patrones del sueño y encefalográficos de los recién nacidos con exposición prenatal a la marihuana.

La ***cocaína*** *es la droga utilizada con mayor frecuencia por las mujeres en edad fértil.* Los efectos del consumo prenatal de cocaína son desprendimiento de placenta, aborto espontáneo, prematuridad, CIR, microcefalia, infarto cerebral, anomalías urogenitales, alteraciones del comportamiento y problemas neurológicos.

La **metadona,** utilizada en el tratamiento de la abstinencia a la heroína y la morfina, está considerada un *teratógeno conductista,* como la heroína. Los lactantes cuyas madres adictas a los opiáceos reciben tratamiento con metadona pueden presentar cuadros de **disfunción del SNC,** bajo peso al nacer y perímetro craneal reducido, comparados con los lactantes normales. *Existe también la preocupación por los posibles efectos de la metadona sobre el desarrollo posnatal a largo plazo.* Sin embargo, es difícil acotar este problema debido a que es frecuente el uso de metadona en combinación con otras drogas y a que, por otra parte, en las mujeres con dependencia de los opiáceos son habituales los

consumos intensos de alcohol y cigarrillos. El consumo materno de **metanfetamina,** un estimulante del sistema nervioso simpático, da lugar a cuadros de disminución del tamaño corporal respecto a la edad gestacional asociados a trastornos del comportamiento.

Productos químicos ambientales como teratógenos

Hay una preocupación cada vez mayor por la posible *teratogenicidad de sustancias químicas ambientales,* incluyendo los productos químicos usados en la industria y la agricultura, los contaminantes y los aditivos alimentarios. Hasta el momento no se ha demostrado una implicación positiva de estos productos químicos en la teratogenicidad del ser humano.

Mercurio orgánico Los hijos de mujeres que mantienen una dieta durante el embarazo consistente en pescado con concentraciones excesivas de mercurio orgánico sufren la denominada **enfermedad de Minamata,** un *trastorno neurológico y del comportamiento* que tiene características similares a las de la parálisis cerebral. En los hijos de mujeres que han consumido **metilmercurio** con la comida se han observado alteraciones cerebrales severas, deficiencia mental y ceguera. Este metal líquido es un teratógeno que causa atrofia cerebral, espasticidad, convulsiones y deficiencia mental. Hay publicados casos similares de lactantes cuyas madres consumieron carne de cerdo contaminada por la alimentación de los animales con pienso procedente de cultivos tratados con **pesticidas que contenían mercurio.**

Plomo El plomo está presente en concentraciones abundantes tanto en los contextos laborales como en el ambiente, *atraviesa la membrana placentaria* (v. cap. 7, fig. 7-7) y se acumula en los tejidos del embrión y el feto. La exposición prenatal al plomo se asocia a aborto, defectos fetales, CIR y déficits funcionales. En varios estudios se ha señalado que los hijos de mujeres expuestas a concentraciones subclínicas de plomo pueden presentar problemas del comportamiento y psicomotores.

Bifenilos policlorados Estos productos químicos teratogénicos causan CIR y alteraciones en la coloración cutánea. El origen alimentario principal de los bifenilos policlorados en Norteamérica es posiblemente el *pescado procedente de la pesca deportiva en aguas contaminadas.* En Japón y Taiwán, este producto químico teratogénico se ha detectado en *aceite de cocinar contaminado.*

Microorganismos infecciosos como teratógenos

A lo largo de toda la vida prenatal, el embrión y el feto están amenazados por diversos **microorganismos.** En la mayoría de los casos, el embrión y el feto pueden resistir el ataque de los microorganismos, pero en algunas circunstancias se produce un aborto o la muerte intrauterina. Si sobreviven, los fetos nacen con **CIR,** defectos congénitos o enfermedades neonatales (v. tabla 20-6). Los microorganismos atraviesan la **membrana placentaria** y alcanzan el torrente sanguíneo del embrión o el feto (v. cap. 7, fig. 7-7). Dada su tendencia a causar alteraciones en el SNC, la **barrera hematoencefálica fetal** (BHE) ofrece aparentemente una resistencia escasa a los microorganismos. La BHE es un mecanismo selectivo que impide el paso de la mayoría de los iones y de los compuestos de alto peso molecular desde la sangre al tejido cerebral.

Rubeola congénita La **infección materna por el virus de la rubeola** en el primer trimestre de gestación provoca una incidencia elevada de defectos congénitos en los fetos. *El feto adquiere la infección por vía transplacentaria; el virus atraviesa la membrana placentaria e infecta al embrión o el feto* (v. cap. 7, fig. 7-7). El virus que causa la rubeola es el ejemplo principal de un **teratógeno infeccioso.** El riesgo global de infección del embrión o el feto es de aproximadamente el 20%.

El **síndrome de la rubeola congénita** incluye cataratas (v. cap. 18, fig. 18-12), malformaciones cardíacas y sordera; sin embargo, en ocasiones también se observan las alteraciones siguientes: deficiencia mental, coriorretinitis (inflamación de la retina que se extiende a la coroides), **glaucoma** (v. cap. 18, fig. 18-11), microftalmía (tamaño anormalmente pequeño del ojo) y alteraciones en los dientes (v. tabla 20-6).

La mayoría de los lactantes presentan defectos congénitos si la madre sufre la enfermedad durante las 4-5 primeras semanas después de la fecundación. Este intervalo incluye los períodos de organogénesis más susceptibles de los ojos, los oídos internos, el corazón y el encéfalo (v. fig. 20-15). El riesgo de defectos secundarios a la infección por el virus de la rubeola durante el segundo y el tercer trimestre es aproximadamente del 10%, pero pueden aparecer defectos funcionales en el SNC (**deficiencia mental**) y en los oídos internos (**pérdida de audición**). A consecuencia de la vacunación generalizada frente al virus de la rubeola, en la actualidad el número de lactantes afectados es escaso.

Citomegalovirus El citomegalovirus (**CMV**) es un miembro de la familia herpes virus. Al igual que sucede en la rubeola, es probable que el virus infecte la placenta y después al feto. Los fetos con este virus a menudo nacen prematuramente. El CMV es la infección vírica más frecuente del feto y se observa en aproximadamente el 1% de los recién nacidos. Cuando la infección ocurre durante el primer trimestre, la mayoría de los embarazos de este tipo finalizan en forma de aborto espontáneo. *El CMV es la causa principal de infección congénita con morbilidad en el momento del nacimiento.* Los recién nacidos infectados durante el **período fetal inicial** no suelen presentar signos clínicos y se identifican a través de pruebas de cribado. La infección por el CMV en **fases posteriores del embarazo** puede dar lugar a defectos congénitos severos: CIR, microftalmía, coriorretinitis, ceguera, microcefalia, calcificaciones cerebrales, deficiencia mental, sordera, parálisis cerebral y *hepatoesplenomegalia* (aumento de tamaño del hígado y el bazo). Son especialmente importantes los casos de infección materna asintomática por el CMV, que a menudo se asocian a alteraciones auditivas, *neurológicas y del comportamiento durante la niñez.*

Virus del herpes simple La infección materna por el virus del herpes simple en las fases iniciales del embarazo incrementa tres veces la incidencia de aborto, mientras que la infección después de la semana 20 se asocia a un incremento en la incidencia de *prematuridad* (nacimiento del feto antes de las 37 semanas de gestación). La infección del feto por este virus suele producirse en fases muy avanzadas del embarazo y probablemente ocurre con mayor frecuencia antes y durante el parto. Los defectos congénitos que se han observado en los recién nacidos son lesiones cutáneas, microcefalia, microftalmía, espasticidad y displasia retiniana (v. tabla 20-6 y cap. 17, fig. 17-36).

Varicela La **varicela** y el **herpes zóster** se deben al mismo virus, el **virus de la varicela-zóster,** que es sumamente infeccioso. **La varicela materna durante los dos primeros trimestres del embarazo** causa los defectos congénitos siguientes: cicatrices cutáneas, atrofia muscular, hipoplasia de los miembros, dedos rudimentarios, alteraciones oculares y cerebrales, así como retraso mental (v. cap. 20, tabla 20-6). La probabilidad de que aparezcan estos u otros defectos cuando la infección tiene lugar durante el **período crítico del desarrollo** es del 20% (v. fig. 20-15). Después de la semana 20 de gestación no se ha demostrado que haya riesgo teratogénico.

© Elsevier. Fotocopiar sin autorización es un delito.

Virus de la inmunodeficiencia humana Este retrovirus causa el **síndrome de inmunodeficiencia adquirida (SIDA).** Los datos relativos a los efectos fetales de la infección intrauterina por el virus de la inmunodeficiencia humana son contradictorios. Algunos de los defectos congénitos observados han sido retraso del crecimiento, microcefalia y alteraciones craneofaciales específicas. La mayoría de los casos de transmisión del virus de la madre al feto posiblemente tengan lugar en el momento del parto. La lactancia materna incrementa el riesgo de transmisión del virus al recién nacido. La prevención de la transmisión del virus a las mujeres y a sus lactantes tiene una importancia obvia debido a sus posibles efectos perjudiciales.

Toxoplasmosis *Toxoplasma gondii* es un parásito intracelular cuya denominación se debe al roedor norteafricano denominado *Ctenodactylus gundi* en cuyo organismo se detectó inicialmente. Este parásito se puede localizar en el torrente sanguíneo, los tejidos, las células reticuloendoteliales, los leucocitos y las células epiteliales.

La infección materna se adquiere habitualmente por:

- El consumo de carne cruda o escasamente cocinada (con frecuencia, cerdo o cordero) que contiene quistes de *Toxoplasma.*
- El contacto estrecho con animales domésticos infectados (generalmente, gatos) o con tierra contaminada.

Se considera que la tierra y las plantas de jardín pueden quedar contaminadas por heces de animales infectados portadores de **ovoquistes** (el cigoto encapsulado en el ciclo vital de los protozoos esporozoarios). Los ovoquistes también pueden alcanzar los alimentos por efecto de las moscas y las cucarachas.

T. gondii atraviesa la membrana placentaria e infecta al feto (figs. 20-21 y 20-22; v. cap. 7, fig. 7-7), causando alteraciones destructivas en el encéfalo (**calcificaciones intracraneales**) y en los ojos (**coriorretinitis**), lo que da lugar a retraso mental, microcefalia, microftalmía e hidrocefalia. *La infección puede causar la muerte del producto de la concepción,* especialmente durante las fases iniciales del embarazo.

Las madres de lactantes con alteraciones congénitas desconocen a menudo que hayan sufrido **toxoplasmosis,** la enfermedad causada por este parásito. Dado que los animales (gatos, perros, conejos y otros animales domésticos y salvajes) pueden estar infectados por este parásito, *las mujeres embarazadas deberían evitarlos, así como procurar no consumir carne cruda o escasamente cocinada procedente de estos animales* (p. ej., el conejo). Por otra parte, también se debe evitar el consumo de leche no pasteurizada.

Sífilis congénita La incidencia de la sífilis congénita está aumentando de manera progresiva, y en la actualidad hay más casos que hace dos décadas. Uno de cada 10.000 recién nacidos vivos en Estados Unidos está infectado. *Treponema pallidum,* el pequeño microorganismo de configuración espiral que causa la sífilis, atraviesa rápidamente la **membrana placentaria** desde las 6-8 semanas del desarrollo (v. cap. 7, fig. 7-7). El feto puede quedar infectado en cualquier fase de la enfermedad y en cualquier etapa del embarazo.

La **infección materna primaria** (adquirida durante el embarazo) siempre da lugar a una *infección fetal importante* con *defectos congénitos*; sin embargo, el tratamiento adecuado de la madre destruye los microorganismos y evita que atraviesen la membrana placentaria y que infecten al feto.

Las **infecciones maternas secundarias** (adquiridas antes del embarazo) no suelen dar lugar a enfermedad fetal ni a defectos congénitos. Si la madre no recibe tratamiento, se produce la muerte intrauterina en aproximadamente la cuarta parte de los

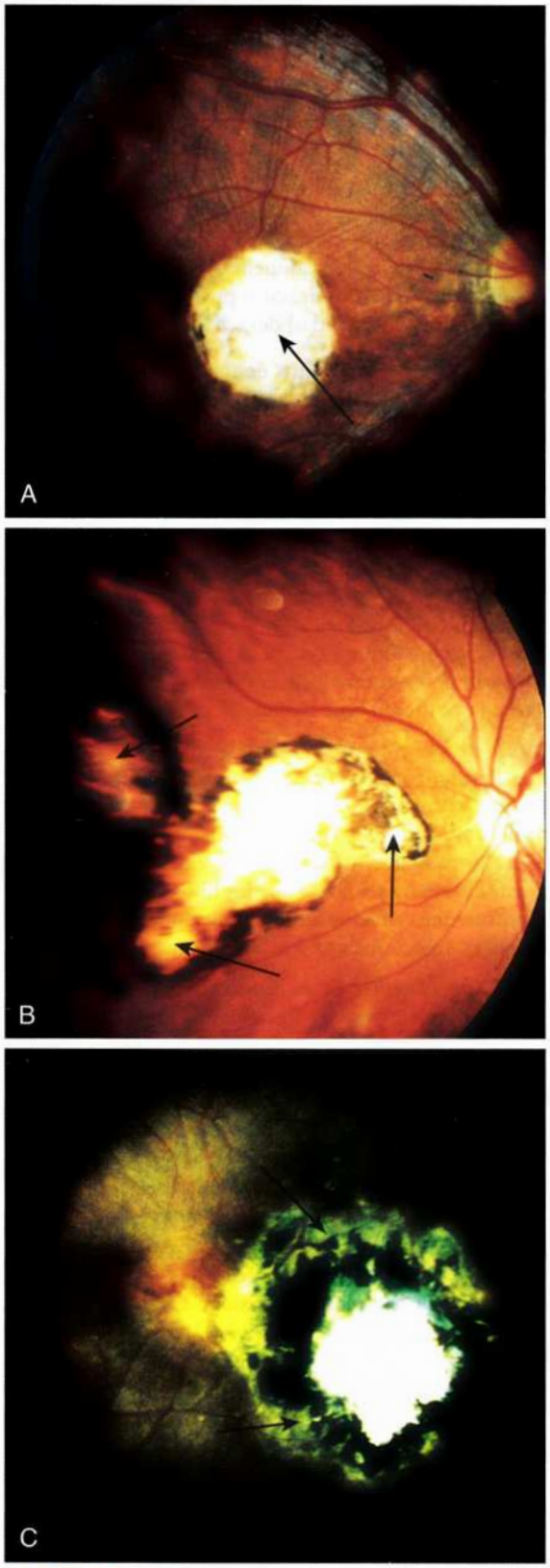

FIGURA 20-21 Coriorretinitis en la toxoplasmosis ocular congénita causada por la infección por *Toxoplasma.* **A,** Lesión cicatricial necrosante de la mácula *(flecha).* **B,** Lesiones satélites alrededor y adyacentes a una lesión cicatricial necrosante principal *(flechas).* **C,** Lesión recrudescente adyacente a una lesión cicatricial necrosante principal de gran tamaño *(flechas).* (*Tomada de Yokota K: Congenital anomalies and toxoplasmosis.* Congenit Anom [Kyoto] *1995;35:151.*)

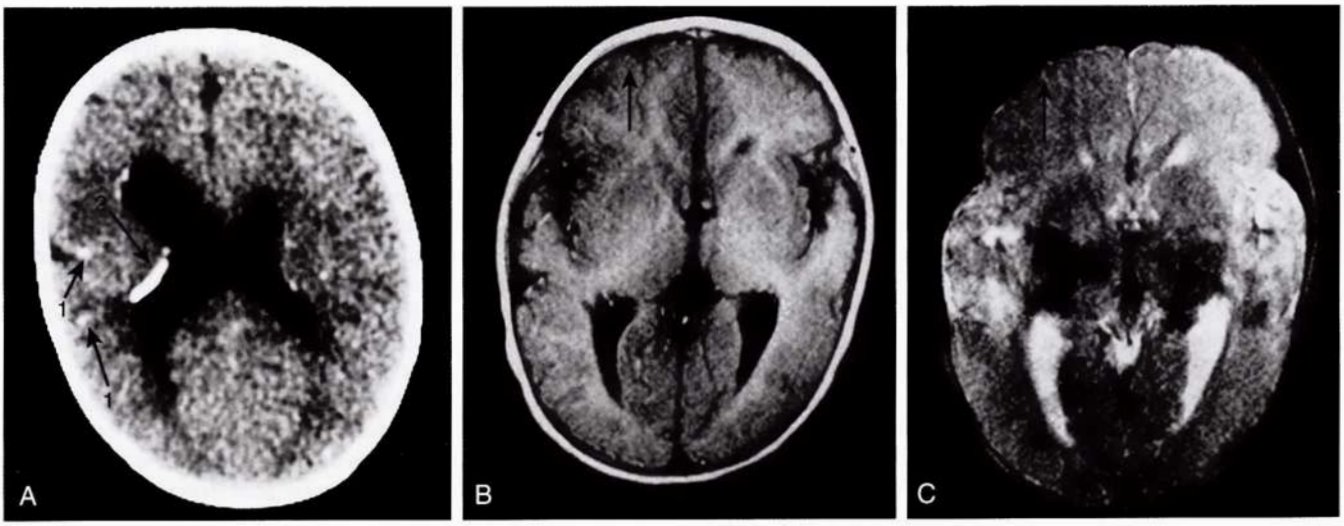

FIGURA 20-22 Defectos cerebrales congénitos inducidos por la infección por *Toxoplasma*. Estas imágenes diagnósticas se obtuvieron a los 2 años y 9 meses de edad. **A**, Tomografía computarizada (TC) sin contraste. Los ventrículos laterales están moderadamente dilatados. Se pueden observar múltiples focos calcificados en el parénquima cerebral *(flechas 1)* y a lo largo de la pared ventricular *(flecha 2)*. **B**, Resonancia magnética (RM) en una imagen potenciada en T1 (400/22, 0,5 teslas). Las circunvoluciones corticales están ensanchadas en el lado izquierdo y la corteza está aumentada de grosor en el lóbulo frontal izquierdo *(flecha)*, en comparación con la estructura correspondiente en el lado derecho. **C**, Imagen de RM potenciada en T2 (2.500/120, 0,5 teslas). El lóbulo frontal izquierdo muestra una hipodensidad anómala *(flecha)*. (*Tomada de Yokota K: Congenital anomalies and toxoplasmosis,* Congenit Anom [Kyoto] *1995;35:151.*)

casos. Sólo el 20% de todas las mujeres embarazadas y no tratadas dan a luz a un niño normal a término.

Las **manifestaciones fetales iniciales** de la *sífilis materna no tratada* son sordera congénita, alteraciones en los dientes y los huesos, *hidrocefalia* (acumulación excesiva de LCR) y retraso mental (v. cap. 17, fig. 17-38 y cap. 19, figs. 19-19 y 19-20). Las **manifestaciones fetales tardías** de la sífilis congénita no tratada son lesiones destructivas del paladar y el tabique nasal, las alteraciones en los dientes (muescas centrales, incisivos centrales superiores muy espaciados y con forma de clavija, denominados **dientes de Hutchinson**) y defectos faciales (abombamiento frontal, con protrusión o hinchazón, nariz «en silla de montar» y desarrollo insuficiente del maxilar).

La radiación como teratógeno

La **exposición a niveles elevados de radiación ionizante** puede alterar las células embrionarias con muerte celular, alteraciones cromosómicas, retraso mental y reducción del crecimiento físico. La severidad de las alteraciones embrionarias está relacionada con la dosis de radiación absorbida, la frecuencia de aplicación de las dosis y la fase del desarrollo embrionario o fetal en el momento en el que tiene lugar la exposición a la radiación.

En épocas anteriores se administraban de manera inadvertida grandes dosis de radiación ionizante (de cientos a miles de rads) a los embriones y los fetos de mujeres embarazadas que sufrían cáncer del cuello uterino. *En todos estos casos, los embriones presentaban malformaciones graves o fallecían.* En lactantes que han sobrevivido tras haber sido expuestos a niveles elevados de radiación ionizante se ha observado retraso del crecimiento, microcefalia, espina bífida quística (v. cap. 17, figs. 17-15 y 17-36, y cap. 18, fig. 18-12), alteraciones pigmentarias en la retina, cataratas, fisura palatina, alteraciones esqueléticas y viscerales, y retraso mental. El desarrollo del SNC casi siempre está alterado.

Observaciones efectuadas tanto en **supervivientes de las bombas atómicas** lanzadas sobre Japón como en sus hijos indican que el período de mayor sensibilidad respecto a la *lesión del encéfalo por la radiación* es el comprendido entre las 8 y las 16 semanas posteriores a la fecundación, con aparición de un retraso mental severo. Hacia el final de la semana 16 finaliza la mayor parte de la proliferación neuronal, después de lo cual disminuye el riesgo de retraso mental.

Se acepta en términos generales que las dosis elevadas de radiación (>25.000 mrads) son perjudiciales para el desarrollo del SNC. *No hay pruebas concluyentes de que los niveles de radiación que se utilizan en los procedimientos diagnósticos (<10 rads) causen malformaciones congénitas en el ser humano.* La radiación dispersa que acompaña al estudio radiológico de una región corporal que no está próxima al útero (p. ej., el tórax, los senos paranasales o los dientes) *solamente da lugar a una dosis de unos pocos milirads, que no inducen un efecto teratogénico en el embrión o el feto.* Por ejemplo, la tomografía computarizada (TC) pélvica realizada durante el tercer trimestre del embarazo origina una dosis corporal total en el feto de aproximadamente 1-5 rads. *Si la exposición del embrión a la radiación es de 5 rads o menos, el riesgo es mínimo*; sin embargo, es importante actuar con prudencia en todo lo relativo a los estudios diagnósticos sobre la pelvis en las mujeres embarazadas (radiografías y pruebas diagnósticas médicas con radioisótopos), debido a que pueden generar exposiciones del embrión de 0,3 a 2 rads. *El límite recomendado de la exposición corporal total materna a la radiación de cualquier origen es de 500 mrads (0,005 Gy) a lo largo de todo el período gestacional.*

Ondas de ultrasonidos

La ecografía es un método que se utiliza con frecuencia durante el embarazo para el diagnóstico embrionario y fetal, y también en el contexto de la asistencia prenatal. En un estudio en el que se investigó la seguridad de la ecografía obstétrica se demostró que la ecografía diagnóstica convencional no representa ningún peligro para el feto.

Factores maternos como teratógenos

Aproximadamente el 4% de las mujeres embarazadas padece diabetes. La **diabetes mellitus** mal controlada en la madre, especialmente durante la embriogénesis, se asocia a un aumento en

© Elsevier. Fotocopiar sin autorización es un delito.

la tasa de aborto espontáneo y a un incremento del doble o el triple en la incidencia de defectos congénitos. **Los recién nacidos cuyas madres son diabéticas** suelen tener un tamaño corporal excesivamente grande (**macrosomía**), con acumulación excesiva de tejido adiposo en la parte superior de la espalda y en la parte inferior de la mandíbula. *Estos lactantes muestran un aumento en el riesgo de alteraciones cerebrales,* defectos esqueléticos, agenesia del sacro y cardiopatías congénitas, además de diversas *complicaciones metabólicas neonatales,* síndrome de dificultad respiratoria y alteraciones del desarrollo nervioso.

La **fenilcetonuria** (un error innato del metabolismo que se hereda de manera autosómica recesiva) se observa en 1 de cada 10.000 recién nacidos en Estados Unidos. Si no son tratadas, las mujeres homocigotas para la **deficiencia de fenilalanina hidroxilasa** (fenilcetonuria) y las que presentan **hiperfenilalaninemia** (concentraciones sanguíneas anormalmente elevadas de fenilalanina) muestran un riesgo elevado de que sus hijos presenten **microcefalia** (v. cap. 17, fig. 17-36), cardiopatías congénitas, retraso mental y CIR. *Las alteraciones cerebrales y el retraso mental se pueden prevenir mediante la administración a la madre con fenilcetonuria de una dieta sin fenilalanina antes y durante el embarazo.*

El riesgo de defectos del tubo neural (v. cap. 17, fig. 17-17) es mayor en los hijos de mujeres con concentraciones bajas de **ácido fólico** y **vitamina B_{12}**.

Factores mecánicos como teratógenos

El líquido amniótico absorbe las fuerzas mecánicas y protege de esta manera al embrión frente a la mayoría de los traumatismos externos. La cantidad significativamente reducida del líquido amniótico (**oligohidramnios**) puede dar lugar a deformidades de origen mecánico en los miembros, como hiperextensión de la articulación de la rodilla. La luxación congénita de la cadera y el pie equino varo pueden deberse a fuerzas mecánicas, especialmente en los casos de útero malformado. Estas deformaciones pueden producirse por cualquier factor que limite el movimiento del feto, dando lugar a la compresión prolongada en una postura anómala. Las amputaciones intrauterinas y otras anomalías causadas por la constricción local durante el crecimiento fetal pueden deberse a **bandas amnióticas,** que son anillos que se forman como resultado de la rotura del amnios durante las fases iniciales del embarazo (v. cap. 7, fig. 7-21).

MALFORMACIONES CONGÉNITAS CAUSADAS POR HERENCIA MULTIFACTORIAL

Los rasgos multifactoriales son a menudo defectos mayores únicos, como labio hendido, paladar hendido aislado, defectos del tubo neural (p. ej., meroencefalia, espina bífida quística), estenosis pilórica y luxación congénita de cadera (v. cap. 11, fig. 11-4*C* y cap. 17, figs. 17-12*D*, 17-15 y 17-17). Algunos de estos defectos también pueden aparecer como parte del fenotipo de síndromes determinados por herencia monogénica, alteraciones cromosómicas o teratógenos ambientales.

Uno de los problemas principales para *definir la causa de las anomalías genéticas,* como el labio y el paladar fisurados (LPF), es que se desconoce el número de genes implicados (genes múltiples versus un gen único). Antiguamente se proponía una hipótesis de umbral multifactorial para el LPF, afirmándose que estaba implicado al menos un factor genético y uno ambiental en el desarrollo de cada caso de LPF. Sin embargo, esta hipótesis deja algunas preguntas sin contestar sobre la forma en la que interaccionan los genes para producir esta anomalía y en qué medida lo hacen.

La identificación de fisuras orofaciales no sindrómicas asociadas a marcadores genéticos bien conocidos ha sido un paso importante para comprender la contribución de los factores genéticos al LPF. Para examinar dicha contribución se han usado dos estrategias: estudios familiares a gran escala y estudios de ligamiento genético y asociación con marcadores genéticos concretos. *La hipótesis multifactorial ha sido sustituida por la hipótesis de la existencia de varios genes de expresión variable,* respaldada por pruebas estadísticas sólidas de estudios en seres humanos y en ratones *knockout,* en las que se demuestra que unos pocos genes específicos podrían explicar la causa de las fisuras faciales. Muchos casos de LPF publicados se han atribuido a un único gen dominante de escasa penetrancia, contradiciendo la hipótesis multifactorial.

Basándose en estudios clínicos y de experimentación, la hipótesis aceptada de la existencia de varios genes de expresión variable implica la presencia de un locus mayor o de relativamente pocos locus (3-14) que interaccionan para ocasionar las hendiduras faciales. Hay pruebas sólidas que respaldan el hecho de que la contribución genética a las hendiduras orofaciales no sindrómicas es mayor de lo que previamente se pensaba, situándose en el 20-50%, mientras que el resto de casos se asocia a factores ambientales e interacciones genéticas y ambientales. En el futuro, los clínicos dispondrán de este tipo de estudios en poblaciones diferentes para tener un mapa completo de los múltiples locus implicados en la generación de las hendiduras faciales (Dr. David F. Gomez-Gill, 2012, comunicación personal).

Los riesgos de recidiva valorados en el contexto del **consejo genético ofrecido a las familias** con casos de malformaciones congénitas determinadas por la herencia multifactorial son riesgos de carácter empírico fundamentados en la frecuencia de dichos defectos en la población general y en las diferentes categorías de familiares. Estas estimaciones pueden ser imprecisas en las familias individuales debido a que generalmente representan valores promedio respecto a la población general, más que probabilidades exactas que se puedan aplicar a familias individuales.

RESUMEN DE LAS MALFORMACIONES CONGÉNITAS

- Una malformación congénita es una alteración estructural de cualquier tipo que está presente en el momento del nacimiento. Dicha alteración puede ser macroscópica o microscópica, y se puede localizar en la superficie del cuerpo o en su interior. **Existen cuatro tipos clínicamente significativos de malformaciones congénitas:** malformación, disrupción, deformación y displasia.
- Aproximadamente el 3% de los recién nacidos vivos presentan una malformación congénita importante y manifiesta. Los defectos adicionales se detectan después del nacimiento; así, la incidencia de malformaciones congénitas importantes se sitúa alrededor del 6% en los niños de 2 años de edad y del 8% en los de 5 años. Hay todavía otros defectos congénitos (aproximadamente el 2%) que se detectan en fases posteriores de la vida (p. ej., en el contexto de intervenciones quirúrgicas, procedimientos de disección o autopsia).

- Los defectos congénitos pueden ser únicos o múltiples, y su significación clínica puede ser mayor o menor. Los defectos únicos y de grado menor se observan en aproximadamente el 14% de los recién nacidos. Estos defectos no tienen consecuencias médicas importantes, pero pueden alertar a los clínicos respecto a la posible presencia de algún defecto importante asociado.
- El 90% de los lactantes con defectos múltiples de grado menor muestran uno o más defectos de grado mayor asociados. Del 3% de los lactantes que nacen con una malformación congénita importante, el 0,7% muestran anomalías múltiples de grado mayor. Los defectos graves son más frecuentes en los embriones jóvenes (hasta el 15%) que en los recién nacidos (hasta el 3%).
- Algunos defectos congénitos se deben a factores genéticos (alteraciones cromosómicas y genes mutados). Algunos pocos defectos cabe atribuirlos a factores ambientales (microorganismos infecciosos, productos químicos ambientales y fármacos); no obstante, los defectos más comunes se deben a interacciones complejas entre los factores genéticos y ambientales. Se desconoce la causa de la mayoría de los defectos congénitos (v. fig. 20-1).
- Durante las **primeras 2 semanas del desarrollo,** los teratógenos destruyen el embrión o bien no inducen ningún efecto. Durante el **período de la organogénesis,** los teratógenos alteran el desarrollo y pueden originar malformaciones congénitas importantes. A lo largo del **período fetal,** los teratógenos pueden causar alteraciones morfológicas y funcionales, especialmente en el encéfalo y en los ojos.

PROBLEMAS CON ORIENTACIÓN CLÍNICA

CASO 20-1

Un médico está preocupado por los medicamentos que una de sus pacientes asegura haber tomado cuando acudió por primera vez a la consulta durante su embarazo.

- ¿Qué porcentaje de defectos congénitos se debe a fármacos, productos químicos ambientales y microorganismos infecciosos?
- ¿Por qué puede ser difícil para los médicos atribuir defectos congénitos específicos a fármacos concretos?
- ¿Qué debería saber toda mujer embarazada respecto al uso de los fármacos durante el embarazo?

CASO 20-2

En el transcurso de una exploración pélvica, una mujer de 41 años descubre que está embarazada.

- ¿Muestran las mujeres mayores de esta edad un aumento en el riesgo de tener hijos con malformaciones congénitas?
- Si una mujer de 41 años se queda embarazada, ¿qué pruebas diagnósticas prenatales se podrían llevar a cabo?
- ¿Qué alteración genética se podría detectar con las pruebas prenatales?

CASO 20-3

Una mujer embarazada le pregunta a su médico si hay algún fármaco que pueda considerarse seguro durante las fases iniciales del embarazo.

- Puede nombrar algunos de los fármacos que se prescriben con mayor frecuencia y que se pueden utilizar con seguridad durante el embarazo?
- ¿Qué fármacos de uso frecuente hay que evitar durante el embarazo?

CASO 20-4

Una niña de 10 años contrae la rubeola y su madre está preocupada por la posibilidad de que la paciente pueda desarrollar cataratas y malformaciones cardíacas.

- ¿Qué le podría decir el médico a la madre?

CASO 20-5

El amigo de una mujer embarazada que tiene dos gatos que a menudo «pasan la noche fuera» le dice que debería evitar el contacto estrecho con estos animales durante el embarazo. También le recomienda que evite las moscas y las cucarachas.

- ¿Qué le podría decir su médico a esta mujer?

La discusión de estos problemas aparece en el Apéndice al final del libro.

BIBLIOGRAFÍA Y LECTURAS RECOMENDADAS

Adams Waldorf KM, McAdams RM: Influence of infection during pregnancy on fetal development, *Reproduction* 146:R151, 2013.

Bale JF Jr: Fetal infections and brain development, *Clin Perinatol* 36:639, 2009.

Berry RJ, Bailey L, Mulinarae J, et al: Fortification of flour with folic acid, *Food Nutr Bull* 31(Suppl 1):S22, 2010.

Biencowe H, Cousens S, Modell B, et al: Folic acid to reduce neonatal mortality from neural tube disorders, *Int J Epidemiol* 39(Suppl 1): i110, 2010.

Bober MB: Common multiple congenital anomaly syndromes. In Gomella TL, Cunningham M, editors: *Neonatology*, ed 7, New York, 2013, McGraw-Hill.

Briggs GG, Freeman RK, Yaffe SJ: *Drugs in pregnancy and lactation*, ed 9, Baltimore, 2011, Williams & Wilkins.

Burkey BW, Holmes AP: Evaluating medication use in pregnancy and lactation: what every pharmacist should know, *J Pediatr Pharmacol Ther* 18:247, 2013.

Callen PW, editor: *Ultrasonography in obstetrics and gynecology*, ed 5, Philadelphia, 2008, Saunders.

Carson G, Cox LV, Crane J, et al: for the Society of Obstetricians and Gynaecologists of Canada: Alcohol use and pregnancy consensus guidelines, *J Obstet Gynaecol Can* 32(Suppl 3):S1, 2010.

Chudley AE, Hagerman RJ: The fragile X syndrome, *J Pediatr* 110:821, 1987.

Correa C, Mallarinob C, Pena R, et al: Congenital malformations of pediatric surgical interest: prevalence, risk factors, and prenatal diagnosis between 2005 and 2012 in the capital city of a developing country: Bogotá, Colombia, *J Pediatr Surg* 49:1099, 2014.

Dior UP, Lawrence GM, Sitlani C, et al: Parental smoking during pregnancy and offspring cardio-metabolic risk factors at ages 17 and 32, *Atherosclerosis* 235:430, 2014.

© Elsevier. Fotocopiar sin autorización es un delito.

Einfeld SL, Brown R: Down syndrome—new prospects for an ancient disorder, *JAMA* 303:2525, 2010.
Fonseca EB, Raskin S, Zugaib M: Folic acid for the prevention of neural tube defects, *Rev Bras Ginecol Obstet* 35:287, 2013.
Frey KA: Male reproductive health and infertility, *Prim Care* 37:643, 2010.
Gianicolo EA, Cresci M, Ait-Ait L, et al: Smoking and congenital heart disease: the epidemiological and biological link, *Curr Pharm Des* 16:2572, 2010.
Jones KL, Jones MC, Campo MD: *Smith's recognizable patterns of human malformation*, ed 7, Philadelphia, 2013, Saunders.
Kim MW, Ahn KH, Ryu KJ, et al: Preventive effects of folic acid supplementation on adverse maternal and fetal outcomes, *PLoS One* 19(9):e97273, 2014.
Levine DA: Growth and development. In Marcdante KJ, Kliegman KJ, editors: *Nelson essentials of pediatrics*, ed 7, Philadelphia, 2015, Saunders.
Levy PA, Marion RW: Human genetics and dysmorphology. In Marcdante KJ, Kliegman KJ, editors: *Nelson essentials of pediatrics*, ed 7, Philadelphia, 2015, Saunders.
Martin RJ, Fanaroff AA, Walsh MC, editors: *Fanaroff and Martin's neonatal-perinatal medicine: diseases of the fetus and infant*, ed 10, Philadelphia, 2014, Mosby.
Medicode, Inc: *Medicode's hospital and payer: international classification of diseases, ed 9 revised, clinical modification (ICD 9 CM)*, vol 1-3, Salt Lake City, 2010, Medicode.
Moore KL: *The sex chromatin*, Philadelphia, 1966, Saunders.
Moore KL, Barr ML: Smears from the oral mucosa in the determination of chromosomal sex, *Lancet* 2:57, 1955.
Nussbaum RL, McInnes RR, Willard HF: *Thompson & Thompson genetics in medicine*, ed 7 revised, Philadelphia, 2007, Saunders.
Persaud TVN: *Environmental causes of human birth defects*, Springfield, IL, 1990, Charles C Thomas.
Rasmussen SA: Human teratogens update 2011: can we ensure safety during pregnancy? *Birth Defects Res A Clin Mol Teratol* 94(123), 2012.
Reef SE, Strebel P, Dabbagh A, et al: Progress toward control of rubella and prevention of congenital rubella syndrome—worldwide, 2009, *J Infect Dis* 204(Suppl 1):S24, 2011.
Richardson GA, Goldschmidt L, Willford J: Continued effects of prenatal cocaine use: preschool development, *Neurotoxicol Teratol* 31:325, 2009.
Sackett C, Weller RA, Weller EB: Selective serotonin reuptake inhibitor use during pregnancy and possible neonatal complications, *Curr Psychiatry Rep* 11:253, 2009.
Shiota K, Uwabe C, Nishimura H: High prevalence of defective human embryos at the early postimplantation period, *Teratology* 35:309, 1987.
Simpson JL: Birth defects and assisted reproductive technologies, *Semin Fetal Neonatal Med* 19:177, 2014.
Slaughter SR, Hearns-Stokes R, van der Vlugt T, et al: FDA approval of doxylamine-pyridoxine therapy for use in pregnancy, *N Engl J Med* 370:1081, 2014.
Spranger J, Benirschke K, Hall JG, et al: Errors of morphogenesis, concepts and terms, *J Pediatr* 100:160, 1982.
Turnpenny P, Ellard S: *Emery's elements of medical genetics*, ed 14, Philadelphia, 2012, Churchill Livingstone.
Weiner CP, Buhimschi C: *Drugs for pregnant and lactating women*, ed 2, Philadelphia, 2009, Saunders.

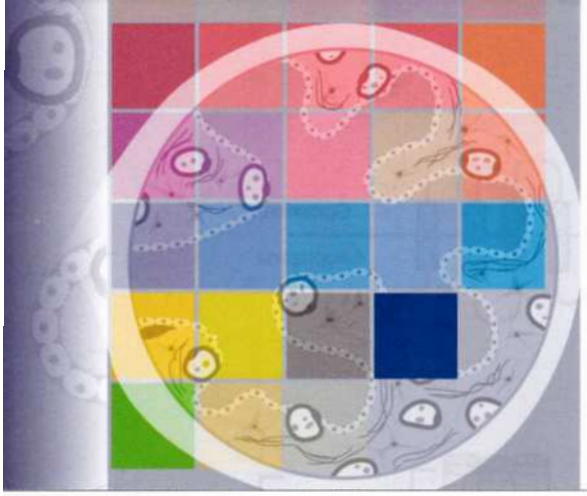

CAPÍTULO

21

Vías habituales de señalización que participan en el desarrollo

Jeffrey T. Wigle y David D. Eisenstat

Comunicación intercelular 488
Uniones comunicantes 488
Moléculas de adhesión celular 489
Morfógenos 490
Ácido retinoico 490
Factor de crecimiento transformador β/proteína morfogenética ósea 490
Hedgehog 491
Vía WNT/β-catenina 492
Proteína cinasas 493
Receptores tirosina cinasa 493
Vía de señalización Hippo 494
Vía notch-delta 494
Factores de transcripción 496
Proteínas HOX 496
Genes *PAX* 496
Factores de transcripción hélice-asa-hélice básicos 497
Epigenética 497
Histonas 498
Metilación de las histonas 498
Metilación del ADN 498
MicroARN 499
Células madre: diferenciación frente a pluripotencialidad 499
Resumen de las vías habituales de señalización que participan en el desarrollo 500

A lo largo del proceso del desarrollo embrionario, las células precursoras indiferenciadas se diferencian y se organizan en las complejas estructuras que se observan en los tejidos adultos funcionales. Este intrincado proceso requiere que las células integren muchas señales distintas, intrínsecas y extrínsecas, para que el desarrollo sea el adecuado. Estas señales controlan la proliferación, la diferenciación y la migración de las células para determinar el tamaño y la configuración finales de los órganos en desarrollo. La alteración de estas vías de señalización puede originar anomalías en el desarrollo humano y defectos congénitos. Las vías de señalización clave del desarrollo también se asocian a menudo en el adulto con enfermedades como el cáncer.

Dados los diversos cambios que tienen lugar durante la embriogénesis, parece que también tendría que haber un conjunto diverso de vías de señalización que regulen estos procesos. Sin embargo, la diferenciación de muchos tipos celulares distintos está regulada a través de un conjunto relativamente limitado de vías de señalización moleculares:

- **Comunicación intercelular:** el desarrollo implica la interacción de una célula con las células adyacentes, bien de forma directa (uniones comunicantes), bien por mecanismos indirectos (moléculas de adhesión celular).
- **Morfógenos:** son moléculas difusibles que especifican el tipo celular que se va a generar en una localización anatómica específica y que dirigen la migración de las células y sus prolongaciones hasta sus destinos finales. Entre los morfógenos se incluyen el ácido retinoico, la superfamilia del factor de crecimiento

© 2016. Elsevier España, S.L.U. Reservados todos los derechos

Tabla 21-1 Estándares de nomenclatura internacionales para los genes y las proteínas

Gen	Ser humano	Cursiva, todas las letras mayúsculas	*PAX6*
	Ratón	Cursiva, la primera letra mayúscula	*Pax6*
Proteína	Ser humano	Sin cursiva, todas las letras mayúsculas	PAX6
	Ratón	Sin cursiva, todas las letras mayúsculas	PAX6

transformador beta (TGF-β, *transforming growth factor β*)/proteínas morfogenéticas óseas (BMP, *bone morphogenetic proteins*) y las familias de las proteínas hedgehog y WNT. En la tabla 21-1 se explica la nomenclatura de los genes y las proteínas.

- **Receptores tirosina cinasa (RTK, *receptor tyrosine kinases*):** muchos factores de crecimiento transmiten señales a través de su unión a un RTK de membrana, incluyendo su activación. Estas cinasas son esenciales para la regulación de la proliferación celular, la apoptosis y la migración celular, así como también para procesos como el crecimiento de vasos sanguíneos nuevos y de las prolongaciones axonales en el sistema nervioso.
- **Notch/Delta:** esta vía de señalización especifica a menudo cuál va a ser el destino de las células precursoras.
- **Factores de transcripción:** este conjunto de proteínas conservadas a lo largo de la evolución activa o reprime genes corriente abajo y que son esenciales para muchos procesos celulares distintos. Muchos factores de transcripción son miembros de las familias *homeobox* (HOX) o hélice-asa-hélice (HLH, *helix-loop-helix*). Su actividad puede estar regulada por todas las demás vías de señalización descritas en este capítulo.
- **Epigenética:** son cambios hereditarios en la función de los genes que no se deben a modificaciones en la secuencia del ADN. Son ejemplos de modificaciones epigenéticas la acetilación y la metilación de las histonas y la metilación del ADN.
- **Células madre:** las células pluripotenciales del embrión pueden dar lugar a todas las células y tejidos del organismo en desarrollo. Las células pluripotenciales del adulto mantienen los tejidos en el organismo maduro. Estos tipos de células pluripotenciales y las células madre pluripotenciales inducidas (iPS, *induced pluripotent stem cells*) son posibles fuentes de células para la regeneración y la reparación de las células y órganos lesionados o en fase de degeneración.

COMUNICACIÓN INTERCELULAR

Durante el desarrollo embrionario, las células reciben señales procedentes del exterior y se comunican con las células adyacentes. Esta comunicación hace que la célula experimente procesos diversos, como los de proliferación, diferenciación y migración. Se tratan a continuación dos clases de proteínas que son necesarias para la comunicación intercelular: las uniones comunicantes y las moléculas de adhesión celular.

Uniones comunicantes

Las **uniones comunicantes** son un medio para que las células se comuniquen directamente entre sí en un proceso que se denomina *comunicación intercelular a través de uniones comunicantes* (GJIC, *gap junction intercellular communication*). A pesar de que

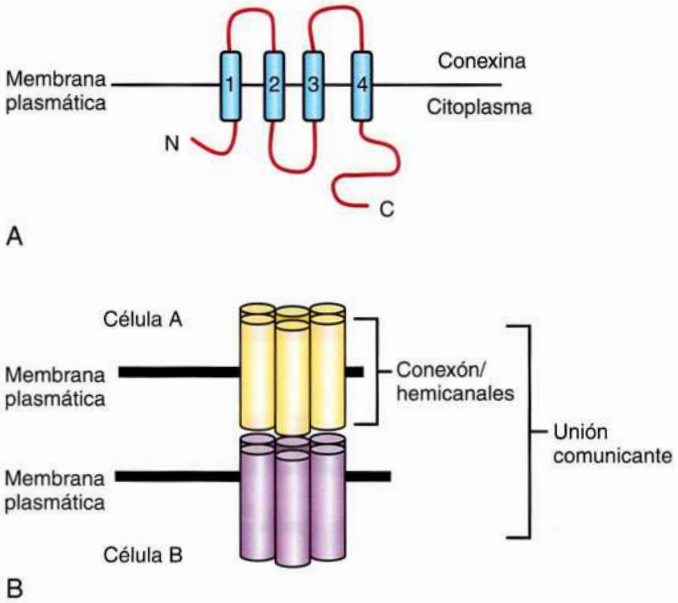

FIGURA 21-1 Comunicación intercelular de tipo unión comunicante. A, La molécula de conexina está constituida por cuatro dominios transmembrana y dos dominios extracelulares, y sus extremos N y C son citoplásmicos. B, Los conexones, o hemicanales, son estructuras hexaméricas constituidas por seis subunidades de conexina. Una unión comunicante se puede formar a partir de dos conexones homofílicos o heterofílicos. Las moléculas pequeñas menores de 1 kDa (como los iones y el ATP) pueden atravesar las uniones comunicantes abiertas.

el tamaño del poro de los canales es variable, solamente pueden atravesarlo las moléculas pequeñas (p. ej., los segundos mensajeros, iones como el calcio, el trifosfato de adenosina [ATP]) con un tamaño inferior a 1 kiloDalton (kDa), de manera que quedan excluidas la mayoría de las proteínas y los ácidos nucleicos. En los sistemas nervioso y cardíaco, las uniones comunicantes son útiles para establecer el acoplamiento celular eléctrico (sinapsis «eléctricas»).

Aunque la función de las uniones comunicantes es bastante directa, la estructura de estos canales intercelulares es compleja y está altamente regulada a lo largo del desarrollo (fig. 21-1). Cada unión comunicante está constituida por dos hemicanales denominados conexones. Cada conexón es hexamérico y, como tal, está constituido por seis subunidades individuales de conexina. Una molécula de conexina (Cx) individual consta de cuatro dominios transmembrana. Hay más de 20 moléculas de conexina diferentes en los vertebrados. La diversidad funcional celular y tisular de las uniones comunicantes se relaciona con la posibilidad de que los conexones individuales sean iguales (homotípicos) o distintos (heterotípicos), y también con la posibilidad de que cada conexón esté constituido por las mismas o distintas moléculas de conexina (homomérico o heteromérico, respectivamente).

En las fases iniciales del desarrollo, la GJIC es importante para la distribución de los iones y otras moléculas esenciales para la regionalización, antes del establecimiento de límites y compartimentos bien definidos. Su importancia se ha demostrado en el rombencéfalo del embrión de pollo en desarrollo mediante métodos de transferencia de colorantes y de acoplamiento eléctrico.

Algunas de las conexinas mejor caracterizadas son Cx43 (corazón, encéfalo), Cx45 (corazón, páncreas), Cx32 (mielina) y Cx36 (páncreas, encéfalo). En este sistema de nomenclatura, el número que aparece tras Cx se refiere al peso molecular en kDa. Se han

descrito mutaciones en los genes Cx cuyo resultado es la aparición de enfermedades como la neuropatía periférica hereditaria ligada al cromosoma X o enfermedad de Charcot-Marie-Tooth (*GJB1*, antiguamente *Cx32*). Antiguamente se creía que los conexones tenían que unirse a un conexón en una célula adyacente para enviar señales funcionales. Sin embargo, se ha demostrado que conexones no unidos (hemicanales) permiten el intercambio de iones y moléculas pequeñas entre el citoplasma y el espacio extracelular, especialmente en situaciones fisiopatológicas. La activación de hemicanales aberrantes a través de *GJB2* (antiguamente *Cx26*) puede dar lugar al síndrome de queratitis-ictiosis-sordera.

Moléculas de adhesión celular

Las moléculas de adhesión celular presentan dominios extracelulares grandes que interaccionan con componentes de la matriz extracelular (MEC) o con moléculas de adhesión de las células adyacentes. A menudo, estas moléculas contienen un segmento transmembrana y un dominio citoplásmico corto que regulan secuencias de señalización intracelulares. Dos clases de moléculas que desempeñan funciones importantes en el desarrollo embrionario son las cadherinas y las moléculas de adhesión celular miembros de la superfamilia de las inmunoglobulinas (Ig).

Cadherinas

Las **cadherinas** son cruciales para la morfogénesis embrionaria debido a que regulan la separación de las capas celulares (endotelial y epidérmica), la migración celular, la separación de células, el establecimiento de límites bien definidos, las conexiones sinápticas y los conos de crecimiento de las neuronas. Estas propiedades se deben a que las cadherinas actúan en la interacción existente entre la célula y su entorno extracelular (células adyacentes y matriz extracelular).

Las cadherinas se clasificaron originalmente en función de su sitio de expresión. Por ejemplo, E-cadherina (cadherina epitelial) está expresada de manera abundante por las células epiteliales, mientras que N-cadherina (cadherina neural) lo está por las células neurales.

Las cadherinas actúan como mediadoras en la unión homofílica dependiente del calcio. Una molécula típica de cadherina presenta un dominio extracelular grande, un dominio transmembrana y una cola intracelular (fig. 21-2). El dominio extracelular contiene cinco repeticiones extracelulares (repeticiones EC) y cuatro sitios de unión al Ca^{2+}. Las cadherinas forman dímeros que interaccionan con los dímeros de cadherina de las células adyacentes. Estos complejos aparecen formando grupos en las *uniones adherentes*, lo que lleva al establecimiento de una barrera impermeable entre las células epiteliales o endoteliales.

A través de su dominio intracelular, las cadherinas se unen a la p120-catenina, la β-catenina y la α-catenina. Estas proteínas ponen en conexión la cadherina con el citoesqueleto. La expresión de E-cadherina se pierde a medida que las células epiteliales se transforman en células mesenquimatosas (en lo que se conoce como **transición epitelio-mesenquimatosa** [TEM]). La TEM es necesaria para la formación de las células de la cresta neural durante el desarrollo y el mismo proceso puede aparecer en tumores que se desarrollan a partir de tipos celulares epiteliales.

Superfamilia de las inmunoglobulinas

Hay más de 700 miembros en la **superfamilia de las inmunoglobulinas** de moléculas de adhesión celular en el genoma humano. Esta gran familia de proteínas está implicada en una amplia gama de procesos celulares. Uno de los miembros de esta clase, la molécula de adhesión celular neural (NCAM, *neural cell adhesion molecule*), es una proteína abundante en el encéfalo que presenta tres isoformas resultantes de situaciones alternativas de corte y empalme. Muestra un gran dominio extracelular que contiene cinco repeticiones de inmunoglobulina (Ig) y dos dominios de fibronectina (v. fig. 21-2). Esta región media la unión homofílica independiente del calcio de la NCAM a sí misma, así como su unión heterofílica a otras moléculas de adhesión celular (L1 y TAG-1), al RTK (receptor del factor de crecimiento fibroblástico [FGFR, *fibroblast growth factor receptor*]) o a la MEC. La unión al ligando induce señales intracelulares a través de las cinasas intracelulares FYN y FAK.

La NCAM experimenta una modificación postraslacional específica que se denomina polisialilación (PSA). La PSA-NCAM es abundante en las fases iniciales del desarrollo neural y su presencia se restringe, en el adulto, a áreas de plasticidad y migración

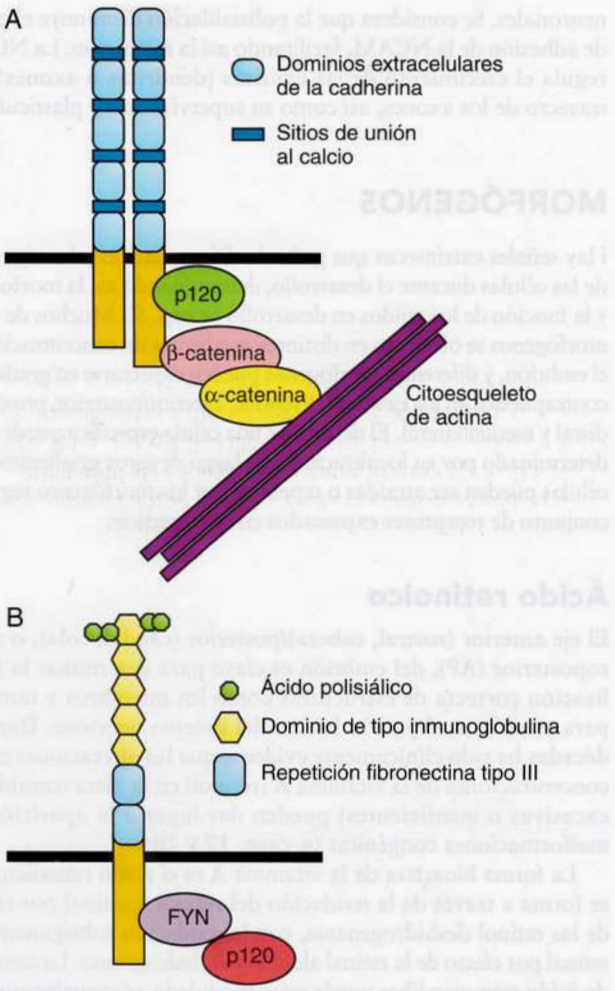

FIGURA 21-2 Estructura de la cadherina y de la molécula de adhesión de las células neurales (NCAM, *neural cell adhesion molecule*). A, El dominio extracelular cadherina contiene cuatro sitios de unión al calcio y cinco dominios repetidos que se denominan dominios de cadherina extracelulares (ECD, *extracellular cadherin domain*). Cada molécula de cadherina forma un homodímero. En el dominio intracelular, la cadherina se une directamente a la p120 catenina y a la β-catenina, que a su vez se unen a la α-catenina. Este complejo fija las moléculas de cadherina al citoesqueleto de actina. B, En el lado extracelular, NCAM contiene cinco repeticiones de inmunoglobulina (Ig) y dos dominios de fibronectina-III. La quinta repetición Ig está modificada por polisialilación, que disminuye la adherencia de la molécula de NCAM. La señal intracelular es transmitida por las cinasas FYN y FAK.

© Elsevier. Fotocopiar sin autorización es un delito.

neuronales. Se considera que la polisialilación disminuye el grado de adhesión de la NCAM, facilitando así la migración. La NCAM regula el crecimiento de las neuritas (dendritas o axones) y el trayecto de los axones, así como su supervivencia y plasticidad.

MORFÓGENOS

Hay señales extrínsecas que guían la diferenciación y la migración de las células durante el desarrollo, determinando así la morfología y la función de los tejidos en desarrollo (v. cap. 5). Muchos de estos **morfógenos** se observan en distintos gradientes de concentración en el embrión, y diferentes morfógenos pueden expresarse en gradientes contrapuestos en los ejes dorsal/ventral, anterior/posterior, proximal/distal y medial/lateral. El destino de una célula específica puede estar determinado por su localización a lo largo de estos gradientes. Las células pueden ser atraídas o repelidas por los morfógenos según el conjunto de receptores expresados en su superficie.

Ácido retinoico

El eje anterior (rostral, cabeza)/posterior (caudal, cola), o anteroposterior (AP), del embrión es clave para determinar la localización correcta de estructuras como los miembros y también para establecer el patrón básico del sistema nervioso. Durante décadas ha sido clínicamente evidente que las alteraciones en las concentraciones de la vitamina A (retinol) en la dieta (cantidades excesivas o insuficientes) pueden dar lugar a la aparición de malformaciones congénitas (v. caps. 17 y 20).

La forma bioactiva de la vitamina A es el **ácido retinoico**, que se forma a través de la oxidación del retinol a retinal por efecto de las retinol deshidrogenasas, con la oxidación subsiguiente del retinal por efecto de la retinal aldehído deshidrogenasa. La cantidad de ácido retinoico libre puede estar modulada adicionalmente por proteínas celulares de unión al ácido retinoico, que secuestran dicho ácido. Por otra parte, el ácido retinoico puede degradarse activamente con formación de metabolitos activos por efecto de enzimas como CYP26 (fig. 21-3). Normalmente, el ácido retinoico induce la posteriorización del patrón corporal. Por tanto, cantidades excesivas de ácido retinoico o la inhibición de su degradación originan un eje corporal truncado en el que las distintas estructuras tienen una naturaleza más posterior. Por el contrario, cantidades insuficientes de ácido retinoico o defectos en enzimas como la retinal aldehído deshidrogenasa dan lugar a una estructura más anterior.

A nivel molecular, el ácido retinoico se une a sus receptores en el interior de las células y los activa. Los receptores del ácido retinoico son factores de transcripción y, por tanto, su activación regula la expresión de genes corriente abajo. Durante el desarrollo, los genes *HOX* son objetivos fundamentales de los receptores del ácido retinoico. Debido a su enorme influencia en las fases iniciales del desarrollo, los retinoides son teratógenos potentes, especialmente durante el primer trimestre de la gestación.

Factor de crecimiento transformador β/ proteína morfogenética ósea

Los miembros de la superfamilia TGF-β incluyen el TGF-β, las BMP, activina y nodal. Estas moléculas contribuyen al establecimiento del patrón dorsal-ventral, a las decisiones relativas al destino de las células y a la formación de órganos específicos, como el sistema nervioso, los riñones, el esqueleto y la sangre (v. caps. 5, 16 y 17).

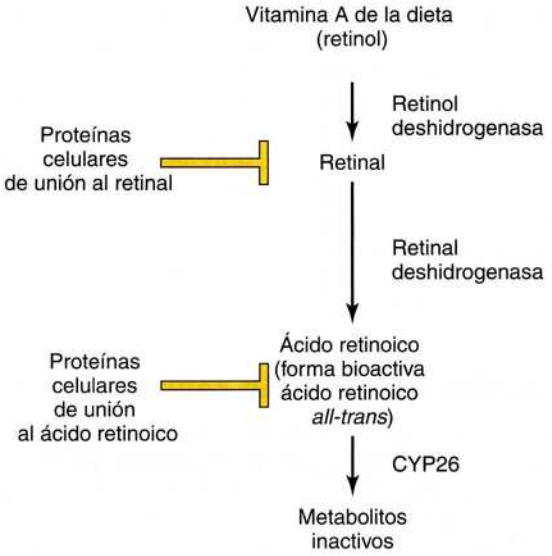

FIGURA 21-3 Regulación del metabolismo y señalización del ácido retinoico. El retinol de la dieta (vitamina A) es convertido en retinal por efecto de las retinol deshidrogenasas. La concentración de retinal libre está controlada por la acción de proteínas celulares de unión al retinal. De la misma forma, el retinal es convertido en ácido retinoico por efecto de retinal deshidrogenasas y su concentración en forma libre está modulada por el secuestro por proteínas celulares de unión al ácido retinoico y por la degradación inducida por CYP26. La forma bioactiva del ácido retinoico es el ácido retinoico *all-trans*.

En el ser humano hay tres isoformas del TGF-β (TGF-β_1, TGF-β_2 y TGF-β_3). La unión de estos ligandos a complejos heterotetraméricos (cuatro subunidades), consistentes en receptores transmembrana serina-treonina cinasa tipo I (dominios cinasa inactivos) y receptores TGF-β tipo II (TβR-II) (activos desde un punto de vista constitutivo) da lugar a señalización intracelular (v. fig. 21-4). Cuando los ligandos TGF-β se unen a sus receptores tipo II de membrana respectivos, se recluta el receptor tipo I, que sufre transfosforilación, activándose su dominio cinasa, con la fosforilación subsiguiente de las proteínas SMAD intracelulares asociadas a receptor (R-SMAD).

Las proteínas SMAD constituyen una gran familia de proteínas intracelulares que se dividen en tres clases: SMAD activadas por receptor (R-SMAD, 1-3, 5, 8), SMAD partícipes comunes (co-SMAD, como SMAD4) y SMAD inhibidoras (I-SMAD, SMAD6, SMAD7). Los complejos R-SMAD/SMAD4 experimentan traslocación hacia el núcleo y regulan la transcripción de genes diana a través de la interacción con otras proteínas o actúan como factores de transcripción uniéndose directamente al ADN.

Las proteínas SMAD inhibidoras bloquean las acciones de otras SMAD a través de varios mecanismos, como es evitando la fosforilación de R-SMAD por parte de TβR-I o la inducción de la degradación de R-SMAD, y reprimiendo la transcripción. La activación de TβR-I es un proceso sumamente regulado en el que participan correceptores anclados a la membrana y otras moléculas similares a receptores que pueden secuestrar ligandos y que impiden su unión a los receptores TβR-II respectivos. Las formas negativas dominantes de TβR-II presentan dominios cinasa inactivos y no pueden inducir la transfosforilación de TβR-I, bloqueando así los acontecimientos de señalización subsiguientes. La diversidad de ligandos TGF-β, TβR-I y TβR-II,

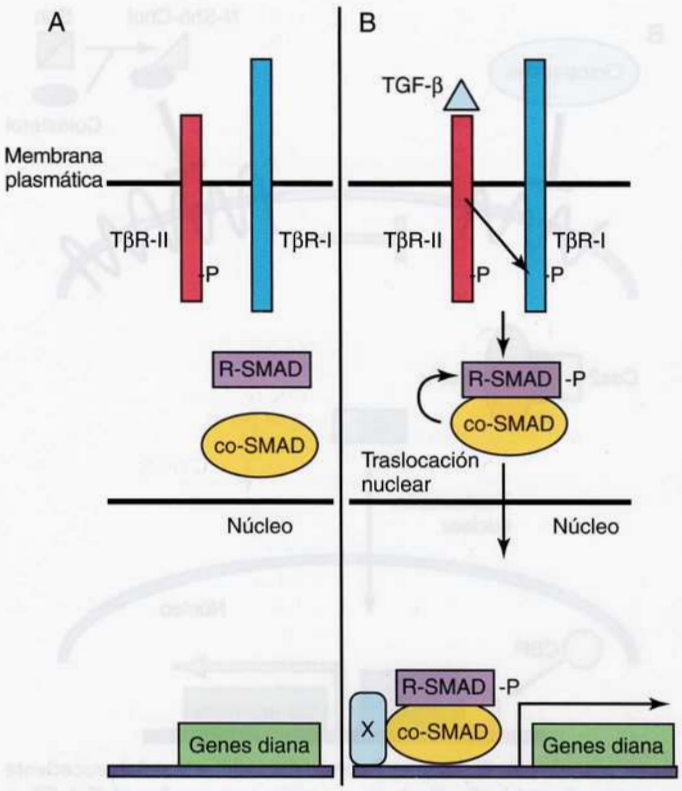

FIGURA 21-4 Vía de señalización del factor de crecimiento transformador beta *(TGF-β)*/SMAD. **A**, La subunidad TGF-β tipo II (TβR-II) del receptor es activa de manera constitutiva. **B**, Tras la unión del ligando a TβR-II, se produce el reclutamiento de una subunidad del receptor tipo I para formar un complejo receptor heterodimérico, al mismo tiempo que el dominio cinasa de TβR-I experimenta transfosforilación *(-P)*. La señal procedente del complejo receptor activado da lugar a la fosforilación de R-SMAD, que se une a una co-SMAD, experimenta traslocación desde el citoplasma hasta el núcleo y activa la transcripción de genes con uno o varios cofactores *(X)*.

del correceptor, trampas de ligando y combinaciones R-SMAD contribuyen a procesos concretos del desarrollo y a procesos relacionados con la especificidad celular, a menudo en combinación con otras vías de señalización.

Hedgehog

El gen ***sonic hedgehog*** *(SHH)* fue el primer ortólogo mamífero identificado para el gen *hedgehog (Hh)* de *Drosophila*. SHH y otras proteínas relacionadas, como *desert hedgehog* e *Indian hedgehog*, son morfógenos secretados que desempeñan un papel clave en el patrón de configuración inicial, en la migración celular y en la diferenciación de muchos tipos celulares de los distintos órganos y sistemas (v. cap. 5).

En *Drosophila*, las células muestran umbrales variables de respuesta frente a la señal Hh secretada. El receptor principal de Shh es *Patched* (PTCH en el ser humano y la familia PTC en el ratón), una proteína con 12 dominios transmembrana que, en ausencia de Shh, inhibe *Smoothened* (Smo), una proteína con 7 dominios transmembrana de unión a proteínas G, con señalización corriente abajo hacia el núcleo. No obstante, en presencia de Shh la inhibición de Patched Ptc queda bloqueada y tienen lugar los acontecimientos corriente abajo, incluyendo la traslocación nuclear de Gli (Gli1, Gli2, Gli3), con activación mediante transcripción de genes diana como Ptc-1, *Engrailed* y otros (fig. 21-5).

Se han identificado otros correceptores SHH unidos a membrana con cometidos cruciales en el patrón de diferenciación neural ventral, como BOC y GAS1 (en los mamíferos). Desde un punto de vista individual, estos correceptores unen el ligando SHH. BOC y GAS1 interaccionan con el receptor canónico de SHH PTC/PTCH para formar diferentes complejos de receptores esenciales para la proliferación celular mediada por SHH. El papel de BOC es especialmente importante para la guía axonal comisural durante el desarrollo y en la progresión del meduloblastoma.

La proteína SHH se modifica postraslacionalmente al añadirse grupos colesterol y palmitato en los extremos terminales N y C, respectivamente. Estas modificaciones lipídicas alteran la asociación de SHH con la membrana celular y la formación de multímeros SHH, y modifican el movimiento de SHH, alterando su distribución tisular y sus gradientes de concentración. Uno de los mecanismos mejor conocidos de la actividad de SHH en el desarrollo de los vertebrados es la función de SHH en el patrón de configuración de la parte ventral del tubo neural (v. caps. 4 y 17). SHH es secretado en concentraciones elevadas por la *notocorda*. La concentración de SHH es máxima en la placa del suelo del tubo neural y mínima en la placa del techo del tubo neural, donde los miembros de la familia TGF-β muestran una expresión intensa. Los destinos celulares de cuatro clases de interneuronas ventrales y de las motoneuronas están determinados por las concentraciones relativas de SHH y por el código combinatorio de genes *homeobox* y HLH básicos (bHLH).

La necesidad de las vías de señalización SHH en muchos procesos del desarrollo queda subrayada por el descubrimiento de mutaciones humanas de los miembros de la vía SHH y los correspondientes fenotipos de ratones genéticamente modificados, en los que los miembros de la vía SHH están inactivados (pérdida de función/*knockout*) o muestran una expresión excesiva (ganancia de función). Las mutaciones de *SHH* y *PTCH* se han asociado a holoprosencefalia, un defecto cerebral congénito que cursa con la fusión de los dos hemisferios cerebrales, anoftalmía o ciclopía (v. cap. 18), así como dorsalización de estructuras del prosencéfalo. En la oveja, también se ha visto la aparición de este defecto posiblemente debido a la exposición al teratógeno ciclopamina, que altera la vía de señalización SHH (v. fig. 21-5). Tiene interés el hecho de que algunos pacientes con formas severas de error innato en la síntesis del colesterol, como el síndrome de Smith-Lemli-Opitz (de transmisión autosómica recesiva), presentan holoprosencefalia (v. cap. 20).

Las mutaciones de *GLI3* se asocian a síndromes de polidactilia autosómica dominante (v. cap. 16), como los síndromes de Greig y de Pallister-Hall. El síndrome de Gorlin, que se debe a menudo a mutaciones *PTCH* en la línea germinativa, incluye un conjunto de malformaciones congénitas que afectan principalmente a la epidermis, a estructuras craneofaciales (v. cap. 9) y al sistema nervioso. Estos pacientes muestran una predisposición significativa a desarrollar carcinomas de células basales, especialmente tras radioterapia, y una pequeña proporción de ellos desarrolla también tumores cerebrales malignos (meduloblastoma) durante la niñez. Mutaciones somáticas de *PTCH, SUFU* y *SMO* también se han identificado en pacientes con meduloblastoma esporádico no asociado al síndrome de Gorlin.

En los vertebrados, la vía SHH está relacionada con los cilios primarios (v. recuadro de la fig. 21-5) y proteínas de los constituyentes de transporte intraflagelar (IFT, *intraflagellar transport*) y de los cuerpos basales. Las proteínas IFT actúan proximalmente a las proteínas GLI activadoras (GLI-A) y represoras (GLI-R), y son necesarias para su producción. Las mutaciones que afectan a los genes que codifican proteínas del cuerpo basal, como

© Elsevier. Fotocopiar sin autorización es un delito.

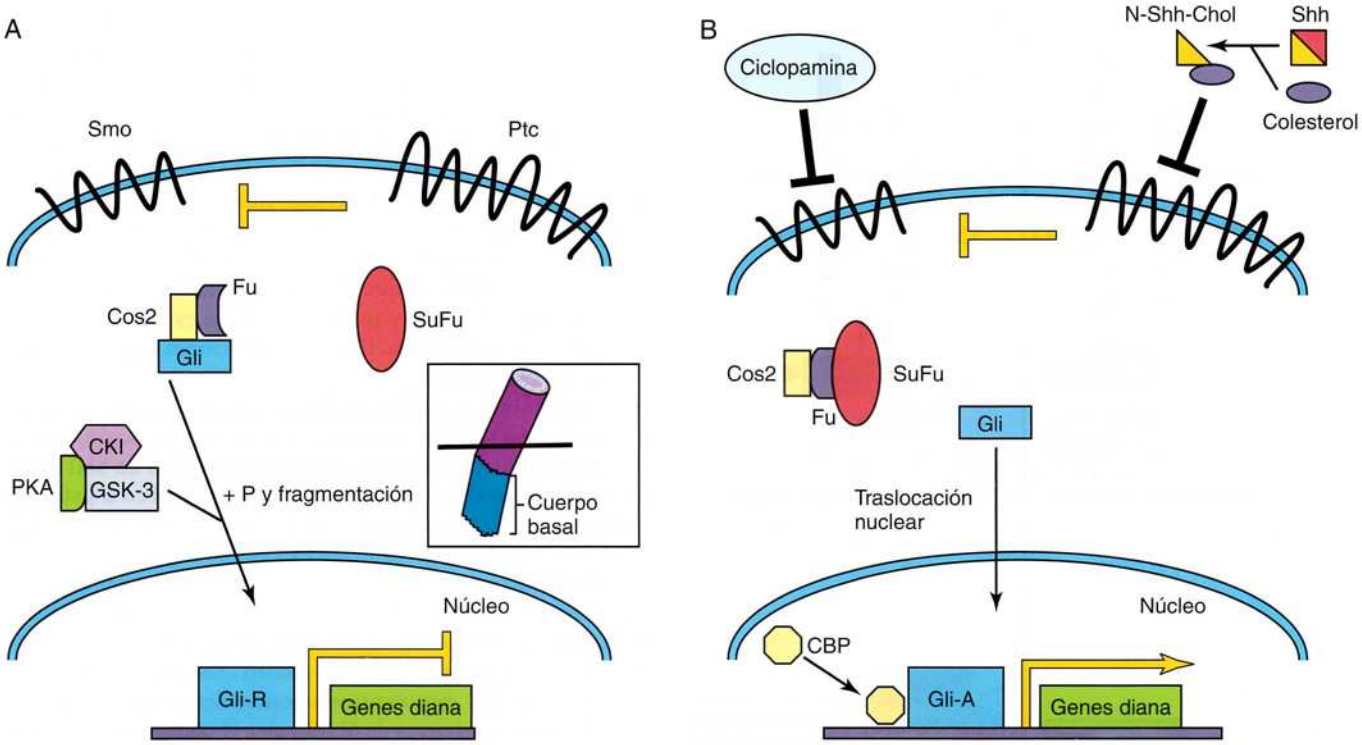

FIGURA 21-5 Vía de señalización *Sonic hedgehog/Patched* en los vertebrados. A, El receptor *Patched (Ptc)* inhibe la señal procedente del receptor *Smoothened (Smo)*. En un complejo con la proteína de tipo cinesina Costal-2 *(Cos2)* y la cinasa serina treonina Fused *(Fu)*, Gli es convertido en un represor de la transcripción *(Gli-R)*. B, *Sonic hedgehog (Shh)* es fragmentado y se añade colesterol en su extremo N. Este ligando Shh modificado inhibe el receptor Ptc, con lo que facilita la señal Smo y, en última instancia, Gli activado *(Gli-A)* experimenta traslocación hacia el núcleo con activación de genes diana a través de la proteína de unión al AMP cíclico *(CBP)*. En los vertebrados, la señal Shh tiene lugar en los cilios primarios *(recuadro)*. *CKI*, caseína cinasa I; *GSK-3*, glucógeno sintasa cinasa-3; *P*, grupo fosfato; *PKA*, proteína cinasa A; *SuFu*, supresor de *Fused*.

KIAA0586 (antiguamente *TALPID3*) y la proteína del síndrome oro-facial-digital 1 *(OFD1)*, alteran la vía de señalización SHH en ratones *knockout*. Existe un grupo de enfermedades relacionadas con los cilios que se denominan *ciliopatías* y en el que están incluidos trastornos genéticos infrecuentes y también procesos patológicos más habituales, como la enfermedad renal poliquística autosómica recesiva.

Vía WNT/β-catenina

Las glucoproteínas codificadas por WNT secretadas son ortólogos vertebrados del gen *Wingless* de *Drosophila (Wg/DWnt)*. Tal como ocurre con los demás morfógenos expuestos previamente, los 19 miembros de la familia WNT controlan varios procesos durante el desarrollo, incluyendo el establecimiento de la polaridad celular, la proliferación, la apoptosis, la especificación del destino celular y la migración. La señal WNT es muy compleja y hasta el momento se han definido tres vías de señalización de este tipo; a continuación se va a exponer la vía clásica o «canónica» dependiente de la β-catenina.

En los mamíferos, las proteínas WNT específicas se unen a uno de los 10 receptores *Frizzled* (FZD) de la superficie celular, con siete dominios transmembrana, y también a correceptores proteicos relacionados con el receptor de lipoproteínas de baja densidad (LRP5/LRP6), activando así distalmente mecanismos de señalización intracelular (fig. 21-6). β-catenina desempeña una función de carácter integral en la señal WNT canónica. En ausencia de unión WNT, en un complejo proteico formado por la proteína de la poliposis adenomatosa cólica (APC, *adenomatous polyposis coli*) y axina, la β-catenina citoplásmica es fosforilada por la glucógeno sintasa cinasa (GSK-3), con el objeto de su degradación. En presencia de las proteínas Wnt, GSK-3 es fosforilada por Dishevelled (Dvl) e inactivada; en consecuencia, no puede dar lugar a la fosforilación de β-catenina. La β-catenina queda entonces estabilizada y se acumula en el citoplasma, con traslocación hacia el núcleo, en el cual activa la transcripción de genes diana, formando un complejo con los factores de transcripción de los linfocitos T (TCF, *T-cell factor*). Entre los numerosos genes diana del complejo β-catenina/TCF en mamíferos están los del factor de crecimiento endotelial vascular *(VEGF, vascular endothelial growth factor)*, *MYC* y las metaloproteinasas de matriz (p. ej., *COMP*, *DMP1*, *ECM1*).

Hay varias vías de señalización WNT no canónicas, algunas de las cuales comparten receptores *Frizzled*. No obstante, todas estas vías se distinguen de la vía WNT canónica en que no requieren la estabilización, la degradación ni la traslocación nuclear de β-catenina. Una de las vías de señalización WNT no canónicas mejor estudiadas es la vía WNT-cGMP/Ca^{2+}, que actúa a través de la fosfolipasa C (PLC, *phospholipase* C) incrementando las concentraciones intracelulares de calcio y activando así la proteína cinasa C (PKC, *protein kinase* C), la cinasa II dependiente de calmodulina (CamKII) o ambas, resultando en un elevado número de efectos corriente abajo.

La alteración de la vía de señalización WNT en los mamíferos es una característica notoria en muchos trastornos del desarrollo y en el cáncer. En la región de deleción del síndrome de Williams-Beuren hay un gen *Frizzled* (FZD9). En el síndrome de osteoporosis-pseudoglioma existen mutaciones de LRP5. Los ratones *Dvl2-knockout* presentan malformaciones en el

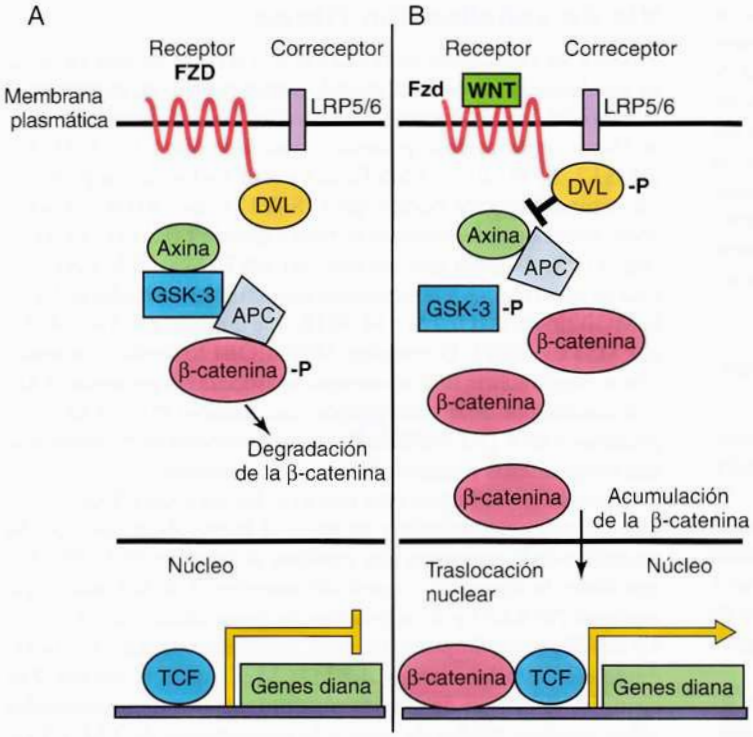

FIGURA 21-6 Vía de la señalización WNT/β-catenina canónica en los mamíferos. **A**, En ausencia de la unión del ligando WNT al receptor *Frizzled (FZD)*, β-catenina es fosforilada (-P) por efecto de un complejo multiproteico y es destinada a la degradación. La expresión de los genes diana queda reprimida por el factor de los linfocitos T *(TCF, T-cell factor)*. **B**, Cuando WNT se une al receptor FZD, son reclutados los correceptores *LRP, Dishevelled (DVL)* se fosforila y, finalmente, la β-catenina se acumula en el citoplasma. Parte de la β-catenina entra en el núcleo para activar la transcripción de los genes diana. *APC*, proteína de la poliposis adenomatosa cólica; *GSK-3*, glucógeno sintasa cinasa-3; *LRP*, proteína relacionada con el receptor de las lipoproteínas.

infundíbulo de salida cardíaco, alteraciones en la segmentación de los somitas y defectos del tubo neural. Tal como ocurre con la vía SHH, se han descrito mutaciones en la vía WNT canónica (en los genes de *β-catenina [CTNNB1]*, *APC* y *AXIN1*) en niños con meduloblastoma. Por otra parte, las mutaciones *APC* somáticas son frecuentes (aproximadamente en más del 50% de los casos) en los adultos con carcinoma colorrectal esporádico y, además, las mutaciones *APC* de la línea germinal constituyen una característica de la poliposis adenomatosa familiar y del síndrome de Turcot (adenomas colorrectales múltiples y aumento en la frecuencia de tumores cerebrales primarios).

PROTEÍNA CINASAS

Receptores tirosina cinasa

Características comunes

Los factores de crecimiento como la *insulina*, el factor de crecimiento epidérmico, el factor de crecimiento neural y otras neurotrofinas, así como los miembros de la familia del factor de crecimiento derivado de las plaquetas, se unen a receptores transmembrana de la superficie celular localizados en células diana. Estos receptores, que pertenecen a la superfamilia RTK, muestran tres dominios: *a)* un dominio de unión a ligandos extracelulares; *b)* un dominio transmembrana, y *c)* un dominio cinasa intracelular (fig. 21-7).

Estos receptores aparecen en forma de monómeros en el estado quiescente o no ligado, pero, tras su unión al ligando, estas unidades receptor experimentan dimerización. El proceso de dimerización hace que se aproximen estrechamente dos dominios cinasa intracelular, de manera que un dominio cinasa puede originar la fosforilación y la activación del otro receptor (transfosforilación). La transfosforilación es necesaria para la activación plena de los receptores que, después, inician una serie de cascadas

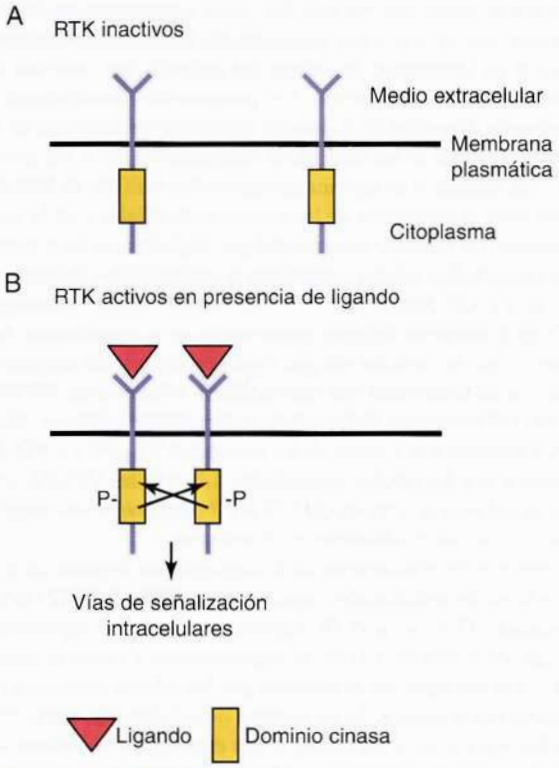

FIGURA 21-7 Señalización mediante receptor tirosina cinasa *(RTK, receptor tyrosine kinase)*. **A**, En ausencia de ligando, los receptores son monómeros y permanecen inactivos. **B**, Tras la unión del ligando, los receptores presentan dimerización y se produce la transfosforilación, con activación de cascadas de señalización secuencia abajo. P, fosforilado.

© Elsevier. Fotocopiar sin autorización es un delito.

de señalización intracelulares. El mecanismo de transfosforilación requiere que las dos subunidades receptor de un dímero presenten dominios cinasa funcionales para la transducción de la señal. Si existe una mutación inactivadora del dominio cinasa de un receptor, la consecuencia funcional es la eliminación de la señalización a través de un heterodímero resultante de la combinación de las subunidades de receptor normal y mutante (modo de acción negativo dominante). Una mutación en el dominio cinasa del receptor VEGF 3 (VEGFR-3, actualmente denominado tirosina cinasa relacionado con el FMS [FLT4]) da lugar al trastorno linfático autosómico dominante denominado enfermedad de Milroy.

Regulación de la angiogénesis por los receptores tirosina cinasa

En general, los factores de crecimiento estimulan la proliferación, la migración y la supervivencia celulares (es decir, son antiapoptóticos). La alteración de la regulación de los RTK o de los componentes de señalización corriente abajo es frecuente en los cánceres humanos. Durante la embriogénesis, las señales relacionadas con los RTK son clave para el desarrollo normal e influyen en muchos procesos diferentes, como el crecimiento de nuevos vasos sanguíneos (v. cap. 4), la migración celular y la guía del crecimiento de los axones neuronales.

Las células endoteliales proceden de una célula progenitora (el hemangioblasto) que puede dar lugar tanto al linaje de las células hematopoyéticas como al de las células endoteliales. Las células endoteliales iniciales proliferan y finalmente muestran coalescencia y forman los primeros vasos sanguíneos primitivos. Este proceso se denomina **vasculogénesis.** Tras su constitución, los primeros vasos sanguíneos experimentan procesos intensivos de remodelación y maduración, hasta que forman los vasos sanguíneos maduros, en un proceso que se denomina **angiogénesis.** Este proceso madurativo implica el reclutamiento de células del músculo liso vascular hacia los vasos, con su estabilización. Los procesos de vasculogénesis y de angiogénesis dependen de la función de dos clases distintas de RTK que son miembros de las familias de receptores VEGF y TIE (tirosina cinasa con dominios de tipo inmunoglobulina y EGF). El VEGFA es esencial para el desarrollo de las células endoteliales y de la sangre. Los ratones con bloqueo selectivo del gen *Vegf-A* (*knockout* para este gen) no desarrollan células sanguíneas ni endoteliales y fallecen en las fases iniciales del desarrollo embrionario. Los ratones heterocigotos para *VegfA* muestran defectos importantes en su vasculatura, lo que demuestra que la cantidad del gen *VegfA* es importante (haploinsuficiencia). Se ha observado que una molécula relacionada, VEGFC, es clave para el desarrollo de las células endoteliales linfáticas. VEGFA provoca señalización a través de los receptores VEGFR1 y VEGFR2, expresados por las células endoteliales. Las señales VEGFA actúan predominantemente a través del VEGFR2 para que la vasculogénesis se lleve a cabo adecuadamente en el embrión.

El proceso de refinamiento de la angiogénesis depende de la función de la vía de señalización angiopoyetina/TIE2. El TIE2 (también denominado TEK) es un RTK expresado de manera específica por las células endoteliales, y tanto la angiopoyetina 1 como la angiopoyetina 2 son sus ligandos expresados por las células musculares lisas vasculares circundantes. Es un sistema de señalización paracrina en el que los receptores y los ligandos son expresados en células adyacentes. Las vías de señalización VEGF/VEGFR2 y angiopoyetina/TIE2 son activadas por los tumores para estimular el crecimiento de nuevos vasos sanguíneos, lo que potencia su crecimiento y la aparición de metástasis. Este mecanismo muestra la forma con la que se pueden reutilizar las vías de señalización del desarrollo humano en diversos procesos patológicos, como el cáncer del adulto.

Vía de señalización Hippo

Estudios en *Drosophila* identificaron una serie de cinasas en la vía de señalización Hippo que, cuando sufren mutación, aumentan el tamaño del órgano durante el desarrollo. Los ortólogos humanos de Hippo se denominan proteína cinasa 1 de tipo STE20 (MST1) y MST2. El MST1 y el MST2 activados fosforilan la proteína estructural Salvador homólogo 1 (SAV1) y las cinasas corriente abajo homólogas del supresor de tumor grande 1 (LATS1) y LATS2 (fig. 21-8). Al igual que sucede con MST1M y ST2, LATS1 y LATS2 están unidos a las proteínas estructurales activadoras 1A de la MOB cinasa (MOB1A) y MOB1B, que también son fosforiladas por MST1 y MST2. El complejo MST/MOB1 fosforila a continuación a coactivadores de la transcripción asociados a proteínas (YAP) y al coactivador de la transcripción con dominio PDZ (TAZ). Las proteínas YAP y TAZ fosforiladas quedan retenidas en el citoplasma, son ubiquitinadas y degradadas por el proteasoma.

Cuando la vía Hippo está inactiva, las proteínas YAP y TAZ se localizan en el núcelo y se unen al factor de transcripción específico de la secuencia que contiene el dominio TEA (TEAD), que libera la represión a través del miembro 4 de la familia tipo vestigial (VGLL4) y la activación de genes diana más distales. La vía Hippo es importante para transmitir señales recibidas desde células adyacentes y desde la MEC hasta el núcleo. Por ejemplo, el cultivo de células pluripotenciales mesenquimales sobre matrices rígidas da lugar a la acumulación de YAP y TAZ en el núcleo y a la diferenciación de dichas células en células óseas. Por el contrario, células pluripotenciales mesenquimales cultivadas sobre matrices blandas dan lugar a la activación de la vía Hippo, disminuyendo las concentraciones nucleares de YAP y TAZ y causando su diferenciación a adipocitos. En el embrión en desarrollo, las concentraciones nucleares de YAP y TAZ son esenciales para determinar las células del trofoectodermo de la placenta. La función de YAP y TAZ es necesaria para inhibir la diferenciación de las células pluripotenciales embrionarias humanas y para la regeneración de células pluripotenciales inducidas (comentadas más adelante). La pérdida de la señal Hippo y el aumento de YAP y TAZ nucleares han sido implicados en diversos tipos de cáncer humano.

VÍA NOTCH-DELTA

La vía de señalización NOTCH es imprescindible para la determinación del destino celular, incluyendo el mantenimiento de nichos de células pluripotenciales y los procesos de proliferación, apoptosis y diferenciación. Estos procesos son esenciales para todos los aspectos del desarrollo de los órganos a través de la regulación de señales intercelulares laterales e inductivas.

Las proteínas NOTCH 1 a 4 son receptores transmembrana únicos (NOTCH 1-4) que interaccionan con ligandos NOTCH de membrana (v. cap. 5) (ligandos tipo Delta, DLL1, DLL3, DLL4) y con ligandos tipo Serrato (Jagged-1 [JAG1], Jagged-2 [JAG2]) en las células adyacentes (fig. 21-9). La unión ligando-receptor desencadena procesos proteolíticos, algunos de ellos mediados por secretasas, que provocan la liberación del dominio intracelular Notch (NICD, *Notch intracellular domain*). Cuando el NICD experimenta traslocación hacia el núcleo se ponen en marcha una serie de acontecimientos intranucleares que culminan con la inducción de la expresión del intensificador «piloso» de las proteínas split (HES, *hairy enhancer of split*), un factor de transcripción HLH que mantiene el estado de las células progenitoras a través de la represión de genes HLH básicos proneurales.

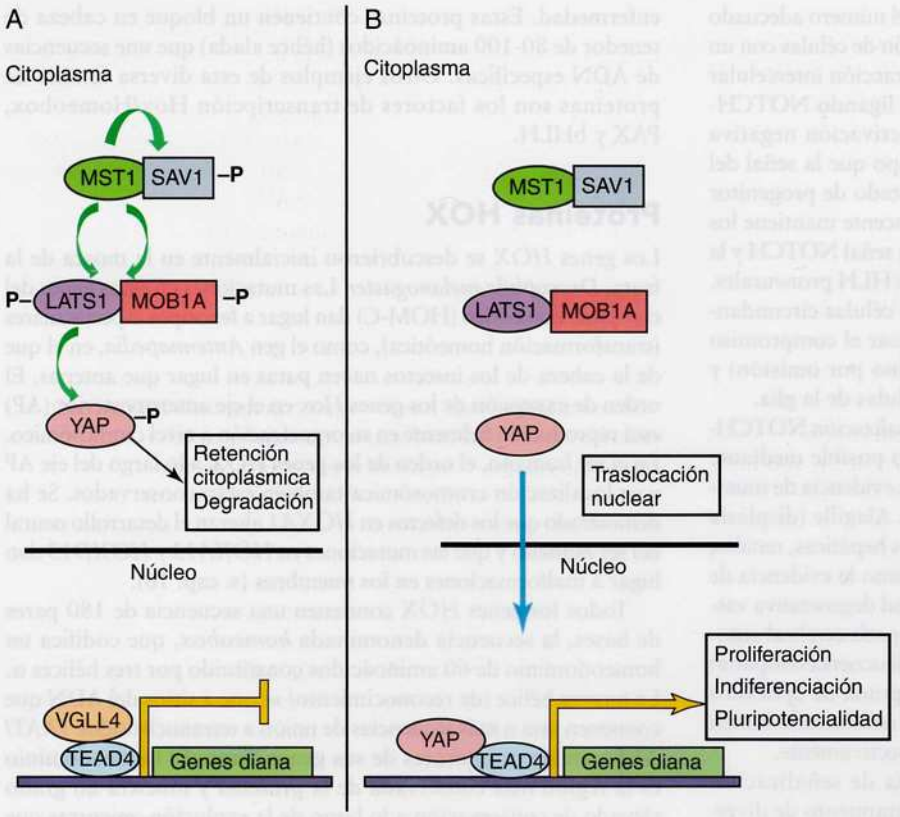

FIGURA 21-8 Vía de señalización Hippo en los mamíferos. A, La proteína cinasa 1 de tipo STE20 *(MST1)* fosforila su proteína estructural homóloga Salvador *(SAV1)*, las cinasas corriente abajo homólogas del supresor de tumor grande 1 *(LATS1)* y la proteína estructural activadora 1A de la MOB cinasa *(MOB1A)*. Con la fosforilación, LATS1 se activa y fosforila la proteína yes asociada *(YAP)* 1 (YAP1), lo que da lugar a la retención de YAP1 en el citoplasma y su degradación. La transcripción del factor de transcripción específico de secuencia con dominio TEA *(TEAD4)* queda reprimida por la unión del miembro 4 de la familia tipo vestigial *(VGLL4)* del represor transcripcional. B, Cuando la vía Hippo está inactiva, YAP1 se trasloca hasta el núcleo, desplaza al VGLL4 del TEAD4, y se activa la transcripción de genes diana corriente abajo, dando lugar a un aumento de la proliferación celular, a un incremento de la indiferenciación y a un aumento de la pluripotencialidad. *P*, fosforilado.

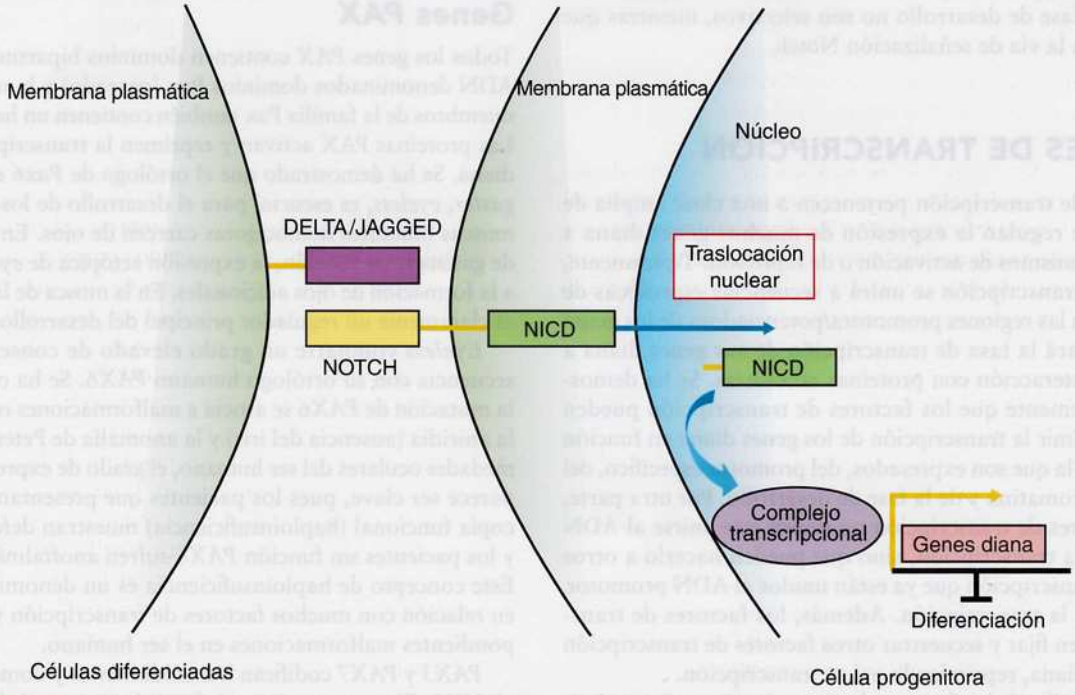

FIGURA 21-9 Vía de señalización NOTCH/DELTA en mamíferos. En las células progenitoras *(derecha)*, la activación de la señal NOTCH da lugar a la división del dominio intracelular NOTCH *(NICD, Notch intracellular domain)*. Proteasas como la γ-secretasa median este proceso de división. NICD experimenta traslocación hacia el núcleo, se une a un complejo de transcripción y activa genes diana, como *HES1*, que inhibe la diferenciación. En las células diferenciadas *(izquierda)*, la vía NOTCH no está activa.

© Elsevier. Fotocopiar sin autorización es un delito.

El proceso de la inhibición lateral garantiza el número adecuado de dos tipos celulares diferentes en una población de células con un potencial de desarrollo equivalente. En la interacción intercelular inicial, la célula progenitora que responde al ligando NOTCH-DELTA a través de un mecanismo de retroactivación negativa reduce su propia expresión de DELTA al tiempo que la señal del receptor NOTCH mantiene la célula en un estado de progenitor no comprometido. No obstante, la célula adyacente mantiene los niveles de expresión DELTA con reducción de la señal NOTCH y la diferenciación mediada, por ejemplo, por genes HLH proneurales. Las señales de inducción con respecto a otras células circundantes que expresan morfógenos pueden sobrepasar el compromiso celular hacia un destino celular neural (destino por omisión) y modificarlo hacia un destino alternativo de células de la glía.

El conocimiento de la función de la vía de señalización NOTCH-DELTA en el desarrollo del mamífero ha sido posible mediante estudios de pérdida de la función en el ratón. La evidencia de mutaciones *JAG1* o *NOTCH-2* en el síndrome de Alagille (displasia arterial hepática), que cursa con malformaciones hepáticas, renales, cardiovasculares, oculares y esqueléticas, así como la evidencia de mutaciones en el gen *NOTCH-3* en la enfermedad degenerativa vascular del adulto denominada CADASIL (arteriopatía cerebral autosómica dominante con infartos subcorticales y leucoencefalopatía) y que cursa con tendencia a la aparición temprana de episodios seudoictales, apoyan la importancia de la vía de señalización Notch en los desarrollos embrionario y posnatal, respectivamente.

La manipulación farmacológica de la vía de señalización Notch podría constituir un método para el tratamiento de diversas enfermedades del ser humano. Por ejemplo, los inhibidores de la secretasa gamma (GSI, *gamma secretase inhibitors*) se están evaluando en ensayos clínicos sobre pacientes con trastornos tan diversos como la enfermedad de Alzheimer, la hipertensión pulmonar y el cáncer. En lo relativo a la enfermedad de Alzheimer, la secretasa gamma es también una proteasa necesaria para la producción de la proteína β amiloide en el cerebro. Algunos GSI que están en fase de desarrollo no son selectivos, mientras que otros respetan la vía de señalización Notch.

FACTORES DE TRANSCRIPCIÓN

Los factores de transcripción pertenecen a una clase amplia de proteínas que regulan la expresión de muchos genes diana a través de mecanismos de activación o de represión. Típicamente, un factor de transcripción se unirá a secuencias específicas de nucleótidos en las regiones promotora/potenciadora de los genes diana y regulará la tasa de transcripción de sus genes diana a través de la interacción con proteínas accesorias. Se ha demostrado recientemente que los factores de transcripción pueden activar o reprimir la transcripción de los genes diana en función de la célula en la que son expresados, del promotor específico, del contexto de cromatina y de la fase de desarrollo. Por otra parte, algunos factores de transcripción no tienen que unirse al ADN para regular la transcripción, sino que pueden hacerlo a otros factores de transcripción que ya están unidos al ADN promotor, regulando así la transcripción. Además, los factores de transcripción pueden fijar y secuestrar otros factores de transcripción de sus genes diana, reprimiendo así su transcripción.

La superfamilia de los factores de transcripción está constituida por muchas clases distintas de proteínas. Los factores de transcripción en **cabeza de tenedor** (FOX) incluyen más de 40 miembros que desempeñan diversos cometidos en el desarrollo y en la enfermedad. Estas proteínas contienen un bloque en cabeza de tenedor de 80-100 aminoácidos (hélice alada) que une secuencias de ADN específicas. Otros ejemplos de esta diversa familia de proteínas son los factores de transcripción Hox/Homeobox, PAX y bHLH.

Proteínas HOX

Los genes *HOX* se descubrieron inicialmente en la mosca de la fruta, *Drosophila melanogaster*. Las mutaciones en estos genes del complejo homeótico (HOM-C) dan lugar a fenotipos espectaculares (transformación homeótica), como el gen *Antennapedia*, en el que de la cabeza de los insectos nacen patas en lugar que antenas. El orden de expresión de los genes *Hox* en el eje anteroposterior (AP) está reproducido fielmente en su organización a nivel cromosómico. En el ser humano, el orden de los genes *HOX* a lo largo del eje AP y su localización cromosómica también están conservados. Se ha demostrado que los defectos en *HOXA1* alteran el desarrollo neural del ser humano y que las mutaciones en *HOXA13* y *HOXD13* dan lugar a malformaciones en los miembros (v. cap. 16).

Todos los genes *HOX* contienen una secuencia de 180 pares de bases, la secuencia denominada *homeobox*, que codifica un homeodominio de 60 aminoácidos constituido por tres hélices α. La tercera hélice (de reconocimiento) se une a sitios del ADN que contienen una o más secuencias de unión a tetranucleótidos TAAT/ATTA en los promotores de sus genes diana. El homeodominio es la región más conservada de la proteína y muestra un grado elevado de conservación a lo largo de la evolución, mientras que otras regiones de la proteína no están tan bien conservadas. Mutaciones en la región de unión al ADN del gen *homeobox NKX2-5* se asocian a alteraciones en el tabique interauricular cardíaco, mientras que las mutaciones en ARX se asocian al síndrome congénito del sistema nervioso central lisencefalia (v. cap. 17).

Genes *PAX*

Todos los genes *PAX* contienen dominios bipartitos de unión al ADN denominados dominios Pax (pareado) y la mayoría de los miembros de la familia Pax también contienen un homeodominio. Las proteínas PAX activan y reprimen la transcripción de genes diana. Se ha demostrado que el ortólogo de *Pax6* en *D. melanogaster*, *eyeless*, es esencial para el desarrollo de los ojos, pues las moscas mutantes homocigotas carecen de ojos. En experimentos de ganancia de función, la expresión ectópica de *eyeless* dio lugar a la formación de ojos adicionales. En la mosca de la fruta, *eyeless* es claramente un regulador principal del desarrollo ocular.

Eyeless comparte un grado elevado de conservación de la secuencia con su ortólogo humano *PAX6*. Se ha observado que la mutación de *PAX6* se asocia a malformaciones oculares, como la aniridia (ausencia del iris) y la anomalía de Peter. En las enfermedades oculares del ser humano, el grado de expresión de *PAX6* parece ser clave, pues los pacientes que presentan tan sólo una copia funcional (haploinsuficiencia) muestran defectos oculares y los pacientes sin función *PAX6* sufren anoftalmía (v. cap. 18). Este concepto de haploinsuficiencia es un denominador común en relación con muchos factores de transcripción y a sus correspondientes malformaciones en el ser humano.

PAX3 y *PAX7* codifican homeodominios y dominios de unión al ADN. El tumor maligno infantil humano rabdomiosarcoma alveolar se debe a una traslocación que da lugar a la formación de una proteína quimérica en la que *PAX3* o *PAX7* (incluyendo los dos dominios de ADN) están fusionados con los potentes

dominios de activación del factor de transcripción *FOXO1A* perteneciente a la familia Forkhead. El síndrome de Waardenburg tipo I (enfermedad autosómica dominante humana) es el resultado de mutaciones en el gen *PAX3*. Los pacientes afectados por este síndrome presentan déficits auditivos, defectos oculares (distopia de los cantos) y alteraciones en la pigmentación representadas por un mechón de pelo blanco.

Factores de transcripción hélice-asa-hélice básicos

Los genes hélice-asa-hélice básicos *(bHLH, basic helix-loop-helix)* producen una clase de factores de transcripción que regulan la determinación del destino y la diferenciación celulares en muchos tejidos distintos a lo largo del desarrollo. A nivel molecular, las proteínas bHLH contienen una región básica (con carga positiva) de unión al ADN que se continúa con dos hélices α separadas por un asa. Las hélices α tienen un extremo hidrofílico y un extremo hidrofóbico (anfipáticas). El extremo hidrofóbico de la hélice es un segmento que se utiliza para las interacciones proteína-proteína entre miembros diferentes de la familia bHLH. Este dominio es la región más conservada de las proteínas bHLH en las diferentes especies. Las proteínas bHLH se unen a menudo a otras proteínas bHLH (heterodimerización) para regular la transcripción. Estos heterodímeros están constituidos por proteínas bHLH con especificidad tisular que se unen a proteínas bHLH de expresión ubicua.

El potente efecto prodiferenciación de los genes *bHLH* puede reprimirse a través de varios mecanismos distintos. Por ejemplo, los inhibidores de las proteínas de diferenciación (Id, *inhibitors of differentiation*) son proteínas HLH que carecen del segmento básico de unión al ADN. Cuando las proteínas Id presentan heterodimerización con proteínas bHLH específicas, impiden la unión de dichas proteínas bHLH a sus genes diana en las secuencias promotoras (denominadas E-boxes). Los factores de crecimiento, que tienden a inhibir la diferenciación, incrementan la expresión de las proteínas Id que secuestran a proteínas bHLH de sus promotores diana. Por otra parte, los factores de crecimiento pueden estimular la fosforilación del dominio de unión al ADN de las proteínas bHLH, inhibiendo así su capacidad para unirse al ADN.

La expresión de los genes *bHLH* es clave para el desarrollo de tejidos como el músculo (miogenina [MYOD]) y las neuronas (neurogenina [NEUROD]) en el ser humano (v. cap. 15). Se ha demostrado que la expresión de MYOD es suficiente para la transdiferenciación de varias líneas celulares distintas hacia células musculares, lo que demuestra que es un regulador principal de la diferenciación muscular. En estudios efectuados sobre ratones *knockout* se ha confirmado que MYOD y otro gen bHLH, *Myf5*, desempeñan una función crucial en el proceso de diferenciación de las células precursoras hacia células musculares primitivas (mioblastos). La diferenciación de estos mioblastos hacia células musculares plenamente diferenciadas está controlada por la miogenina.

De la misma forma, *Mash1 (ASCL1* en el humano*)* y *Neurogenin1* (*NEUROD3* en el humano) son genes proneurales que regulan la formación de los neuroblastos a partir del neuroepitelio (v. cap. 17). En modelos de ratón se ha demostrado que estos genes son clave para la especificación de diferentes subpoblaciones de precursores en el sistema nervioso central en desarrollo. Por ejemplo, los ratones *knockout* para *Mash1* presentan defectos en el desarrollo del prosencéfalo, mientras que los ratones *knockout* para *Neurogenina 1* muestran defectos en los ganglios sensitivos craneales y en las neuronas de las astas anteriores de la médula espinal. La especificación de estos neuroblastos está regulada por otros genes proneurales denominados *NeuroD* y *Math5* (*ATOH7* en el humano). La diferenciación del músculo y de las neuronas (v. caps. 15 y 17) está controlada por una cascada de genes bHLH que actúan en las fases iniciales y tardías del proceso de diferenciación celular. Ambas vías de diferenciación son inhibidas por señales de la vía de señalización Notch.

EPIGENÉTICA

En los últimos años se han incrementado nuestros conocimientos acerca de la función que desempeñan las modificaciones epigenéticas en la regulación del desarrollo embrionario. La **epigenética** difiere de la genética en el sentido de que aborda el estudio de los cambios hereditarios sobre la función de los genes que no pueden explicarse a través de las modificaciones subyacentes en la secuencia del ADN. En la actualidad, esta definición clásica de la epigenética se ha ampliado para incluir el estudio de modificaciones como la acetilación y la fosforilación de las histonas, procesos en los que, a pesar de estar alterada la expresión genética, dichas modificaciones no son necesariamente hereditarias.

En este apartado se van a exponer cuatro potentes mecanismos de la regulación epigenética: la acetilación y la metilación de las histonas, la metilación del ADN y miARN. Estos tipos epigenéticos *(código epigenético)* están regulados por conjuntos de enzimas que reconocen a los marcadores epigenéticos *(lectores)*, que añaden marcadores epigenéticos al ADN o la histona *(escritores)* o que eliminan marcadores epigenéticos *(borradores)*. En la tabla 21-2 se enumeran y se comentan algunos ejemplos de reguladores epigenéticos.

Los trastornos de la remodelación de la cromatina abarcan los síndromes de Rett, el Rubinstein-Taybi, los síndromes de retraso mental alfa-talasemia/ligados al cromosoma X y varios tumores

Tabla 21-2 Proteínas esenciales para la regulación y la interpretación de marcas epigenéticas

MODIFICACIÓN EPIGENÉTICA	PROTEÍNA LECTORA	PROTEÍNA ESCRITORA	PROTEÍNA BORRADORA
Acetilación de histona	Enzimas remodeladoras de cromatina: SMARCA4 (antiguamente BRG1)	Acetiltransferasas de histonas (HAT): proteína de unión E1A, 300-KD (EP300)	Desacetilasas de histonas (HDAC): HDAC1
Metilación de histona	Complejo represivo Polycomb: CBX2	Metilasas de histona (HMT): EZH2	Demetilasas de histonas: JARID1C
Metilación de ADN	MECP2	Metilasas de ADN: DNMT1	Miembros de la familia de oncogenes Tet: dioxigenasas de metilcitosina (TET1)

© Elsevier. Fotocopiar sin autorización es un delito.

malignos. En el laboratorio, la **ChIPseq** (inmunoprecipitación de cromatina combinada con secuenciación de ADN) y la **RNAseq** (secuenciación de ARN) son medios potentes para identificar genes diana concretos de los factores de transcripción en todo el genoma y para valorar patrones de expresión génica alterados durante el desarrollo o en enfermedades como el cáncer.

Histonas

Las **histonas** son proteínas nucleares con carga positiva alrededor de las cuales se enrolla el ADN genómico en unidades de unos 140 pares de bases que se empaquetan apretadamente en estructuras conocidas como *nucleosomas* en el interior del núcleo. Los octámeros de las histonas constan de las subunidades 2A, 2B, 3 y 4. La modificación de estas proteínas es una vía común a través de la cual los factores de transcripción regulan la actividad de sus promotores diana. Algunos ejemplos de las modificaciones de las histonas son fosforilación, ubiquitinación, sumoilación, acetilación y metilación. A continuación se comentan con más detalle las dos últimas.

Acetilación de las histonas

El ADN se une de manera más laxa a las histonas acetiladas, lo que facilita un acceso más abierto de los factores de transcripción y de otras proteínas a los promotores de sus genes diana. El estado de la acetilación de las histonas está controlado por genes como los de las histona acetiltransferasas (HAT), que añaden grupos acetilo (escritores), y los de las histona desacetilasas (HDAC), que eliminan grupos acetilo (borradores).

Los factores de transcripción pueden modificar la acetilación de las histonas a través del reclutamiento de histona acetiltransferasas o de histona desacetilasas (fig. 21-10). Las proteínas lectoras que se unen a histonas acetiladas, como la enzima de remodelación de la cromatina SMARCA4 (antiguamente BRG1), contienen una proteína estructural denominada *bromodominio*. La fosforilación de las histonas también da lugar a una apertura de la estructura de la cromatina y a la activación de la transcripción genética.

Metilación de las histonas

Las metiltransferasas de las histonas (HMT), que son enzimas escritoras, catalizan la anexión de un grupo metilo a los residuos de lisina en las colas de la histona. Esta modificación es eliminada por las histonas demetilasas (HDM), que son enzimas borradoras. A diferencia de la acetilación de las histonas, la metilación puede dar lugar a la anexión de uno, dos o tres grupos metilo a un residuo de lisina individual y a la activación o la represión de la expresión génica, dependiendo del residuo de lisina concreto que se haya modificado. Por ejemplo, la trimetilación de la lisina 9 en la histona 3 (H3K9me3) se asocia a promotores reprimidos, mientras que la trimetilación de la lisina 4 en la histona 3 (H3K4me3) se asocia a promotores activos.

El estado de metilación de las histonas es leído por muchas clases de proteínas. Las mutaciones de los lectores, escritores y borradores de las histonas pueden dar lugar a enfermedades como trastornos del desarrollo neurológico y cáncer.

Metilación del ADN

A diferencia del mecanismo dinámico de las modificaciones de las histonas, la metilación del ADN se utiliza para la represión

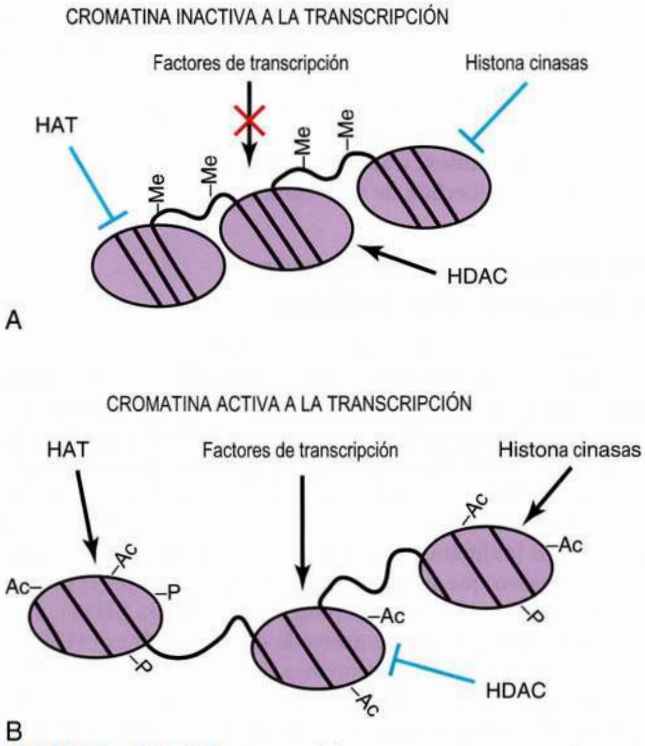

FIGURA 21-10 Las modificaciones epigenéticas alteran las propiedades de transcripción de la cromatina. **A**, En áreas en las que la cromatina es inactiva desde el punto de vista de la transcripción, el ADN está estrechamente unido a núcleos de histonas. Las histonas no están acetiladas ni fosforiladas. Las histona desacetilasas *(HDAC)* permanecen activas mientras que las histona acetiltransferasas *(HAT)* y las histona cinasas están inactivas. El ADN muestra un grado elevado de metilación *(-Me)*. **B**, En las áreas con la cromatina activa desde el punto de vista de la transcripción, el ADN no está unido tan estrechamente a los núcleos de histonas y se mantiene no metilado. Las proteínas histonas están acetiladas *(-Ac)* y fosforiladas *(-P)*. Las HDAC permanecen inactivas, mientras que las HAT y las histona cinasas están activas.

de genes a largo plazo. Residuos de citosina son rápidamente metilados a dinucleótidos GC tras la implantación del embrión por efecto de enzimas denominadas ADN metiltransferasas (enzimas escritoras).

Durante el desarrollo embrionario, genes pluripotenciales, que son expresados por las células pluripotenciales embrionarias, se reprimen a medida que las células se diferencian. Esta represión se mantiene a través de la metilación de dichos *loci* en las células diferenciadas. Este estado de metilación solamente es eliminado en las células germinales primitivas para reexpresar genes pluripotenciales. La metilación del ADN también es utilizada por el organismo para la represión efectiva de genomas víricos que se integran en sus células. Estas marcas de represión no son reactivadas en las células germinales primitivas y heredadas por la progenie.

En el cáncer, genes supresores tumorales se inactivan a menudo por metilación del ADN, lo cual permite un crecimiento celular incontrolado. Mutaciones en el *MECP2*, que se une al ADN metilado (enzima lectora), dan lugar al desarrollo de síndrome de Rett. Varios agentes que demetilan el ADN, como la 5-azacitidina y la decitabina, están usándose en la clínica para tratar varios trastornos, como el cáncer. Estos fármacos, junto con los inhibidores de la HDAC, como el ácido valproico, son ejemplos de tratamientos epigenéticos.

MicroARN

Los microARN (miRNA o miRs) son ADN no codificadores, sumamente conservados, cortos (22 nucleótidos), que actúan después de la transcripción para silenciar el ARN. La biogénesis de los miRNA es compleja y un proceso sumamente regulado. Tras la exportación al citoplasma, los pre-miRNA necesitan una ribonucleasa conocida como Dicer, para procesarse a miRNA apareados maduros. Una hebra del miRNA se incluye dentro del complejo silenciador inducido por el ARN (RISC).

Los miRNA se dirigen contra más de la mitad de los genes expresados durante el desarrollo, y cada miRNA se dirige específicamente contra cientos de genes. Aunque no se considera una clase epigenética para modificar la expresión génica, como la metilación del ADN y las modificaciones de las histonas, los miRNA también modifican la expresión génica sin cambiar la secuencia del ADN. Los miRNA se pliegan para formar horquillas cortas, que pueden distinguirse de las moléculas de ARN de doble hebra.

Numerosas enfermedades asociadas a la desregulación del miRNA, como algunos síndromes del desarrollo y el cáncer, se incluyen en la base de datos de internet miR2Disease. Los miRNA específicos asociados al cáncer se denominan *oncomirs*. Las mutaciones de *DICER1* en la línea germinal se asocian a un síndrome de predisposición tumoral familiar que abarca varios tipos de cáncer infrecuentes, como el blastoma pleuropulmonar, el nefroma quístico y el meduloepitelioma.

Se está desarrollando un perfil de miRNA a modo de biomarcador pronóstico para la evolución de enfermedades. La biotecnología ha adoptado la potencia de la interferencia del ARN para reprimir la expresión de ARN específicos, y estos métodos están introduciéndose en la clínica como formas de tratamiento miRNA.

CÉLULAS MADRE: DIFERENCIACIÓN FRENTE A PLURIPOTENCIALIDAD

Las células madre (fig. 21-11) tienen la propiedad de la autorrenovación a través de divisiones celulares simétricas (verticales) o asimétricas (horizontales), y, bajo condiciones específicas, en el embrión y en el adulto, estas células tutipotenciales o pluripotenciales pueden dar lugar a todos los tipos de células diferenciados que existen en el cuerpo. Se han definido varios tipos de poblaciones de células madre: células madre embrionarias (CME), células madre del adulto y células madre tumorales (CMC). Las CME derivadas de la masa celular interna de la blástula son **pluripotenciales** y pueden dar lugar a todos los tipos celulares diferenciados que proceden del ectodermo, el endodermo y el mesodermo (capas germinativas primarias), pero no contribuyen a los tejidos extraembrionarios. Las CME expresan varios factores de transcripción, como SOX2 y OCT4, que reprimen la diferenciación.

Las células madre del adulto se observan en cantidades relativamente abundantes en los tejidos y órganos diferenciados que se regeneran con rapidez, como la médula ósea, los folículos pilosos y el epitelio de la mucosa intestinal. No obstante, existen «nidos» de células madre del adulto en otros muchos tejidos, incluyendo algunos que habían sido considerados previamente incapaces de regeneración, como el sistema nervioso central y la retina; estas poblaciones de células son pequeñas y se localizan en la zona subventricular y en los márgenes ciliares, respectivamente.

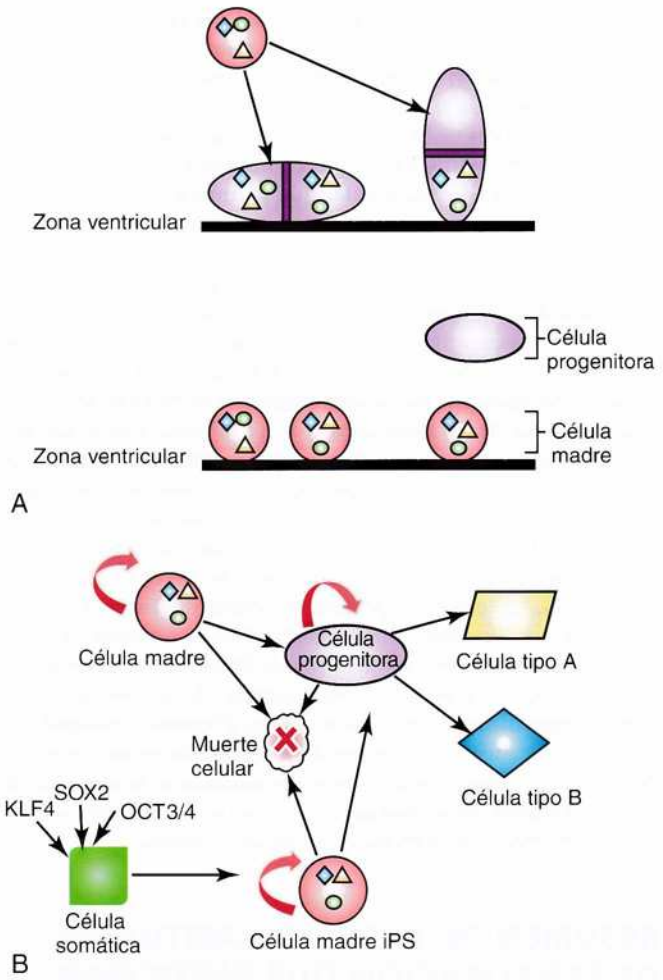

FIGURA 21-11 Células madre neurales y células madre pluripotenciales inducidas. **A**, Las células madre del adulto o embrionarias se pueden dividir simétricamente, y dan lugar a dos células pluripotenciales hijas equivalentes (división celular «vertical»: el plano de la mitosis es perpendicular a la superficie ventricular), o asimétricamente, con la aparición de una célula madre hija y una célula progenitora del sistema nervioso (división celular «horizontal»: el plano de la mitosis es paralelo a la superficie ventricular). En este ejemplo, la célula progenitora no retiene factores nucleares o citoplásmicos *(formas en color)* que existen en la célula madre; no obstante, la célula progenitora expresa proteínas nuevas (p. ej., receptores tirosina cinasa) en su membrana plasmática. **B**, Las células madre y las células madre pluripotenciales inducidas (iPS) tienen capacidad de autorrenovación y también pueden experimentar muerte celular o convertirse en progenitoras. Las células progenitoras muestran una capacidad más limitada de autorrenovación, pero también se pueden diferenciar hacia distintos tipos celulares o experimentar muerte celular. Las células somáticas diferenciadas del adulto, como los fibroblastos de la piel, pueden ser reprogramadas hacia iPS con introducción de los factores de transcripción principales SOX2, OCT3/4 (llamado ahora POU5F1) o KLF4.

Células madre hematopoyéticas que derivan de la médula ósea, la sangre periférica y el cordón umbilical se utilizan actualmente de manera rutinaria para el tratamiento de inmunodeficiencias primarias y de diversos trastornos metabólicos hereditarios, a la par que constituyen una estrategia «de rescate» tras los tratamientos mieloablativos del cáncer.

Las CMC se están estudiando de manera exhaustiva debido a que, a través del estudio de las leucemias y tumores sólidos (p. ej., el cáncer colorrectal y los gliomas malignos), se ha evidenciado

© Elsevier. Fotocopiar sin autorización es un delito.

que una pequeña población de estas células identificada a través de diversos marcadores de la superficie celular (como CD133 en los tumores sólidos) presenta a menudo resistencia a los tratamientos antineoplásicos, como la radioterapia o la quimioterapia. Los investigadores están centrando sus esfuerzos en la erradicación de la población CMC como complemento a la aplicación de tratamientos convencionales que permitan incrementar las tasas de curación.

Sería posible utilizar la potencia de las células madre como estrategia terapéutica en los trastornos degenerativos, como la enfermedad de Parkinson, y también en tejidos lesionados gravemente por isquemia (accidente cerebrovascular) y traumatismos (lesiones de la médula espinal). Sin embargo, los investigadores se han visto limitados por la disponibilidad de fuentes de células madre a partir de los embriones o de los adultos. Así, se ha suscitado un tremendo interés por la desdiferenciación de células somáticas del adulto (células epiteliales y fibroblastos), con objeto de producir células madre pluripotenciales inducidas (iPS). En estudios recientes se han identificado varios factores de transcripción principales (fig. 21-11*B*), como *OCT4, SOX2* y *KLF4*, o *NANOG*, que pueden reprogramar células diferenciadas hacia células pluripotenciales. Otros estudios han demostrado la posibilidad de **transdiferenciación** *in situ* de fibroblastos en neuronas y cardiomiocitos empleando combinaciones de factores de transcripción específicos de tejido. Estas células iPS pueden manipularse mediante mecanismos de aporte de genes que no requieren el uso de virus, y podrían utilizarse en el tratamiento de la mayoría de las enfermedades del ser humano en las que la regeneración celular puede restablecer la estructura, la función o ambas.

RESUMEN DE LAS VÍAS HABITUALES DE SEÑALIZACIÓN QUE PARTICIPAN EN EL DESARROLLO

- Existen diferencias importantes entre las diversas vías de señalización, pero todas ellas comparten muchas características comunes: ligandos, receptores de membrana y correceptores, dominios de señalización intracelulares, adaptadores y moléculas efectoras.
- Las vías de señalización se activan en diferentes momentos durante el desarrollo para la renovación de las células madre y para los fenómenos de proliferación, migración, apoptosis y diferenciación celulares.
- Las vías de señalización presentan estados «por omisión» que dan lugar a la generación o el mantenimiento de un destino celular concreto, más que de otros.
- Muchos genes y vías de señalización presentan un elevado grado de conservación a lo largo de la evolución. En los vertebrados se observan ortólogos de los genes clave para el desarrollo de los invertebrados (el nematodo *Caenorhabditis elegans* y la mosca de la fruta *D. melanogaster*), incluyendo el pez cebra, el ratón y el ser humano, a menudo como miembros de familias multigénicas.
- El conocimiento de la función de los genes se ha adquirido mediante métodos de genética inversa con el uso de sistemas modernos de estrategias transgénicas de ganancia o pérdida de función, y también a través de métodos de genética prospectiva que comienzan con la descripción de los fenotipos anómalos que aparecen espontáneamente en el ratón y en el ser humano, con la identificación subsiguiente del gen mutante.
- Se ha demostrado que hay una comunicación entre las distintas vías de señalización. Esta comunicación facilita el conocimiento acerca de las consecuencias a distancia de las mutaciones en genes únicos que dan lugar a síndromes malformativos que alteran el desarrollo de múltiples órganos y sistemas, o que causan tumores malignos.

BIBLIOGRAFÍA Y LECTURAS RECOMENDADAS

Alvarez-Buylla A, Ihrie RA: Sonic hedgehog signaling in the postnatal brain, *Semin Cell Dev Biol* 33:105, 2014.

Amakye D, Jagani Z, Dorsch M: Unraveling the therapeutic potential of the Hedgehog pathway in cancer, *Nat Med* 19:1410, 2013.

Andersson ER, Lendahl U: Therapeutic modulation of Notch signalling—are we there yet? *Nat Rev Drug Discov* 13:357, 2014.

Aster JC: In brief: notch signalling in health and disease, *J Pathol* 232:1, 2014.

Bahubeshi A, Tischkowitz M, Foulkes WD: miRNA processing and human cancer: DICER1 cuts the mustard, *Sci Transl Med* 3:111ps46, 2011.

Beets K, Huylebroeck D, Moya IM, et al: Robustness in angiogenesis: notch and BMP shaping waves, *Trends Genet* 29:140, 2013.

Benoit YD, Guezguez B, Boyd AL, et al: Molecular pathways: epigenetic modulation of wnt/glycogen synthase kinase-3 signaling to target human cancer stem cells, *Clin Cancer Res* 20:5372, 2014.

Berdasco M, Esteller M: Genetic syndromes caused by mutations in epigenetic genes, *Hum Genet* 132:359, 2013.

Berindan-Neagoe I, Monroig Pdel C, Pasculli B, et al: MicroRNAome genome: a treasure for cancer diagnosis and therapy, *CA Cancer J Clin* 64:311, 2014.

Blake JA, Ziman MR: Pax genes: regulators of lineage specification and progenitor cell maintenance, *Development* 141:737, 2014.

Castro DS, Guillemot F: Old and new functions of proneural factors revealed by the genome-wide characterization of their transcriptional targets, *Cell Cycle* 10:4026, 2011.

Das BC, Thapa P, Karki R, et al: Retinoic acid signaling pathways in development and diseases, *Bioorg Med Chem* 22:673, 2014.

De Robertis EM: Spemann's organizer and the self-regulation of embryonic fields, *Mech Dev* 126:925, 2009.

Dekanty A, Milán M: The interplay between morphogens and tissue growth, *EMBO Rep* 12:1003, 2011.

Dhanak D, Jackson P: Development and classes of epigenetic drugs for cancer, *Biochem Biophys Res Commun* 455:58, 2014.

Gaarenstroom T, Hill CS: TGF-β signaling to chromatin: how Smads regulate transcription during self-renewal and differentiation, *Semin Cell Dev Biol* 32:107, 2014.

Giannotta M, Trani M, Dejana E: VE-cadherin and endothelial adherens junctions: active guardians of vascular integrity, *Dev Cell* 26:441, 2013.

Goldman D: Regeneration, morphogenesis and self-organization, *Development* 141:2745, 2014.

Guillot C, Lecuit T: Mechanics of epithelial tissue homeostasis and morphogenesis, *Science* 340:1185, 2013.

Gutierrez-Mazariegos J, Theodosiou M, Campo-Paysaa F, et al: Vitamin A: a multifunctional tool for development, *Semin Cell Dev Biol* 22:603, 2011.

Hendriks WJ, Pulido R: Protein tyrosine phosphatase variants in human hereditary disorders and disease susceptibilities, *Biochim Biophys Acta* 1832:1673, 2013.

Hori K, Sen A, Artavanis-Tsakonas S: Notch signaling at a glance, *J Cell Sci* 126(Pt 10):2135, 2013.

Imayoshi I, Kageyama R: bHLH factors in self-renewal, multipotency, and fate choice of neural progenitor cells, *Neuron* 82:9, 2014.

Inoue H, Nagata N, Kurokawa H, et al: iPS cells: a game changer for future medicine, *EMBO J* 33:409, 2014.

Izzi L, Lévesque M, Morin S, et al: Boc and Gas1 each form distinct Shh receptor complexes with Ptch1 and are required for Shh-mediated cell proliferation, *Dev Cell* 20:788, 2011.

Jiang Q, Wang Y, Hao Y, et al: miR2Disease: a manually curated database for microRNA deregulation in human disease, *Nucleic Acids Res* 37:D98, 2009.

Kieran MW: Targeted treatment for sonic hedgehog-dependent medulloblastoma, *Neuro-Oncol* 16:1037, 2014.
Kim W, Kim M, Jho EH: Wnt/β-catenin signalling: from plasma membrane to nucleus, *Biochem J* 450:9, 2013.
Lam EW, Brosens JJ, Gomes AR, et al: Forkhead box proteins: tuning forks for transcriptional harmony, *Nat Rev Cancer* 13:482, 2013.
Lamouille S, Xu J, Derynck R: Molecular mechanisms of epithelial-mesenchymal transition, *Nat Rev Mol Cell Biol* 15:178, 2014.
Le Dréau G, Martí E: The multiple activities of BMPs during spinal cord development, *Cell Mol Life Sci* 70:4293, 2013.
Li CG, Eccles MR: PAX genes in cancer; friends or foes? *Front Genet* 3:6, 2012.
Lien WH, Fuchs E: Wnt some lose some: transcriptional governance of stem cells by Wnt/β-catenin signaling, *Genes Dev* 28:1517, 2014.
Lim J, Thiery JP: Epithelial-mesenchymal transitions: insights from development, *Development* 139:3471, 2012.
MacGrogan D, Luxán G, de la Pompa JL: Genetic and functional genomics approaches targeting the Notch pathway in cardiac development and congenital heart disease, *Brief Funct Genomics* 13:15, 2014.
Mallo M, Alonso CR: The regulation of Hox gene expression during animal development, *Development* 140:3951, 2013.
Mallo M, Wellik DM, Deschamps J: Hox genes and regional patterning of the vertebrate body plan, *Dev Biol* 344:7, 2010.
Manoranjan B, Venugopal C, McFarlane N, et al: Medulloblastoma stem cells: where development and cancer cross pathways, *Pediatr Res* 71(Pt 2):516, 2012.
Maze I, Noh KM, Soshnev AA, et al: Every amino acid matters: essential contributions of histone variants to mammalian development and disease, *Nat Rev Genet* 15:259, 2014.
Meijer DH, Kane MF, Mehta S, et al: Separated at birth? The functional and molecular divergence of OLIG1 and OLIG2, *Nat Rev Neurosci* 13:819, 2012.
O'Brien P, Morin P Jr, Ouellette RJ, et al: The Pax-5 gene: a pluripotent regulator of B-cell differentiation and cancer disease, *Cancer Res* 71:7345, 2011.
Park KM, Gerecht S: Harnessing developmental processes for vascular engineering and regeneration, *Development* 141:2760, 2014.
Pignatti E, Zeller R, Zuniga A: To BMP or not to BMP during vertebrate limb bud development, *Semin Cell Dev Biol* 32:119, 2014.
Rhinn M, Dollé P: Retinoic acid signalling during development, *Development* 139:843, 2012.
Ring A, Kim YM, Kahn M: Wnt/catenin signaling in adult stem cell physiology and disease, *Stem Cell Rev* 10:512, 2014.
Roussel MF, Robinson GW: Role of MYC in medulloblastoma, *Cold Spring Harb Perspect Med* 3, 2013, pii: a014308.
Sánchez Alvarado A, Yamanaka S: Rethinking differentiation: stem cells, regeneration, and plasticity, *Cell* 157:110, 2014.
Scadden DT: Nice neighborhood: emerging concepts of the stem cell niche, *Cell* 157:41, 2014.
Schlessinger J: Receptor tyrosine kinases: legacy of the first two decades, *Cold Spring Harb Perspect Biol* 6, 2014, pii: a008912.
Shah N, Sukumar S: The Hox genes and their roles in oncogenesis, *Nat Rev Cancer* 10:361, 2010.
Shearer KD, Stoney PN, Morgan PJ, et al: A vitamin for the brain, *Trends Neurosci* 35:733, 2012.
Sotomayor M, Gaudet R, Corey DP: Sorting out a promiscuous superfamily: towards cadherin connectomics, *Trends Cell Biol* 24:524, 2014.
Steffen PA, Ringrose L: What are memories made of? How Polycomb and Trithorax proteins mediate epigenetic memory, *Nat Rev Mol Cell Biol* 15:340, 2014.
Tee WW, Reinberg D: Chromatin features and the epigenetic regulation of pluripotency states in ESCs, *Development* 141:2376, 2014.
Thompson JA, Ziman M: Pax genes during neural development and their potential role in neuroregeneration, *Prog Neurobiol* 95:334, 2014.
Torres-Padilla ME, Chambers I: Transcription factor heterogeneity in pluripotent stem cells: a stochastic advantage, *Development* 141:2173, 2014.
Verstraete K, Savvides SN: Extracellular assembly and activation principles of oncogenic class III receptor tyrosine kinases, *Nat Rev Cancer* 12:753, 2012.
Wilkinson G, Dennis D, Schuurmans C: Proneural genes in neocortical development, *Neuroscience* 253:256, 2013.
Willaredt MA, Tasouri E, Tucker KL: Primary cilia and forebrain development, *Mech Dev* 130:373, 2013.
Wu MY, Hill CS: Tgf-beta superfamily signaling in embryonic development and homeostasis, *Dev Cell* 16:329, 2009.
Yang Y, Oliver G: Development of the mammalian lymphatic vasculature, *J Clin Invest* 124:888, 2014.
Zagozewski JL, Zhang Q, Pinto VI, et al: The role of homeobox genes in retinal development and disease, *Dev Biol* 393:195, 2014.

© Elsevier. Fotocopiar sin autorización es un delito.